

OLGU SUNUMU

Kadın Hastalıkları ve Doğum

Gebelikte Akut Karın Nedeni Olarak Miyom Torsiyonu

Harika Bodur Öztürk, Belgin Selam, Cem Demirel, Tolga Ergin, Arda Lembed

Acibadem Hastanesi, Kadın Hastalıkları ve Doğum, İstanbul, Türkiye

Sunulduğu Kongre: 5. Ulusal Jinekoloji ve Obstetrik Kongresi, 2008

Gönderilme Tarihi: 01 Kasım 2009 • Revizyon Tarihi: 25 Aralık 2009 • Kabul Tarihi: 28 Aralık 2009

ÖZET

Gebelikte akut karın tablosu, anatominin ve fizyolojinin değişmesi nedeniyle, tanı ve tedavi basamaklarında klinik zorluk yaratmaktadır. Belirtiler değişmekte veya silikleşmekte, laboratuvar incelemelerin sonucu gebelikteki fizyolojik yanıtlarla karışabilmektedir. Karın ağrısı, obstetrik nedenlerle olabileceği kadar karın içi ve pelvis içi organlar nedeniyle de gelişebilmektedir.

Leiomyomlar geç üreme döneminde sık rastlanan benin jinekolojik tümörlerdir. Çoğunlukla belirti vermezler. Miyom dejenerasyonu, saplı miyomun torsiyone olması veya kitle etkisine bağlı uterusun torsiyonuna yol açarak gebelikte ağrıya yol açabilir. Gebelikte akut karın tanısı ile cerrahi uygulanan torsiyone miyom olgusu tartışılmıştır.

G1 P0 31 yaşında hasta, yirmi birinci gebelik haftasında karın ağrısı ile başvurdu. Fizik muayenede batın sağ kadranda defans ve rebound mevcuttu. Ultrasonografide ve Doppler incelemede her iki over normal olarak değerlendirildi. Akut appendisit ön tanısı ile eksploratif laparotomi uygulandı. İntraoperatif gözlemlerde uterus sağ lateral yüzde ince pediküllü subserozal miyomun torsiyone olduğu tespit edildi. Miyomektomi uygulandı. Gebelik normal seyrinde takip edildi.

Anahtar sözcükler: miyoma uteri, torsiyon, akut karın, gebelik

TORSION OF MYOMA AS AN ETIOLOGY OF ACUTE ABDOMEN IN PREGNANCY

ABSTRACT

Management and therapy of acute abdomen in pregnancy presents a challenge for obstetricians due to anatomical and physiological alterations during pregnancy. Symptoms and results of the laboratory analyses may interfere with physiological responses in pregnancy. Abdominal pain during pregnancy may be related to pelvic organs as well as the obstetrical etiology.

Leiomyomas are frequently observed in women during the late reproductive period. They are usually asymptomatic. Myoma uteri may cause pain during pregnancy due to degeneration, torsion or due to uterine torsion from mass effect. We report a case of acute abdomen during pregnancy managed with surgery due to torsion of pedunculous myoma uteri.

A 31 years old G1 P0 patient with 21 weeks of gestation complained of abdominal pain. She had rebound tenderness at right lower quadrant. Both ovaries were observed to be normal by ultrasound and Doppler examinations. Exploratory laparotomy was performed due to prediagnosis of acute appendicitis. Torsion of subserosal myoma from its pedicles was detected during intraoperative surveillance. Myomectomy was performed with normal pregnancy outcome.

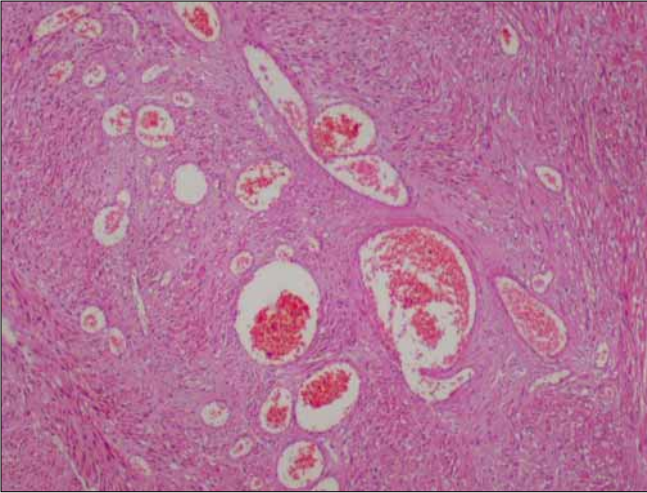
Key words: uterine myoma, torsion, acute abdomen, pregnancy

Giriş

Gebelikte anatominin ve fizyolojinin değişmesi nedeniyle, klinisyenler akut karın tablosunun tanı ve tedavisinde zorluk yaşarlar. Belirtiler değişmekte veya silikleşmekte, laboratuvar incelemelerin sonucu gebelikteki fizyolojik yanıtlarla karışabilmektedir. Karın ağrısı obstetrik nedenlerle olabileceği kadar karın içi ve pelvis içi organlar nedeniyle de gelişebilmektedir. Gebelikte nadir akut karın nedeni olarak miyom torsiyonu olgusu literatür eşliğinde tartışılmıştır.

Olgu sunumu

G1 P0 31 yaşında hasta, yirmi birinci gebelik haftasında karın ağrısı ile kliniğimize başvurdu. Özgeçmişinde nefrolitiazis öyküsü mevcuttu. Fizik muayenede batın sağ kadranda defans ve rebound tespit edildi. Vajinal muayenede serviks ve vajina normal olarak izlendi. Tam kan sayımında lökosit 14000, nötrofil %77.2, hemoglobin 11,5 g/dl, hematokrit %36 olarak bulundu. Tam idrar analizinde özellik tespit edilmedi. Batın ultrasonografisinde 21 hafta ile uyumlu canlı intrauterin gebelik, sağ alt kadranda minimal vo-



Şekil 1A. Miyomektomi sonrasında makroskopik görünüm



Şekil 1B. Mikroskopik değerlendirmede hemotoksilen eosin ile boyamada konjesyon gösterilmiştir.

lümde serbest sıvı, umblikus lateralinde, sağ orta klaviküler hatta, uterus miyometrium komşuluğunda transvers planda 39*28 mm boyutlarında, düzenli konturlu yuvarlak şekilli kitle lezyon izlendi. Sağ alt kadranda appendisit ekarte edilemedi. Transvajinal ultrasonografide, serviks 38 mm uzunlukta ölçüldü, her iki overin normal boyut ve yapıda olduğu tespit edildi. Akut batın tanısı ile eksploratif laparotomi uygulandı. Genel anestezi altında, Rockey-Davis insizyon ile batına girildi. Eksplorasyonda sağ parakolik alanda minimal sıvı saptandı. Sağ over ve tubanın, retroçekal yerleşimli apendiksini normal olduğu görüldü. Sağ paraumbikal bölgede üzeri omentumla örtülmüş, uterus korpusundan kaynaklanan, kendi pedikülü çevresinde dönerek strangüle olmuş, 3x4 cm boyutunda, mor renkli, subserozal miyom izlendi (Şekil 1A). Miyomektomi uygulandı. Patolojik incelemede ağır venöz dolaşım yetersizliğine neden olmuş akut torsiyone leiomyom bulguları tespit edildi (Şekil 1B). Post operatif dönemde ve olgunun antenatal izleminde gebelik normal seyrinde takip edildi.

Tartışma

Gebelikteki fizyolojik değişiklikler akut karın tablosu ile gelen hastalarda fizik muayene bulgularının, laboratuvar ve görüntüleme yöntemlerinin sonuçlarını değiştirmektedir. Gebelikte akut batın insidansı 500-635 olguda 1 olarak bildirilmiştir (1). Karın ağrısı nedenleri obstetrik ve obstetrik dışı olmak üzere sınıflandırılabilir. En sık nedeni akut appendisit olup akut batın nedeni ile cerrahi yapılan olguların %25-30 unu oluşturmaktadır (1). Obstetrik dışı nedenler içinde intestinal obstruksiyonlar ikinci sırada yer almaktadır. Akut kolesistit, kolelitiazis, inflamatuvar barsak hastalıkları, peptik ülser, akut pankreatit, gebeliğin akut yağlı karaciğeri ve ağır preeklampsi diğer karın ağrısı nedenleridir. Obstetrik karın ağrısı nedenleri ise spontan düşüklükler, ektopik gebelik, over kistleri, miyom dejenerasyonu, erken doğum, plasental ablasyon, korioamnionitis, uterin rüptür, adneksiyal torsiyon sayılabilir.

Karın ağrısı olan gebelerde tanısal görüntüleme yöntemi olarak ultrasonografi güvenli olması nedeniyle öncelikle tercih edilmektedir. Ancak, uterusun büyümesi nedeniyle intraabdominal organlar yer değiştirebilir ve ultrason ile görüntülenmeleri zorlaşabilir ve gebelikte duyarlılığı azalır (2). Akut batın ve pelvik ağrı ile başvuran gebelerde multiplanar multisekans manyetik rezonans (MR) görüntüleme sonuçları, tıbbi izlem ve cerrahi sonrası tanılar ile karşılaştırıldığında yüksek doğruluk oranları bildirilmiştir (3).

Uterus leiomyomları üreme çağında sık rastlanılan düz kas tümörleridir. Günümüzde, ortalama anne yaşının ilerlemesiyle, miyom ile komplike gebelik takibi daha sık karşımıza çıkmaktadır. Gebelikte miyoma bağlı en sık karın ağrısı etkeni büyük miyomlarda hemorajik enfarkt gelişmesidir. Bu durum ağrı, bulantı, kusma ve hafif ateş oluşturabilir. Miyomlar boyut ve yerleştikleri konuma göre tekrarlayan gebelik kaybına, erken doğuma, fetal malpozisyona, doğum kanalının obstruksiyonuna, postpartum kanamaya neden olabilirler. Miyomun submukozal yerleşimli olması, plasenta ile komşuluk göstermesi, 200 cm³ ten büyük olması plasenta dekolmanı için risk faktörü olarak kabul edilebilir (4). Subserozal miyomlar daha az sıklıkla pedinküllü hale gelebilirler ve nadiren torsiyon ile sonuçlanırlar (5). Rotasyon ve torsiyon yapabilmesi için miyom pedinkülünün ince ve uzun olması gerekmektedir. Gebelikte akut batına neden olabileceği gibi puerperiumda da bağırsak basısı oluşturarak cerrahi karın ağrısı ve ileusa yol açabileceği bildirilmiştir (6). Enfarkt ve nekroz bulguları varlığında miyomektomi gebelikte seçilecek tedavidir. Gebelik haftası uygun olgularda laparotomi de tercih edilebilir.

Miyom torsiyonu gebelikte nadir bir akut batın nedenidir. İlk trimesterde transvajinal ultrasonografi ile miyometriumun ve overlerin değerlendirilmesi, gebe kadının bazal riskinin bilinmesi açısından önemlidir.

Kaynaklar

1. Augustin G, Majerovic M. Non obstetrical acute abdomen during pregnancy. Eur J Obstet Gynecol Reprod Biol. 2007; 131(1): 4-12
2. Kennedy A. Assessment of acute abdominal pain in the pregnant patient. Semin Ultrasound CT MR 2000; 21: 64-77
3. Birchard KR, Brown MA, Hyslop WB, Firat Z, Semelka RC. MRI of acute abdominal and pelvic pain in pregnant patients. AJR Am J Roentgenol 2005; 184(2): 452-458
4. Exacoustòs C, Rosati P. Ultrasound diagnosis of uterine myomas and complications in pregnancy. Obstet Gynecol 1993; 82(1): 97-101
5. Tsai Y-J, Yeat S-K, Jeng C-J, Chen S-C. Torsion of a uterine leiomyoma. Taiwanese J Obstet Gynecol 2006; 45(4): 333-335
6. Mickel I, Bollmann R, Chaoui R, Lau HU. Torsion of the myoma pedicle as a rare cause of ileus in puerperium. Geburtshilfe Frauenheilkd. 1995; 55(12): 721-723.

İletişim

Harika Bodur Öztürk
E-Posta : harikabodur@yahoo.com
Telefon : 0(216) 544 44 99