



TÍTULO

HOMBRE DOLOROSO

AUTORA

Elena María Jiménez González

Tutor	Esta edición electrónica ha sido realizada en 2015
Curso	Carlos Carrasco Pecci
ISBN	<i>Curso Experto Universitario en Atención al Trauma Grave (2014/15)</i>
©	978-84-7993-690-7
©	Elena María Jiménez González
Fecha documento	De esta edición: Universidad Internacional de Andalucía
	2015



Reconocimiento-No comercial-Sin obras derivadas

Usted es libre de:

- Copiar, distribuir y comunicar públicamente la obra.

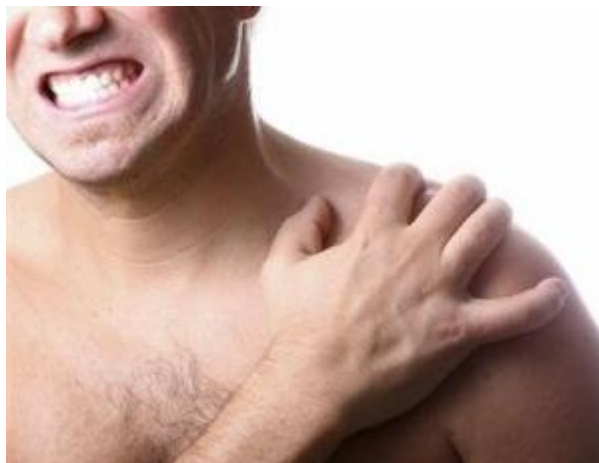Bajo las condiciones siguientes:

- **Reconocimiento.** Debe reconocer los créditos de la obra de la manera especificada por el autor o el licenciadore (pero no de una manera que sugiera que tiene su apoyo o apoyan el uso que hace de su obra).
- **No comercial.** No puede utilizar esta obra para fines comerciales.
- **Sin obras derivadas.** No se puede alterar, transformar o generar una obra derivada a partir de esta obra.

- *Al reutilizar o distribuir la obra, tiene que dejar bien claro los términos de la licencia de esta obra.*
- *Alguna de estas condiciones puede no aplicarse si se obtiene el permiso del titular de los derechos de autor.*
- *Nada en esta licencia menoscaba o restringe los derechos morales del autor.*

HOMBRO

DOLOROSO



TRABAJO FIN DE EXPERTO: EXPERTO EN ATENCIÓN AL TRAUMA GRAVE.

ELENA MARÍA JIMÉNEZ GONZÁLEZ MIR 4 MFYC CS. LA CHANA.

INDICE:

1.- INTRODUCCIÓN	Página 3.
2.- ANATOMÍA	Página 3.
3.- EPIDEMIOLOGÍA	Página 6.
4.- ETIOLOGÍA	Página 7.
5.- FISIOPATOLOGÍA	Página 8
6.- DIAGNÓSTICO	Página 9.
7.- CLINICA	Página 22
8.- PRUEBAS COMPLEMENTARIAS	Página 23.
9.- TRATAMIENTO	Página 26
10.- CONCLUSIONES	Página 27.
11.- BIBLIOGRAFÍA.....	Página 28.

1.- INTRODUCCIÓN

Es la articulación del hombro la que posee mayor movilidad dentro de la anatomía humana, hecho que se consigue a expensas de una pérdida de estabilidad. Esa gran motricidad también ocasiona que dicha estructura se encuentre sometida a roces y sobrecargas continuas, produciendo en numerosas ocasiones una serie de síntomas que se engloban dentro del término de “hombro doloroso”.

El dolor de hombro es un motivo muy frecuente de consulta en atención primaria.

Sin embargo, su compleja anatomía, así como la difícil relación entre la sintomatología y la lesión hacen que encontrar la etiología sea un reto para el médico de familia.

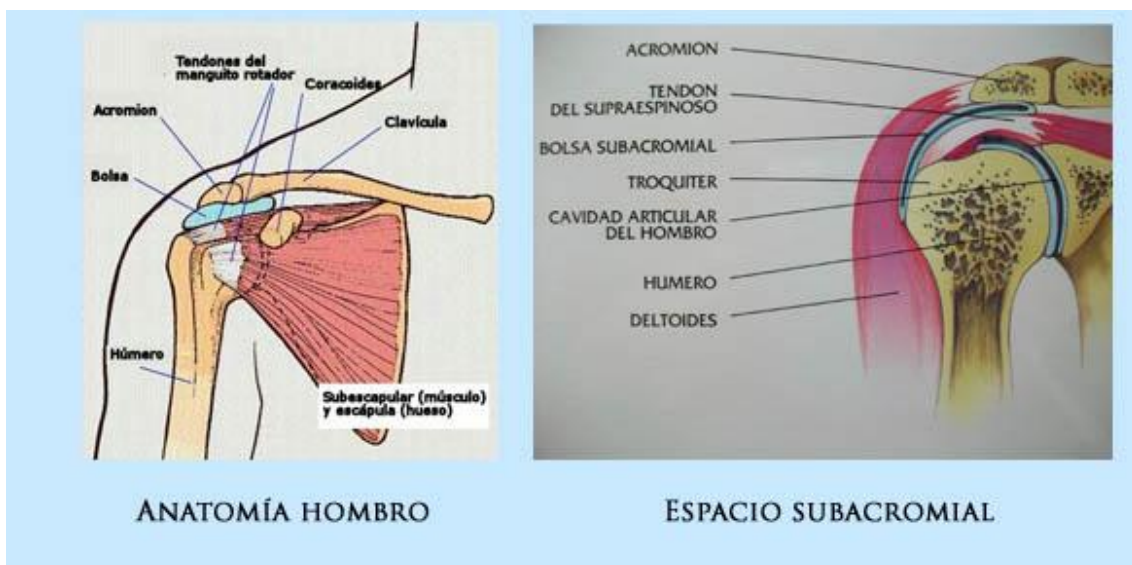
2- ANATOMÍA

La anatomía del hombro está compuesta por tres huesos (clavícula, escápula y húmero), que en su unión conforman cuatro articulaciones (esternoclavicular, acromioclavicular, escapulohumeral y escapulotorácica).

La escapulohumeral, también llamada glenohumeral, es a la que hacemos referencia cuando hablamos de la articulación del hombro en sí. Se configura por la unión entre el acromion escapular y la cabeza humeral.

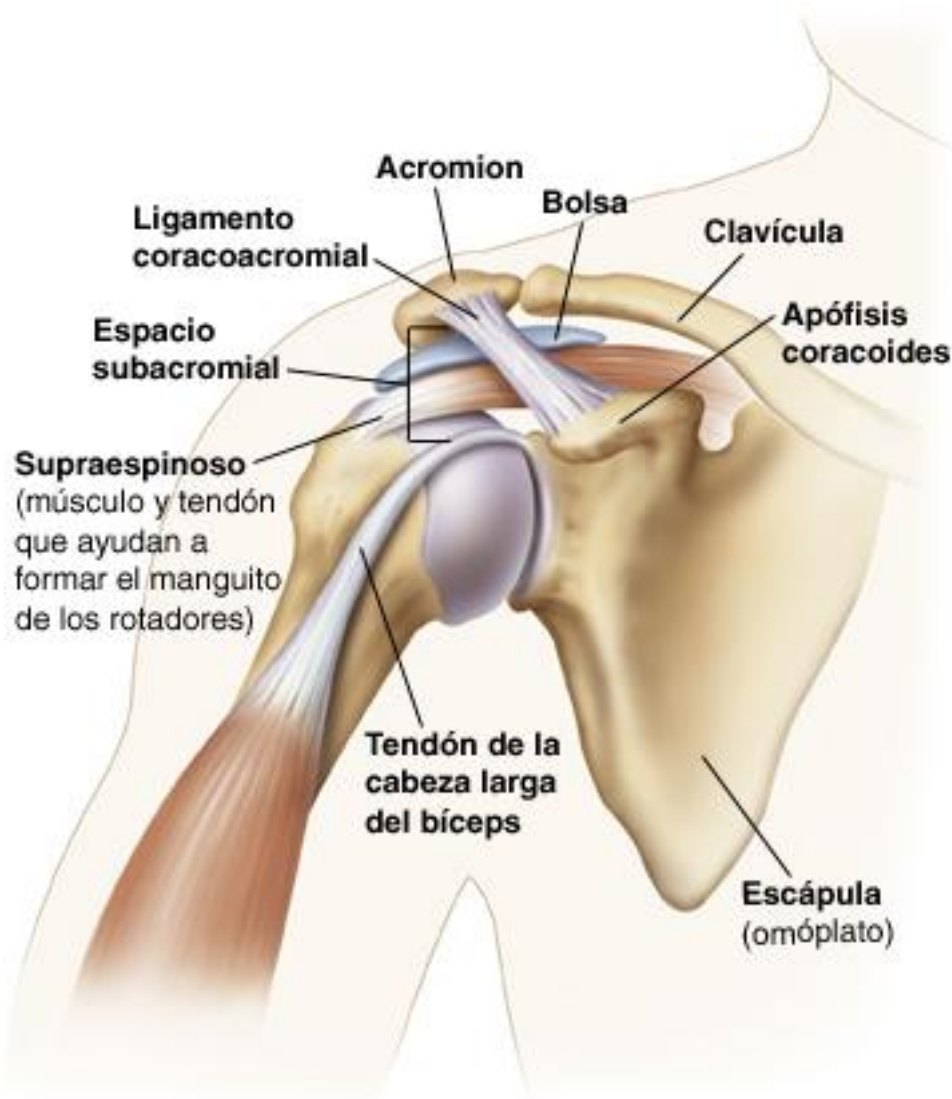Espacialmente quedaría: en plano superior, el acromion y el ligamento acromioclavicular. En plano inferior, la cabeza humeral. Y en el plano medio, el espacio subacromial.

Dicho espacio recoge diversas estructuras: bolsa subacromial, manguito de los rotadores (conformado por supra e infraespinoso, redondo menor y subescapular).



(1)

El que un espacio tan pequeño deba albergar tal cantidad de estructuras, es uno de los hechos principales que originan lesiones a este nivel.



(2)

Los músculos del hombro se disponen en dos planos: uno superficial (el deltoideo) y otro profundo (conformando el manguito de los rotadores).

El profundo se compone de músculos subescapular, situado ventral a la escápula en la fosa del mismo nombre, supraespinoso, infraespinoso y redondo menor.

El supra e infraespinoso son dorsales a la escapula, el primero en fosa supraespinosa, que se encuentra superior a la espina de dicho hueso, y el segundo es inferior ocupando la fosa con el mismo nombre.

Los músculos redondo menor y redondo mayor siguen el borde lateral de la escapula.

Por su gran relevancia en la patología del hombro doloroso, nos detendremos en la musculatura que conforma el manguito de los rotadores:

El **músculo subescapular**, es triangular, grueso y aplanado. Se inserta en la fosa subescapular y sus fibras convergen en sentido craneolateral en un tendón plano que se inserta en la tuberosidad menor (troquín), del humero. Está inervado por los nervios subescapulares superior e inferior, ramas colaterales del plexo braquial.

Su acción principal es de rotación interna del humero, aunque también realizan aducción.

El **músculo supraespinoso**, es de forma triangular con base medial. Se origina en la fosa supraespinosa y converge a un tendón que se fija en la tuberosidad mayor o troquiter del húmero.

Está inervado por el nervio supraescapular, rama colateral del plexo braquial. Su acción es de abductor y elevación del brazo

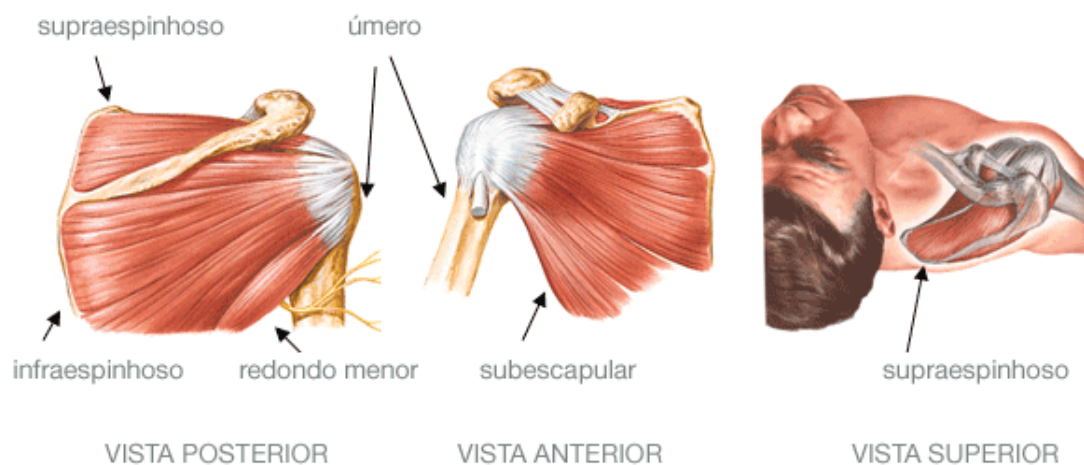
El **músculo infraespinoso** también tiene forma triangular. Se inserta en la fosa infraespinosa de la escápula y en la aponeurosis que lo cubre, convergiendo en un solo tendón aplanado que se dirige hacia atrás de la articulación glenohumeral para insertarse en la faceta media de la tuberosidad mayor o troquiter del humero.

Inervado por el nervio supraescapular, ramo colateral del plexo braquial, su acción es la de rotación externa del húmero.

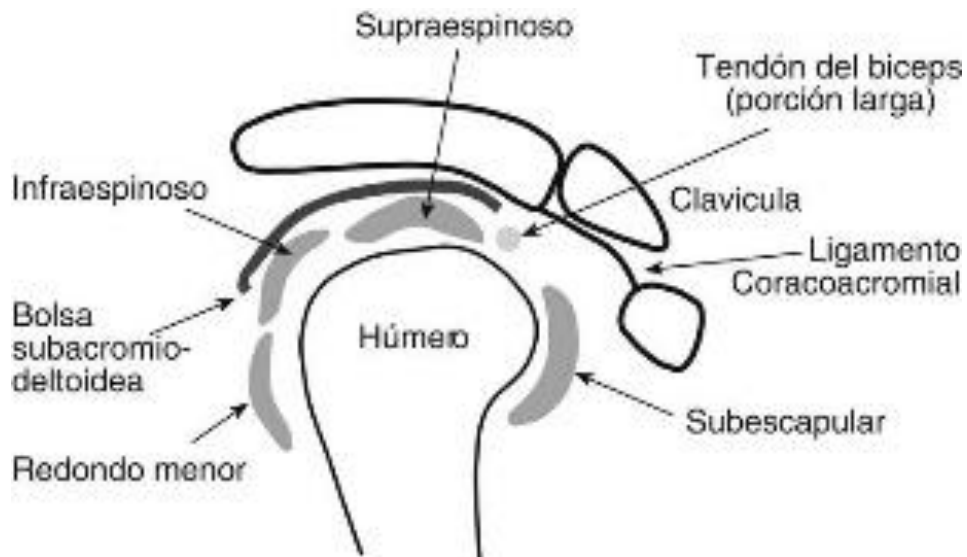
Musculo redondo menor: aspecto cilindroide (de ahí su nombre). Se sitúa cranealmente al redondo menor.

Se origina en la mitad superior del borde axilar de la escapula. Se dirige hacia arriba y hacia fuera para terminar en un tendón que se inserta en la faceta inferior de la tuberosidad mayor del humero.

Se inerva por un ramo del nervio circunflejo que procede del plexo braquial. Su acción es la de rotación externa del humero. (3)



(4)



(5)

3.- EPIDEMIOLOGIA

El síndrome de hombro doloroso es un conjunto de signos y síntomas que comprende un grupo heterogéneo de diagnósticos que incluyen alteraciones de los músculos, los tendones, los nervios, las vainas tendinosas, los síndromes de atrapamiento nervioso, las alteraciones articulares y neurovasculares (6).

El hombro doloroso es una causa muy frecuente de consulta en atención primaria como mencionábamos con anterioridad. Su incidencia se estima en 9-25 casos por 1.000 habitantes/año, la prevalencia/punto entre 69-260 por 1.000 habitantes y la prevalencia/año entre 47-467 casos por 1.000 habitantes. Estas cifras varían en función de los grupos de edad, la metodología del estudio, los criterios diagnósticos empleados y los países (7). Supone la tercera patología musculoesquelética por la que se consulta (por detrás de la patología lumbar y cervical).

En España la prevalencia es similar a la descrita, hablándose de variaciones entre 70-200 por 1.000 adultos (8).

También supone una de las principales causas de absentismo laboral. Sobre el 30% de los pacientes que lo padecen, precisan una baja médica en los siguientes 6 meses tras la consulta por hombro doloroso (9).

En un estudio realizado a pacientes asintomáticos en los cuales se realizó RMN de hombro, se encontraron lesiones del manguito de los rotadores (desgarros) en un 34%. Este porcentaje aumenta al 54% en pacientes mayores de 60 años (10)

4.- ETIOLOGÍA

El síndrome de hombro doloroso presenta un origen multifactorial, aunque es cierto que se ha asociado con ciertas actividades deportivas y/o laborales que requieren movimientos repetitivos de dicha articulación, y por tanto sufre un mayor desgaste.

Por ejemplo, se ha visto que personas que practican deportes como la natación, lanzamiento tenis, levantamiento de pesas, golf o voleibol, son más propensas a estas patologías (11).

Se pueden distinguir dos grandes grupos etiológicos:

I.- Causas de la propia articulación (las más frecuentes). Principalmente compuestas por patología del manguito de los rotadores, enfermedades de la articulación glenohumeral, enfermedad de la articulación acromioclavicular, infecciones y luxaciones traumáticas.

CAUSAS PERIARTICULARES:

- Tendinitis del manguito de los rotadores: supraespinoso, infraespinoso y redondo menor. Suponen el 70% de las causas de hombro doloroso.
Dependiendo de la edad se relaciona: en jóvenes con inestabilidad articular, en los de mediana edad con sobrecarga del hombro (movimientos repetitivos, deporte, trabajo) y en mayores de 55 años con degeneración del manguito,
- Tendinitis calcificante: puede aparecer tanto en hombros sintomáticos como asintomáticos. En ocasiones es bilateral. Es más frecuente en mujeres y personas con hábito sedentario.
- Rotura del tendón del manguito de los rotadores: puede ser parcial o total. En pacientes jóvenes lo habitual es el antecedente de traumatismo y en los de edad media o avanzada suele existir el antecedente de tendinitis previa. Su presentación clínica es muy variable, de tal forma que las roturas parciales pueden incluso presentarse en pacientes asintomáticos y son compatibles con una actividad funcional normal (como veíamos en los hallazgos casuales de las RMN)
- Tendinitis bicipital: generalmente asociada a tendinitis del manguito de los rotadores, inestabilidad glenohumeral (en pacientes jóvenes) o síndrome de atrapamiento.
- Rotura del tendón largo del bíceps.
- Bursitis subacromiodeltoidea: generalmente asociada a síndrome de atrapamiento y a tendinitis del manguito de los rotadores.

CAUSAS ARTICULARES:

- Capsulitis adhesiva (hombro congelado o capsulitis retráctil). Más frecuente en pacientes mayores, mujeres, diabéticos, EPOC, enfermedad de Parkinson, ACV, hipotiroidismo o inmovilidad tras traumatismo del hombro o cirugía. Debe diferenciarse de la tendinitis del manguito de los rotadores aunque a diferencia de ésta, existe limitación funcional en todos los planos del movimiento del hombro.
- Artritis acromioclavicular: en pacientes jóvenes la causa más común es el traumatismo y en los mayores la osteoartritis, que puede coexistir con tendinitis del manguito de los rotadores. En caso de afectación bilateral debe sospecharse la presencia de artritis reumatoide.
- Artritis inflamatoria.: artritis reumatoide, espondiloartropatías, conectivopatías.

- Artritis séptica.
- Artritis microcristalina: gota, condrocalcinosis, hombro de Milwaukee.
- Hemartros.
- Artrosis.
- Luxación, subluxación.
- Artropatía amiloide.
- Patología ósea: Enfermedad de Paget, neoplasias (mieloma, metástasis), osteomielitis, traumatismos, necrosis ósea avascular.

2.- *Causas extrínsecas:* se trata de un dolor cuya etiología es distinta al hombro, pero que se irradia o refleja en el mismo.

NEUROLÓGICAS:

- Compresión de raíces nerviosas de C5, C6.
- Compresión del nervio supraespinoso.
- Lesiones en el plexo braquial.
- Lesión en el cordón espinal.
- Enfermedad en columna cervical.
- Síndrome del desfiladero torácico.
- Herpes zoster.

ABDOMINALES:

- Enfermedad hepatobiliar.
- Mesotelioma.
- Absceso subfrénico.
- Causas cardiovasculares:
- Isquemia miocárdica.
- Trombosis de la vena axilar.
- Disección aórtica.

TORÁCICAS:

- Neumonía del lóbulo superior.
- Tumores apicales de pulmón o metástasis.
- Embolismo pulmonar.
- Neumotórax.

OTRAS:

- Polimialgia reumática.
- Fibromialgia.
- Distrofia simpaticorefleja. (12)

5.- FISIOPATOLOGIA

Las lesiones pueden aparecer por muy diversos motivos, aunque es cierto que la causa más frecuente de hombro doloroso (pinzamiento subacromial), suele corresponder a un espectro de hallazgos clínicos, y no una lesión sobre una estructura concreta.

Este espectro de hallazgos fue descrito por primera vez por Charles Neer en 1972, y se componía de las siguientes etapas:

- Etapa 1: edema y hemorragia (pacientes generalmente < 25 años).
- Etapa 2: fibrosis y tendinitis (pacientes de 25 a 40 años). El término que actualmente se emplea para describirlo es tendinopatía.
- Etapa 3: desgarro del manguito de los rotadores, ruptura del tendón del bíceps, cambios óseos (pacientes generalmente > 40 años). (13)

El pinzamiento subacromial suele ocurrir por compresión del manguito de los rotadores, la bursa subacromial y/u otros tejidos blandos entre la cabeza del húmero y la superficie inferior del acromion, articulación acromioclavicular o el arco coracoacromial (13)

6.- DIAGNÓSTICO

a) Anamnesis

Al igual que en otras patologías, el primer paso para un diagnóstico debe ser una anamnesis detallada que nos orientará hacia una u otra de las etiologías anteriormente mencionadas.

En ella debemos preguntar entre otras cosas si el dolor es agudo o crónico, la edad (pues como hemos visto el tipo de patología varia con la misma), la actividad laboral, actividades deportivas, localización e irradiación del dolor, si existen factores agravantes o atenuantes, presencia de inestabilidad, rigidez, bloqueo, tumefacción o pérdida de movilidad, presencia de parestesis y debilidad muscular (14). También es de gran utilidad conocer la existencia de enfermedades coadyuvantes, como por ejemplo, la diabetes mellitus, las cirugías previas, o una inmovilización prolongada que nos pueden hacer pensar en una capsulitis adhesiva. (15)

b) Exploración.

Existen numerosas técnicas para realizar la exploración del hombro doloroso. Durante años se han descrito diversas maniobras que intentan hacerse patognomónicas de algunos tipos de patologías.

A la hora de iniciar la exploración, debemos tener en cuenta algunas premisas básicas. Por ejemplo, debemos intentar que el paciente se sienta cómodo para asegurarnos que las maniobras exploratorias se realizan de manera correcta. Para ello, entre otras medidas, resulta de utilidad la administración de analgesia previa al examen del paciente. También intentar que el hecho de que tengamos que visualizar los hombros no incomode al paciente (por ejemplo, mujeres que acudan con camisetas de tirantes que no les haga permanecer durante el examen en ropa interior).

Como en cualquier exploración, el primer paso debe ser la inspección.

INSPECCIÓN:

Antes de centrarnos en el hombro, es de utilidad visualizar la postura del paciente y el aspecto general, que a veces permite comprender la causa de la disfunción del hombro. Por ejemplo, el paciente con una luxación glenohumeral anterior típicamente sostiene su brazo en ligera abducción con rotación externa utilizando su mano opuesta.

También debemos ver la forma en que el paciente se quita su ropa, ya que alteraciones unilaterales en movimiento, como la incapacidad para bajar el brazo con suavidad o el uso del brazo funcional para ayudar a bajar el lesionado (posible rotura del supraespinoso) o el uso de

los músculos accesorios para levantar el brazo (síndrome posible choque o rotura del supraespinoso), pueden proporcionarnos pistas diagnósticas.

Posteriormente, pasaremos a inspeccionar la región del hombro en busca de cualquier anomalía. Esto puede incluir una deformidad obvia, como la deformidad de “Popeye” (sugiere rotura del tendón largo del bíceps), una asimetría sutil, como una diferencia en la altura del hombro, o una lesión, como una cicatriz quirúrgica. Observar y comparar el área alrededor de las articulaciones glenohumeral del paciente, en busca de contornos anormales, posiblemente de la atrofia muscular o luxación franca. Comparar las prominencias óseas de la escápula, articulaciones acromioclavicular, clavículas y articulaciones esternoclavicular en busca de signos de traumatismos o cambios degenerativos.

Una deformidad obvia es común en lesiones traumáticas del hombro, como una separación de alto grado acromioclavicular o una fractura de clavícula. Sin embargo, las deformidades o asimetrías de la patología del hombro no traumática suelen ser más sutiles. Debemos observar bien la elevación de los hombros del paciente y la posición de su escápula.

El paciente debe ser visto desde atrás para evaluar el posicionamiento de la escápula. Esto se puede hacer con los brazos del paciente en sus lados o en una posición de empuje hacia arriba con sus manos contra una pared. Posteriormente buscaremos atrofia de la musculatura, nos fijaremos en el aspecto de la piel y de posibles lesiones que aparezcan en la misma. (16)

PALPACIÓN

Tras una buena inspección, procederemos a realizar una palpación. Nos situamos por detrás del paciente, y con una mano palpamos justo por debajo del acromion, y con la otra sujetamos el antebrazo con el codo en 90°. Se extiende el brazo poco a poco todo lo que sea posible y al mismo tiempo se rota hacia fuera y hacia dentro para exponer la tuberosidad mayor. En personas que presentan rotura del supraespinoso, se aprecia una prominencia que corresponde a la tuberosidad mayor y el extremo distal del tendón, y un surco por detrás: el hueco del tendón. Para confirmar la sospecha, debemos comparar con el contralateral (14).

Según un estudio, la palpación de una rotura tendinosa tiene elevada sensibilidad (95%) y especificidad (75-97%), resultados que aumentan si se añaden otras características de la exploración como la debilidad en la elevación o rotación externa (17)

Debemos realizar además la palpación de la clavícula, incluidas las articulaciones esterno y acromioclavicular, el acromion, el troquín, el troquiter y la corredera bicipital, la espina escapular y la columna cervical en busca de puntos dolorosos y deformidades (18). No olvidar intentar también situar el espacio subacromial.

MOVILIDAD

Tras una valoración inicial y un examen físico básico, algunos autores proponen la siguiente secuencia en el abordaje diagnóstico:

- 1) Descartar enfermedades que requieran evaluación inmediata por presentar señales de alarma: neoplasia (historia de cáncer, síndrome constitucional, tumoración de causa desconocida), infección (dolor, piel roja y caliente, fiebre, malestar general) y lesión neurológica (déficit motor o sensorial no explicado).

- 2) Descartar patología traumática (fracturas de clavícula, humero, escapula, luxaciones sin reducir...) que requiera prueba de imagen urgente.
- 3) Descartar causas extrínsecas. Sospechar cuando la movilidad sea indolora.
- 4) Identificar o descartar un síndrome de pinzamiento subacromial. (14)

Para explorar la movilidad debemos seguir siempre una sistemática: movimientos activos,

Patrón	Movimientos pasivos	Movimientos activos	Maniobras resistidas
Articular	Limitados con dolor	Limitados con dolor	Normales. No hay movimiento. Sin dolor articular.
Periarticular	Normales	Limitados con dolor	Limitados (con dolos a las maniobras selectivas)
Dolor referido	Normales	Normales	Normales

pasivos y maniobras resistidas, siempre en los dos brazos para intentar distinguir de manera selectiva la enfermedad del paciente y su posible origen: articular, extraarticular y dolor referido como se recoge en la tabla (19)

PATRONES FUNCIONALES

En general, los movimientos activos se evalúan antes que los pasivos. Sin embargo, cuando el movimiento activo es muy limitado o doloroso, podemos realizar primero los pasivos.

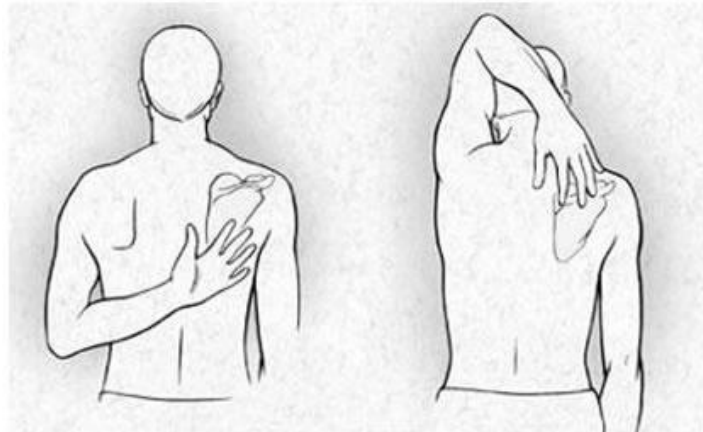
Los movimientos activos son aquellos que realiza el paciente de manera independiente. Los movimientos pasivos, son aquellos que realiza el examinador sin ayuda del paciente.

MOVIMIENTOS ACTIVOS

El examinador debe comenzar por ver al paciente realizar la flexión completa y elevación; abducción completa y elevación; rotación interna y externa con los codos a su lado; rotación interna y externa en 90 grados de abducción en el plano neutro. Si alguno de estos está limitado, el examinador lo repetiría con movimiento pasivo para evaluar si la limitación es estructural (16)

Tras un vistazo general a los movimientos activos, podemos realizar una serie de maniobras concretas para explorar este tipo de movilidad y que son descritas en la mayoría de manuales para la exploración del hombro:

1.-Maniobra de Apley: valora la abducción y rotación externa, y la aducción y rotación interna. Para ello, pedimos al paciente que pase la mano por detrás de la cabeza para tocarse el hombro opuesto (abducción y rotación externa), y posteriormente que intente tocarse la parte inferior de la escapula contralateral (aducción y rotación interna).



(20)


Esta maniobra está limitada en capsulitis y en patología tendinosa.

2- Arco doloroso: Inicialmente pedimos al paciente que realice una abducción. Cuando el dolor aparece entre los 60 y los 100°, orienta hacia tendinitis del supraespinoso o bursitis subacromial. A partir de 160°, aparece en patologías como artritis acromioclavicular.

Desde la abducción completa, pedimos ahora al paciente que vaya descendiendo lentamente el brazo. De 180° a 90°, se realiza gracias al deltoides. En roturas del supraespinoso, el brazo cae bruscamente a partir de este ángulo (es imposible continuar descendéndolo con suavidad: test del brazo caído o drop arm).

Finalmente, pedimos al paciente que eleve el brazo, y lo lleve al hombro contrario (aducción): maniobra del brazo cruzado. Es doloroso en la patología acromioclavicular.

Maniobra de arco doloroso medio



Respuesta dolorosa a la movilización activa entre los 60°-100°. Nos orienta hacia tendinitis del supraespinoso o bursitis subacromial.

Maniobra de arco doloroso superior

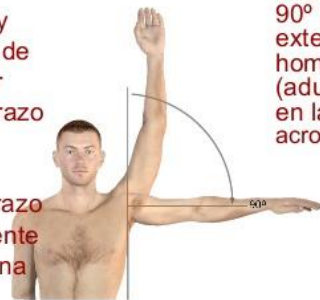

Dolor a partir de 160°, aparece en la artritis acromioclavicular.

(21)

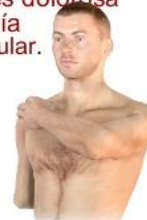Maniobra del brazo caído

El paciente parte de una abducción pasiva de 180° y debe ser capaz de dejar descender lentamente el brazo hasta los 90° (gracias al deltoides); el brazo caerá bruscamente cuando exista una rotura del supraespinoso.



Maniobra del brazo cruzado

El paciente eleva el brazo en antepulsión de 90° y después lo lleva extendido hacia el hombro contrario (aducción); es dolorosa en la patología acromioclavicular.



(21)

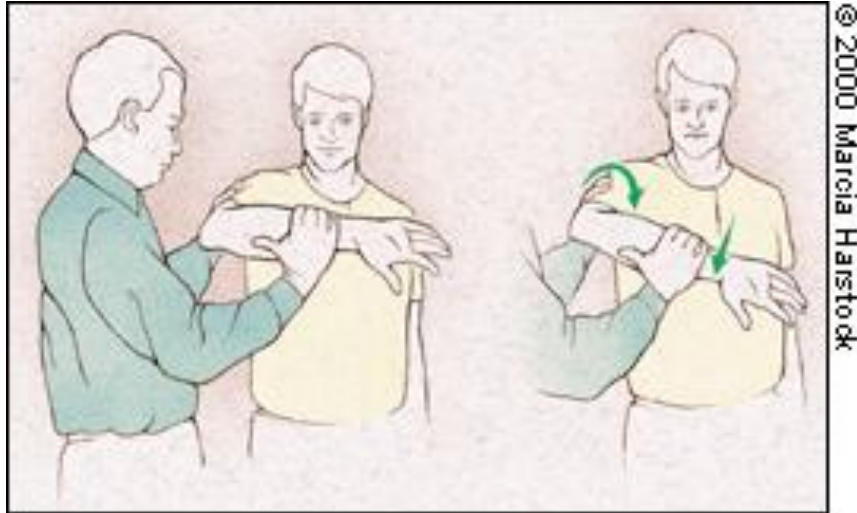MOVIMIENTOS PASIVOS

Como vimos en la tabla anteriormente expuesta, si los movimientos activos y pasivos están limitados, sugiere patología articular. Sin embargo, si los movimientos activos están limitados, y los pasivos son normales deberemos explorar los movimientos contrarresistencia.

1.- Maniobra de Hawkins (pinzamiento o impingement). Es la maniobra más importante en el diagnóstico del hombro doloroso ya que pone en compromiso el espacio subacromial. Tiene una sensibilidad del 92% para la bursitis subacromial, por lo que si es negativa podemos casi descartar este tipo de patología. (22)

En esta maniobra, se realiza un estrechamiento entre la tuberosidad mayor del húmero y el ligamento coraco-humeral, atrapando todas las estructuras que intervienen en la misma. (23)

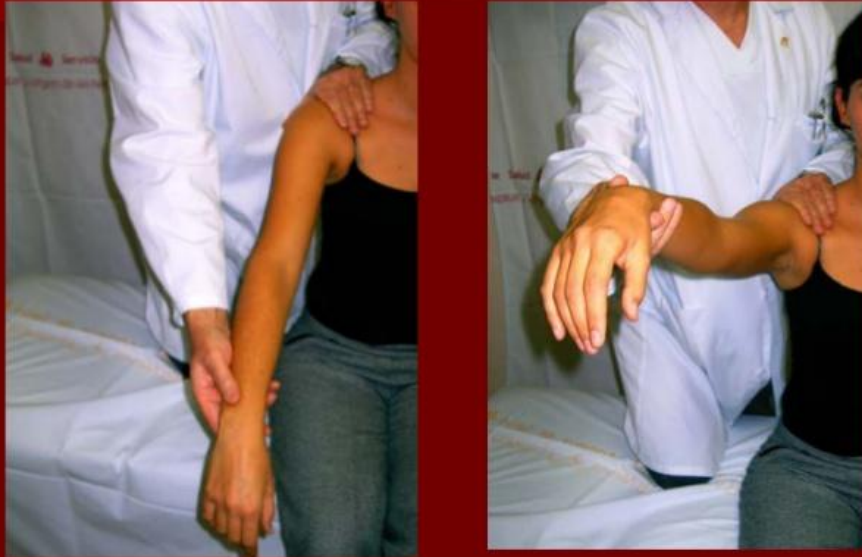La maniobra consiste en que el explorador estabiliza el hombro con una mano, y con el codo flexionado en 90° realiza rotaciones interna y luego rotación externa.



2.-Maniobra de Neer: con el hombro en rotación interna, se va desplazando pasivamente el brazo del paciente en anteflexión. Es positiva cuando el dolor aparece en la mitad del arco del movimiento (signo del roce positivo). Según el ángulo en que aparezca el dolor, nos indica la gravedad del atrapamiento:

- Por encima de 90°: leve
- Por debajo de 60°: grave

MANIOBRA DE ROZAMIENTO DE NEER



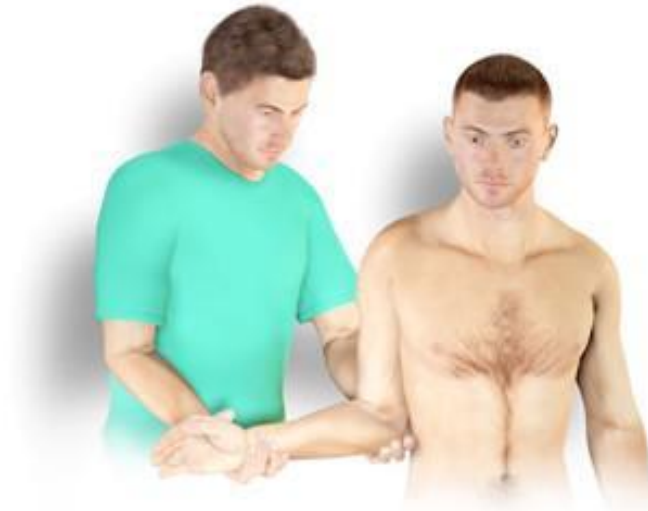(24)

3.-Maniobra de abducción: el examinador rodea con sus dedos el ángulo inferior de la escápula y con la otra mano eleva el brazo del paciente hasta los 90°, comprobando que la escapula no se mueva.



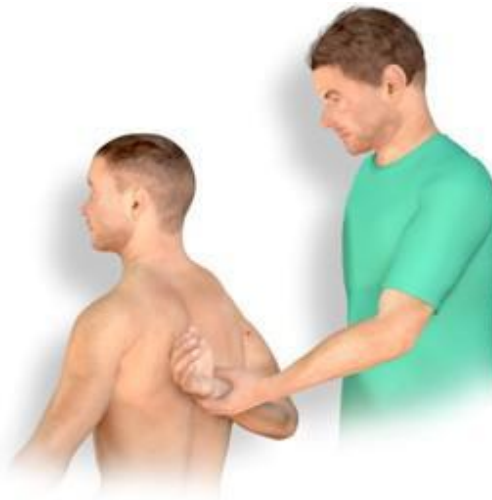(25)

4.-Maniobra de rotación externa: con los codos junto al cuerpo, el examinador traslada la mano del paciente hacia fuera hasta un ángulo de 90°.



(25)

5.-Maniobra de rotación interna: el examinador lleva la mano del paciente por detrás del cuerpo hasta que toque el punto más alto que pueda de la columna dorsal. Comparar con el contralateral.

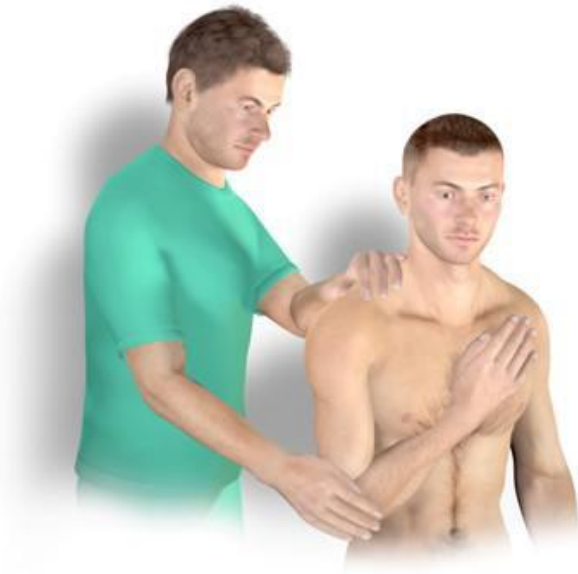

(25)

MANIOBRAS RESISTIDAS O CONTRARRESISTENCIA

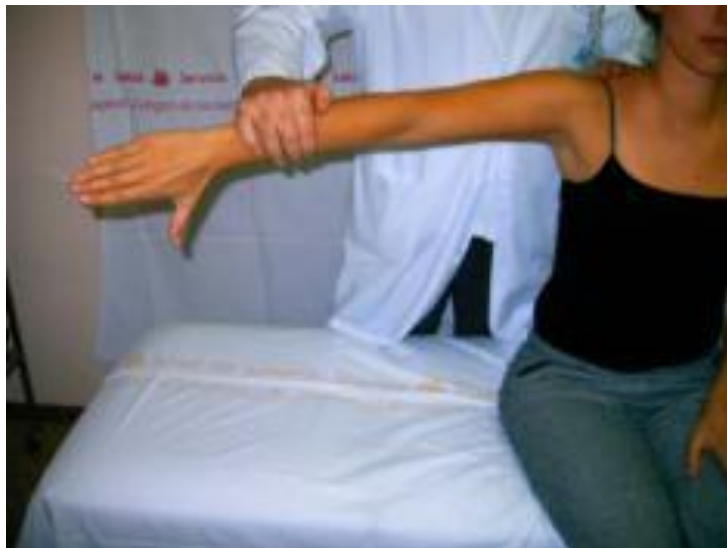En este tipo de movimientos, el paciente intentará realizar el movimiento activo de un músculo mientras que el explorador opone resistencia a dicho movimiento. En las tendinopatías suelen resultar dolorosas.

1.- Maniobra de Yocum: se equipara a la maniobra de Hawkins. En ella, el paciente lleva el brazo a explorar hasta el hombro contralateral, sin separar el codo del cuerpo. El examinador impedirá que el paciente despegue el brazo del torax.



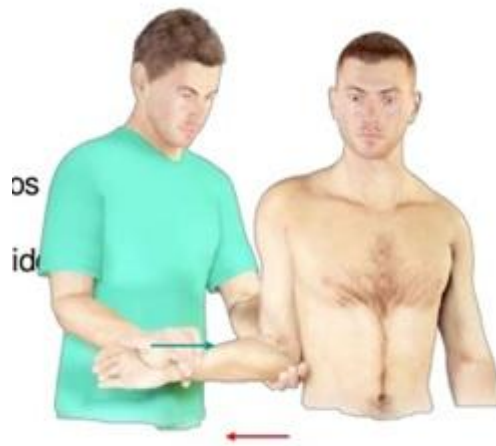(25)

2.- Maniobra de Jobe (o de abducción contrarresistencia, o empty can). El paciente con los brazos en abducción de 90°, los codos extendidos y las manos con el pulgar apuntando hacia abajo, intenta elevar el brazo contrarresistencia. Es una maniobra básica para la exploración del supraespinoso.



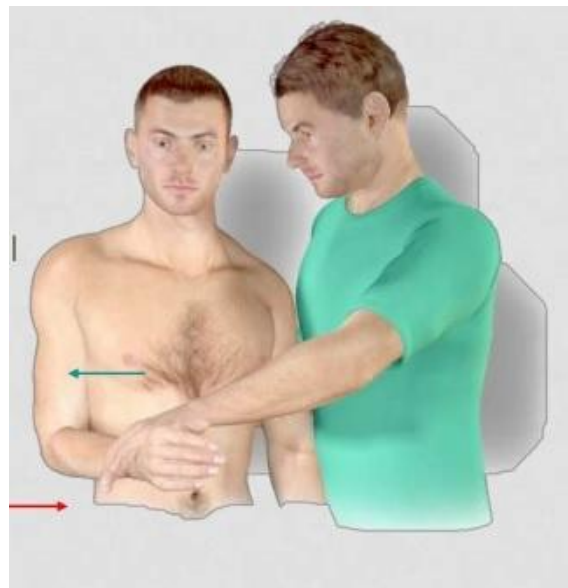
(26)

3.-Maniobra de Patte (o de rotación externa contrarresistencia): El paciente permanece con los codos pegados al cuerpo y en flexión de 90°. Intenta realizar la rotación externa mientras el explorador realiza una contrarresistencia. Esta maniobra es básica para la exploración del infraespinoso.



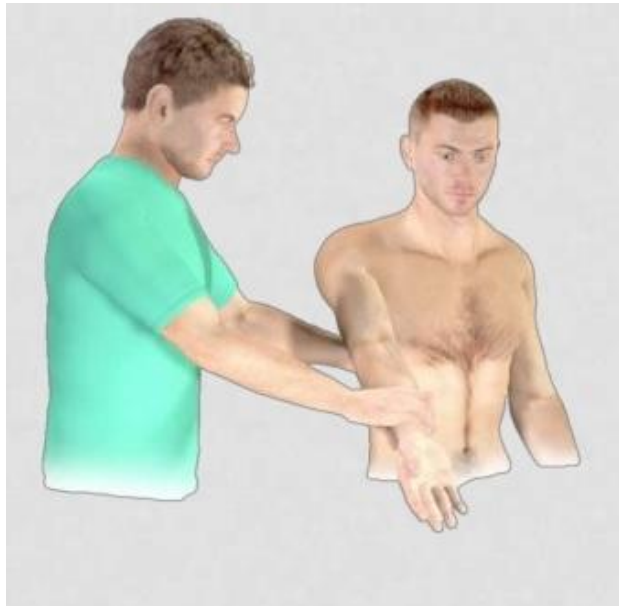(27)

4.- *Maniobra de rotación interna contrarresistencia:* partiendo de la misma postura que el anterior, el paciente en este caso intenta realizar la rotación interna mientras el examinador se opone a dicha maniobra. Valora el subescapular.



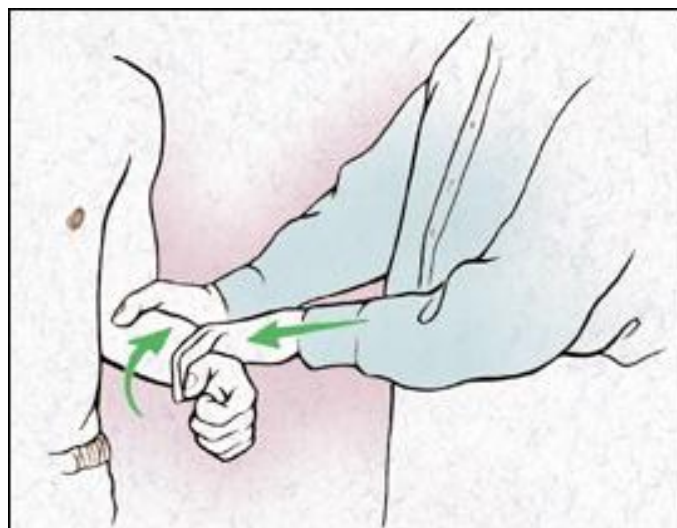
(28)

5.- *Maniobra de Speed:* nos permite explorar el tendón bicipital. Para ello, pedimos al paciente que realice una flexión con el codo y hombro extendidos 90° mientras el examinador opone fuerza a dicha maniobra.



(28)

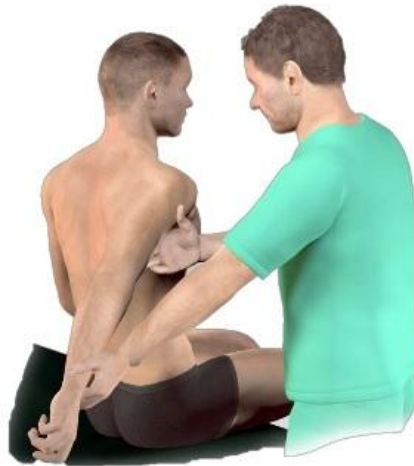6- Maniobra de Yergason: también explora el bicipital. Con el codo en flexión de 90°, se intenta realizar una supinación contrarresistencia de la mano.



© 2000 Marcia Harstock

(22)

7.- Maniobra de estiramiento: con el codo en extensión, se realiza la extensión pasiva hacia atrás del brazo, mientras se palpa el tendón bicipital que es muy doloroso cuando se encuentra inflamado.



(27)

En cuanto a la rentabilidad de dichas maniobras, ha sido motivo de estudio por diversos autores.

Según una revisión realizada en 2008 por Hegedus et al, sería preciso realizar nuevos estudios prospectivos y bien diseñados para examinar la precisión diagnóstica de estas pruebas de examen físico.

Tras revisar 45 estudios, los resultados para el diagnóstico de un pinzamiento subacromial fueron: que la prueba de Neer, posee una sensibilidad 79% y especificidad 53%, mientras que la prueba de Hawkins, una sensibilidad 79% y especificidad 59%. (29). Dicho de otra forma, las maniobras podrían ser positivas en presencia de otras lesiones (mayor sensibilidad).

A continuación se exponen unas tablas en las que se analiza la rentabilidad diagnóstica de distintas pruebas.

Tabla 2

Valor diagnóstico del signo de Hawkins y del arco doloroso en el pinzamiento subacromial

Estudios y pruebas	Sensibilidad (%)	Especificidad (%)	VPP (%)	VPN (%)	LR	Precisión diagnóstica global (%)
Signo de Hawkins						
Calis (2000)	92,1	25	75,2	56,2	2,12	72,8
Park (2005)	71,5	66,3	79,7	55,7	1,23	69,7
Silva (2008)	73,7	40	70	44,4		62,1
Signo del arco doloroso						
Park (2005)	73,5	81,1	88,2	61,5	3,89	76,1
Litaker (2000)	97	10	67	69		

LR; Likelihood ratio; VPN, Valor predictivo negativo; VPP, Valor predictivo positivo.

Tabla 3

Valor diagnóstico de maniobras específicas para valorar lesión del manguito de los rotadores

Estudios y pruebas		Sensibilidad (%)	Especificidad (%)	VPP (%)	VPN (%)	Precisión diagnóstica (%)
Alteración del tendón del músculo supraespinoso	Test de Jobe Itoi (1999) Park (2005) Silva (2008)	63	55	31	82	57
		52,6	82,4	68	71	70
		73,7	30	66,7	37,5	58,6
	Test del llenado de la jarra Itoi (1999)	77	74	49	91	75
Test del músculo infraespinoso	Test de Patte Park (2005) Silva (2008)	50,5	84	69,1	70,5	63,9
		57,9	60	73,3	42,9	58,6

VPN: Valor predictivo negativo; VPP: Valor predictivo positivo.

(14)

La poca rentabilidad de estas pruebas aisladas ha hecho que algunos autores hayan pasado a estudiar si la combinación de varias de dichas maniobras resulta de mayor utilidad.

Según un estudio realizado por Park, la combinación del signo Hawkins-Kennedy, la prueba del arco doloroso y la prueba del músculo infraespinoso (test de Patte), produjo la mejor probabilidad post-test (95%) de cualquier grado de síndrome de pinzamiento (30). Es decir, que la probabilidad de que un paciente con las tres maniobras positivas tuviese un síndrome de pinzamiento era mayor del 95%.

De igual forma, estos autores determinaron que la mejor combinación de pruebas diagnósticas para la rotura completa del manguito de los rotadores era: el signo del arco doloroso, el test del infraespinoso y el signo del drop-arm. Con las tres pruebas positivas, la probabilidad posttest es del 0,91 (rotura prácticamente confirmada). En mayores de 60 años, esta probabilidad aumentaba hasta el 0,95. Con las tres negativas, la probabilidad posttest es de 0,09 (posibilidad muy baja).

En otro estudio realizado en 2001 por Murrell et al, hablan que la combinación de la maniobra de Jobe, el test de Patte, y una maniobra de pinzamiento subacromial (arco doloroso o test de Hawkins), con la edad del paciente nos ayudan a confirmar o descartar la rotura del manguito de los rotadores (probabilidad si las tres pruebas son positivas, del 98%). Si tienen más de 60 años, con que dos de las pruebas sean positivas también alcanza esa probabilidad, como se puede apreciar en la siguiente tabla.

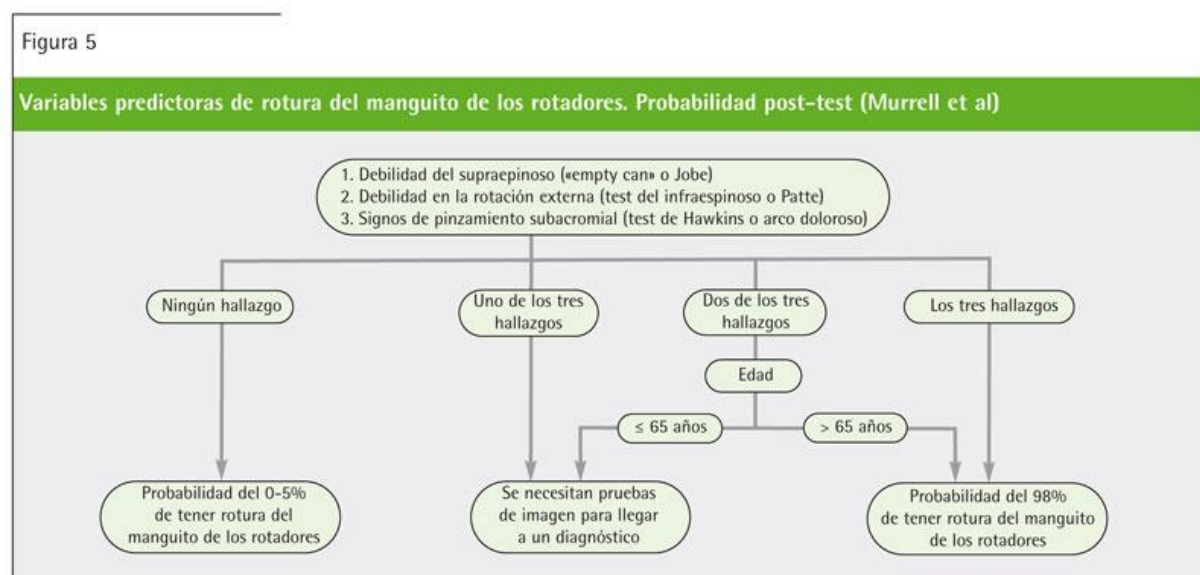
Number of positive diagnostic features*	Age group (years)	Number of patients with rotator cuff tear	Number of patients with no tear	Post-test probability† (95% CI)‡
All 3	Any	48 (24%)	1 (0.5%)	0.98 (0.89–1.00)
Any 2	<60	26 (13%)	14 (7%)	0.64 (0.47–0.79)
Any 2	≥60	48 (24%)	1 (0.5%)	0.98 (0.89–1.00)
Any 1	<40	3 (1.5%)	22 (11%)	0.12 (0.25–0.31)
Any 1	40–69	52 (26%)	60 (30%)	0.45 (0.36–0.55)
Any 1	≥70	22 (11%)	6 (3%)	0.76 (0.56–0.90)
None	Any	1 (0.5%)	96 (48%)	0.05 (0.02–0.11)

*Supraspinatus weakness, weakness in external rotation, and positive impingement sign or signs. †Age-adjusted. ‡Approximation based on a fixed total count and an F distribution.⁵

Post-test probabilities for rotator cuff tear in different age-groups

(31)

En su artículo, García Velasco (14) realiza un esquema resumen de dichas combinaciones para la rotura del manguito.



Por tanto para resumir: si sospechamos un pinzamiento subacromial, las pruebas con mayor rentabilidad diagnóstica son la combinación de test de Hawkins, signo del arco doloroso y test de Patte.

Para el diagnóstico de rotura del manguito de los rotadores, usaremos la combinación de signo de pinzamiento subacromial, con el test de Patte y el test de Jobe.

7.- CLINICA:

Por su mayor relevancia nos centraremos en patología articular y periarticular.

Los dolores referidos, con mayor frecuencia provienen de la zona cervical (dolores radiculares que aumentan con los movimientos del cuello y las maniobras de Valsalva).

Otras causas menos frecuentes son: patologías pulmonares (neumonías, tumores de Pancoast), patologías cardíacas (infarto miocardio, pericarditis), patologías vasculares, roturas de vísceras abdominales, etc.

CAUSAS PERIARTICULARES:

- **Pinzamiento subacromial:** como ya se ha mencionado es la principal causa de hombro doloroso. Se produce por compresión de las estructuras que se encuentran entre el acromion y el troquíter al elevar los brazos por encima de la cabeza. Dichas estructuras son la bursa y el manguito de los rotadores, por lo cual pueden dar lugar a bursitis o tendinitis del manguito. Si continua produciéndose dicho pinzamiento, puede acabar produciendo una rotura del manguito.
- **Bursitis:** el dolor aparece al realizar el movimiento anteriormente citado, y desaparece cuando el brazo se mantiene en reposo. A la inspección, podemos encontrar una zona tumefacta, dolorosa a la presión, fluctuante y con aumento en la temperatura local. Las maniobras anteriormente descritas como signos del pinzamiento subacromial (arco doloroso y test de Hawkins), son positivas.
- **Tendinitis del manguito de los rotadores:** suponen el 65% de las causas de hombro doloroso. La más frecuente es la del supraespinoso, en la cual la maniobra de Hawkins es dolorosa, así como movimientos activos: Apley y arco doloroso medio y contrarresistencia, Jobe y Yocum
Su aparición puede ser en horas o a lo largo de varios días. El dolor es en la cara lateral del hombro y de predominio nocturno.
Cuando es una calcificante, suele aparecer de manera insidiosa y resulta más dolorosa. Es posible ver la calcificación en la parte distal del supraespinoso mediante Rx.
En la tendinitis del infraespinoso, la maniobra de Patte es positiva, y también presenta dolor en la cara lateral el hombro.
En la del subescapular, es positiva la maniobra de rotación interna contrarresistencia, y el dolor tiene una localización poco específica. (19).
- **Rotura del manguito de los rotadores:** puede ser total o parcial. En jóvenes suele ser por traumatismos directos. Se asocian con luxaciones glenohumerales. El dolor más típico es: dolor intenso nocturno, debilidad y arco doloroso medio con el signo de brazo caído positivo (19)
- **Patología en el tendón largo del bíceps:** suele ser secundaria a atrapamiento en el manguito. Se pone de manifiesto con las maniobras de Speed, Yergason y con la de estiramiento. Cuando se produce su rotura total, aparece el signo de Popeye, en el cual vemos la masa muscular en la parte inferior del brazo. Se manifiesta como un dolor brusco tras un esfuerzo, y suele aparecer un hematoma subcutáneo.

CAUSAS ARTICULARES:

Como veíamos en la tabla inicial, los diferenciamos de las causas anteriores porque únicamente son dolorosos los movimientos activos y pasivos.

- **Capsulitis adhesiva y hombro congelado:** típico de mujeres mayores de 50 años. Solo en un 15% es bilateral. Se produce una retracción fibrosa de la capsula articular del hombro.
Primero aparece el dolor, y posteriormente la limitación para los movimientos. Se asocia a enfermedades sistémicas como la diabetes, o a inmovilizaciones prolongadas del hombro. Remite de manera espontánea a los 2-3 años.
- **Artritis acromioclavicular:** secundario a un traumatismo directo o a artrosis de la articulación. Es dolorosa la propia palpación de la articulación.
- **Inestabilidad glenohumeral:** se ve en pacientes con hiperlaxitud ligamentosa, en deportistas, o en caídas en abducción y rotación externa en las que se luxa el hombro.
- **Artritis glenohumeral:** por artropatías inflamatorias, metabólicas o infecciosas.

8.- PRUEBAS COMPLEMENTARIAS:

- **Radiografía simple:** no suele aportar información relevante, por lo que no debe solicitarse de rutina. Indicada cuando:

Indicaciones para estudio de imagen inicial
Indicaciones para realización de radiografía simple al inicio del cuadro
<ul style="list-style-type: none">• Antecedente traumático• Limitación en movilidad pasiva• Sospecha de patología intraarticular• Antecedentes personales de cáncer• Dolor de características claramente inflamatorias• Antecedentes de enfermedades reumatológicas

(18)

Su principal desventaja es que no nos permite valorar adecuadamente las partes blandas (y son las que suelen causar el hombro doloroso) (33)

- **Ecografía:** para algunos autores es el patrón de referencia, ya que es no invasiva, tiene buena resolución espacial, permite una exploración dinámica, tiene amplia disponibilidad y es barata. La patología tendinosa es fácilmente abordable y permite valorar la presencia de líquido articular (33). También puede realizar un diagnóstico precoz de roturas tendinosas, especialmente del manguito rotador (sensibilidad y especificidad superiores al 90%), facilitando un tratamiento precoz no factible con la RM. Los últimos estudios indican que la eficacia y validez del estudio de un hombro doloroso por ecografía es similar al realizado con Rm, por lo que esta prueba debe solicitarse como primera elección. (34).

Como desventaja, no nos aporta información sobre las estructuras óseas, y es limitada en la valoración del cartílago.

- **Resonancia Magnética:** otros autores la consideran la técnica de elección. Permite una valoración óptima de todas las estructuras anatómicas: cavidad glenoidea, cabeza humeral, cartílago, acromion, músculos, tendones, labrum y ligamentos glenohumerales en múltiples planos (33)

- **TC:** aunque ha sido destronada por la ecografía y la RMN, la TC sigue siendo de utilidad para observar con mayor precisión algunas lesiones que hemos visualizado en la radiografía simple. Es un método excelente para la valoración de fragmentos óseos, de luxaciones y de cuerpos libres articulares. También puede ser de elección en el diagnóstico del osteoma osteoide y en el estudio de la osteomielitis en los que la realización de cortes finos permite la demostración del nido y de los fragmentos secuestrados.(33)

El Colegio Americano de Radiología (ACR) estableció criterios para la selección de la técnica de imagen de elección según los escenarios clínicos más frecuentes. Los criterios se basan en la duración de los síntomas, la edad de presentación, y la sospecha clínica:

Traumatismo de hombro, fase aguda: La radiografía simple debe ser la prueba de imagen inicial. EN función de la sospecha se pueden realizar otras pruebas posteriores y de manera complementaria, por ejemplo en una luxación de hombro puede llevar asociada una lesión del labrum (en la cual habría que hacer artrografía por RM) o una lesión del manguito de los rotadores (ecografía como cribado inicial en estos casos). En fracturas, la tomografía computarizada puede demostrar la complejidad de la misma, o detectar extensión intrarticular de la fractura, su desplazamiento, o su angulación.

Dolor de hombro subagudo o crónico: en un dolor subagudo se sospecha tendinosis o bursitis. Ante sospecha de tendinosis, primero ha de realizarse una radiografía simple en rotación interna y externa. Si la radiografía no es concluyente, deben valorarse otras pruebas complementarias, como la ecografía, la cual si hay experiencia en su uso, es equivalente a la RM para la evaluación de la tendinosis o bursitis, por lo que debe realizarse en segundo lugar tras la radiografía simple. La ecografía es altamente sensible y específica para la detección de calcificación manguito de los rotadores. La presencia de un foco ecogénico con sombra acústica es el hallazgo ecográfico más frecuente en la tendinitis calcificante.

La ecografía también es altamente sensible para la detección de la bursitis subacromial con derrame como se mencionó anteriormente.

Si se sospecha rotura del manguito de los rotadores o pinzamiento : en mayores de 35 años, el desgarro es el trastorno más común, aumentando su incidencia con la edad.. De nuevo la resonancia magnética y la ecografía son comparables tanto en sensibilidad y especificidad para la detección de los desgarros del manguito de los rotadores. La radiografía simple suele ser normal o mostrar cambios degenerativos óseos o del arco coracoacromial, incluyendo osteofitos o sindesmofitos. En las últimas etapas de desgarro del manguito rotador con la pérdida completa del espacio subacromial, la radiografía simple puede ser diagnóstica, no precisando más imágenes.

.Por tanto, como ya se ha mencionado, la ecografía sería la herramienta inicial preferida para la evaluación del manguito de los rotadores cuando hay experiencia en su uso, ya que en estos casos su precisión es comparable a la RM. .

La sensibilidad y especificidad para desgarros completos es superior al 92%. Para desgarros parciales, según distintas literaturas la sensibilidad varía entre el 46-92%. La explicación para tan amplia diferencia, es la variabilidad entre los distintos exploradores y los criterios ecográficos para decidir si un desgarro parcial está o no presente.

La ecografía dinámica también puede ayudar a confirmar el diagnóstico clínico de choque, con una sensibilidad entre el 70 y el 80% y una especificidad superior al 95%. También es muy sensible para detectar derrame en la bursa subacromial como signo indirecto de desgarro del manguito rotador

En casos en que la ecografía no esté disponible, podemos utilizar la RM. Si se realiza la inyección subacromial, la RM debe retrasarse un mínimo de 24 horas para evitar una interpretación errónea de la presencia de líquido. La sensibilidad y especificidad de la RM para la detección de desgarros totales en el manguito de los rotadores son del 84 a 100% y un 86 a 98% respectivamente. Sensibilidad y especificidad de la RM para la detección de desgarros parciales son del 55 a 80% y del 83 a 90 % respectivamente

TC se recomienda si no se puede realizar RMN en el paciente y la ecografía no está disponible.

Si se sospecha *una capsulitis adhesiva (hombro congelado)*: por engrosamiento y la contracción de la cápsula articular y la membrana sinovial, la artrografía convencional es el procedimiento de elección para el diagnóstico y tratamiento del hombro congelado (capsulitis adhesiva)

En resumen:

- La radiografía: La radiografía simple es la primera técnica de imagen para prácticamente toda la patología del hombro. Las radiografías son a menudo el único estudio de imagen necesario para la evaluación de trauma agudo del hombro, tendinitis calcificada, la artritis y la osteolisis de la clavícula distal.
- La tomografía computarizada (TC) es generalmente reservada para la evaluación de la fractura o fractura-luxación o para un hombro protésico. Puede demostrar la complejidad de la fractura, el desplazamiento y la angulación. Su evaluación ayuda para la planificación preoperatoria.
- Ecografía: técnica de elección en las patologías más frecuentes que ocasionan el hombro doloroso siempre que se tenga experiencia en su uso. Su bajo coste y su precisión comparable a la RM la hacen una buena opción. Es útil en la evaluación del manguito rotador, tendón del bíceps, bursa-subacromial subdeltoidea, y depósitos de calcio; en la medición de espacio subacromial; en la detección de la atrofia muscular; y en la evaluación dinámica de pinzamiento del hombro. También se puede utilizar para guiar las intervenciones terapéuticas y para detectar periarticular patología del tejido blando en el marco de la artroplastia de hombro (35)
- La resonancia magnética (RM) es la técnica principal utilizada cuando no disponemos de ecografía, para la evaluación de los tejidos blandos del hombro, como el labrum, manguito de los rotadores, los músculos bíceps y tendones, y para el subacromial o bursa subdeltoidea. Es también una modalidad sensible para detectar fracturas sutiles, cambios erosivos de la clavícula distal, acromioclavicular cambios articulares, edema de médula ósea y atrofia muscular. Las anomalías detectadas por resonancia magnética del hombro deben ser interpretados con cuidado en el contexto de la presentación clínica del paciente, ya que los hallazgos anormales encontrados no siempre se correlacionan con la clínica.
- El uso de la gammagrafía ósea con radionúclidos se limita generalmente a la evaluación de la infección después de la artroplastia y por sospecha de metástasis.

9.- TRATAMIENTO:

- INICIO:

Se deber realizar reposo en fases iniciales de dolor agudo intenso, en posición de ligera abducción y rotación externa. No prolongarlo innecesariamente (19)

Distintos estudios han demostrado la eficacia de los AINES por su efecto analgésico, así como mejorando el rango de abducción. Se pueden pautar 7-10 días en el momento agudo, y posteriormente ser administrados a demanda. (18)

La crioterapia también puede disminuir la inflamación aguda y provocar cierto efecto analgésico (13)

- FISIOTERAPIA:

Estudios realizados han demostrado que la intervención quirúrgica del síndrome de pinzamiento subacromial no es superior a la fisioterapia (36), por lo que ante su menor invasión y coste, se debe recomendar la terapia física en primer lugar.

Un ensayo aleatorizado a 97 pacientes con síndrome de pinzamiento tratados con un régimen de ejercicios específico vio que obtienen mejorías significativas en la función de hombro y tenían menos probabilidad de someterse a una cirugía (13)

Según algunos autores, la rehabilitación del hombro doloroso requiere un plan específico que incluya ejercicios y progresiones adecuadas. Craig Persons propone un plan que se organiza en tres pasos básicos:

- a) Fortalecer los músculos que estabilizan la escapula: consiguiendo mayor estabilidad escapular. Esta estabilidad permite mayor eficiencia y resistencia muscular del manguito de los rotadores y mejora la función global del hombro.
- b) Corregir los desequilibrios en la fuerza entre los músculos del manguito de los rotadores: en general los músculos de la parte frontal (deltoides anterior y subescapular son desproporcionadamente más fuertes que los de la parte posterior (deltoides posterior y rotadores externos (infraespinoso y redondo menor).
- c) Estabilizar los motores secundarios de la articulación del hombro: una vez que los principales músculos del hombro son fuertes y funcionales, el siguiente paso es rehabilitar los secundarios con el fin de mejorar la coordinación de toda la articulación.

En general, para que el programa de rehabilitación tenga éxito, se requieren entre 8 y 16 semanas, aunque se aprecian algunas mejoras en las primeras tres-cuatro semanas.

Un paciente que ha completado el programa de rehabilitación completo, debe tener un movimiento sin dolor de la articulación glenohumeral y ser capaz de realizar todos los movimientos específicos del programa sin presentar clínica dolorosa.

También es muy importante instruir a los pacientes en la postura correcta, el movimiento y la ergonomía para disminuir el riesgo de recurrencias (37)

- INFILTRACIONES:

Diversos estudios que han valorado la eficacia de las inyecciones intrarticulares con corticoides han concluido que se precisan de más estudios y que en los realizados, el beneficio que se alcanza es muy pequeño (38)

Incluso estudios que han comparado la eficacia de inyecciones intrarticulares de corticoides con la administración de corticoides sistémicos no han encontrado diferencias significativas (39)

Lo que es evidente, es que siempre son una técnica de segunda elección para cuando falla el tratamiento conservador, el cual debe ser siempre el primero a utilizar.

- TRATAMIENTO QUIRURGICO:

Unicamente en pacientes que tras meses de tratamiento conservador con terapia física adecuada no logran mejorar síntomas ni función, o si el diagnóstico es de desgarro del manguito, desgarro del labrum o capsulitis adhesiva.

La intervención debe individualizarse en función de la edad, las comorbilidades y el nivel de exigencia física. La intervención quirúrgica puede incluir desbridamiento del manguito de los rotadores o labrum, acromioplastia con desbridamiento, o la reparación del manguito rotador (13)

10.- CONCLUSIONES:

El hombro doloroso es una patología muy frecuente en nuestra práctica diaria con una incidencia entre el 9-25 casos por 1000 habitantes/año. Supone uno de los motivos principales de consulta en atención primaria.

Engloba diferentes cuadros clínicos que pueden originarse en estructuras del hombro, o en otras localizaciones provocando un dolor referido.

La causa más común del hombro doloroso es el síndrome de pinzamiento subacromial.

Para su correcto diagnóstico es fundamental realizar una buena anamnesis así como una exploración física completa.

En primer lugar deben descartarse causas graves de hombro doloroso que precisen una valoración urgente. La exploración es muy útil para orientarnos en la causa, aunque no siempre es suficiente para otorgarnos un diagnóstico certero.

Ante dolores que persisten podemos realizar una prueba de imagen complementaria. En la mayoría de los casos, debe empezarse con una radiografía simple, en función de la cual ampliaremos con otra prueba de imagen.

Según la patología que se sospeche recurriremos a una o a otra, aunque en la mayoría de entidades clínicas se recomienda realizar en primer lugar una ecografía por su alta rentabilidad (da mucha información a muy bajo coste y sin efectos secundarios para el paciente).

El tratamiento del hombro doloroso de elección suele ser conservador. Reposo y analgesia, seguido de un programa adecuado de fisioterapia. En la mayoría de los casos, esto es suficiente en unas semanas. Si el dolor persiste pueden valorarse otras opciones terapéuticas, (incluso cuando se superan los 6-9 meses, la derivación a un especialista para plantear una opción quirúrgica).

11.- BIBLIOGRAFIA:

- (1): Imagen extraída de <http://www.drvaquero.com/hombro-doloroso/>
- (2): Imagen extraída de <http://terapeuticamanual.cat/?cat=1>
- (3): Mendoza Ruiz, J. Ornelas Bañuelos, J, Echauri Marroquin, E. Gutierrez Ruiz, F. Repaso anatómico y técnica exploratoria ultrasonografica del hombro. Anales de Radiología México 2005; 3:217-226.
- (4): Imagen extraída de:
http://www.lookfordiagnosis.com/mesh_info.php?term=Manguito+De+Los+Rotadores&lang=2
- (5): Imagen extraída de: <http://www.angelvillamor.com/2010/01/evita-el-dolor-del-hombro-tonificando.html>
- (6) Bismarck Martín Piñero, Yurlen Batista Herrera, Marisol Águedo Santiesteban, Maday Osorio Hernández, Iliomar Triana Guerr. Ejercicios pendulares en el síndrome del hombro doloroso. 2014; 18(3).
- (7) Luime JJ, Koes BW, Hendriksen IJM, Burdorf A, Verhagen AP, Miedema HS, et al. Prevalence and incidence of shoulder pain in the general population; a systematic review. Scand J Rheumatol. 2004; 33:73-81.
- (8) Gómez Raso N, López Martínez N. Patología del manguito de rotadores. ¿Un cajón de sastre? Rev. Soc Madr Med Fam Comunitaria. 2001; 1:18-20.
- (9) Ton Kuijpers. Daniëlle AWM van der Windt. Geert JMG van der Heijden. Jos WR Twisk. Yvonne Vergouwe. Lex M Bouter. A prediction rule for shoulder pain related sick leave: a prospective cohort study. BMC Musculoskelet Disord. 2006; 7: 97.
- (10) J S Sher; J W Uribe; A Posada; B J Murphy; M B Zlatkin. Abnormal findings on magnetic resonance images of asymptomatic shoulders. J Bone Joint Surg Am, 1995 Jan; 77 (1): 10 -15
- (11) Hutton Ks, Julin MJ. Shoulder injuries. In: Team Physician's Handbook, 3rd, Mellion MB, Walsh WM, Madden C, et al (Eds), Hanley & Belfus, Philadelphia 2002. p.397.
- (12). Castiñeira Pérez, MC. Costa Ribas, C. Louro Gonzalez, A. Guías clínicas, hombro doloroso. Disponible en: www.fisterra.com
- (13) Simons, SM. Kruse, D. Dyxon, J.B. Shoulder impingement syndrome. Disponible en www.uptodate.com
- (14) García Velasco, G. Explorando el hombro doloroso. ¿Tiene un síndrome de pinzamiento subacromial? AMF 2010; 6(1):12-17
- (15) Burbank KM, Stevenson JH, Czarnecki GR, Dorfman J. Chronic shoulder pain: part I. Evaluation and diagnosis. Am Fam Physician. 2008 Feb 15; 77(4):453-60

- (16) Simons, SM, Dixon JB. Physical examination of the shoulder. Disponible en www.uptodate.com
- (17) Litaker D, Pioro M, El Bilbeisi H, Brems J. Returning to the bedside: using the history and physical examination to identify rotator cuff tears. *J Am Geriatr Soc.* 2000 Dec; 48(12):1633-7.
- (18) Acebal Berruguete, R. Rodriguez Alonso, JJ. Tendinosis del hombro. *AMF* 2010; 6(3):153-158.
- (19) Tejedor Varillas, A. Miraflores Carpio, JL. Caba Doussous, P. Hombro doloroso. *AMF* 2005; 1(2):63-74
- (20) Imagen extraída de: <http://www.efisioterapia.net/articulos/caso-clinico-tratamiento-basado-pilates>
- (21) Imagen extraída de: <http://es.slideshare.net/cstorramona/hombro-doloroso-28410962>
- (22) MacDonald PB, Clark P, Sutherland K. An analysis of the diagnostic accuracy of the Hawkins and Neer subacromial impingement signs. *J Shoulder Elbow Surg.* 2000 Jul-Aug; 9(4):299-301
- (23) Jo Gibson. Hawkins-Kennedy Test. 2005. Disponible en: <https://www.shoulderdoc.co.uk/article/746>
- (24) Imagen extraída de: <http://www.aafp.org/afp/2000/0515/p3079.html>
- (25) Imagen extraída de: <http://es.slideshare.net/vivianaguilaralvarez/manguito-rotador>
- (26) Imagen extraída de: <http://slideplayer.es/slide/2961261/>
- (27) Imagen extraída de: <http://www.ebah.com.br/content/ABAAABdp4AE/manguito-rotador?part=6>
- (28) Imagen extraída de: <http://es.slideshare.net/miluskaramirezrodriguez3/reumatismos-extra-articulares-miembro-superior>
- (29) Imagen extraída de: <http://es.slideshare.net/jjbg7982/hombro-doloroso-10042444>
- (30) Hegedus, EJ. Goode, A. Campbell, S. Morin, A. Tamadonni, M. Moorman III, CT. Cook, C. Physical examination tests of the shoulder: a systematic review with meta-analysis of individual tests. *Br J Sports Med* 2008; 42:80-92 doi:10.1136/bjism.2007.038406
- (31) Park HB, Yokota A, Gill HS, El Rassi G, McFarland EG. Diagnostic accuracy of clinical tests for the different degrees of subacromial impingement syndrome. *J Bone Joint Surg Am.* 2005 Jul; 87(7):1446-55.
- (32) Murrell GAC, Walton J. Diagnosis of rotator cuff tears. *Lancet.* 2001; 357:769-70
- (33): Ramon Botella, E. Hernandez Moreno, L. Luna Alcalá, A. Estudio por imagen del hombro doloroso. *Reumatol Clin.*2009; 5:133-9 - Vol. 5 Núm.3 DOI: 10.1016/j.reuma.2008.02.002

- (34) Quel Collado, MT. Trujillo Gomez, JM. Ecografía en atención primaria. AMF 2013;9(1):38-43.
- (35) Modarresi, S. Jude, CM. Radiologic evaluation of the painful shoulder. Disponible en: <http://www.uptodate.com/contents/radiologic-evaluation-of-the-painful-shoulder>
- (36): Haahr JP, Østergaard S, Dalsgaard J, Norup K, Frost P, Lausen S, Holm EA, Andersen JH. Exercises versus arthroscopic decompression in patients with subacromial impingement: a randomised, controlled study in 90 cases with a one year follow up. *Ann Rheum Dis*. 2005 May; 64(5):760-4
- (37): Parsons, C. Rehabilitation principles and practice for shoulder impingement and related problems. Disponible en: <http://www.uptodate.com/contents/rehabilitation-principles-and-practice-for-shoulder-impingement-and-related-problems>
- (38) Buchbinder R, Green S, Youd JM..Corticosteroid injections for shoulder pain. *Cochrane Database Syst Rev*. 2003 ;(1):CD004016.
- (39) Ekeberg OM, Bautz-Holter E, Tveitå EK, Juel NG, Kvalheim S, Brox JI. Subacromial ultrasound guided or systemic steroid injection for rotator cuff disease: randomised double blind study. *BMJ*. 2009 Jan 23; 338:a3112. doi: 10.1136/bmj.a3112.
- (40) Rivero Franco, I. Navarro Massip, L. Infiltraciones (1). Infiltración del hombro doloroso. AMF 2010; 6(2):83-87.