

N. Attigah¹ · E. Herpel² · D. Kotelis¹ · A. Hyhlik-Dürr¹ · D. Böckler¹

¹ Klinik für Gefäßchirurgie, Vaskuläre und Endovaskuläre Chirurgie, Chirurgische Universitätsklinik, Ruprecht-Karls-Universität, Heidelberg

² Institut für Pathologie, Universitätsklinikum, Heidelberg

Endovaskuläre Therapie einer aspergilloseinduzierten septischen Arrosionsblutung der A. subclavia

Fallbericht

Eine 55-jährige Patientin, bei der im Jahre 1997 eine Mammaresektion sowie eine postoperative Chemotherapie und Radiation bei Mammakarzinom durchgeführt wurde, entwickelte 9 Jahre nach der Brustkrebskrankung eine akute myeloische Leukämie (AML), die aktuell eine erneute Chemotherapie notwendig machte. Der Verlauf war kompliziert durch die Entwicklung einer karnifizierenden Pneumonie mit konsekutiver rechtsseitiger Oberlappenresektion. Am 13. postoperativen Tag entwickelte die Patientin einen Hämatothorax. Die Rethorakotomie konnte die Blutungsquelle nicht feststellen. Bei erneut hämodynamisch relevanter Blutung wurde uns die Patientin zur weiteren Diagnostik und Therapie zuverlegt. In einer daraufhin veranlassten digitalen Subtraktionsangiographie (DSA) zeigte sich eine Arrosionsblutung der proximalen A. subclavia rechts (■ **Abb. 1**).

Aufgrund des schlechten Allgemeinzustandes der Patientin entschieden wir uns für eine endovaskuläre Ausschaltung der Blutungsquelle. Es erfolgte die transbrachiale Implantation eines Endografts (Viabahn 100×8 mm W.L. Gore Flagstaff AZ, USA, Inc.) im Sinne eines „bridging“ zur Blutungskontrolle. Geplant war, nach postoperativer Stabilisierung der Patientin, die Endoprothese durch ein autologes Vena-saphena-magna-Interponat zu ersetzen. Die rechte A. vertebralis rechts

wurde bei diesem Eingriff bewusst überstentet, um proximal über eine ausreichend lange Verankerungszone zu verfügen. Bei offener A. vertebralis der Gegenseite erschien uns hierbei das Risiko eines Apoplex im hinteren Kreislauf als vertretbar gering.

Die intraoperative Angiographie zeigt ein zufrieden stellendes Abschlussergebnis ohne Anhalt für eine aktive Blutung (■ **Abb. 2**).

Postoperativ kam es zur Tachykardie und einem Hb-Abfall von 8,4 auf 6,6 mg/dl. In der Computertomographie

des Thorax und Abdomens konnte eine Nachblutung im Bereich der überstenteten A. subclavia rechts ausgeschlossen werden. Es zeigten sich ein großes retroperitoneales Hämatom, ein Kontrastmittelaustritt im Bereich des linken Nierenhilus sowie mehrere hypodense Läsionen im Bereich der Leber und Milz (■ **Abb. 3, 4**). Klinisch fiel zusätzlich ein perianaler Blutabgang auf sowie ein zunehmend gespanntes Abdomen. Bei zunehmender Instabilität wurde die Patientin daraufhin zur Notfalllaparotomie in den Operationssaal verbracht.

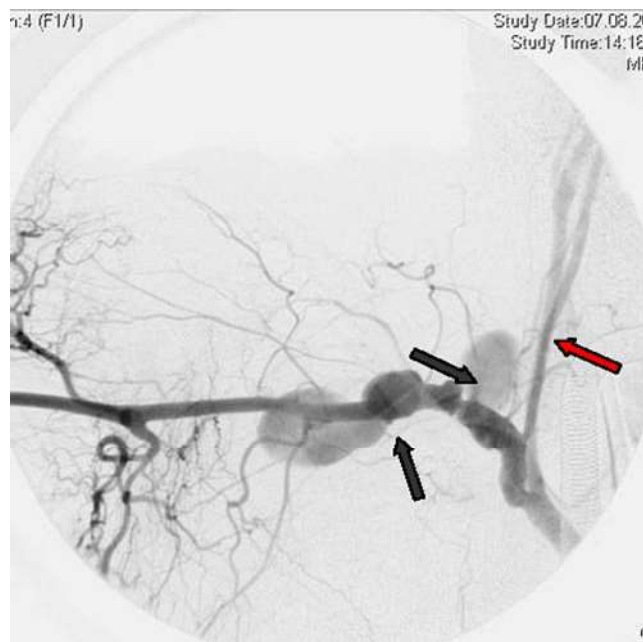

Abb. 1 ◀ A. subclavia rechts mit deutlich sichtbarem Kontrastmittelaustritt als der Ruptur/Perforation (schwarze Pfeile, A. vertebralis rechts roter Pfeil)

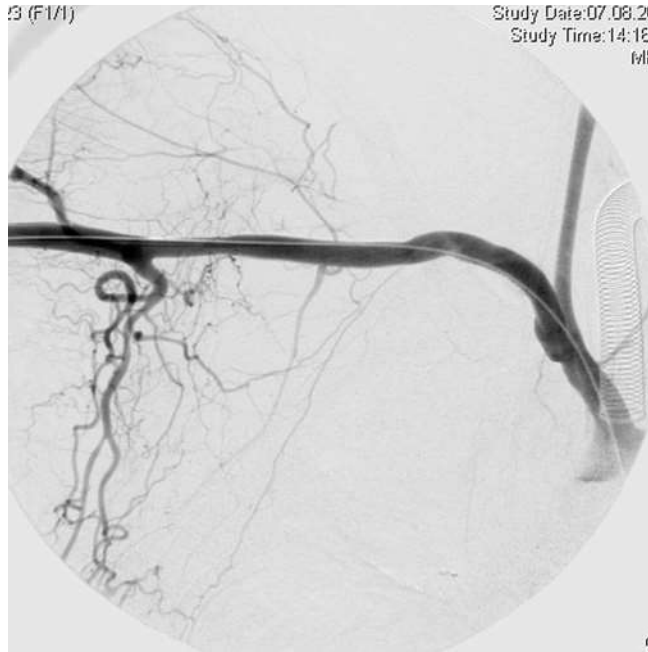

Abb. 2 ▶ Kontrollangiographie nach transbrachialer Einlage des Endografts mit Überstentung der A. vertebralis rechts

Es zeigte sich ein tumorös destruierender Prozess ausgehend von der linken Niere, der in das linksseitige Kolon perforiert war. Aus diesem Grund erfolgten eine linksseitige Nephrektomie sowie eine Diskontinuitätsresektion nach Hartmann mit Anlage eines endständigen Deszendostomas. Intraoperativ kam es zur Ausbildung einer disseminierten intravasalen Gerinnungsstörung, die eine Massentransfusion erforderlich machte. Bei diffuser Blutung erfolgte die Tamponade mit Bauchtüchern. Die Patientin verstarb am Folgetag im Multiorganversagen. In der nachfolgend durchgeführten Obduktion zeigte sich der Zufallsbefund einer invasiven Mykose (▣ **Abb. 5**).

Die histologische Aufarbeitung bestätigte das Vorliegen einer invasiven Mykose mit PAS („periodic-acid-schiffs“-positiven Einschlusskörperchen, am ehesten einer Aspergillose entsprechend (▣ **Abb. 6**). Durch Befall der linken Niere kam es zur Infiltration und letztlich zum Durchbruch in das linksseitige Kolon, was zur letalen Blutung führte.

Diskussion

Invasive Mykosen wie die Aspergillose stellen eine häufige Todesursache bei Patienten mit hämatologischen Systemerkrankungen dar. In Obduktionsstudien weist rund ein Viertel dieses Patientenguts systemische Pilzinfektionen auf [1, 2].

In dem beschriebenen Fall konnte die Aspergillose wegen Autolyse nicht vollständig histologisch gesichert werden, serologisch fanden sich jedoch erhöhte Antikörpertiter, die das Vorliegen einer Aspergillose am wahrscheinlichsten macht. Differenzialdiagnostisch käme noch eine Infektion mit anderer Fadenpilzgattung in Betracht.

Auch andere Patientengruppen, die immunsupprimiert sind, haben ein erhöhtes Risiko für eine Aspergillose; so wurde bei Lebertransplantierten eine Inzidenz von 20% beschrieben [3]. Die Lunge ist mit rund 90% der Fälle das am häufigsten betroffene Organ [4], es wird jedoch auch der Befall von Viszeralorganen und des Urogenitaltraktes beschrieben [5, 6]. Kommt es im Rahmen einer Aspergillose zu einer Blutungskomplikation, handelt es sich somit in der Regel um Hämoptysen [7, 8]. Auch unter antimykotischer Therapie weisen Hochrisikopatienten eine Letalität von über 90% auf [9]. Unbehandelt beträgt die Letalität 100%. Gelingt jedoch die frühzeitige Diagnose, sollte bei isoliertem Lungenbefall in jedem Fall die thoraxchirurgische Resektion des Herdes angestrebt werden, da hier eine Sanierung in bis zu 70% der Fälle erreicht werden kann [10]. Die medikamentöse Therapie allein erreicht oft nur unzureichenden Erfolg mit Ansprechraten von 25–50% [11].

In dem beschriebenen Fall kam es im Bereich der rechten A. subclavia zu einer

N. Attigah · E. Herpel · D. Kotelis · A. Hyhlik-Dürr · D. Böckler

Endovaskuläre Therapie einer aspergilloseinduzierten septischen Arrosionsblutung der A. subclavia

Zusammenfassung

Invasive Mykosen wie zum Beispiel die Aspergillose stellen bei Patienten mit hämatologischen Systemerkrankungen eine häufige Todesursache dar. In Obduktionsstudien weist rund ein Viertel dieses Patientenguts systemische Pilzinfektionen auf. Die häufigste Blutungskomplikation der Aspergillose bei pulmonalem Befall ist die Hämoptyse. Es finden sich jedoch auch Fallberichte von Beteiligung viszeraler Organe, insbesondere der Leber. Wir beschreiben einen Fall, in dem es neben einem Befall der Leber und der Niere als initialem Symptom zusätzlich zu einer septischen Gefäßarrosion der A. subclavia gekommen ist. Besonderes Augenmerk wurde hier auf die Möglichkeit der endovaskulären Versorgung dieser fulminanten Blutungskomplikation im Sinne eines „bridging“ gelegt.

Schlüsselwörter

Aspergillose · Arrosionsblutung · Endograft · Pilzinfektion

Endovascular repair of aspergilloma-induced arrosion bleeding of the subclavian artery

Abstract

Invasive mycotic infections like aspergillosis are a major cause of death in patients with malignant haematologic diseases. Autopsy studies show that every fourth patient suffers from systemic mycotic infections. The most common cause of bleeding in aspergillosis is haemoptysis due to lung involvement, but also visceral organs like liver and kidneys are infested. We report a case of aspergillosis in which, apart from initial liver and kidney symptoms, septic arrosion of the subclavian artery also appeared. The case is described with special emphasis on the possibility of endovascular treatment as a bridging method for this fulminant complication.

Keywords

Aspergilloma · Endograft · Arrosion bleeding · Mycotic infection

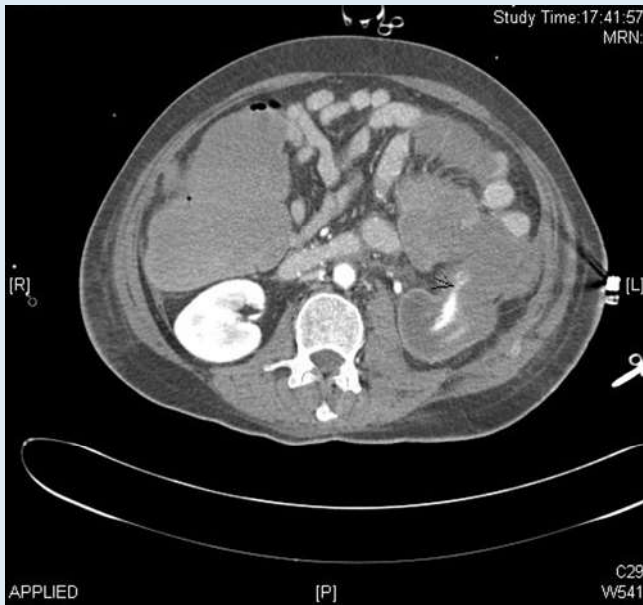


Abb. 3 ▲ CT-Angiographie in axialer Darstellung eines retroperitonealen Hämatoms mit Kontrastmittelaustritt im Bereich des linken Nierenhilus

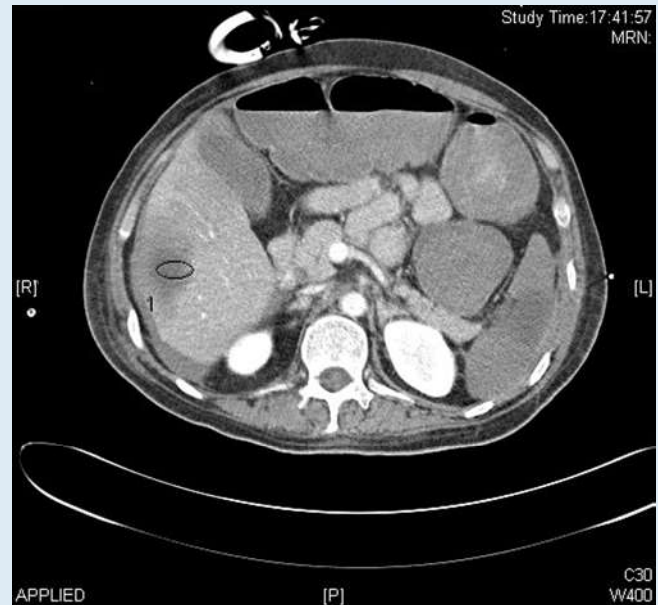


Abb. 4 ▲ In dem CT zeigt sich ebenfalls eine hypodense Läsion im Bereich Segment VI der Leber und der Milz

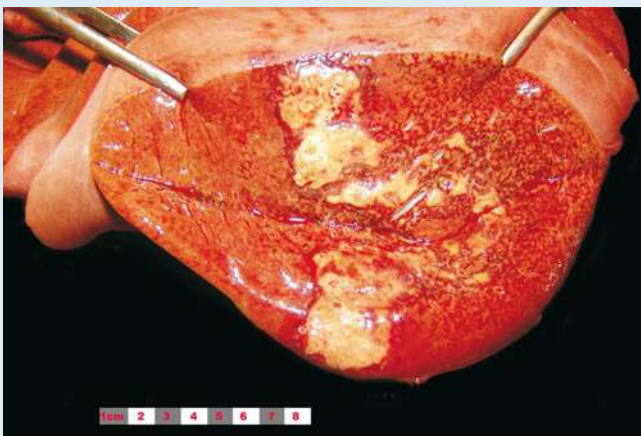


Abb. 5 ▲ Tumorös infiltrativ wachsende invasive Mykose der Leber

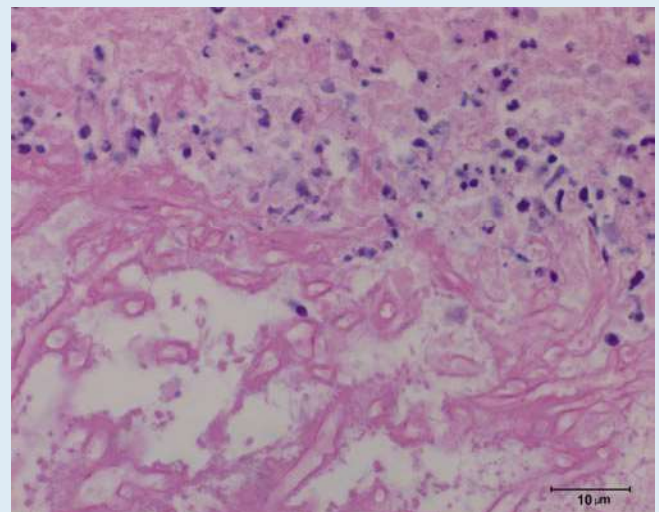


Abb. 6 ▲ Anschnitt eines Glomerulus mit Infiltration PAS („periodic-acid-schiffs“-positiver Strukturen (dunkelviolet), die das Vorhandensein von Mukopolysacchariden anzeigen. (Vergr. 1:400)

septischen Arrosionsblutung, die Ätiologie der Blutung war jedoch in der Akutsituation noch nicht bekannt. Dennoch musste bei vorausgegangener Lungenresektion aufgrund einer karnifizierenden Pneumonie von einer infektiösen Ursache ausgegangen werden. Da es sich um einen Notfall mit hämodynamischer Instabilität handelte, entschlossen wir uns zu dem Versuch der endovaskulären Ausschaltung der Blutungsquelle. Es handelte sich hier um einen mit Polytetrafluorethylen beschichteten Nitinol-Stent (Via-

bahn 100×8 mm W.L. Gore Flagstaff AZ, USA, Inc.), der primär zur Versorgung längerstreckiger Verschlüsse im Rahmen der peripheren arteriellen Verschlusskrankheit entwickelt wurde [12, 13]. Mittlerweile wurden jedoch auch erfolgreiche Anwendungen bei traumatischen Verletzungen der A. subclavia, A. axillaris und der V. axillaris beschrieben [14, 15, 16]. Ebenfalls wurde die erfolgreiche endovaskuläre Ausschaltung mykotischer Aneurysmen der A. subclavia als Alternative zur offenen chirurgischen Behandlung

oder der Coil-Embolisation beschrieben [17, 18, 19, 20].

Im obigen Fall wurde die rechte A. vertebralis bewusst überstentet, da die linke A. vertebralis sich in der durchgeführten CT-Angiographie als offen erwies. Dieser minimal-invasive Ansatz konnte jedoch in der Infektsituation nicht als definitiver Therapieansatz geplant werden, sondern galt als Überbrückungsmanöver bis zur definitiven Versorgung durch ein autologes Vena-saphena-magna-Interponat. Bei der Akutbehandlung von aor-

tobronchialen Fisteln kommen ebenfalls Endografts zum Einsatz, hier zeigt sich jedoch, dass eine Konversion nicht immer notwendig ist, aber engmaschig kontrolliert werden sollte [21]. Der hier beschriebene letale Verlauf durch viszeralen Organbefall mit Perforation ausgehend von der linken Niere und nachfolgender Massenblutung dokumentiert eindrucksvoll die hohe Mortalität dieser Erkrankung.

Fazit für die Praxis

Bei immunsupprimierten Patienten stellt die invasive Aspergillose ein häufiges Krankheitsbild mit einer äußerst hohen Letalität dar. Neben dem Befall der Lunge kann es auch zum Befall von nahezu allen anderen Organsystemen kommen. Die einzige Überlebenschance besteht in einer frühen Diagnosestellung und antimykotischen Therapie. Kommt es zur isolierten Gefäßarrosion, kann in Einzelfällen die Implantation einer gecoverten Stentprothese eine schnelle und sichere Methode zur Blutungskontrolle darstellen.

Korrespondenzadresse

Dr. N. Attigah

Klinik für Gefäßchirurgie, Vaskuläre und Endovaskuläre Chirurgie, Chirurgische Universitätsklinik, Ruprecht-Karls-Universität Heidelberg, Im Neuenheimer Feld 110, 69120 Heidelberg
nicolas.attigah@med.uni-heidelberg.de

Interessenkonflikt. Der korrespondierende Autor gibt an, dass kein Interessenkonflikt besteht.

Literatur

- Marr KA, Patterson T, Denning D (2002) Aspergillosis. Pathogenesis, clinical manifestations, and therapy. *Infect Dis Clin North Am* 16: 875–894, vi
- Marr KA, Carter RA, Boeckh M et al. (2002) Invasive aspergillosis in allogeneic stem cell transplant recipients: changes in epidemiology and risk factors. *Blood* 100: 4358–4366
- Singh N, Gayowski T, Wagener MM, Marino IR (1999) Pulmonary infiltrates in liver transplant recipients in the intensive care unit. *Transplantation* 67: 1138–1144
- Groll AH, Shah PM, Mentzel C et al. (1996) Trends in the postmortem epidemiology of invasive fungal infections at a university hospital. *J Infect* 33: 23–32
- Manfredi R, Salfi N, Alampi G et al. (1998) AIDS-related visceral aspergillosis: an underdiagnosed disease during life? *Mycoses* 41: 453–460
- Hartman BJ, Coleman M, Brause BD, Saletan S (1984) Localized renal aspergillosis with hairy cell leukemia: a review of urinary tract aspergillosis in malignant and nonmalignant conditions. *Cancer Invest* 2: 199–202
- Corr P (2006) Management of severe hemoptysis from pulmonary aspergilloma using endovascular embolization. *Cardiovasc Intervent Radiol* 29: 807–810
- Vahid B, Marik P (2007) Fatal massive hemoptysis in a patient on low-dose oral prednisone: chronic necrotizing pulmonary aspergillosis. *Respir Care* 52: 56–58
- Barnes RA, Denning DW, Evans EG et al. (1996) Fungal infections: a survey of laboratory services for diagnosis and treatment. *Commun Dis Rep CDR Rev* 6: R69–75
- Salerno CT, Ouyang DW, Pederson TS et al. (1998) Surgical therapy for pulmonary aspergillosis in immunocompromised patients. *Ann Thorac Surg* 65: 1415–1419
- Patterson TF, Kirkpatrick WR, White M et al. (2000) Invasive aspergillosis. Disease spectrum, treatment practices, and outcomes. I3 Aspergillus Study Group. *Medicine (Baltimore)* 79: 250–260
- Rubin BG, Sicard GA (2001) The Hemobahn endoprosthesis: a self-expanding polytetrafluoroethylene-covered endoprosthesis for the treatment of peripheral arterial occlusive disease after balloon angioplasty. *J Vasc Surg [Suppl 2]* 33: 124–128
- Deutschmann HA, Schedlbauer P, Berczi V et al. (2001) Placement of Hemobahn stent-grafts in femoropopliteal arteries: early experience and mid-term results in 18 patients. *J Vasc Interv Radiol* 12: 943–950
- Castelli P, Caronno R, Piffaretti G et al. (2005) Endovascular repair of traumatic injuries of the subclavian and axillary arteries. *Injury* 36: 778–782
- Danetz JS, Cassano AD, Stoner MC et al. (2005) Feasibility of endovascular repair in penetrating axillosubclavian injuries: a retrospective review. *J Vasc Surg* 41: 246–254
- Kumar V (2004) Endovascular treatment of penetrating injury of axillary vein with Viabahn endoprosthesis. *J Vasc Surg* 40: 1243–1244
- Sanada J, Matsui O, Terayama N et al. (2003) Stent-graft repair of a mycotic left subclavian artery pseudoaneurysm. *J Endovasc Ther* 10: 66–70
- Veraldi GF, Furlan F, Tasselli S et al. (2005) Endovascular repair of intrathoracic left subclavian artery aneurysm with stent grafts: report of a case and review of the literature. *Chir Ital* 57: 355–359
- Saliou C, Badia P, Duteille F et al. (1995) Mycotic aneurysm of the left subclavian artery presented with hemoptysis in an immunosuppressed man: case report and review of literature. *J Vasc Surg* 21: 697–702
- Mori K, Saida Y, Kuramoto K et al. (2000) Transcatheter embolization of mycotic aneurysm of the subclavian artery with metallic coils. *J Cardiovasc Surg (Torino)* 41: 463–467
- Bockler D, Schumacher H, Schwarzbach M et al. (2004) Endoluminal stent-graft repair of aortobronchial fistulas: bridging or definitive long-term solution? *J Endovasc Ther* 11: 41–48