

広島大学学術情報リポジトリ
Hiroshima University Institutional Repository

Title	小児軟骨無形成症患者に対する大後頭孔拡大術の麻酔の1例
Author(s)	福田, 志朗; 三宅, 奈苗; 又吉, 宏昭
Citation	麻酔と蘇生 , 54 (2) : 5 - 8
Issue Date	2018-06-20
DOI	
Self DOI	
URL	http://ir.lib.hiroshima-u.ac.jp/00045953
Right	
Relation	



麻酔と蘇生

Anesthesia and Resuscitation

Volume 54

Number 2

June 2018

目次

症例報告

- 意識下ファイバー挿管への移行も考慮した、緩徐導入とエアウェイスコープ®
による顎骨骨折患者のための麻酔導入法 …………… 富永 晋二, 他 …… 1
- 小児軟骨無形成症患者に対する大後頭孔拡大術の
麻酔の1例 …………… 福田 志朗, 他 …… 5
- ボイスプロテアーゼ挿入術の麻酔管理 …………… 石井 友美, 他 …… 9

English Article

CLINICAL ARTICLE

- Effects of Large Volume of Hydroxyethyl Starch (HES) 130/0.4 on
Postoperative Serum Creatinine Level
— Comparison with HES 70/0.5 — …………… Kyoko ASAYAMA, et al …… 13



小児軟骨無形成症患者に対する大後頭孔拡大術の麻酔の1例

福田 志朗*, 三宅 奈苗*, 又吉 宏昭*

はじめに

軟骨無形成症 (achondroplasia : ACH) は、四肢短縮型低身長と顔面中央部の低形成を特徴とする骨系統疾患である¹⁾。頭囲は正常範囲だが、突出した前額と鼻梁の陥没といった特異顔貌を持つ。また症状が重篤な場合、後頭蓋窩や大後頭孔が発達不十分なため、頸椎や腰椎レベルの脊髄圧迫および水頭症を発症し、神経学的症状が出現し、呼吸障害による突然死の原因にもなりうる²⁾。麻酔管理上の問題として、ACH に起因する頸椎の解剖学的異常を認める場合、気道確保困難が予想される³⁾。全身麻酔の報告は、学童~成人については本邦でもいくつか存在するが、幼児の報告は少ない。今回われわれは、小児 ACH 患者の大後頭孔拡大術の麻酔を経験したので報告する。

症 例

症例：1歳1ヶ月，女児，身長 55.9 cm，体重 6.0 kg。生下時より ACH と診断されており，遺伝的素因のない孤発例であった。生後3ヶ月を過ぎた時点で他院において CT および MRI 検査が行われ，大後頭孔部の狭窄および MRI 所見で延髄に T2 高信号を認めた。その後もフォローアップのため，生後8ヶ月で MRI 検査，9ヶ月で頭頸部 CT 検査が再施行された。1歳を過ぎた時点で首は座っており，かつ嚥下も問題なかったが，這い歩きができず，直ちに減圧が必要と診断され，今回大後頭孔拡大術の適応となり当院へ入院となった。

臨床所見：明らかな四肢麻痺および開口障害を認めなかった。

検査所見：手術の5日前に頭頸部の単純X線写真，頸部 CT 検査および頸部 MRI 検査を施行した。このときの MRI 検査では大後頭孔部の狭窄および脊髄圧迫を認めた (図1)。同じく CT 検査では大後頭孔部と環椎との癒合は認められなかった (図2)。頸部側面の単純X線写真で，頭囲と比べて上下顎が小さく短頸であった (図3)。胸部X線写真，心電図，血液検査では正常範囲内であった。

麻酔経過：前投薬は用いなかった。手術前日に病棟で末梢静脈ラインが予め確保されていた。術前の体温は腋窩温で 36.5°C であった。手術室入室は母親同伴とした。セボフルラン 8.0%，酸素 10 L/分の投与下で緩徐導入を行い，手術

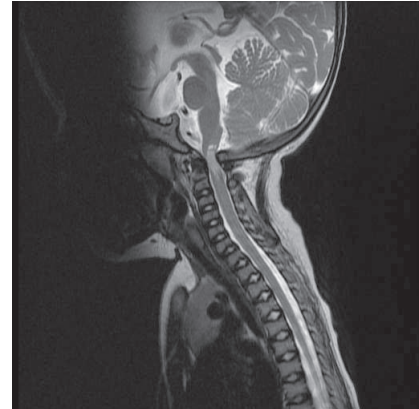


図1 術前の頭頸部 MRI 矢状断像 (T2 強調画像)。大後頭孔部の狭窄および脊髄圧迫を明らかに認めた。

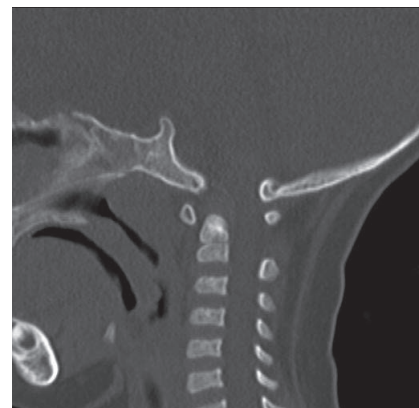

図2 術前の頭頸部 CT 矢状像。大後頭孔部と環椎との癒合は認められなかった。

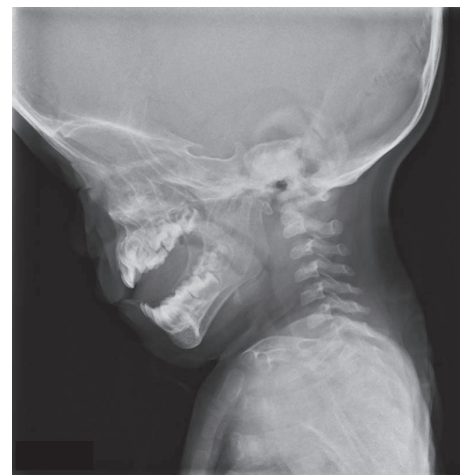

図3 術前の頸部側面からの単純 X 線写真。頭囲と比べて上下顎が小さく，短頸であった。

* 東京都立神経病院麻酔科

キーワード：軟骨無形成症，大後頭孔拡大術，全身麻酔，エアウェイスコープ，体温上昇

台で仰臥位のまま自発呼吸下でマスクによる用手的換気補助が可能であることを確認し、フェンタニル 25 μ g, ロクロニウム 5 mg, 硫酸アトロピン 0.05 mg を静脈内投与した。自発呼吸消失後は経口エアウェイを挿入し、マスクによる用手的強制換気が容易であることを確認した。気管挿管はエアウェイスコープ™ (AWS-S100, HOYA, 東京) を用い小児用 AWS イントロック (M-ITL-NL) を装着した。小児患者であるため、体幹に比べ頭囲が大きく、かつ短頸であるためパイルダーオン法⁴⁾も考慮していたが、実際には行わずに標準型小児用気管内チューブ内径 3.5 mm (コヴィディエン ジャパン社, 東京) を円滑に経口挿管できた。左下肢に末梢静脈ライン (24 G) を追加し、右橈骨動脈に動脈ライン (24 G) を確保した後に仰臥位から腹臥位へ体位変換を行った。

麻酔維持はセボフルラン2.0%およびレミフェンタニル 0.2 μ g/kg/分の持続静脈内投与で行い、手術開始後2時間10分後にロクロニウム 5 mg を静脈内に追加投与した。手術中の人工呼吸器設定は pressure-control ventilation とし、 $F_{I}O_2$ を0.4, 吸気圧 22 cmH₂O, PEEP 4 cmH₂O, 呼吸回数18回/分を維持した。手術中は心拍数 130~150 bpm, 収縮期血圧 55~75 mmHg, 経皮的動脈血酸素飽和度100%, 呼気終末炭酸ガス分圧 43~50 mmHg を維持した。

挿管直後に咽頭温による体温測定を開始したが、麻酔導入時の体温低下を防ぐために麻酔導入時の手術室の室温を27°Cに設定し、さらにインファントウォーマー (Mobile Infant Warmer, Fisher & Paykel Healthcare Ltd, Auckland, New Zealand) を使用して加温設定を50%で開始していたため、咽頭温はすでに39.2°Cであった。このため、ただちにインファントウォーマーを中止し手術室の室温を22°Cの設定に変更した。さらに仰臥位から腹臥位へ体位変換した後からコクーン™ ウォーミングシステム (日本光電, 東京) を用いて送風による体温冷却を行い、手術中は咽頭温で38.4~38.6°Cまで冷却できた。

手術は後頭骨の削除のみ行われた。後頭骨の削除に伴い、延髄-頸髄移行部の硬膜が盛り上がり、拍動を認め、減圧に成功したと判断したため、環椎椎弓切除術や固定術は行わなかった。手術は止血に難渋するなどの問題は生じず、円滑に行われた。

予防的な術後鎮痛を目的として、手術終了直前にアセトアミノフェン 75 mg を15分かけて静脈内投与した。吸入麻酔薬の投与中止後10分で自発呼吸が出現した。今回の術式は頸部後方アプローチであったが、結果的には頸部よりもむしろ頭蓋骨に対する手術であった。このため、長時間手術であったが頸部の浮腫といった抜管後の気道系の合併症の可能性は低いと考え、麻酔覚醒と判断した段階で速やかに気管挿管チューブを抜去した。抜管後、呼吸状態に問題がないことを確認した後に集中治療室 (ICU) へ搬送した。手術時間5時間30分、麻酔時間7時間20分、総輸液量 530 mL, 出血量 4 g, 尿量 150 mLであった。ICU入室時、体温は38.6°Cであった。

ICU在室中、体温は腋窩温では36.6~39.1°Cで経過した。体温上昇および創痛の影響で啼泣が強く、呼吸回数40回/分以上、心拍数170~200回/分前後であったため、鎮静目的としてヒドロキシジン 25 mg を1時間かけて静脈内投与し、夜間は睡眠を促すことができた。また術後の解熱のためにアセトアミノフェン 75 mg を15分かけて再度静脈内投与した。手術翌日 ICU 退室時には体温38.3°Cであり、一般病棟へ帰室後、体温は術後2日目に36°C台、心拍数70回/分台に安定し、その後発熱を認めず、術後4日目に軽快退院した。

考 察

ACH は、四肢短縮型低身長をきたす代表的疾患である。そのなかでも最も頻度が高く、発生率は0.5~1.5/10,000人とされている²⁾。合併症として水頭症、大後頭孔狭窄、睡眠時無呼吸などがある。-3 SD 以下の低身長に対し、成長ホルモン治療が適応となっている⁵⁾。4番染色体上の線維芽細胞増殖因子受容体の遺伝子異常が原因とされ常染色体優性遺伝の形式で遺伝するが、約75~80%以上は孤発例である^{2,6)}。脊柱管全体にわたって狭窄を来し得るが、乳幼児における好発部位は頭蓋頸椎移行部である。大後頭孔狭窄による症状は延髄・上部頸髄の圧迫によって起こり、種々の神経学的症状・呼吸障害を起こし突然死の原因にもなり得る。後頭骨の3 cm幅以下の切除、後頭顆内側縁の大後頭孔部最大横径に達するまでの切除、環椎の椎弓切除、頭蓋頸椎移行部の fibrous band の切開による大後頭孔部の減圧が症状改善に有効であり、9割以上の例で症状改善または消失が見込める²⁾。大後頭孔拡大術において、過去に術中の静脈洞損傷による大量出血、およびこれに続く低血圧による空気塞栓症のため術中停止となった報告があり⁷⁾、麻酔管理での動脈ライン、および複数の末梢静脈ラインないしは中心静脈ラインの確保は必須であると考えられる。

ACH患者の全身麻酔において、整形外科手術の全身麻酔を行った15例中、挿管困難は2例に過ぎなかった、という Monedero らの報告がある⁸⁾。しかし、このように Monedero ら自身も少数ながら ACH 患者の挿管困難を経験しており、他にも ACH 患者の挿管困難の症例報告がいくつか存在する^{9,10)} ことから、ACH 患者の挿管困難は常に念頭に置くべきである。また脊椎疾患を伴う ACH 患者で、頸部の病変がない場合でも術者から挿管時の頸部過伸展を避けるように、という要請があった症例があり³⁾、本症例のように予め画像上の病変が認められるような場合は、気道確保を慎重に行う対策は当然必要である。

ACHの全身麻酔に関する症例報告は本邦でいくつか存在するが、その多くは学童期を過ぎており^{5,11-13)}、海外でも本症例のような幼児の報告は少ない¹⁴⁾。

一般的に小児の全身麻酔では低体温に注意すべきである。これは成人と比較し体重あたりの体表面積が小児ではより大きいこと、体表を通じた放散熱が起こりやすいことによる¹⁵⁾。しかし、これとは逆に小児での麻酔中のうつ熱の報

告があり、その原因の1つとして、成人との比較で四肢が短いために末梢からの散熱による再分布性低体温が抑制されるためである、とされる¹⁶⁾。全身麻酔でACH患者が健常児と比較し低体温に陥りやすい、という報告はない。しかし、健常児と比較し四肢の短縮によりうつ熱に陥りやすい可能性がある。このことから、ACH患者でも、特に小児の場合、麻酔中の体温管理をより慎重に行うべきである点が反省された。

今回の術式では原則として術中に運動誘発電位 (MEP: motor evoked potential) モニターを必要とするが、一般的に6歳未満の患児ではMEP波形の描出は困難であるとされる¹⁷⁾。本症例では年齢が6歳未満であり、MEPモニターを試みたがMEP波形の描出ができなかったため、実施されなかった。しかし術後に明らかな神経学的症状は認めなかった。

結 語

ACH患者の大後頭孔拡大術に対する全身麻酔を経験した。短頸などのACH患者特有の解剖学的特徴に伴う気道確保困難が予想されたが、エアウェイスコープ™を用いて円滑に気管挿管できた。麻酔中に過剰な体温上昇を招いたが、これは小児ACH患者が、健常児と比較し四肢の短縮によりうつ熱に陥りやすい可能性があったためと推察された。小児ACH患者では慎重な気道確保のみならず、手術室入室・麻酔導入時から厳重な体温管理を行うべきである。利益相反なし。

参 考 文 献

1) Sisk EA, Heatley DG, Borowski BJ, et al: Obstructive sleep apnea in children with achondroplasia: surgical and anesthetic considerations. *Otolaryngol Head Neck Surg*, 120: 248-254,

1999
 2) 萩原英樹：軟骨無形成症に伴う大孔部狭窄。小児の脳神経, 38: 458-462, 2013
 3) 入江 直, 永田洋一, 足立裕史, 他：軟骨無形成症に対する腹臥位の全身麻酔経験。臨床麻酔, 35: 105-106, 2011
 4) 鈴木昭広, 遠山裕樹, 三国生臣, 他：産科麻酔におけるエアウェイスコープの使用経験。臨床麻酔, 31: 709-712, 2007
 5) 大藪恵一：軟骨無形成症。小児科診療, 77: 613-615, 2014
 6) 清野佳紀：軟骨無形成症 update。小児科臨床, 63: 1113-1116, 2010
 7) Kelleher A, Mackersie A: Cardiac arrest and resuscitation of a 6-month old achondroplastic baby undergoing neurosurgery in the prone position. *Anaesthesia*, 50: 348-350, 1995
 8) Monedero P, Garcia-Pedrajas F, Coca I, et al: Is management of anesthesia in achondroplastic dwarfs really a challenge? *J Clin Anesth*, 9: 208-212, 1997
 9) Mather JS: Impossible direct laryngoscopy in achondroplasia. A case report. *Anaesthesia*, 21: 244-248, 1966
 10) 古市結富子, 中里桂子, 鈴木規仁, 他：軟骨無形成症患者に対する大後頭孔拡大術の麻酔経験。麻酔, 64: 1254-1257, 2015
 11) 早川篤司, 渡辺 敬, 大塚節子, 他：軟骨発育不全症症例の麻酔経験。麻酔, 36: 1440-1443, 1987
 12) 宮本光郎, 帆足修一, 入江文彦, 他：軟骨発育不全症の麻酔経験。麻酔, 37: 358-360, 1988
 13) 安藤 晃, 菱沼典正, 白鳥 徹, 他：軟骨無形成症合併妊婦の帝王切開の麻酔経験。麻酔, 63: 686-688, 2014
 14) Hunter AG, Bankier A, Rogers JG, et al: Medical complications of achondroplasia: a multicentre patient review. *J Med Genet*, 35: 705-712, 1998
 15) 伊東祐之：麻酔中の小児の体温。臨床麻酔, 37: 1725-1734, 2013
 16) 川名 信：うつ熱に注意 体温のバイオロジ 体温はなぜ37°Cなのか。LiSA増刊号, 140-143, 2005
 17) Frei FJ, Ryhult SE, Duitmann E, et al: Intraoperative monitoring of motor-evoked potentials in children undergoing spinal surgery. *Spine*, 32: 911-917, 2007

ABSTRACT

Pediatric Patient with Achondroplasia Who Underwent Foramen Magnum Decompression

Shiro FUKUDA*, Nanae MIYAKE* and Hiroaki MATAYOSHI*

* Department of Anesthesiology, Tokyo Metropolitan Neurological Hospital

A 1-year-and-1-month-old female patient diagnosed with achondroplasia (ACH), underwent foramen magnum decompression under general anesthesia. Difficult airway management was predicted at the induction of general anesthesia, and Airway ScopeTM was successfully used in tracheal intubation. Heat retention was observed during the anesthetic management, supposedly due to the congenital

shortness of her four limbs. General anesthesia, including airway management and strict control of body temperature, should be carefully planned in pediatric patients with ACH. **Key words:** achondroplasia, foramen magnum decompression, general anesthesia, Airway Scope, heat retention