

広島大学学術情報リポジトリ
Hiroshima University Institutional Repository

Title	インフルエンザ肺炎後のARDSに後期ステロイドパルス療法が有効であった1例
Author(s)	福田, 志朗; 三宅, 奈苗; 又吉, 宏昭
Citation	麻酔と蘇生 , 53 (1・2) : 15 - 20
Issue Date	2017-6-20
DOI	
Self DOI	
URL	http://ir.lib.hiroshima-u.ac.jp/00043433
Right	
Relation	



麻酔と蘇生

Anesthesia and Resuscitation

Volume 53

Number 1・2

June 2017

目次

原著

多職種・多施設合同で行う産科心肺蘇生 in situ

シミュレーショントレーニングの意義 駒澤 伸泰, 他 1

症例報告

縦隔気腫と縦隔炎が生じた小脳悪性リンパ腫の1症例 西山 友貴 7

心尖部アプローチによる経カテーテル大動脈弁留置術において術野で

X線透視下持続胸部傍脊椎ブロックを施行した一症例... 福原 久美, 他 11

インフルエンザ肺炎後のARDSに後期ステロイドパルス療法が

有効であった1例 福田 志朗, 他 15

大動脈弁置換術後乳癌患者の乳房切除術を胸壁ブロック

併用全身麻酔で管理した症例 佐藤 浩毅, 他 21

English Article

CLINICAL ARTICLE

Perioperative Fresh Frozen Plasma Infusion and Hypothermia Time are

Risk Factors for Acute Kidney Injury Following Cardiac Surgery

with Hypothermic Cardiopulmonary Bypass Noriko KADONO, et al 25

Negative Correlation between Right and Left Internal Jugular Vein

Lateral Diameter Sizes Measured by Ultrasound Yukari TOYOTA, et al 29

Warming of Mepivacaine Prolonged the Onset of

Epidural Test Dose Megumi KIMURA, et al 33



インフルエンザ肺炎後のARDSに後期ステロイドパルス療法が有効であった1例

福田 志朗*, 三宅 奈苗*, 又吉 宏昭*

はじめに

急性呼吸窮迫症候群 (ARDS) の治療法は一般的には原因疾患への対応の他に、呼吸療法および薬物的治療法の2つが主であるが、有効とされる薬物的治療法は未だ確立されていない¹⁾。なかでもARDSの薬物的治療法として、ステロイド療法は代表的な治療であり、1970年代から報告されている²⁾が、その投与の量や時期はまだ議論の余地がある。今回われわれは、インフルエンザウイルス感染後にARDSを発症し、高度の酸素化障害をきたした患者に対し、第14病日からステロイドパルス療法を施行し酸素化の改善を認めたので報告する。

症 例

症 例：15歳，女児。

主 訴：呼吸困難

現病歴：38.5°Cの発熱で近医小児病院救急部を受診し、迅速検査でインフルエンザAの診断を受けた。オセルタミビル・カルボシステインおよびアセトアミノフェンを処方され、翌日に体温37°C台まで解熱したが、第3病日に体温41°Cの再上昇と悪寒・呼吸困難を生じ、SpO₂は90%まで低下したため、同日当院に入院した。

既往歴：生下時にアーノルド・キアリ奇形、二分脊椎、脊髄髄膜瘤および水頭症で脳室-腹腔シャント手術を受けたが、3歳時にシャントチューブの断裂が原因で心肺停止となり、その蘇生後に低酸素性脳症をきたした。これが原因となり、以来てんかん発作を併発し、クロナゼパム、カルバマゼピン、バルプロ酸ナトリウムを内服していた。4歳時に喉頭気管分離術、11歳時に滑脱型食道裂孔ヘルニアによる逆流性食道炎の診断で噴門部形成術・胃瘻造設術を受けた。10歳時に肺炎の既往がある。自宅療養中に酸素療法は行われていなかった。

現 症：身長121 cm，体重31.4 kg，体温38.5°C，呼吸数34回/分，SpO₂ 96% (経鼻カニューレで酸素1 L/分を投与)，血圧108/60 mmHg，心拍数145回/分，意識：JCS II-20~30，開眼・刺激に対する反応あり，呼吸音：吸気喘鳴あり。

血液検査所見：白血球数 (WBC) 12,600/μL (好中球90.1%，リンパ球6.3%，単球3.4%，好酸球0.0%，好塩基球0.2%)，CRP 12.15 mg/dL

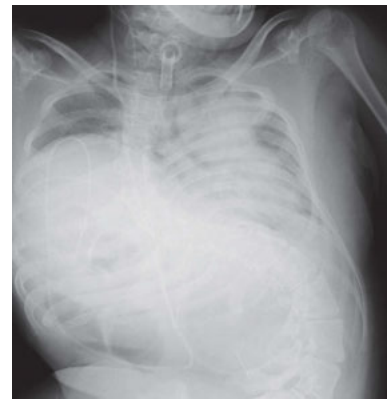

図1 胸部X線写真 (第3病日)

高度の側弯は入院以前から認められ、脳室-腹腔内シャントチューブ留置および喉頭気管分離の既往があった。左肺全体の透過性低下を認めた。

胸部X線写真 (図1)：左肺全体に浸潤影を認めた。

入院後経過：酸素マスク10 L/分で投与，頭部冷却を開始し，アセトアミノフェン坐薬を使用した。喘鳴が続き，気管支喘息の合併を疑い第3病日から第7病日までプロカテロール吸入を施し，第4病日から第7病日までメチルプレドニゾロン1.0 mg/kg/日の静脈内投与を行った。第6病日から2次的な細菌感染を考慮し，抗生物質にアンピシリン・スルバクタム (SBT/ABPC) の投与を始めた。体温は36°C台まで改善したが，第7病日には体温39-40°Cまで再上昇し，酸素マスク12 L/分の投与でもSpO₂ 75%前後，心拍数150~160/分，努力性呼吸が著明で胸部X線写真において両肺野全体に透過性がほぼ消失するほどの肺炎像の増悪を認めたためARDS発症を疑い，同日に呼吸管理目的で当院ICUへ入室した。

ICU入室時の血液検査所見はWBC 7,400/μL (好中球79.9%，リンパ球12.0%，単球8.0%，好酸球0.0%，好塩基球0.1%)，CRP 4.22 mg/dL，血液ガス所見はF_IO₂ 1.0でpH 7.454，PaCO₂ 33.5 mmHg，PaO₂ 64.8 mmHg，BE +0.2 mEq/Lと低酸素性換気障害，および胸部X線写真で両側肺野全体にびまん性浸潤影を認め (図2)，ARDSと診断した。血液培養では細菌感染陰性であった。インフルエンザウイルス感染の持続と判断し，ペラミビルを開始し，A-aDO₂ 開大に対してはシベレスタットを開始した。血圧維持のためにドパミンを3 μg/kg/分で第9病日まで投与した。経胸壁心エコーでは心尖部の壁運動不良を認めたものの，他の所見は正常であった。人工呼吸器はビューリタ

* 東京都立神経病院麻酔科

キーワード：ARDS，ステロイド，インフルエンザ，肺炎

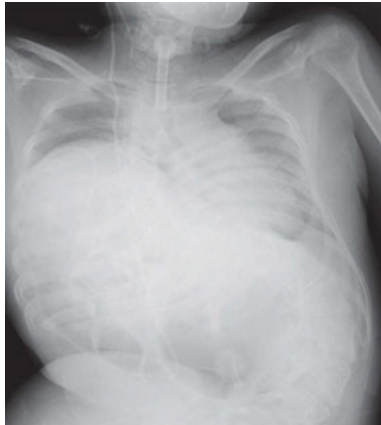

図2 胸部X線写真（第7病日；ICU入室時）
両側肺野でびまん性浸潤影による著しい透過性低下を認めた。

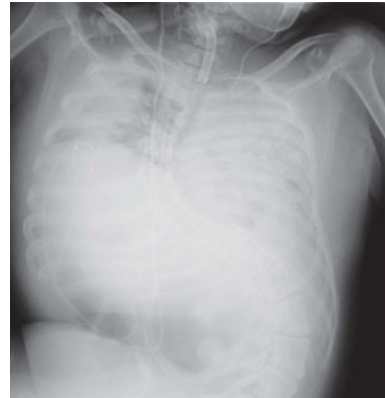

図3 胸部X線写真（第13病日；ステロイドパルス療法開始前日）
ICU入室時と比較し、両側肺野でのびまん性浸潤影はさらに悪化していた。

ン・ベネット™ ventilator system 840（日本メドトロニック社、東京）を使用した。人工呼吸器設定を同期式間欠的強制換気（SIMV）とし $F_{I}O_2$ 1.0、プレッシャーコントロール（PCV）20 cmH₂O、プレッシャーサポート（PS）15 cmH₂O、呼気終末陽圧換気（PEEP）15 cmH₂O、呼吸回数（RR）16回/分として人工呼吸管理を開始した。

第8病日に体温39.5–40°Cの発熱が持続し、抗生剤をタゾバクタム/ピペラシリン（TAZ/PIPC）とクリンダマイシン（CLM）へ変更するとともに、感染兆候の増悪を危惧しメチルプレドニゾロンを中止した。

第9病日に体温は36.5–37.0°Cの解熱傾向を示し、心エコー像上認められた心尖部壁運動不良も正常化した。第10病日に呼吸器症状が増悪し、人工呼吸器設定をBiLevel（Biphasic Positive Airway Pressure: 2相性陽圧換気と同様の換気モード、 $F_{I}O_2$ 0.75、高PEEP 25 cmH₂O、低PEEP 15 cmH₂O、PS 15 cmH₂O、RR 20回/分）に設定し2週間施行した。バンコマイシン（VCM）を10日間静脈内投与した。血液検査でクラミジアニューモニエ IgM 陽性のためCLMからミノマイシン（MINO）へ変更した。

第11病日の血液ガス所見は $F_{I}O_2$ 0.75でpH 7.323、PaCO₂ 60.2 mmHg、PaO₂ 96.8 mmHg、BE +3.3 mEq/Lと低酸素性換気障害が持続した。第12病日の血液検査所見はWBC 6,600/μL（好中球70.0%、リンパ球24.2%、単球3.4%、好酸球2.0%、好塩基球0.4%）、CRP 7.40 mg/dLとCRP高値を認めた。第13病日にシベレスタットを中止した。第14病日よりステロイドパルス療法を開始し、メチルプレドニゾロン 1,000 mgの点滴静注を3日間施行した。ステロイドパルス療法開始前日の血液ガス所見は $F_{I}O_2$ 0.75でpH 7.383、PaCO₂ 62.5 mmHg、PaO₂ 86.0 mmHg、BE +9.8 mEq/L、PaO₂/ $F_{I}O_2$ （P/F）比は115、胸部X線所見両側肺野全体のびまん性浸潤影はICU入室時と比較しさらに悪化していた（図3）が、ステロイドパルス療法終了後3日目（第19病日）に $F_{I}O_2$ 0.70でpH 7.483、PaCO₂ 48.0 mmHg、PaO₂ 85.2 mmHg、BE +10.5 mEq/L、P/F比123、4日目に $F_{I}O_2$ 0.47でpH 7.418、PaCO₂ 46.1 mmHg、PaO₂ 83.9

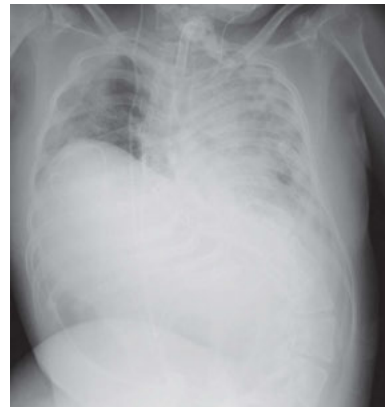

図4 胸部X線写真（第20病日；ステロイドパルス療法終了後4日目）
主に右側肺野全体で透過性の著明な改善を認めた。

mmHg、BE +4.0 mEq/L、P/F比179、5日目に $F_{I}O_2$ 0.52でpH 7.423、PaCO₂ 45.8 mmHg、PaO₂ 94.3 mmHg、BE +4.3 mEq/L、P/F比181と改善傾向を示した。4日目の胸部X線所見で、主に右肺野全体の透過性が改善した（図4）。7日目（第23病日）からP/F比が200以上を維持できるようになった（図5）。第25病日にMINOを中止し、第26病日にTAZ/PIPCを中止した。第37病日には日中のみ呼吸器離脱を試み、第39病日からは終日離脱としたが、第41病日に血液ガス所見はサーモベント T™人工鼻使用下、酸素 1 L/分 でpH 7.298、PaCO₂ 78.3 mmHg、PaO₂ 66.1 mmHg、BE +8.8 mEq/Lと高炭酸ガス血症が増悪したため人工呼吸器管理（SIMV: $F_{I}O_2$ 0.3、PEEP 7、PS 10 cmH₂O、RR 20回/分）を再開した。第42病日に撮影した胸部CTでは、両側肺野に若干の浸潤影の残存を認めた。（図6）。

第44病日に体温37.5°Cの発熱を認め、WBC 4,600/μLであったがCRP 1.86 mg/dLを示したため、TAZ/PIPCを再開した。第55病日にCRPの陰性化を確認した後、TAZ/PIPCを中止した。同日喘鳴に対しメチルプレドニゾロン 30 mgの内服を開始し、第79病日より漸減し、第97病日に終了した。

第61病日に人工呼吸器からの離脱を再開し、第64病日の

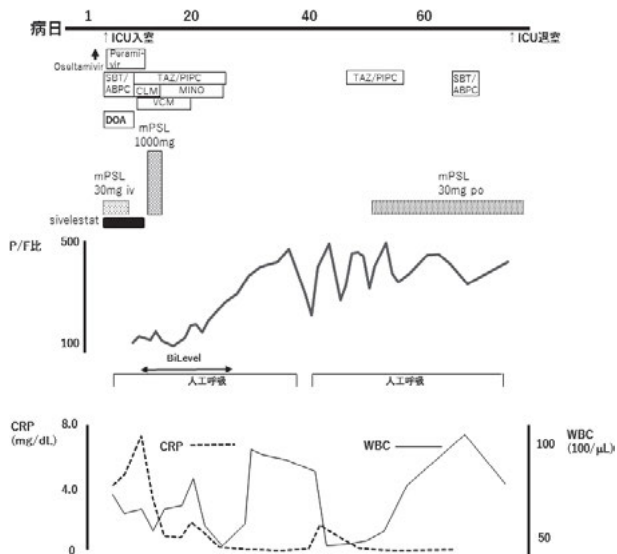


図5 ICU退室までの臨床経過表

SBT/ABPC：スルバクタム／アンピシリン，VCM：バンコマイシン，TAZ/PIPC：タゾバクタム／ピペラシリン，CLM：クリンダマイシン，MINO：ミノマイシン，mPSL：メチルプレドニゾロン，DOA：ドバミン，P/F：PaO₂/F_iO₂比，WBC：白血球

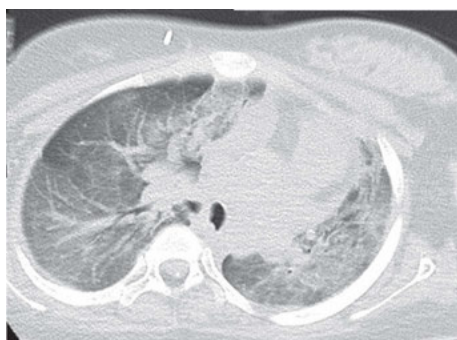

図6 胸部CT（第42病日）
両側肺野全体に浸潤影の残存を認めた。

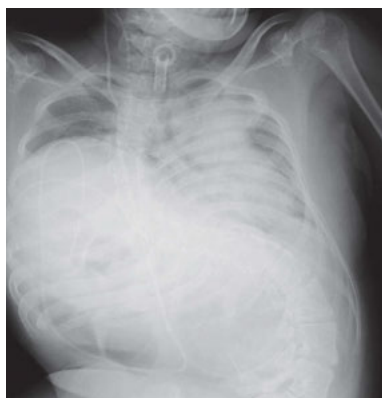

図7 胸部X線写真（第69病日）
ICU入室時と比較し，両側肺野の透過性が全体的に改善した。

午前中のみ人工呼吸器から離脱した。第63病日から3日間にわたり39°C以上の発熱があり，血液培養と中心静脈カテーテル先端の培養からCorynebacteriumが検出されたためSBT/ABPCを再度施行し，第65～66病日には38°C以下に解熱し，第66病日にSBT/ABPCを中止した。第75病日には終日にわたり人工呼吸器からの離脱が可能となり，第76病日の胸部X線写真では両側肺野の透過性の全体的な改善を認めたため（図7）ICUを退室し，第121病日に退院した（図5）。

考 察

ARDSの概念は，1967年のAshbaughらの報告が最初であり³⁾，その後1994年に米国欧州コンセンサス会議（American-European Consensus Conference）で初めてARDSの定義が定められた。さらに2012年に診断基準が改訂され，ベルリン基準として認識されるようになり現在に至っている⁴⁾。本症例では，1. 急性発症であり，2. 酸素化P/F比は最低値が91で，3. 胸部X線写真で両側浸潤影を認めたが心不全兆候を認めない，というすべての条件から，診断基準のARDSのいずれの定義にも適合すると判断した。

ARDSの治療方法として，細菌感染に対する抗生物質の使用といった，原因疾患への対応の他には，呼吸療法および薬物的治療法の2つが主である。人工呼吸器による呼吸管理については，肺保護換気の視点から，2000年のARDS networkによる低換気・高PEEPのプロトコルが存在し⁵⁾，2012年のSerpa Netoらによるメタ解析の結果では，肺障害の減少・死亡率の低下・入院日数の短縮で有意な効果を認めている⁶⁾。本症例においても，人工呼吸開始時からPCV・高PEEPによる管理を行い，その後の酸素化改善が見られないため換気血流比不均等分布の改善を期待しBiLevelの換気モードを行った⁷⁾が，明らかな改善は見られなかった。

ARDSに対する呼吸療法において，人工呼吸管理の他に輸液・栄養管理，鎮静や筋弛緩薬の使用で注意すべきである。輸液管理は過剰な輸液量を避け⁸⁾，栄養管理はARDS症例に限らず早期の経管栄養を十分に行う⁹⁻¹¹⁾とされている。本症例ではICU入室当初に血圧低下がみられたこともあり，積極的に輸液を制限することは行わなかった。また，経管栄養はCRP値が低値で安定し始めた第26病日から開始した。

鎮静は，早期の抜管およびICU退室のため，一般的に過鎮静を避け，特にベンゾジアゼピン系薬剤は使用しないことが望ましいとされている¹²⁾。しかし本症例では低酸素性脳症による痙攣予防のため予め抗痙攣薬が用いられており，これを補助する意味でICU入室当初からミダゾラムを使用した。

筋弛緩薬の使用については，2010年に発表されたACURASYS trialでは筋弛緩薬atracuriumを重症ARDS患者（P/F比<150）で発症早期に投与期間を48時間以内に限定して使用した場合，死亡率が改善することが示された¹³⁾。

しかし atracurium は本邦では使用されておらず、また P/F 比103と呼吸障害の増悪を認めた段階ですでに ICU 入室4日目となっており、積極的な筋弛緩薬使用が可能な時期をすでに過ぎていた。さらに、ARDS ガイドライン2016では「弱い推奨」であり¹⁾、本症例では筋弛緩薬を使用しなかった。

腹臥位治療は有効な可能性があったが、本症例では行わなかった。腹臥位の是非について、2013年の Guerin らの報告では重症 ARDS 患者への腹臥位換気の早期導入が28日後死亡率を改善したとしている¹⁴⁾。しかし、腹臥位換気を行うにあたって、安全かつ確実にを行うため、体位変換に必要な人的配備および技術的に習熟した医師による気道管理を必要とする。本症例の患者は頸椎の可動域制限を認め、かつ喉頭気管分離術後の状態にあったため、腹臥位による気管切開用チューブの事故抜去の危惧があり、当院ICUでは、加えて人的配備および当施設での経験の不足から腹臥位換気を試みなかった。

薬物的治療法に関しては、いくつかの薬剤が候補として存在し、なかでもシベレスタットとステロイドが主なものとして挙げられる。シベレスタットは玉熊らによる報告では肺機能改善および人工呼吸器離脱率の向上が示されているが¹⁵⁾、STRIVE study ではむしろ180日死亡率の増加が指摘されており¹⁶⁾、その後の追試報告でも治療に関して明確な有効性を示す報告はない。本症例においても、シベレスタットを約 4.8 mg/kg/日の投与で ICU 入室から1週間継続使用したが、酸素化改善に対して明らかな効果は示さなかった。

ARDS 発症後の治療を目的とした高用量ステロイド投与の効果についての検討は、Bernard らが1987年に研究報告したものが最初である¹⁷⁾。この報告では、120 mg/kg/日のメチルプレドニゾロンを投与したところ、発症45日後の死亡率には影響を与えないことが示された。その後は非高用量ステロイド治療の報告が続いた。早期からのステロイド治療開始に関しては、少量長期投与の報告があり、2007年に Meduri らは発症から72時間以内にメチルプレドニゾロン 1 mg/kg/日を漸減しながら14日間投与した群では、対照群と比較し肺機能改善・人工呼吸離脱率の向上を認めた¹⁸⁾。

またステロイドの中等量投与に関しては、1998年に同じく Meduri らにより、ARDS 発症7日後までに改善を認めなかった患者に対し、メチルプレドニゾロン 2 mg/kg/日を32日間にわたって漸減しながら投与したところ、投与群は肺機能改善・抜管率向上・ICU 死亡率改善・院内死亡率改善を示した¹⁹⁾。

さらに ARDS network の2006年の報告では、ARDS 発症7～28日目の患者に対し、メチルプレドニゾロン 2 mg/kg/日からの漸減投与によって、発症14日目以降から治療を開始した群とそれ以前から治療を開始した群との比較で、60日目・180日目では前者でそれぞれ死亡率が上昇していた²⁰⁾。これは、漸減の期間が Meduri らよりもはるかに短

い期間であり、これがステロイドによる抗炎症作用を弱める結果となったという見方もある。

そこで Meduri らはさらにメタ解析によるステロイドの治療開始時期や投与量の検討を行い2008年に報告した²¹⁾。これによると、ARDS 発症14日以内の投与開始では治療効果を認めるとした。同様の報告は Tang らによって行われており²²⁾、同様の結果となっている。

以上の結果から、ステロイド療法を行う場合、ステロイドパルス療法は無効であり、発症早期からの少量長期投与ないし後期（発症後7～14日）の中等量長期投与は治療効果を認める可能性があるが、14日以降の治療開始は死亡率を増加させる可能性がある。

しかし本症例では当初、気管支喘息を疑い、入院直後から喘息治療の目的でステロイド 1.0 mg/kg の投与を4日間行い、結果的には経過中に感染兆候の増悪のためにステロイド投与は中止したが、この量でのステロイドは酸素化改善には全く寄与しなかった。この後、感染兆候は改善したが、酸素化不良が続いたために、試みとしてステロイドパルスを3日間行ったところ、酸素化は順調に改善し、人工呼吸器から離脱することができた。

発症早期からのステロイド少量・長期投与は呼吸機能を改善させる可能性があり、現時点では、これがARDSに対するステロイドによる標準的治療法と言える。しかし、ARDS 発症初期の感染症の遷延によってステロイド治療の開始がためられる症例において、発症14日以内を条件として、感染兆候の陰性化を認めた段階では、ステロイドパルス療法も有効性を持つと考えられた。

インフルエンザ肺炎における肺胞を首座とする病変 (ARDS) と閉塞性呼吸障害 (細気管支炎など) のそれぞれの時期に応じた治療を行った。まず、当院へ入院した第6病日から第8病日のあいだは発熱と並んで喘鳴による呼吸困難が強く、細菌感染に対する抗生物質の投与と同時に、細気管支炎を主とするインフルエンザ肺炎を疑いメチルプレドニゾロンの投与とプロカテロール吸入を行った。しかし第7病日から以降は肺胞を首座とするARDSへ病態が移り、メチルプレドニゾロンの投与とプロカテロール吸入を中止し抗生物質と人工呼吸器による治療を継続した。

第55病日から第97病日までに喘鳴に対する少量ステロイド投与を行ったが、これはインフルエンザ肺炎発症初期の喘鳴に対する治療とは異なり、細気管支炎による喘鳴ではあるが、CRP 値は 1 mg/dL 未満で P/F 比も300以上であったことから、ステロイド投与が感染兆候を増悪する可能性は低いと判断したためである。

結 語

インフルエンザウイルス感染後にARDSを発症した1例を経験した。高度の酸素化障害により集中治療を必要とし、人工呼吸管理のほか、抗生物質およびシベレスタットによる治療を施したが呼吸器症状の明らかな改善を認めず、感染兆候が改善したと思われる段階でステロイドパルス療法

を行い、酸素化が次第に改善した。感染状態が増悪しないと判断した段階で、ほかの治療手段を試行したにもかかわらずARDSによる呼吸不全が遷延する場合、発症14日以内に限っては、ステロイドパルス療法は考慮されてしかるべき治療法の1つであると考えられた。

利益相反なし。

参 考 文 献

- 1) 日本呼吸器学会／日本呼吸療法医学会／日本集中治療医学会合同ARDS診療ガイドライン2016作成委員会：ARDSガイドライン2016. p. 102. 総合医学社, 東京, 2016
- 2) Lozman J, Dutton RE, English M, et al: Cardiopulmonary adjustments following single high dosage administration of methylprednisolone in traumatized man. *Ann Surg*, 181: 317-324, 1975
- 3) Ashbaugh DG, Bigelow DB, Petty TL, et al: Acute respiratory distress in adults. *Lancet*, 2: 319-323, 1967
- 4) Ranieri VM, Rubenfeld GD, Thompson BT, et al: ARDS Definition Task Force: Acute respiratory distress syndrome: the Berlin Definition. *JAMA*, 307: 2526-33, 2012
- 5) Brower RG, Matthay MA, Morris A, et al: Acute Respiratory Distress Syndrome Network: Ventilation with lower tidal volumes as compared with traditional tidal volumes for acute lung injury and the acute respiratory distress syndrome. *N Engl J Med*, 342: 1301-1308, 2000
- 6) Serpa Neto A, Cardoso SO, Manetta JA, et al: Association between use of lung-protective ventilation with lower tidal volumes and clinical outcomes among patients without acute respiratory distress syndrome: a meta-analysis. *JAMA*, 308: 1651-1659, 2012
- 7) Kallet RH: Patient-ventilator interaction during acute lung injury, and the role of spontaneous breathing: part 2: airway pressure release ventilation. *Respir Care*, 56: 190-203, 2011
- 8) Wiedemann HP, Wheeler AP, Bernard GR, et al: National heart, lung, and blood institute acute respiratory distress syndrome (ARDS) clinical trials network: comparison of two fluid-management strategies in acute lung injury. *N Engl J Med*, 354: 2564-2575, 2006
- 9) Alberda C, Gramlich L, Jones N, et al: The relationship between nutritional intake and clinical outcomes in critically ill patients: results of an international multicenter observational study. *Intensive Care Med*, 35: 1728-1737, 2009
- 10) Braunschweig CL, Levy P, Sheehan PM, et al: Enteral compared with parenteral nutrition: a meta-analysis. *Am J Clin Nutr*, 74: 534-542, 2001
- 11) Lipman TO: Grains or veins. Is enteral nutrition really better than parenteral nutrition? A look at the evidence. *J Parenter Enteral Nutr*, 22: 167-182, 1998
- 12) Shah FA, Girard TD, Yende S: Limiting sedation for patients with acute respiratory distress syndrome - time to wake up. *Curr Opin Crit Care*, 23: 45-51, 2017
- 13) Papazian L, Forel JM, Gacouin A, et al: ACURASYS study investigators: neuromuscular blockers in early acute respiratory distress syndrome. *N Engl J Med*, 363: 1107-1116, 2010
- 14) Guérin C, Reignier J, Richard JC, et al: PROSEVA study group: prone positioning in severe acute respiratory distress syndrome. *N Engl J Med*, 368: 2159-2168, 2013
- 15) 玉熊正悦, 柴忠明, 平澤博之, 他: 好中球エラスターゼ阻害剤 ONO-5046・Naの全身性炎症反応症候群に伴う肺障害に対する有効性と安全性の検討 第III相二重盲検比較試験. *臨床医薬*, 14: 289-318, 1998
- 16) Zeiher BG, Artigas A, Vincent JL, et al: STRIVE study group: neutrophil elastase inhibition in acute lung injury: results of the STRIVE study. *Crit Care Med*, 32: 1695-1702, 2004
- 17) Bernard GR, Luce JM, Sprung CL, et al: High-dose corticosteroids in patients with the adult respiratory distress syndrome. *N Engl J Med*, 317: 1565-1570, 1987
- 18) Meduri GU, Golden E, Freire AX, et al: Methylprednisolone infusion in early severe ARDS: results of a randomized controlled trial. *Chest*, 131: 954-963, 2007
- 19) Meduri GU, Headley AS, Golden E, et al: Effect of prolonged methylprednisolone therapy in unresolving acute respiratory distress syndrome: a randomized controlled trial. *JAMA*, 280: 159-165, 1998
- 20) Steinberg KP, Hudson LD, Goodman RB, et al: National heart, lung, and blood institute acute respiratory distress syndrome (ARDS) clinical trials network: efficacy and safety of corticosteroids for persistent acute respiratory distress syndrome. *N Engl J Med*, 354: 1671-1684, 2006
- 21) Meduri GU, Marik PE, Chrousos GP, et al: Steroid treatment in ARDS: a critical appraisal of the ARDS network trial and the recent literature. *Intensive Care Med*, 34: 61-69, 2008
- 22) Tang BM, Craig JC, Eslick GD, et al: Use of corticosteroids in acute lung injury and acute respiratory distress syndrome: a systematic review and meta-analysis. *Crit Care Med*, 37: 1594-1603, 2009

—2017年5月22日 受—

ABSTRACT

Efficacy of Late Steroid Pulse Therapy for ARDS Following Influenza Pneumonia: A Case Report

Shiro FUKUDA*, Nanae MIYAKE* and Hiroaki MATAYOSHI*

* Department of Anesthesiology, Tokyo Metropolitan Neurological Hospital

The patient was a 15-year-old girl who received laryngotracheal separation. Influenza A was detected upon examination due to fever (41°C) and dyspnea; the patient was admitted, and it was suspected that the onset of ARDS occurred subsequently. The patient was admitted to the ICU of our hospital for respiratory management. However, because an

amelioration of respiratory organ symptoms was not noted, steroid pulse therapy was performed for three days from hospital day 14. P/F ratio was subsequently maintained at 200 or higher from hospital day 23. The patient was discharged from the ICU on hospital day 76.

Key words: ARDS, steroid, influenza, pneumonia