

## Watershed 法を用いた大腸拡大内視鏡画像からの pit pattern 抽出

弘田 昌士 玉木 徹 金田 和文 †吉田 成人 †田中 信治

広島大学大学院工学研究科

†広島大学病院光学医療診療部

## 1. はじめに

本研究は大腸の拡大内視鏡診断学において、画像を用いた医療診断支援を行うシステムの開発を目的としている。本稿では拡大内視鏡を用いて撮影された大腸表面の画像を解析することにより病状レベルを推定する手法について述べる。

## 2. Watershed 法による pit pattern の抽出

Pit とは大腸管腔内への腺管の開口部を腺口のことを指し、その腺口形態(pit pattern)は I~V 型に分類されている[1]。この分類と組織診断による大腸癌の進行度合いとの対応が検討されている。本研究ではまず、画像からこの pit を抽出し、pit pattern の分類を行うための特徴量を算出する。

大腸壁は染色されるため、pit はそれ以外の領域と色の差が著しい。そこで、各画素の Lab 値から色差を表す単位系 NBS へ変換する[2]。この時にエッジフィルタを用いることで色エッジの抽出を行う。その後、色エッジの抽出された画像に対して watershed 法を適用して画像の領域分割を行う[2]。その際、隣接領域との色差が一定以下であれば領域統合を行い過分割を防ぐ。図 1 に示す画像から pit を抽出した結果を図 2 に示す。図 1(a), (b)は III<sub>L</sub>型、図 1(c)は IV 型と判断された箇所である。ただし、図 1(a)は右半分が典型的な III<sub>L</sub>型である。

## 3. 特徴量の算出

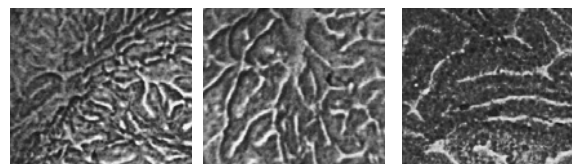
pit pattern を分類するため、特徴量として分割された各領域の面積と主軸長を用いる。面積は領域の画素数、主軸長は主軸方向における領域の最大長とする。図 3 に横軸を各領域の面積、縦軸を主軸長としてプロットした結果を示す。

200 以上の面積を持つ領域を見ると、IV 型は III<sub>L</sub>型よりも主軸長が長いものが多い。分類として IV 型は III<sub>L</sub>型よりも pit が長いはずである為、この特徴量は分類の基準として使えると考えられる。また、どの抽出結果であっても微小面積の領域が多く、除去する必要がある。これらの特徴量は pit pattern 分類に有用だと考えられるが、これらのみを用いた分類は難しい。そのため、今後さらに多くの特徴量を算出し病状レベルとの相関について検討を行う。

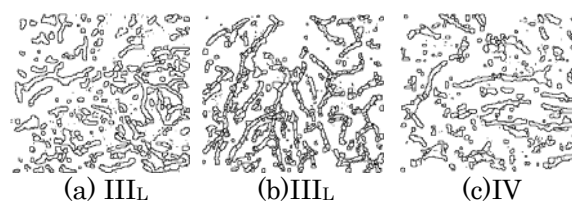
## 4. おわりに

本稿では拡大内視鏡画像からの pit 抽出と pit pattern 分類のための特徴量算出について述べた。

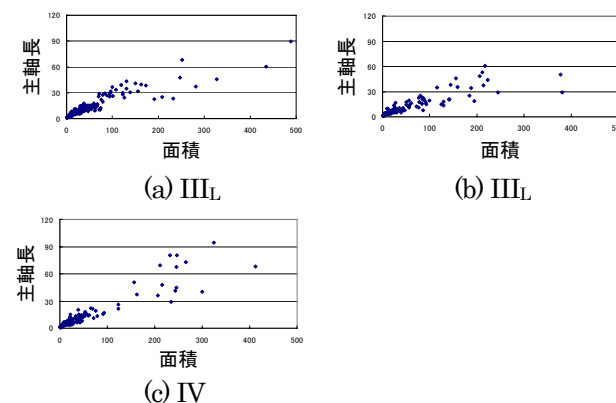
現在、特徴量の算出において pit 以外の領域も一



(a) III<sub>L</sub> (b) III<sub>L</sub> (c) IV  
図 1: 対象画像(サイズ: 250×220pixel)



(a) III<sub>L</sub> (b) III<sub>L</sub> (c) IV  
図 2: pit の抽出結果



(a) III<sub>L</sub> (b) III<sub>L</sub> (c) IV  
図 3: 算出した特徴量

つの領域として扱っている。今後は pit のみの特徴量を算出するために pit 以外の領域を除去する方法についても検討する。

## 参考文献

- [1] 田中信治 編, 大腸 EMR・ESD の基本手段, メジカルビュー社, 2006.  
[2] 趙延軍, 長谷山美紀, 北島秀夫, 「色エッジ及び並列実行の領域統合を用いた Watershed 画像領域分割法の改善」, 電子情報通信学会論文誌, Vol.J89-D, No.4, pp.836-849, 2006.