

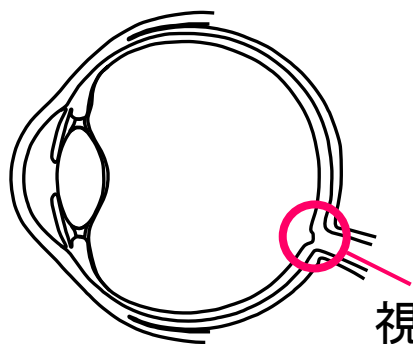
# OCT断面画像を用いた 眼底形状の特徴量計測

広島大学 大学院工学研究科  
弘田昌士 玉木徹 金田和文

広島鉄道病院  
曾根隆志 三嶋弘

# 研究の背景

## 緑内障




- ◆ 視神経線維の消失によって視野狭窄を起こす
- ◆ 一度消失した視神経は回復しないため早期発見と経過観察が重要

視神経乳頭部

経過観察  
診察

神経線維の障害の程度を確認



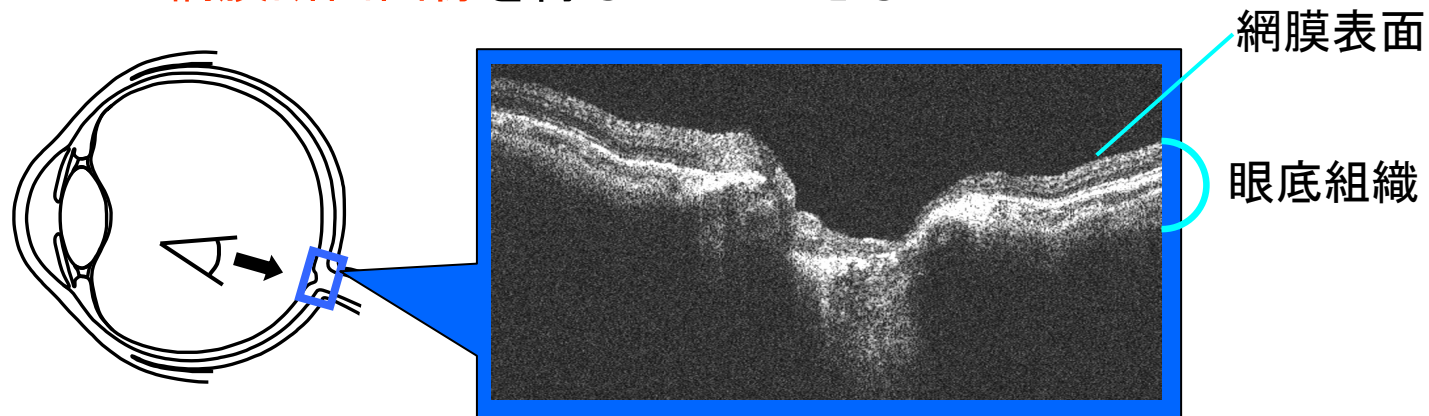
定量的な診察、診断が望まれている

代表的な測量値：C/D比、R/D比

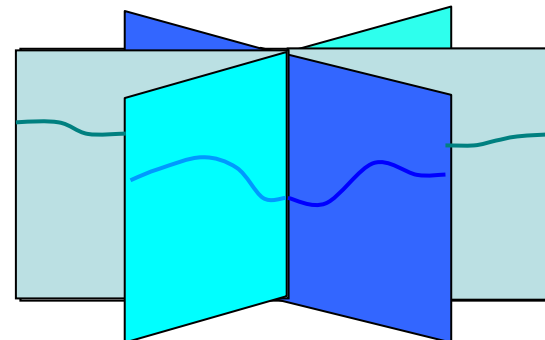
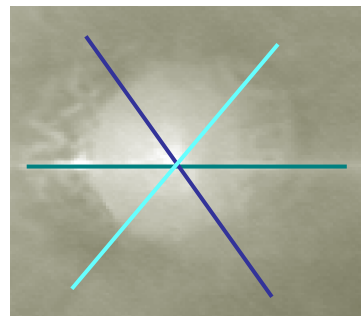
# 研究の背景

## 光干渉断層計 Optical Coherence Tomography (OCT)

特徴 — 赤外線を用いることで非接触、非侵襲的に患者の  
網膜断面画像を得ることができる



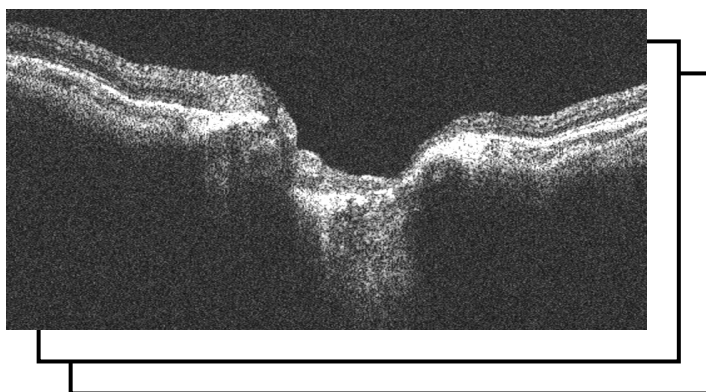
OCT断面画像



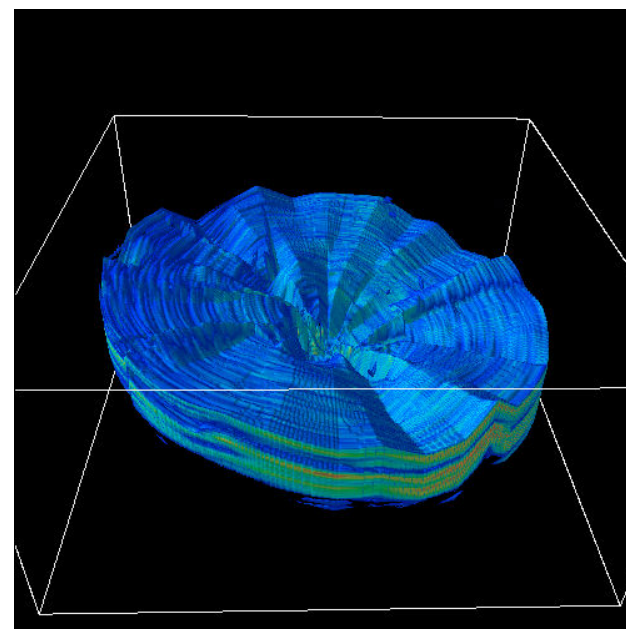
# 研究の背景

## ◆ 関連研究

視覚的診断, 3次元の把握



複数枚OCT断面画像



3次元眼底形状

## 要望

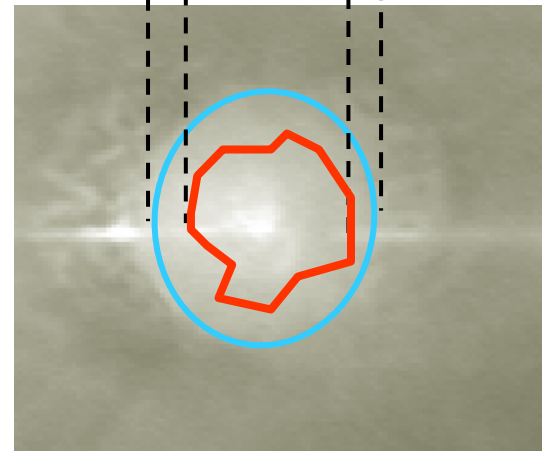
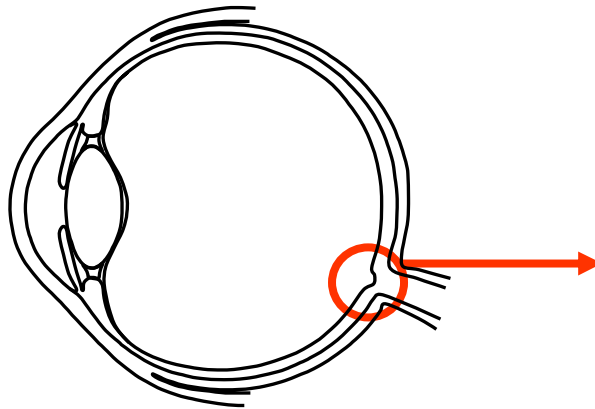
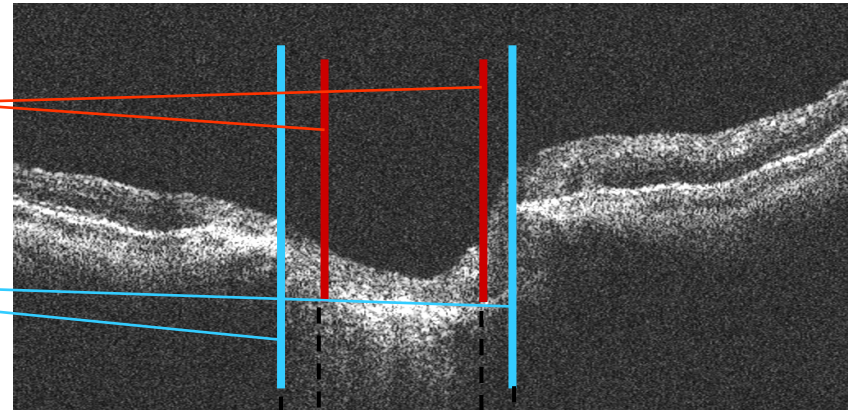
緑内障の診察に用いられる値(C/D比、R/D比)を、OCT画像から数量的な計測によって算出したい

# 研究の目的

## OCT画像を用いたC/D比、R/D比の計測手法の開発

斜面の始まりの点(網膜表面から一定距離下がった点)

RPE末端の点



面積比: R/D比

径の比率: C/D比

# 斜面の始まり検出手法

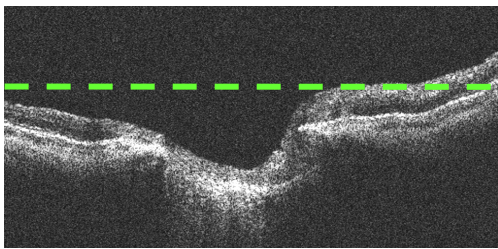
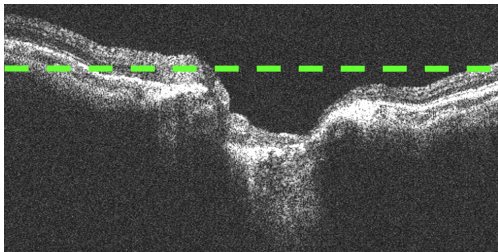
斜面の始まり  
の点

＝


網膜表面から一定距離下  
がった点



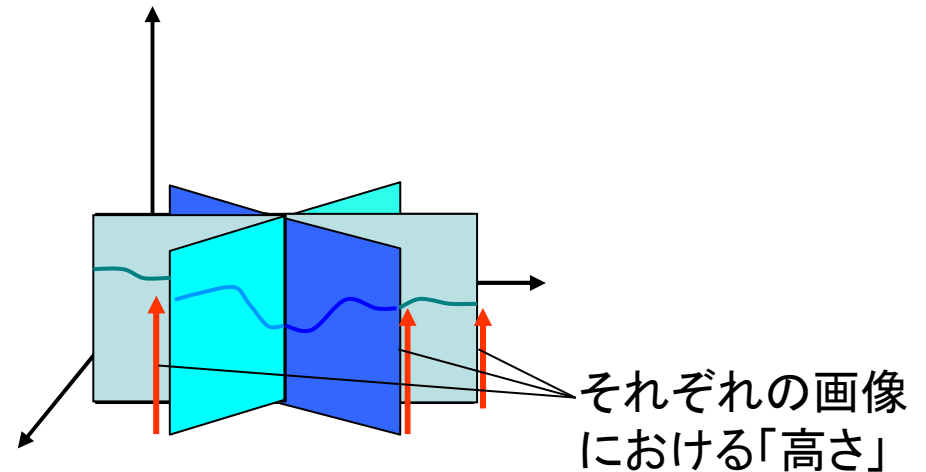
網膜表面の高さの定義が必要



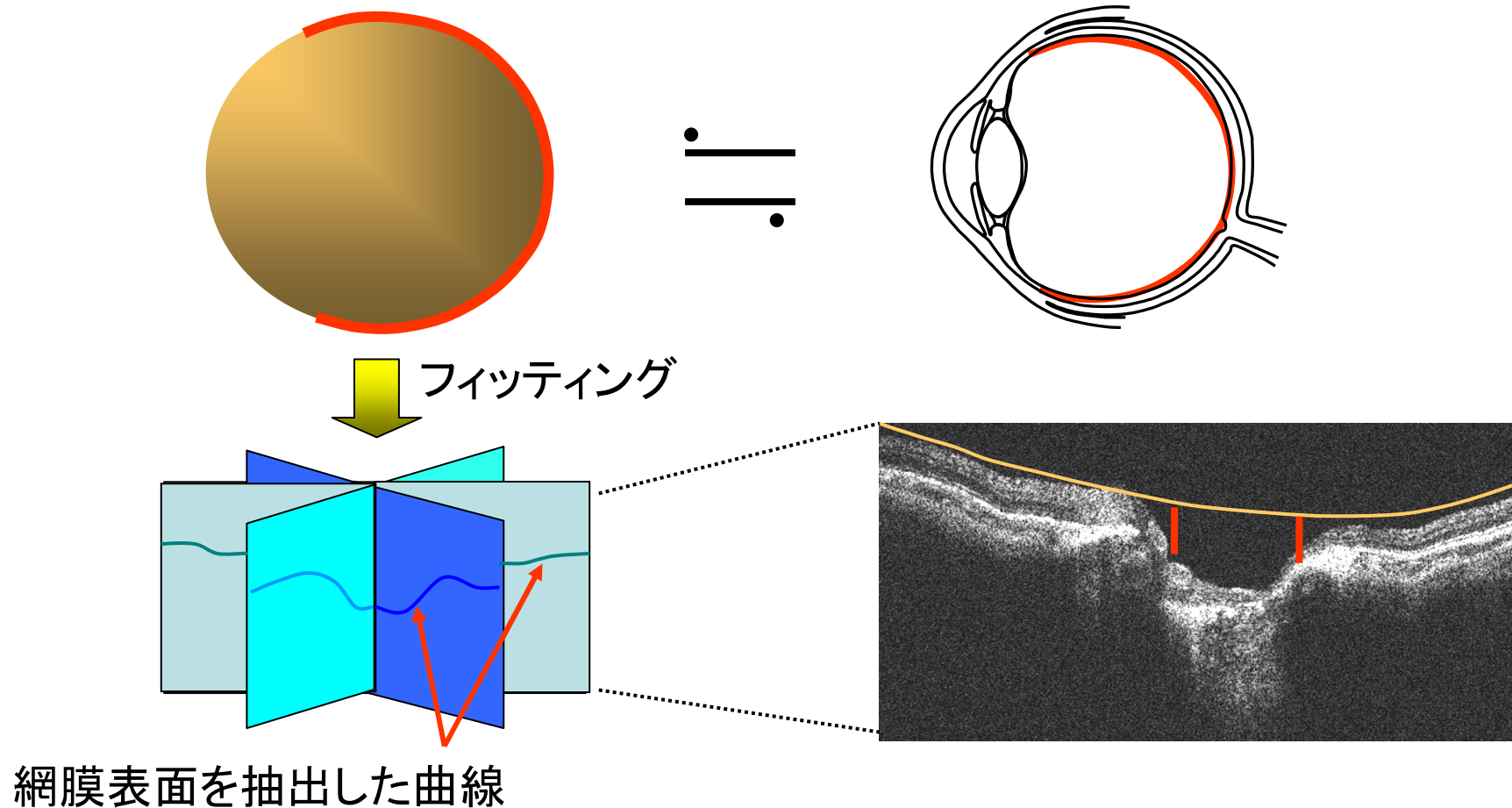
それぞれの画像で定義



それぞれの画像における「高さ」は独立  
3次元的に見ると複数の「高さ」が存在



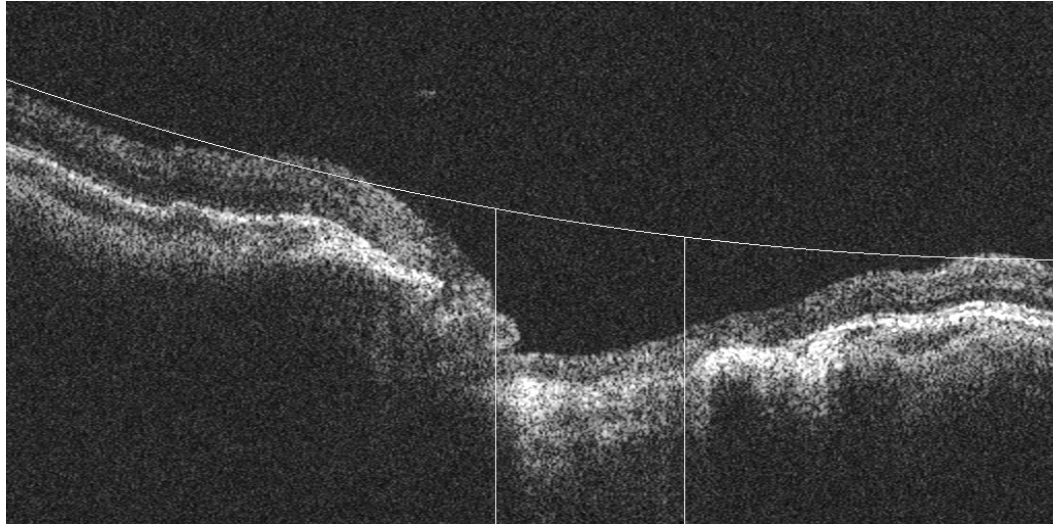
# 斜面の始まり検出手法



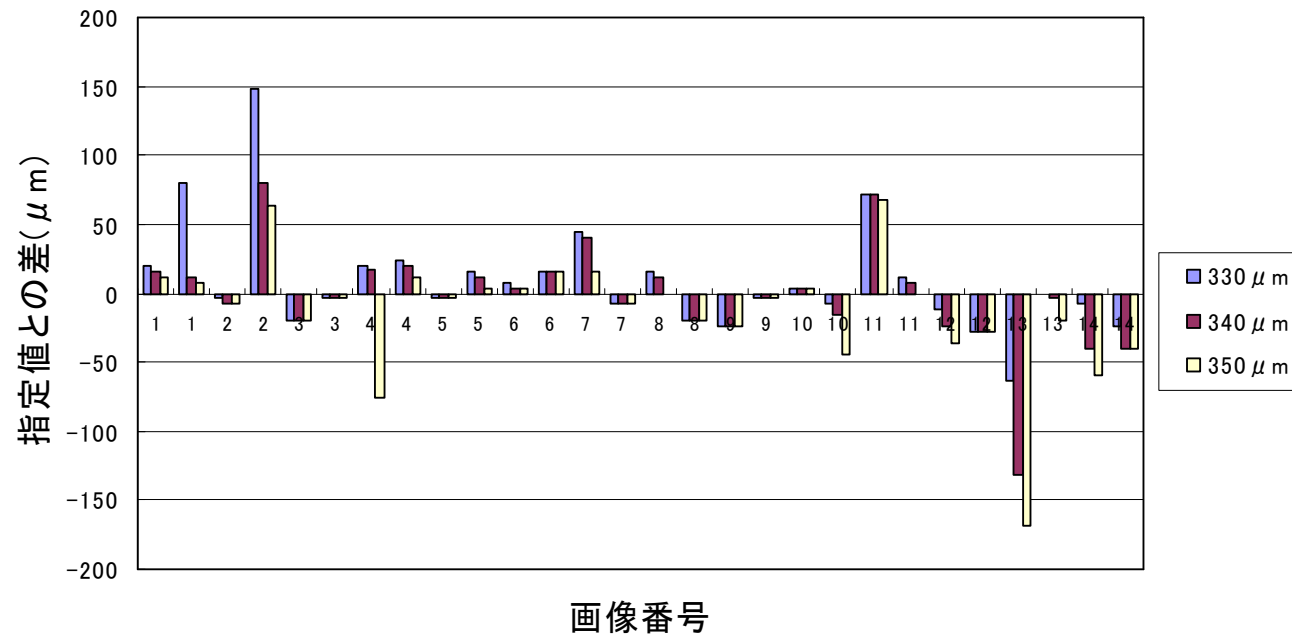
GAを用いて球の中心座標と半径の最適解を算出



# 斜面の始まり検出結果



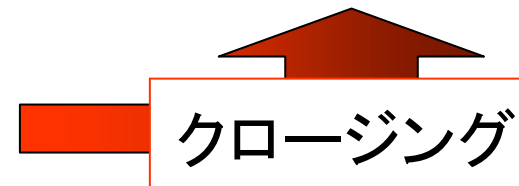
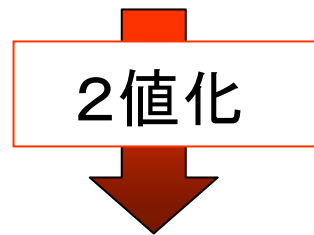
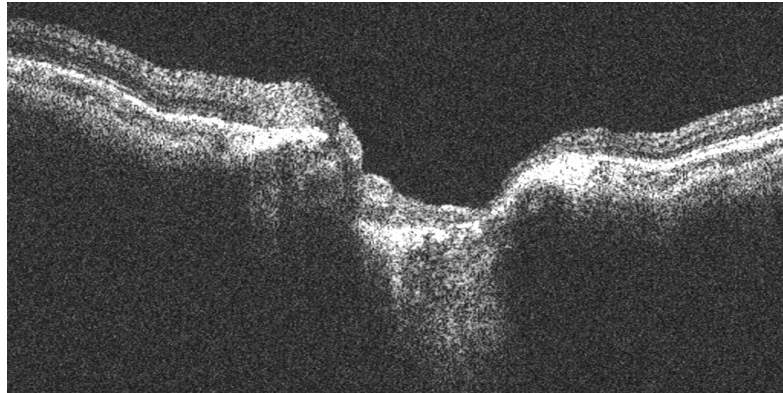
一定距離	差の絶対値合計
330 $\mu\text{m}$	712
340 $\mu\text{m}$	689
350 $\mu\text{m}$	764





# RPE末端検出手法

---



# RPE末端検出手法

RPE末端は、断面画像において陥凹部を境に左右に存在



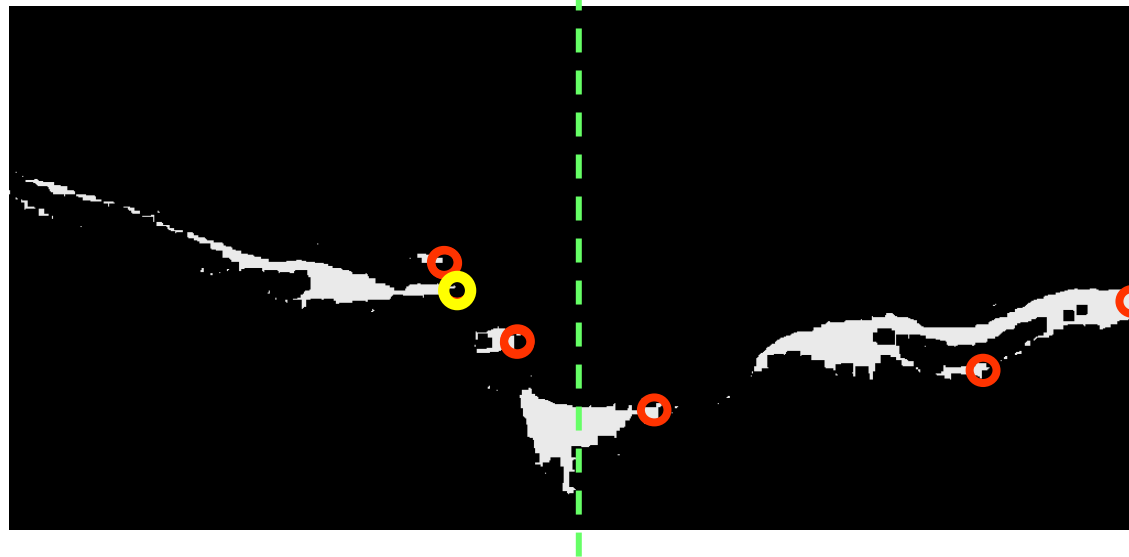
断面画像において左側のRPE末端を考える場合

画像中心を基準に、領域右端がその左側に存在するものを選択

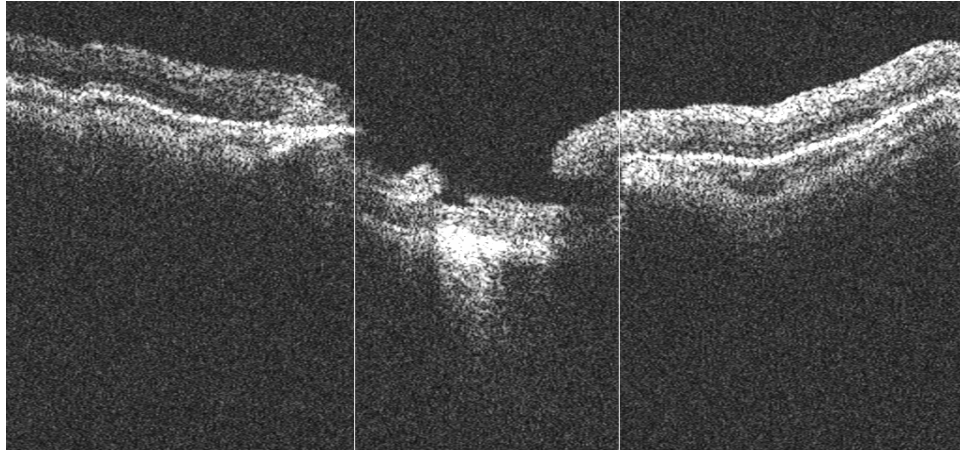
高輝度領域を抽出した場合、RPE層は面積の大きい領域となる



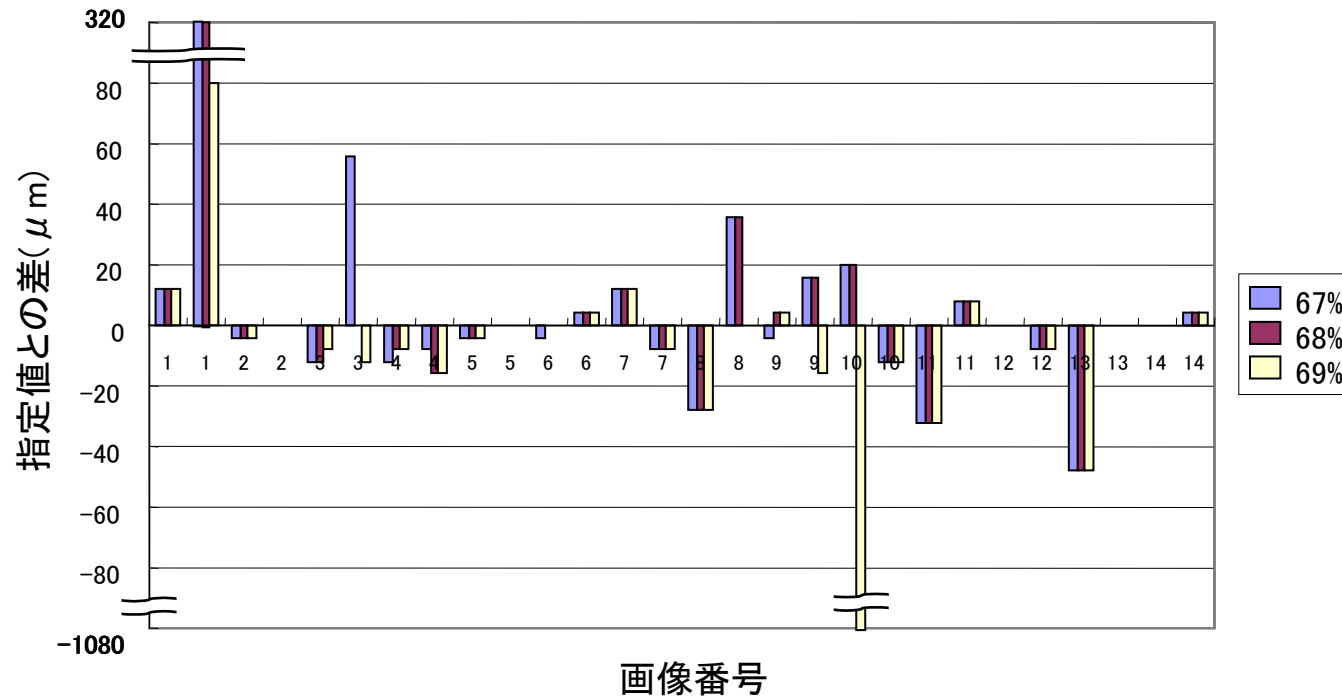
選択された領域中、面積が最大の領域の右端をRPE末端と定める



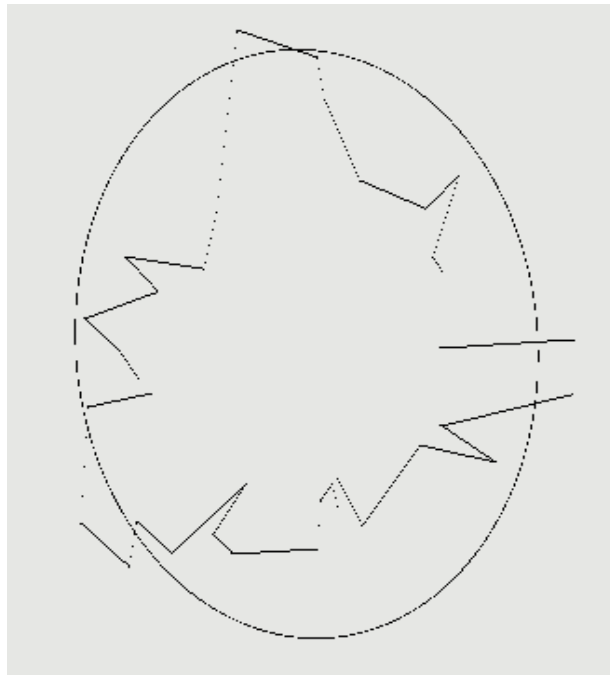
# RPE末端検出結果



閾値	差の絶対値 合計
67%	672
68%	616
69%	1360



# R/D比、C/D比算出結果



閾値	0.68
網膜表面からの距離	340 $\mu$ m
クロージング	4

斜面の始まりの点を繋げた面積	0.621mm <sup>2</sup>
RPE末端を繋げた面積	1.007mm <sup>2</sup>

R/D比	0.62
水平C/D比	0.651
垂直C/D比	0.792

# まとめ

---

- ・ 斜面の始まり、RPE末端の検出手法の提案
  - 特殊な眼底の状態であった場合、検出点のズレが大きい
- ・ 検出点からのC/D比、R/D比算出手法の提案
  - 斜面の始まりの点を繋ぐ際、現在の補間方法でも良いのか確認が必要

## 今後の課題

---

- ・ 特殊な視神経線維形状に対応する為の手法の改良
- ・ 多くのケースへ適用することによる評価の必要