広大歯誌　28，260-263，1996.

複合ウイルス感染により頚部リンパ節腫脹をきたしたと思われた2例

尾崎　輝彦，虎谷　茂昭，岡本　哲治
重森　和子，薮本　正文，高田　和彰

2 cases of complexed virus infections in the cervico-submandibular region

Teruhiko Osaki, Shigeaki Toratani, Tetsuji Okamoto, Kazuko Shigemori,
Masafumi Yabumoto and Kazuaki Takada

(平成8年3月29日受付)

緒　　言

リンパ節は全身に存在する生体の防御機構の一つであり，その腫脹をきたす疾患には，多種多様なものが知られている。そのなかでも頚部リンパ節腫脹を認める疾患には，歯性感染症など比較的診断が容易な場合が多いが，日常の臨床において原因が不明でしばしば診断に苦慮することがある[1-4]。

今回，頚部リンパ節腫脹を主訴として当科を受診し，Epstein-Barr virus (EBV) と Cytomegalovirus (CMV) の感染により頚部リンパ節腫脹をきたしたと考えられた2例を経験したので若干の考察を加えて報告する。

症　例　1

患　者：男性，11才。

主　訴：右側オトガイ下部腫瘤形成。

初診日：1994年5月24日。

現病歴：初診20日前，右側オトガイ部腫瘤形成を自覚し，某歯科受診し抗生物質投薬受けるも症状変化ないため紹介により当科初診した。全身的既往歴では約2年前に髄膜炎にて5日間入院したことがあった。

初診時現症：左側中内深頚部に鳩卵大のリンパ節腫瘤を触知した。右側顎下部に小豆大及び大豆大のリンパ節を，左側顎下部にはエンドウ大のリンパ節を触知した。左側オトガイ下部にウズラの卵大のリンパ節を，その1横指後方にもウズラの卵大の腫大したリンパ節を触知した。(図1) 以上のリンパ節には圧痛を認めた。腋下部および鼠径部等のリンパ節は触知しなかった。腹部触診において肝腫および脾腫は触れなかった。

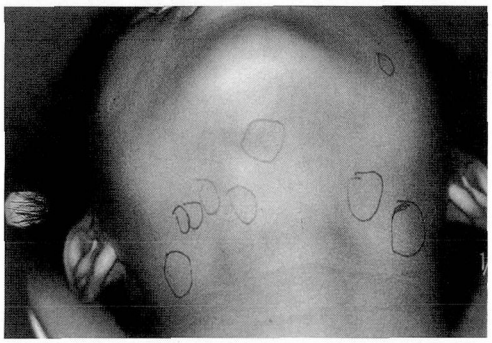

図1　症例1の初診時顎下部の所見.

口腔内およびレントゲン所見において両側口蓋扁桃の肥大は認めるもののリンパ節腫脹をきたす様な齲歯，炎症等は認めなかった。

臨床検査所見：血液検査所見では白血球数は増加し，リンパ球の比率が上昇し，異型リンパ球の出現を認めた。(図3) また，血清 GOT, GPT および LDH の上昇は認めなかった。さらにトキソプラズマ，ポールバンネルおよびワッセルマン反応は陰性であり，EBV カプシド抗原に対する IgG 抗体価および CMV

広島大学歯学部口腔外科学第一講座（主任：高田和彰教授）

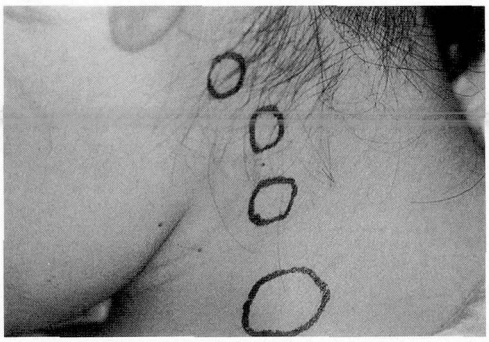

図2　症例2の初診時頚部の所見.

抗原に対するIgG抗体価の上昇を認めた。(表)

エコー所見：両側頚部から顎下部，オトガイ下部にかけて多数のリンパ節腫大を認めた。形態は楕円形を，その内部は不均一なdensityを示していた。(図4)

経　過：抗生剤等の投与なく約2ケ月後に腫脹は消退し，他の自覚症状も消退した。

症　例　2

患　者：女性，39才。

主　訴：左側頚部リンパ節腫脹。

初診日：1996年1月22日。

現病歴：初診約3週間前，全身倦怠感および頚部リンパ節の腫脹および圧痛を自覚するも放置。その後，症状変化しないため精査を求め当科初診した。全身的既往歴に特記すべき事項なし。

初診時現症：頚部リンパ節は左側僧帽筋前縁にそった副神経リンパ節群に母指頭大，小豆大2ケ，それぞれ可動性で圧痛を伴った腫大したリンパ節を認めた。(図2) 右側は触知しなかった。

左側顎下部に小豆大，右側に米粒大の可動性を有す，圧痛を認めないリンパ節を触知した。腋下部および鼠径部等のリンパ節は触知しなかった。腹部触診にて肝腫および脾腫は触れなかった。

パノラマレントゲン所見および臨床所見では，口腔内に異常は認めなかった。

臨床検査所見：白血球数は増加し，リンパ球の比率が上昇していた。また，血清GOT, GPTおよびLDHの上昇は認めなかった。さらにトキソプラズマおよびワッセルマン反応は陰性であり，EBウイルスカプシド抗原に対するIgG抗体価およびCMV抗原に対するIgG抗体価の上昇を認めた。(表)

エコー所見：左側頚部の左側僧帽筋前縁に沿って多数のリンパ節腫大を認める。形態は楕円形を，その内部は症例1と同様に不均一なdensityを示していた。(図5)

経　過：経過観察のみで1ケ月後には同腫脹は消退した。

表　症例1と症例2の臨床検査成績

	症例1			症例2	
	初診時	3日後	13日後	初診時	32日後
WBC ($\times 10^3$)	6500	5900	5700	6100	4900
Lymphocyte (%)	56	41		39	33.8
RBC ($\times 10^6$)	442	442	440	468	440
Hct (%)	35.1	35.5	35	41.1	39.3
TP (mg/dl)	7.3	7.2		7.4	
GOT (IU/l)	22	24		20	
GPT (IU/l)	12	12		18	
γ-GTP (IU/l)	7	8		10	
Alp (IU/l)	500	497			
CRP (mg/dl)	0.2	0.2		0.1	
Paul Bunnel	(−)			(−)	
TPHA	(−)			(−)	
EBV-VCA IgG (倍)	80	80	40	160	
EBV-VCA IgM (倍)	(−)	(−)	(−)	(−)	
EBNA (倍)			(−)	40	
CMV-IgG (倍)		40	16.2		44
CMV-IgM (倍)		(−)	(−)		(−)
Toxoplasma (倍)		(−)			(−)

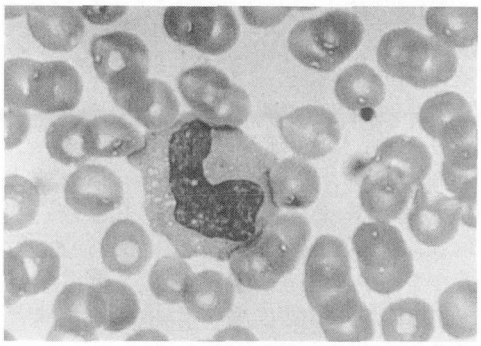

図3　症例1の末梢血異型リンパ球像.

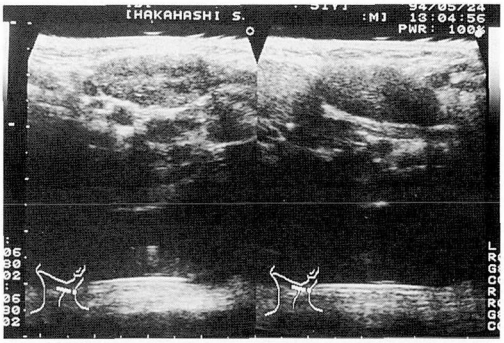

図4　症例1の頚部エコー所見.

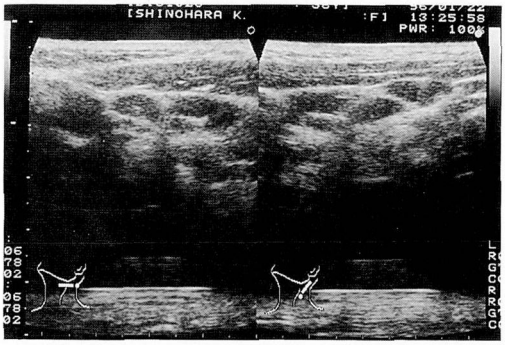

図5　症例2の頚部エコー所見.

考　　察

Sumaya[5] らの診断基準によると症例1は＊1臨床症状では発熱，扁桃炎および頚部リンパ節腫脹，＊2血液所見では異型リンパ球増多，＊3抗 EBV 抗体検査では抗 EBV-VCA-IgG 抗体陽性であることから伝染性単核症と確定診断可能であった。一方症例2は＊1と＊3は満たすものの＊2は該当せず伝染性単核症とは確定診断は困難であった。しかし，両者とも頚部リンパ節腫脹を主訴として当科を受診し，血清検査所見にて抗 EBV および CMV 抗体陽性であった。

興味深いことに症例1患者発病2ヶ月後にその弟が全く同じ病歴を繰返し，そして同様の経過をたどっていた。

伝染性単核球症[6] はリンパ節腫脹，肝機能障害，血液障害，その他の合併症を伴い，稀には劇症肝炎に至ることがある。しかし，小児において軽症例が多く，無症状あるいは非特異的上気道炎として見過ごされる例が多いこと，またその多くが口腔外科診療室を受診しないため，我々が臨床の場で接することは極めて稀である。このことにより頚部リンパ節腫脹を主訴として受診した患者の診断に際し，我々が様々な病因を考慮せねばならないと考えられた。

その一方で，EBV は Burkitt リンパ腫や上咽頭癌の病因に深く関わっているばかりでなく，近年ではホジキン病[7]，胃癌[8]，膿胸関連リンパ腫，鼻腔及び皮膚原発のリンパ腫[9] との関連が注目されており，EBV の多様性を我々も認識した上で診療すべきと思われる。

また石原ら[10] は慢性活動性 EBV 感染症[11] について報告しており，その死亡例が約半数に上るとしている。これらの患者において抗EBV抗体価に異常をきたしているとされており，このことから伝染性単核症を疑った症例ではルーティーンで抗 EBV 抗体価をモニターする必要があると思われた。

伝染性単核症の治療は肝庇護や抗生物質の投与などの対症療法である[1,2,6]。今回我々は，二人の症例に対して経過観察を行ってきた。表でも示しているように肝機能低下等も認めなかったことから投薬等の処置も必要ないと判断し，無処置で経過を観察した。ときに肝炎，脳炎および溶血性貧血などを合併することがあり，重篤な場合は入院加療も必要である。特記すべき点として，日常よく我々が使用する ABPC や AMPC が発熱および発疹を惹起することがあるため現在では禁忌となっている点である[1,6]。

本症例では血液検査にて EBV と CMV の両抗体が検出された。Evans[12,13] は CMV 以外にも Adenovirus, Rubella, Herpes Simplex および Toxoplasmosis などが伝染性単核症の臨床症状を引き起こすとし，これらをまとめて伝染性単核症様症候群と呼んでいる。また永峰ら[14] は EBV と Mycoplasma の感染によって本症例と同様の頚部リンパ節腫脹をきたしたと報告している。このことは伝染性単核症を疑った場合，様々な病原微生物の混合感染の可能性を示唆しており，臨床症状や末血所見だけでは病態を把握できないと考えられた。

以上 EBV と CMV 感染によると考えられた頚部リンパ節腫脹を主訴として受診した2例について若干の考察を混じえて報告した。

結　　語

今回我々は EBV と CMV 感染により頚部リンパ節腫脹をきたしたと思われた11才，男児および39才，女性について若干の考察を加えて報告した。

文　　献

1) 榎原英夫：リンパ節腫脹治療. **76**, 349-352, 1994.
2) 絹巻宏：リンパ節腫大. 小児内科 **25**, 333-335, 1993.
3) 兼子隆次，後藤康之，中井康尋，竹内 学，上田 実：顎下リンパ節の腫脹を主症状としたリンパ節型トキソプラズマ症の1例. 日口外誌 **40**, 1287-1289, 1994.
4) 小野民子，吉田信之，宮崎澄雄，広瀬瑞夫：Mycoplasma pneumoniae による伝染性単核症様症候群. 日児誌 **95**, 132-136, 1991.
5) Sumaya C.V. and Ench Y.: Epstein-Barr-virus infectious mononucleosis in children. I. Clinical and general labo-ratory findings. *Pediatr.* **75**, 1003-1010, 1985.
6) 倉繁隆信，脇口 宏：伝染性単核症. 小児内科 **25**, 425-428, 1993.
7) 田代幸恵，徳永正義：Hodgkin 病と EBV. 医学のあゆみ **174**, 177-180, 1995.
8) 深山正久：リンパ球浸潤性胃癌そして EBV 関連胃癌. **174**, 185-188, 1995.
9) 平井莞二：EBV 関連腫瘍における EBV 遺伝子発現. 医学のあゆみ **174**, 171-174, 1995.
10) 石原重彦，河 敬世，岡田伸太郎，脇口 宏，倉繁隆信，井戸正流，中野貴司，田端信忠，桜井 実，生鴨 聡，今宿晋作：本邦における慢性活動生 EB ウイルス感染症の特徴. 日児誌 **95**, 80-90, 1991.
11) 中村良子：EB ウイルス感染症の臨床病理学的分析. 日本臨床 **47**, 466-473, 1989.
12) Evans A.S.: Infectious mononucleosis and other mono-like syndromes. *New Engl. J. Med.*, **286**, 836-837, 1972.
13) Evans A.S.: Infectious mononucleosis. Hematology., 843-853, 1972.
14) 永峰浩一郎，沖津光久，平安山久仁子，加藤義浩，渡辺 徹，中西 徹，島崎貴弘，島田 淳，山本美朗，皆川公延：Epstein-Barr ウイルス感染による頚部リンパ節症の1例. 日口科誌 **42**, 153-158, 1993.