広大歯誌 27, 302-305, 1995.

# ランパントカリエスと歯周炎を併発していた壮年期の男性に対する診療

## ——チームアプローチを行った症例——

松前　泉，津賀　一弘*，中田二三江**
三分一福展*，埴生　栄作***，赤川　安正*
新谷　英章，岩本　義史****

# A Case of Complication of Rampant Caries with Periodontitis in a Middle Aged Male

## ——Team Approach for Treatments——

Izumi Matsumae, Kazuhiro Tsuga, Fumie Nakata, Fukunobu Sanbuichi, Eisaku Habu,
Yasumasa Akagawa, Hideaki Shintani and Yoshifumi Iwamoto

(平成7年3月31日受付)

## 緒　　言

成人の歯周疾患は小児の齲蝕に対応して，成人の口腔疾患の中でも最も有病率の高い疾患であり，歯の喪失の大きな要因である。平成5年度に厚生省が行った歯科疾患実態調査の概要[1]にも増齢的に歯肉に所見のある者が増加していることが報告されている。このことから8020運動は歯肉炎や歯周炎の予防を目指した活動が主として行われてきている。

一方成人の齲蝕罹患状況について厚生省の報告[1]では有病者率ではほとんど減少はみられず，また未処置歯を有する者の年次推移にも著明な減少はみられていない。むしろ60才代～70才代については昭和56年度，昭和62年度調査と比較して平成5年度調査では増加している。

杉原ら[2]による20才～59才の成人集団を対象にした調査で歯根面齲蝕の有病率が加齢と共に増加していることが報告されている。

今回著者らは，壮年期に顕在化したと考えられるランパントカリエス（暴発性齲蝕）と歯周炎を併発していた症例に遭遇した。

予防歯科，保存科並びに補綴科によるチームアプローチを行い良好な成果を得られたのでその診療経過を報告すると共に発症要因について考察を加えた。

## 症　　例

患　者：○○○○，45歳，男性
初　診：平成6年7月4日
主　訴：上顎前歯部の審美的不良
家族歴：特記事項無し
全身的既往歴：特記事項無し
現病歴：初診数年前（時期は不明）より，比較的短時間の内に歯の着色や，歯質の崩壊等の齲蝕の症状を認めるようになったが，疼痛を自覚せず，放置していた。初診数日前，職場上司より歯科受診を勧められ，広島大学歯学部予防歯科を受診した。なお，幼少時より歯科を受診したことはなかった。
現　症：

### I．歯の状況

上顎左右側第一，第二大臼歯，下顎左側側切歯を除

広島大学歯学部歯科保存学第一講座（主任：新谷英章教授）
* 広島大学歯学部歯科補綴学第一講座（主任：赤川安正教授）
** 広島大学歯学部附属病院歯科衛生室（室長：和田卓郎教授）
*** 広島大学歯学部附属病院歯科技工室（室長：赤川安正教授）
**** 広島大学歯学部予防歯科学講座（主任：岩本義史教授）

き，他の歯は全て齲蝕に罹患していた。歯頚部齲蝕（歯根面齲蝕）が多いのが特徴的であった。特に上顎の両側中切歯，両側第一小臼歯，右側第二小臼歯の歯冠崩壊は顕著で，左側中切歯，両側側切歯，両側第二小臼歯の頬側歯肉の根尖相当部には，瘻孔の形成を認めた（図1，2a-c）。

| | | | | | | | | | | | | | | | |
|---|---|---|---|---|---|---|---|---|---|---|---|---|---|---|---|
| $C_2$ | | | $C_4$ | $C_4$ | $C_3$ | $C_2$ | $C_4$ | | $C_4$ | $C_3$ | $C_2$ | $C_4$ | $C_3$ | | $C_0$ |
| 8 | 7 | 6 | 5 | 4 | 3 | 2 | 1 | | 1 | 2 | 3 | 4 | 5 | 6 | 7 | 8 |
| 8 | 7 | 6 | 5 | 4 | 3 | 2 | 1 | | 1 | 2 | 3 | 4 | 5 | 6 | 7 | 8 |
| $C_1$ | $C_2$ | $C_2$ | $C_1$ | $C_2$ | $C_2$ | $C_2$ | $C_1$ | | $C_1$ | | $C_2$ | $C_2$ | $C_2$ | $C_2$ | $C_2$ | $C_1$ |

**図1**　初診時の患者の齲蝕罹患状況.

## Ⅱ．歯周状況

ポケットの深さ（プロービング・デプス）を1歯あたり6点法で計測した。その結果，3mm以上の部位が35ケ所，5mm以上の部位が10ケ所みられた。特に大臼歯部の口蓋側，舌側で深いポケットがみられた。前歯部ポケットの平均値は1.74mm，臼歯部は2.92mm，全体の平均値は2.44mmであった。なおプラークコントロールレコード（PCR）[3]は42.7%であった。

## Ⅲ．X線所見

X線所見では，上述の齲蝕，歯周炎に対応した歯牙脱灰像と歯槽骨の水平的吸収像に加えて，上顎右側犬歯及び上顎左右第1，第2小臼歯の根尖病巣を認めた。

## Ⅳ．その他の所見

1.　唾液pH試験：吐出直後のpHは6.0（BTB試験紙）で約30分～1時間放置後の貯溜唾液pHは7.5（万能試験紙）であった。

2.　生活状況：酒，タバコはたしなまない。しかし，甘いものが大好きで，特にチョコレートを好む。ブラッシングは朝のみで，時にはしない時もあった。歯科保健行動に関する評価指標であるHU-DBI[4]の認識得点は0であった。全身的に罹病経験も無く抗生物質等薬はほとんど服用経験がない。

**診療計画**：予防歯科，保存科，補綴科の歯科医師並びに予防歯科配属の歯科衛生士の4者で診療計画についての話し合いを6ケ月間の間に3回（平成6年7月4日，7月8日，平成7年2月28日）行い，治療方針，診療経過の評価等について話し合った。細部にわたる話し合いは随時行われた。

診療の初期に保存的修復処置を上顎前歯部からはじめることと並行してプラークコントロールを行い，その経過によって補綴的修復処置に入ることとした。なおプラークコントロールは継続して行うこととした。その結果，6ケ月間における診療日数は46日に及んだ。

**診療経過**：平成6年7月4日（初診日）より予防歯科にて詳細な問診，歯垢染色，位相差顕微鏡を用いての細菌の観察，カウンセリングを含む動機付けとスクラッビング法によるブラッシング指導を開始した。

予防歯科と並行して同年7月11日より第一保存科にて下顎の両側第一，第二大臼歯，両側犬歯，左側中切歯，左側側切歯のcomposite resin修復，右側第二小臼歯の麻酔抜髄と加圧根管充填処置，左側第一小臼歯の軟化象牙質除去とレジンジャケット冠による暫間歯冠修復処置を行った。

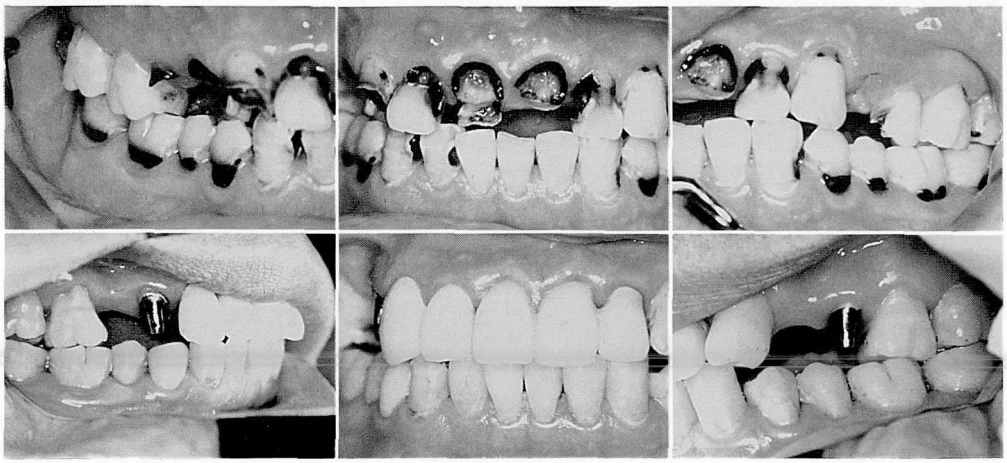

**図2a, b, c**　初診時の口腔内状態.
**図3a, b, c**　治療開始6ケ月後の口腔内状態.

8月2日より，予防歯科において歯石除去を開始するとともに根管治療中の審美性の回復のため，第一補綴科にて上顎両側中切歯及び側切歯に既製レジン冠を用いて暫間歯冠修復を行った。8月9日より第一保存科にて上顎の両側中切歯，両側側切歯，右側犬歯，右側第一小臼歯，左側第二小臼歯の感染根管治療を行うとともに，保存不可能と診断した上顎右側第二小臼歯および左側第一小臼歯を本附属病院第一口腔外科にて抜歯，さらに上顎左側犬歯，右側智歯及び下顎両側智歯の composite resin 修復を行った。

11月18日より第一補綴科にて上顎の両側中切歯，両側側切歯，右側犬歯および下顎右側第一小臼歯の鋳造コアーによる支台築造とレジンジャケット冠による暫間歯冠修復，上顎右側第一小臼歯と上顎左側第二小臼歯の鋳造コアーによる支台築造（写真 3a-c）および上顎右側第二小臼歯と左側第一小臼歯欠損の可撤性局部床義歯治療を行った。

**プラークコントロールと歯周状況の変化**：歯科衛生士によるブラッシングを主としたプラークコントロールの結果，PCR は初診時の42.7%から3週間後39.8%，3ケ月後14.6%，6ケ月後17.9%と改善した。

また，プロービング・デプスも初診時に比べて6ケ月後には3mm 以上の部位数は1／4に，5mm 以上の部位数は1／5に著明に減少した。(表)

表　プロービング・デプスの変化

| | 平均値 (mm) | | | 3mm 以上の部位数 | 5mm 以上の部位数 |
|---|---|---|---|---|---|
| | 前歯部 | 臼歯部 | 全顎 | | |
| 初　診 | 1.74±0.63 | 2.92±1.16 | 2.44 | 35 | 10 |
| 1ケ月後 | 1.79±0.65 | 2.50±0.96 | 2.22 | 14 | 2 |
| 6ケ月後 | 1.68±0.47 | 2.45±0.87 | 2.14 | 9 | 2 |

測定は HU-Friedy のプローブ #PCP11 を用いて6点法で行った

以上の歯科治療により，患者は現在機能的，審美的にほぼ満足した状態にあり，今後耐久性を考慮しての更なる最終補綴治療には，十分良好な予後が見込まれるに加えて，欠損部位に対するインプラントの応用など，初診時の口腔衛生状態からは禁忌であろう治療にも道が開かれた。

**生活面での変化**：今回の歯科治療の進行につれて頬側歯頚部の着色が改善され前歯部が形態的に回復されるに従って，本人並びに周囲の者から

・性格が明るくなった

・やや外向的になった

など，生活面での改善が認められるとの感想が聞かれた。術者も治療に際しての患者の態度から，治療を受けることに対する積極性が伺われた。

また，HU-DBI の認識得点も[4]，初診時0点であったものが8月25日には7点，更に6ケ月後には8点になるなど，歯科口腔保健にたいする患者の認識は著明に向上した。

## 考　　察

本症例を症例報告にした事由については緒言でも少しふれたが，

(1) 患者が壮年期にかかって増悪したと推察されるランパントカリエスと歯周炎を併発していたこと

(2) 齲蝕の形態が高齢化時代に問題になりつつある歯頚部齲蝕（歯根面齲蝕）を多発していたこと

(3) チームアプローチを行い総合的治療を目指したこと

(4) 6ケ月で当初の診療成果が単に口腔内だけでなく患者の精神面への改善につながったこと等による。

本症例に多くみられた歯頚部の齲蝕は臨床的に黒色を呈しており，比較的硬く探針の挿入が困難であった。大川[5]らは老年者における根面齲蝕の有病状況を調査しているが，その際病体を active root caries, inactive root caries 等に分類定義している。本症例は触診などから active と inactive の中間的な病態を推察させるものであった。発症要因として患者が蔗糖等を含むチョコレートなど甘い間食を頻繁に摂取していたことが充分に理解される。蔗糖は齲蝕誘発性の高い代表的な糖であり，その10%溶液は食品の齲蝕誘発性の positive control として提唱されているぐらいである。

齲蝕形態として歯根面齲蝕が多発していることについては，口腔内における局所の糖クリアランスが問題であろう。花木ら[6]は上下顎第一大臼歯の歯面別グルコースクリアランスを調べ，歯面によりクリアランスに差異のあることを報告している。更に下顎第一大臼歯では頬側面は口腔前庭に近く筋の動きも比較的少ないことからグルコースクリアランスが低いことを考察している。本症例の患者の場合も頬側面にも多く齲蝕がみられた。加うるに患者が比較的寡黙であったことなども発症要因につながったことと考えられる。

本症例が歯周炎を併発していたことについて著者らの臨床的経験でも稀で文献的にも報告はあまりみられない。ランパントカリエスと歯周炎の発症機序は歯科医学的に異なるが，共通していえることは歯頚部におけるプラークの蓄積があり，そのことが歯頚部齲蝕を中心とするランパントカリエスと歯周炎の併発につながったことは否めないと推察される。患者の歯科保健行動レベルが当初明らかに低かったことからも両疾患

の併発を来す遠因であったことは容易に推察される。更に本症例の特徴として患者の母親の不幸が心理的ストレスとして歯科保健行動に影響を与えていたことが患者への問診から推察された。

本症例に対して予防歯科，第一保存科並びに第一補綴科の歯科医師，歯科衛生士らによる診療相談が行われ，事前の診療計画の立案，診療経過中の評価が行われた。三診療科にまたがってのチームアプローチにより，診療を円滑にすすめると共に複雑な口腔症状を6ケ月で患者と術者の満足できる状態にまで回復できた。なお，初診の時点で患者に徹底的な治療とブラッシングを中心としたセルフケアの必要性を説明し同意（インフォームドコンセント）を得たが，これもチームアプローチ故に患者の理解も容易であった。

初診から1ケ月後上顎前歯部に暫間歯冠補綴物が装着されたが，これが患者に極めて喜ばれた様子であった。2～3ケ月後頃には1日2回ブラッシングを行うようになり，夜は時には20分ぐらいブラッシングを行うなど初診時とは歯科保健意識も非常に向上した。

患者の上司から性格が明るくなったとの報告を著者らが受けたが，診療前後の患者の顔貌は月を追うごとににこやかさを増すことが著者らの一致した感想である。

## 謝　　辞

本症例患者の予防歯科における診療に際しては同科配属の久田芳子看護婦に多大の協力を頂きました。ここに謝意を表します。

本症例を報告するに当たり何かとご理解とご協力を頂いた本学附属病院事務部業務課横路正氏に深謝します。

## 文　　献

1) 厚生省健康政策局歯科衛生課：平成5年歯科疾患実態調査の概要．平成5年11月
2) 杉原直樹，真木吉信，大川由一，池田康子，高江洲義矩，武者良憲：成人（20～59歳における歯根面齲蝕の有病状況と要因解析，口腔衛生学会雑誌 **42**, 434-435, 1992.
3) 河村　誠：歯科における行動科学的研究―成人の口腔衛生意識構造と口腔内状態との関連性について―．広大歯誌　**20**, 273-286, 1988.
4) O'Leary, T.J., Drake, R.B. and Naylor, J.E.: The plaque control record. *J. Periodontol.* **43**, 38, 1972.
5) 大川由一，杉原直樹，真木吉信，石原博人，高江洲義矩：老年者における根面齲蝕の有病状況．口腔衛生学会雑誌　**44**, 2-8, 1994.
6) 花木雅洋，中垣晴男：グルコース・クリアランスの歯面別研究，口腔衛生学会雑誌　**42**, 600-601, 1992.