



MESTRADO INTEGRADO EM MEDICINA

2016/2017

Maria João Carneiro Coelho
Evolução da Cirurgia Aditiva Corneana
Additive Corneal Surgery: old and new trends

março, 2017

FMUP

U. PORTO

FMUP FACULDADE DE MEDICINA
UNIVERSIDADE DO PORTO

Maria João Carneiro Coelho
Evolução da Cirurgia Aditiva Corneana
Additive Corneal Surgery: old and new trends

Mestrado Integrado em Medicina

Área: Oftalmologia

Tipologia: Dissertação

Trabalho efetuado sob a Orientação de:

Dr. Luís Miguel Gonçalves Torrão

Trabalho organizado de acordo com as normas da revista:

Oftalmologia

março, 2017

FMUP

Eu, Maria João Carneiro Coelho, abaixo assinado, nº mecanográfico 201106111, estudante do 6º ano do Ciclo de Estudos Integrado em Medicina, na Faculdade de Medicina da Universidade do Porto, declaro ter atuado com absoluta integridade na elaboração deste projeto de opção.

Neste sentido, confirmo que **NÃO** incorri em plágio (ato pelo qual um indivíduo, mesmo por omissão, assume a autoria de um determinado trabalho intelectual, ou partes dele). Mais declaro que todas as frases que retirei de trabalhos anteriores pertencentes a outros autores, foram referenciadas, ou redigidas com novas palavras, tendo colocado, neste caso, a citação da fonte bibliográfica.

Faculdade de Medicina da Universidade do Porto, 20/3/2017

Assinatura conforme cartão de identificação:

Maria João Carneiro Coelho

Projecto de Opção do 6º ano – DECLARAÇÃO DE REPRODUÇÃO

NOME

MARIA JOÃO CARNEIRO COELHO

NÚMERO DE ESTUDANTE

201106111

E-MAIL

maria.joacocoelho@hotmail.com

DESIGNAÇÃO DA ÁREA DO PROJECTO

OFTALMOLOGIA

TÍTULO DISSERTAÇÃO/MONOGRAFIA (riscar o que não interessa)

EVOLUÇÃO DA CIRURGIA ADITIVA CORNEANA

ORIENTADOR

LUÍS MIGUEL GONÇALVES TORRÃO

COORIENTADOR (se aplicável)

ASSINALE APENAS UMA DAS OPÇÕES:

É AUTORIZADA A REPRODUÇÃO INTEGRAL DESTES TRABALHOS APENAS PARA EFEITOS DE INVESTIGAÇÃO, MEDIANTE DECLARAÇÃO ESCRITA DO INTERESSADO, QUE A TAL SE COMPROMETE.	<input checked="" type="checkbox"/>
É AUTORIZADA A REPRODUÇÃO PARCIAL DESTES TRABALHOS (INDICAR, CASO TAL SEJA NECESSÁRIO, Nº MÁXIMO DE PÁGINAS, ILUSTRAÇÕES, GRÁFICOS, ETC.) APENAS PARA EFEITOS DE INVESTIGAÇÃO, MEDIANTE DECLARAÇÃO ESCRITA DO INTERESSADO, QUE A TAL SE COMPROMETE.	<input type="checkbox"/>
DE ACORDO COM A LEGISLAÇÃO EM VIGOR, (INDICAR, CASO TAL SEJA NECESSÁRIO, Nº MÁXIMO DE PÁGINAS, ILUSTRAÇÕES, GRÁFICOS, ETC.) NÃO É PERMITIDA A REPRODUÇÃO DE QUALQUER PARTE DESTES TRABALHOS.	<input type="checkbox"/>

Faculdade de Medicina da Universidade do Porto, 20/3/2017

Assinatura conforme cartão de identificação:

Maria João Carneiro Coelho

Aos meus pais, irmão e avó.

▪ **Título:** Evolução da Cirurgia Aditiva Corneana

▪ **Autores:** Maria João Coelho¹, Luís Torrão²

¹ Faculdade de Medicina da Universidade do Porto (FMUP)

² Serviço de Oftalmologia do Centro hospitalar de São João (CHSJ)

▪ **Departamento/Serviço e Hospital:**

Departamento de Orgãos dos Sentidos - FMUP

Serviço de Oftalmologia - CHSJ

▪ **Endereço:**

Morada: Rua 25 de Abril, nº 88 - Galegos, Penafiel. 4560-126 - PNF

E-mail: maria.joaoccoelho@hotmail.com

▪ **Publicação:**

Trabalho não publicado previamente.

▪ **Direitos de autor:**

Cedo os direitos à SPO.

Resumo

Objetivo: Avaliar a acuidade visual e a topografia corneana, complicações e relação risco-benefício da implantação de segmentos de anel corneanos intraestromais (SACIE): Intacs® ou Ferrara® e comparar os resultados obtidos entre os grupos.

Material e Métodos: Foi realizado um estudo retrospectivo descritivo de pacientes com diagnóstico de queratocone, submetidos a implantação de SACIE. A população foi dividida em dois grupos: anéis Intacs® ou Ferrara®, com 22 e 14 pacientes, respetivamente. As intervenções decorreram entre abril de 2011 e junho de 2013 no primeiro grupo, e entre setembro e dezembro de 2015, no segundo. Foi realizada uma avaliação oftalmológica pré e pós-operatória da acuidade visual melhor corrigida, curvatura máxima da superfície anterior corneana, astigmatismo queratométrico e do valor quadrático médio da aberração de coma, tendo-se efetuado comparação entre os grupos. A análise estatística foi efetuada através do *software* SPSS® para Windows®. O valor de $p < 0,05$, foi definido como estatisticamente significativo.

Resultados: Não foram verificadas diferenças estatisticamente significativas entre os grupos no que toca às variáveis pré-operatórias. Relativamente aos resultados pós-operatórios, apenas se verificou diferença estatisticamente significativa no valor quadrático médio de aberração do coma ($p = 0,03$) tendo o grupo Ferrara® obtido melhores resultados.

Conclusões: Concluiu-se que o grupo Ferrara® apresenta melhores resultados no que toca ao valor quadrático de aberração do coma. Concluiu-se ainda que a implantação de SACIE é pouco invasiva e eficaz para o tratamento de queratocone e que ao levar a complicações cujas sequelas não afetam de modo significativo a qualidade de vida do paciente, pode ser considerada segura.

Palavras-chave: Queratocone; Ectasia; Segmentos de anel corneanos intraestromais; Intacs®; Ferrara®.

Abstract

Objective: To evaluate visual acuity and corneal topography, complications and risk/benefit correlation after implantation of segments of intrastromal corneal rings (ICRS): Intacs[®] or Ferrara[®] and to compare the outcomes between them.

Material and Methods: It was a retrospective case series descriptive study with patients that had been diagnosed with keratoconus. They have been managed with Intacs[®] between April of 2011 and June of 2013 or Ferrara[®] ring segments between September and December of 2015, with 22 and 14 patients, respectively. Pre and post-operative ophthalmologic evaluation was made measuring best corrected visual acuity, highest curvature of anterior corneal surface, keratometric astigmatism and root mean square of coma aberration. Outcomes were compared. Statistical analysis was performed using SPSS[®] software for Windows[®]. The value $p < 0,05$ was defined as statistically significant.

Results: Before surgery, there were no differences between the two groups. After surgery, we only obtained a statistically significant difference between the two groups in terms of root mean square of coma aberration ($p = 0,03$), with Ferrara[®] achieving the better outcome.

Conclusions: We concluded that Ferrara[®] shows better outcomes in terms of root mean square of coma aberration. We also concluded that implantation of ICRS is a little invasive and effective procedure, whose complications don't generally cause significant repercussions in patients' quality of life, which makes it a safe procedure.

Keywords: Keratoconus, Ectasia; Intrastromal corneal ring segments; Intacs[®]; Ferrara[®].

Introdução

Queratocone:

Queratocone (do grego: *kerato* (córnea) e *konos* (cone))²⁸ é uma doença ocular, degenerativa³¹, que provoca uma diminuição progressiva da espessura da córnea mais pronunciada na região central e na região infero-temporal, levando a uma protrusão em forma de cone²⁸. Surgem assim, alterações da acuidade visual²⁰ causadas primariamente pelo astigmatismo irregular e pela miopia e secundariamente pela cicatrização corneana¹².

O queratocone é geralmente bilateral mas ocorre frequentemente de forma assimétrica²⁸.

Após o diagnóstico de doença num olho, o queratocone pode levar anos até se tornar aparente no contralateral³⁵, pode permanecer latente, pode encontrar-se num estadio subclínico ou pode até nunca envolver um dos olhos em até 6% dos casos³¹.

Constituem indicadores de progressão da doença: irregularidade da superfície da córnea anterior³⁶; aumento na elevação do ápice corneano ou deslocamento do mesmo³⁵; aumento das aberrações da córnea anterior e alteração das propriedades biomecânicas da córnea³⁶.

Epidemiologia:

Queratocone afeta 1 em cada 2000 indivíduos, com uma incidência que varia entre 1 em 600 até 1 em 420 indivíduos¹².

Foi relatada uma incidência e prevalência significativamente superiores na população Asiática em comparação aos Caucasianos, sugerindo uma influência étnica na doença³⁵.

Geralmente manifesta-se na puberdade, progredindo em 20% dos casos¹², geralmente até à 4ª década de vida, altura em que habitualmente estabiliza²⁸.

Não existe predominância de género³⁵.

Etiologia:

A etiologia ainda não está totalmente esclarecida, apesar de já haver consenso quanto ao facto de ter uma origem multifatorial, existindo interação entre os componentes genético e ambiental, provavelmente com igual preponderância³⁵.

A hipótese de "dois *hit*" é defendida por muitos, referindo que será necessário a presença de um fator ambiental adicionalmente à suscetibilidade genética à doença³⁵.

Questionou-se acerca da possibilidade de uma base genética para esta doença após se ter verificado agregação de casos dentro de uma mesma família assim como uma elevada concordância entre gémeos monozigóticos³⁵. A presença de história familiar já foi relatada em aproximadamente 6-8% dos casos, sendo que a prevalência de doença em parentes de primeiro grau é cerca de 15-67 vezes superior à da população geral⁵. Vários fatores genéticos já foram apontados como estando implicados na patogénese desta doença quer por levarem ao aumento da atividade das proteases, quer por provavelmente levarem à expressão aberrante de interleucina-1 que resulta na perda de colagénio ou apoptose dos queratócitos²³.

No que toca aos fatores ambientais, alguns estudos referem uma forte associação entre fricção dos olhos e o desenvolvimento desta patologia que pode ser justificada pela ativação de processos de cicatrização de feridas, pela ativação de vias de sinalização secundárias ao traumatismo mecânico dos queratócitos causado pela fricção e pelo aumento da pressão hidrostática do olho⁵.

O uso de lentes de contacto pode também levar a microtrauma corneano que se acredita ser também um fator de risco associado⁵.

Patofisiologia:

Numerosos estudos têm investigado as alterações patológicas em córneas com queratocone³⁵.

O queratocone pode envolver qualquer camada da córnea. Ocorre degeneração precoce das células epiteliais basais que pode ser seguida pela rutura da membrana basal⁵. Esta rutura leva ao crescimento do epitélio posterior à camada de *Bowman* e do colagénio anterior ao epitélio. Formam-se assim, interrupções ou ruturas típicas, em forma de "Z", na camada de *Bowman*⁵. As cicatrizes da camada de *Bowman* e do estroma anterior são frequentes e apresentam-se com fragmentação do colagénio e atividade fibroblástica⁵.

A microscopia confocal *in vivo* demonstrou diminuição da densidade do nervo sub-basal correlacionando-se com diminuição da sensibilidade corneana³⁵.

O estroma apesar de apresentar fibras de colagénio de tamanho normal⁵, sofre perda de lamelas de colagénio o que resulta em adelgaçamento do mesmo, mais pronunciado no estroma anterior central³⁵. A membrana de *Descemet* e o endotélio geralmente não são afetados, exceto nos casos com hidrópsia³⁵.

Com aumento da gravidade e aumento da duração da doença, ocorre maior alteração na base do cone comparativamente ao que ocorre no ápice⁵.

Apresentação:

As manifestações clínicas variam de acordo com o estadio da doença²⁸.

Inicialmente, a apresentação típica da doença é a de um indivíduo adolescente ou no início da sua 3ª década de vida. No entanto, pode ter início na infância ou na idade adulta até aos 30 anos¹. Pode ainda ocorrer em pessoas com idade igual ou superior a 40 anos, embora não seja tão frequente¹.

Os pacientes começam por apresentar visão turva e diminuição progressiva da acuidade visual, o que leva a uma frequente mudança de óculos por alterações do erro refrativo. A presença de sombras em tesoura durante a realização de retinoscopia e a presença do sinal de gota de óleo (sinal de *Charleux*) são fortemente sugestivos de queratocone³⁵. Existem outros sinais que também podem ser vistos no exame lâmpada de fenda como: nervos corneanos proeminentes, cicatrizes estromais subepiteliais, estrias de *Vogt* (linhas finas paralelas no estroma posterior que desaparecem com a pressão do globo ocular) e anéis de *Fleischer* (deposições de hemossiderina na base do cone)³⁵. Posteriormente, em estadios mais avançados, surge deformação em “V” da pálpebra inferior, conhecida como sinal de *Munson*, e pode ainda estar presente um reflexo desde a área nasal do limbo, produzido pela iluminação da área temporal do mesmo, chamado sinal de *Rizzuti*²⁸.

Em fases avançadas da doença, alguns doentes cumprem critério de cegueira com acuidade visual menor ou igual a 20/200³¹. No entanto, alguns mantêm a capacidade de percepção da luz³¹.

Esta patologia, ainda que menos frequentemente, pode apresentar-se como hidrópsia aguda, que consiste numa complicação causada por uma rutura súbita da membrana de *Descemet*, caracterizada por turvação da córnea, edema corneano³⁵, redução significativa da acuidade visual, fotofobia intensa e dor¹⁸.

Diagnóstico:

As técnicas de imagem são úteis para a caracterização da córnea, permitindo não só estabelecer um diagnóstico precoce como ainda estadiar a doença.

- Queratometria: utilizando um queratómetro manual, é-nos possível proceder à avaliação da curvatura corneana anterior, observar uma córnea íngreme e um astigmatismo elevado³⁵. Este método, de utilização simples e económica³⁵, permite verificar a presença de um aumento progressivo da curvatura ao longo do tempo, o que constitui um indicador sensível de queratocone²⁶.

- Topografia corneana: pode definir a ocorrência de queratocone na presença das seguintes características: zonas com aumento do poder corneano rodeadas de outras com poder diminuído, assimetria do poder corneano entre a córnea superior e inferior e inclinação dos raios axiais mais íngremes acima e abaixo do meridiano horizontal da córnea^{26,35}.

Recentemente, a tomografia de coerência ótica e aberrometria corneana, instrumentos que acedem a características distintas do olho anterior, demonstraram utilidade na deteção de queratocone baseando-se, respetivamente, na espessura corneana e nas alterações aberrométricas²⁸.

Pentacam[®], instrumento baseado no princípio de *Scheimplug*, fornece um mapa tridimensional da córnea, inclui a medição direta das superfícies corneanas anterior e posterior, a paquimetria, bem como a caracterização do ângulo da câmara anterior³⁵. Avalia a gravidade e a progressão, baseando-se nas alterações do volume corneano e no ângulo, profundidade e volume da câmara anterior²⁸. É útil na distinção entre córneas de queratocone e córneas normais. No entanto, já foi descrita uma sensibilidade relativamente baixa no que toca à deteção de doença subclínica. As imagens devem ser interpretadas cautelosamente pois não fornecem informação suficiente relativamente às alterações que ocorrem na superfície posterior da córnea, para que se possa efetuar, com segurança, um diagnóstico clínico de anormalidade²⁸.

Classificação:

A classificação do queratocone é o primeiro passo na abordagem desta doença, pois a sua gravidade e o estadió no qual o paciente é diagnosticado e tratado, irão afetar os resultados obtidos com o tratamento³³.

A deteção de doença, mesmo em estadios precoces, é importante no sentido de prevenir a formação de ectasia iatrogénica que tem vindo a ser reportada em

pacientes com formas subclínicas de queratocone que foram submetidas a procedimentos cirúrgicos refrativos²⁸.

Atualmente, pode proceder-se à classificação dos pacientes tendo como base a classificação de *Amsler-Krumeich* (tabela 1)³⁴.

Tratamento:

A maioria dos pacientes não precisa de nenhum tratamento cirúrgico devido à deformação mínima, à visão aceitável com as lentes de contacto ou óculos e à estabilidade da doença²³. No entanto, podem verificar-se alterações corneanas que levem à necessidade de tratamento.

Existem diversas opções disponíveis, médicas e cirúrgicas, para tratamento desta patologia².

Nos estadios mais precoces da doença, quando o astigmatismo é ligeiro, a correção do erro refrativo pode ser conseguida recorrendo ao uso de óculos^{27,35}.

No entanto, com a progressão da doença, e consequente aumento dos erros refractivos, como astigmatismo irregular, as lentes de contacto tornam-se necessárias^{27,35}.

A queratometria e topografia corneana são ferramentas importantes no que toca à seleção das lentes que melhor se adequam a cada paciente²⁷. Num queratocone ligeiro, a escolha do tratamento pode recair sobre uma lente de contacto macia ou macia tórica, que além de proporcionar uma visão adequada^{27,28,35}, consiste numa lente confortável e de baixo custo³⁵. No entanto, em graus avançados, as lentes rígidas gás-permeáveis são as lentes mais frequentemente utilizadas^{27,28,35}, pois mascaram a forma corneana anormal e proporcionam uma boa troca de lágrimas³⁵. Contudo, poderão ser desconfortáveis.

À medida que a doença progride, o ápice corneano vai-se tornando mais íngreme e o tipo de lentes necessárias vai alterando²⁷, sendo cada vez dispendiosas³⁵ e sobretudo de adaptação mais difícil devido à irregularidade do cone. Tornam-se então, uma opção inviável³⁵.

Assim, em estádios mais avançados, os procedimentos cirúrgicos passam a ser preferíveis.

A cirurgia refrativa com laser *excimer* era, até recentemente, contraindicação absoluta no tratamento desta patologia pelo facto de levar ao aparecimento de ectasia pós-operatória em córneas suscetíveis²⁰. No entanto, há quem defenda o seu uso no

tratamento de queratocone dado atualmente existirem sistemas mais avançados de laser *excimer* que permitem a correção de irregularidades corneanas e do erro refrativo com uma reduzida ablação de tecidos²⁰.

No que toca à queratectomia fotorreativa no queratocone têm sido publicados estudos que mostram ausência de progressão da ectasia após a realização deste procedimento³⁵. Há ainda outros estudos que defendem o uso da queratectomia fotorrefrativa com ablação mínima, em conjunto com o *cross-linking* de colagénio (CXL), quando se está perante um queratocone progressivo²⁰.

O CXL é uma nova técnica minimamente invasiva que previne a progressão do queratocone. Isto, pois aumenta a rigidez corneana¹ em aproximadamente 70%¹⁹, conseguida através da aplicação de radiação UVA que ativa a riboflavina que conseqüentemente gera espécies reativas de oxigénio que criam novas ligações covalentes entre fibrilas de colagénio e o estroma corneano^{19,28}. Já foi demonstrado em vários estudos a sua eficácia em travar a progressão do queratocone durante um período de até 4 anos¹.

Em pacientes que estejam devidamente corrigidos e naqueles que se mostrem lentamente progressivo ou com doença não progressiva pode ser preferível atrasar o uso de CXL¹. No entanto, caso se detete uma alta taxa de progressão em pacientes mais jovens, é sugerido tratá-los no momento do diagnóstico em vez de esperar pela ocorrência de progressão¹.

Não se recorre a este método em casos de queratocone avançado ou com má visão com lentes de contacto²³. Constituem contra-indicações a esta terapia, a espessura da córnea inferior a 400 microns, infeção herpética prévia devido à possibilidade de reativação viral, opacificação ou cicatrização corneana grave, história de má-cicatrização do epitélio, doença ocular de superfície grave como o olho seco e patologia autoimune¹.

No que toca às complicações, apesar de ser expectável a diminuição da sua ocorrência com os protocolos atuais, existe a possibilidade de infeções microbianas, secundárias ao procedimento, dado o paciente estar sujeito ao desbridamento epitelial que expõe a córnea a tais microrganismos¹.

Há poucos estudos acerca dos efeitos do procedimento no que toca à redução da necessidade de queratoplastia ou quanto à melhoria, ou não, no que toca à tolerância ao uso de lentes de contacto. No entanto, o *turnover* dos queratócitos corneanos sugere que este procedimento apenas tenha efeito transitório³⁵. Serão, portanto, necessários novos estudos com tempos de seguimento de pelo menos 8 a 10 anos, a fim de se tentar esclarecer estes pontos¹.

A implantação de segmentos de anel corneanos intraestromais (SACIE) é uma opção de tratamento segura, reversível e minimamente invasiva⁷. Os anéis mais frequentemente utilizados são Intacs[®], Kerarings[®] e Ferrara^{®20}.

Inicialmente, foram desenvolvidos para a correção da miopia^{20,23}. Entretanto, os Intacs[®] receberam aprovação da *Food and Drug Administration* (FDA) para o tratamento de queratocone em 2004²⁰, enquanto que os Ferrara[®] e Kerarings[®], apesar de disponíveis, ainda não foram aprovados para o mesmo efeito¹². Os Intacs[®] são implantados mais próximo da zona periférica da córnea⁹ com zona ótica de 6.0 - 7.0-mm¹², que é superior à dos anéis Kerarings[®] e Ferrara[®], com 5,0 e 6,0 mm^{5,12}, sendo implantados mais próximo do centro da córnea⁹.

A mudança induzida na estrutura da córnea pela implantação dos anéis pode ser estimada pela “Lei da espessura de *Barraquer*”: o resultado obtido é diretamente proporcional à espessura do anel e inversamente proporcional ao seu diâmetro⁷.

Todos estes anéis podem ser usados individualmente ou em combinação. Apesar de apresentarem algumas diferenças estruturais e na técnica cirúrgica, possuem todos a mesma função na correção do queratocone.

Procede-se à implantação dos anéis quando não há progressão da doença, quando se verifica intolerância às lentes de contacto, na ausência de cicatrização corneana significativa³⁵ e quando existe uma espessura corneana central de pelo menos 400 microns²³.

Os objetivos passam por adiar ou evitar a necessidade de queratoplastia penetrante^{12,20}, melhorar a acuidade visual² e aumentar a tolerância às lentes de contacto²⁰. Isto é conseguido pelo facto de os anéis providenciarem suporte mecânico à córnea que se encontra mais elástica (e menos rígida)⁹, achatarem a curvatura da córnea central e periférica¹¹, encurtarem a profundidade da câmara anterior e reposicionarem o ápice corneano para uma posição mais próxima da fisiológica¹¹.

A maioria dos doentes obtém uma melhoria significativa do erro refrativo cilíndrico e esférico, acuidade visual não corrigida, melhor acuidade visual corrigida e queratometria²⁰. Para obter melhores resultados, foram criados nomogramas para orientar o planeamento cirúrgico²². No entanto, os que se encontram atualmente disponíveis baseiam-se em erro esfero-cilíndrico, que é inconsistente e pouco reprodutível nestes pacientes levando ainda em consideração, o aspeto topográfico do cone, que é subjetivo e depende da experiência do profissional²². Além disso, estudos anteriores haviam descrito o sucesso ou fracasso deste procedimento baseando-se em sistemas de classificação que incluíam alterações morfológicas, topográficas e aberrométricas da doença, mas não consideravam outras variáveis relacionadas com a limitação da função visual como é o caso do astigmatismo interno e o cilindro

corneano (e sua relação com o astigmatismo) que diferem consideravelmente quando comparados com indivíduos que não apresentam ectasia da córnea²². Assim, seria importante integrar esses parâmetros nos nomogramas existentes.

No que toca à técnica cirúrgica, recorre-se à criação de túneis para implantação dos SACIE que podem ser criados mecanicamente ou com um laser de femtosegundo^{5,23}, sendo este último muitas vezes preferido, pois para além de seguro, preciso e efetivo³⁰, fornece uma maior facilidade de execução da técnica²³.

Em geral, os estudos mostram um aumento da melhor acuidade visual corrigida e um aplanamento da córnea de 2-3 dioptrias³⁵, mas dada a previsibilidade ser limitada devido à resposta do tecido ser variável²³, pode ocorrer ganho de 8 linhas de melhor visão corrigida²⁵ até perda de 2 ou mais linhas de acuidade visual, em 3,5-6,1% dos olhos²⁰.

Existe descrição de complicações relacionadas com o procedimento cirúrgico: segmento implantado não centrado²⁴; profundidade inadequada do canal²⁴ e perfuração corneana³⁵ com entrada na câmara anterior²⁴, após a qual o procedimento deve ser interrompido²³. No pós-operatório, pode ocorrer migração e/ou extrusão do segmento implantado^{20,24}, neovascularização corneana, perda de acuidade visual³⁵, erosão do estroma corneano devida a migração do segmento para o local da incisão, infecção por sutura mal apertada, dor sem inflamação devido a neurite²⁵ e diplopia²⁰.

As vantagens deste procedimento residem na capacidade de redução das irregularidades corneanas de modo reversível, pois não ocorre alteração ou substituição do tecido corneano anormal^{12,21}. Acresce ainda o facto de induzir menor disrupção da barreira sangue-humor aquoso comparativamente a técnicas ablativas¹¹ e no facto de não alterar as propriedades visco-elásticas e biomecânicas da córnea a longo prazo⁹. Além disso, caso ocorram alterações inesperadas na forma da córnea ou se obtenham resultados insatisfatórios, os anéis podem ser removidos ou trocados por outros¹². Alguns estudos apontam para a possibilidade dos SACIE pararem a progressão desta patologia com alguns já a considerá-los como uma opção terapêutica para esse mesmo efeito²⁵. O uso em conjunto com CXL, não só melhora o erro refrativo²⁵, pois aumenta o achatamento da córnea que seria obtido com o anel³⁰, como ainda aumenta a possibilidade de diminuir a progressão da doença²⁵.

Contudo, apesar de todas as vantagens já descritas acima, aproximadamente 10 a 15 % dos pacientes diagnosticados com queratocone acabam por requerer transplante corneano¹⁴.

Relativamente ao transplante, este pode ser de toda a espessura da córnea (penetrante) ou apenas parcial (lamelar)¹⁴, sendo o queratocone uma das principais indicações para a realização de queratoplastia penetrante³⁵. Esta é geralmente indicada em indivíduos mais jovens, com queratometrias mais elevadas, acuidade visual diminuída mesmo com lentes de contacto, intolerância às lentes de contacto, cicatrização corneana, hidrópsia corneana que não resolve e menor qualidade de vida relacionada com má acuidade visual³⁵.

Nesta patologia, a sobrevida do enxerto a longo prazo, além de superior à de qualquer outra indicação, é independente da idade do recetor³⁵.

Estão publicados bons resultados visuais e refrativos e baixa taxa de complicações³⁵. No entanto, esta, tal como a queratoplastia lamelar profunda, apresenta como desvantagem, implicar um período pós-operatório de reabilitação longo com necessidade de tratamento farmacológico por períodos prolongados¹⁶. Pode ainda ocorrer perda substancial de células endoteliais, neovascularização corneana e rejeição do enxerto, complicações que também são comuns ao transplante parcial¹⁶.

Quanto à queratoplastia lamelar anterior profunda, esta consiste na remoção do epitélio e do estroma corneano, preferencialmente até à membrana de *Descemet*, com preservação do endotélio nativo³⁵. Esta apresenta a vantagem de ser um procedimento que ao permitir a retenção do endotélio, evita o risco de rejeição do enxerto e a provavelmente aumenta a sobrevida do mesmo³⁵. Apesar de não haver estudos com resultados definitivos a longo prazo, os resultados preliminares indicam ser uma técnica com resultados semelhantes à queratoplastia penetrante no que toca aos erros refrativos, apresentando a vantagem de induzir menor perda de densidade de células endoteliais³⁵. Isto, leva a ponderar a possibilidade de recorrer a queratoplastia lamelar anterior profunda como terapia cirúrgica de escolha quando a queratoplastia for necessária³⁵. Esta, relativamente ao adelgaçamento da córnea, à correção refrativa associada e no que toca a melhorias a nível da acuidade visual, apresenta resultados significativamente superiores aos obtidos com a inserção de SACIE²¹.

A perfuração intraoperatória da membrana de *Descemet* e o descolamento pós-operatório da mesma membrana constituem exemplos de complicações frequentes³⁵. Por vezes, nos casos com cicatrização profunda do estroma ou com hidrópsia prévia, não é possível a dissecação da membrana de *Descemet* pelo que os resultados visuais obtidos podem ser subóptimos devido ao estroma retido³⁵.

Objetivo:

Avaliar a acuidade visual, topografia corneana, complicações e relação risco-benefício da implantação de segmentos de anel corneanos intraestromais (SACIE): Intacs[®] ou Ferrara[®] e comparar os resultados obtidos entre os dois grupos.

Material e Métodos

Foi realizado um estudo retrospectivo descritivo de pacientes que foram submetidos a implantação de SACIE para tratamento de queratocone.

A população em estudo foi dividida em dois grupos distintos de acordo com a intervenção cirúrgica de que foram alvo: implantação de Intacs[®] ou implantação de Ferrara[®]. No que toca ao grupo Intacs[®], as intervenções decorreram desde dia 14 de abril de 2011 até 6 de junho de 2013, enquanto que no grupo Ferrara[®] as intervenções foram iniciadas posteriormente, tendo sido realizadas desde 30 de setembro de 2015 até 30 de dezembro do mesmo ano.

As intervenções foram realizadas, pelo mesmo cirurgião, no Centro Hospitalar de São João (CHSJ) do Porto.

Previamente à colheita dos dados, foi pedida e cedida autorização pela Comissão de Ética para a Saúde do CHSJ. Os dados relativos aos pacientes incluídos no estudo foram obtidos através da consulta dos processos clínicos, tendo sido posteriormente inseridos numa base de dados em Microsoft Office Excel 2010[®] criada para o efeito, que me foi fornecida. A falta de dados do processo foi utilizada como fator de exclusão.

O grupo Intacs[®] era constituído por 22 pacientes, 68,2% eram do sexo masculino e 31,8% do sexo feminino, apresentando uma média de idades de $33,50 \pm 7,32$ anos, à data de intervenção. O grupo Ferrara[®] apresentava 14 pacientes, 85,7% do sexo masculino e 14,3% do sexo feminino, com uma média de idades de $32 \pm 11,64$ anos (tabela 2).

Todos os doentes analisados possuíam diagnóstico de queratocone, confirmado clínica e topograficamente. Os critérios diagnósticos utilizados foram a presença de limitação da acuidade visual e topografia compatível com queratocone. Os pacientes apresentavam córneas centrais transparentes e intolerância a lente de contacto, à exceção de um que apresentava tolerância à mesma no grupo Intacs[®] e outro, no grupo Ferrara[®].

Foi realizada uma avaliação oftalmológica pré-operatória com medição da acuidade visual melhor corrigida (AVMC), curvatura máxima da superfície anterior corneana (K_{\max}), astigmatismo queratométrico e do valor quadrático médio da aberração de coma.

No que toca à intervenção cirúrgica, a escolha dos segmentos foi feita sobretudo procurando anular o astigmatismo corneano. O nomograma utilizado foi o fornecido pelo fabricante. Foram utilizados segmentos assimétricos nos casos em que

o astigmatismo era maior e segmentos simétricos naqueles em que era menor. A espessura do anel utilizado foi tanto maior quanto maior o equivalente esférico total a ser corrigido. No que toca à técnica cirúrgica, foi feita uma incisão a 80% da profundidade no meridiano mais curvo. A partir desta, procedeu-se à tunelização para ambos lados, tendo sido efetuada dissecção mecânica no grupo Intacs® e tendo-se procedido a dissecção manual no grupo Ferrara®. De seguida, os anéis foram colocados no túnel na posição pretendida, tendo sido efetuada sutura da porta de entrada com monofilamento 10/00. Foi colocada uma lente de contacto terapêutica.

Quanto à análise estatística, foi efetuada através do *software* SPSS versão 19® para Windows®. No que toca às variáveis “idade” e “tempo de seguimento”, avaliou-se a normalidade em ambos os grupos recorrendo ao teste de *Shapiro-Wilk*. Quanto à variável “género”, a fim de verificar a sua independência relativamente à variável “grupo” (Intacs®; Ferrara®), utilizou-se o teste exato de *Fisher*. A fim de verificar se as variáveis pré e pós-operatórias (ACMV, Kmáx, astigmatismo queratométrico e valor quadrático médio da aberração de coma), apresentavam uma distribuição normal em ambos os grupos recorreu-se ao teste de *Shapiro-Wilk*. A fim de efetuar a comparação dos valores médios destas variáveis no pré-operatório entre os dois grupos e de igual forma no pós-operatório, foi utilizado o teste paramétrico *t-Student*.

No que toca ao critério de sucesso na intervenção, definiu-se como sucesso, uma melhoria pós-operatória de 1 ou mais linhas de acuidade visual. Foi utilizado o teste exato de *Fisher* de forma a verificar a independência desta variável relativamente à variável “grupo” (Intacs®; Ferrara®).

O valor de $p < 0,05$ foi definido como estatisticamente significativo.

Resultados

A população em estudo foi dividida em dois grupos de acordo com a intervenção cirúrgica a que foram sujeitos: implantação de Intacs[®] ou de Ferrara[®].

No grupo Intacs[®], verificou-se normalidade para todas as variáveis pré e pós-operatórias à exceção do valor quadrático médio da aberração de coma pré-operatório ($p=0,03 < 0,05$) e astigmatismo queratométrico pré ($p=0,02$) e pós-operatório ($p=0,01$).

Relativamente ao grupo Ferrara[®], verificou-se normalidade para todas as variáveis pré e pós-operatórias.

Em ambos os grupos predominava o género masculino (Intacs[®]: 68,2%; Ferrara[®]: 85,7%), não se tendo verificado existência de diferenças significativas entre os dois grupos ($p= 0,43 > 0,05$).

A média de idades do grupo Intacs[®] e do grupo Ferrara[®] era de $33,50 \pm 7,32$ anos e de $32 \pm 11,64$ anos, respectivamente (tabela 2). Após utilização do teste de *Shapiro-Wilk* verificou-se que a variável “idade” não apresentava uma distribuição normal em ambos os grupos (Intacs[®]: $p= 0,004$; Ferrara[®]: $p= 0,007$). Assim, dado não se ter verificado o pressuposto para a utilização de testes paramétricos, com o objetivo de averiguar a existência de diferenças significativas entre os dois grupos no que toca a esta variável, foi utilizado o teste de *Mann-Whitney* que mostrou não haver diferenças estatisticamente significativas entre os dois grupos ($p= 0,17$).

O tempo de seguimento foi calculado usando a data da intervenção cirúrgica e a última consulta realizada com o médico oftalmologista.

No grupo Intacs[®], um paciente por descentramento na tunelização e por consequentemente não ter sido colocado o segmento do anel, não manteve qualquer tipo de seguimento. Noutro caso, o paciente abandonou a consulta não tendo sido possível obter quaisquer dados pós-operatórios respeitantes a este. Um dos doentes, apesar de não ter efetuado consulta, foi possível obter os dados queratométricos, aberrométricos e refrativos. Outro, apesar de não ter sido possível aceder à data de consulta, foi possível obter os dados queratométricos, aberrométricos, refrativos e o valor da AVMC. Assim sendo, quatro doentes não foram incluídos na análise relativa ao tempo de seguimento (18,18%). No entanto, os doentes com dados relativos ao pós-operatório foram incluídos na restante análise de dados.

No grupo Ferrara[®], apesar de um paciente ter tido consulta de seguimento, não foi possível obter dados queratométricos, aberrométricos e refrativos. Num outro caso,

apesar do paciente não ter efetuado consulta, foi possível aceder a esses mesmos dados. Assim sendo, neste grupo apenas este último doente não foi incluído na análise relativa ao tempo de seguimento (7,14%). Já o primeiro, por não ter sido possível aceder aos dados pós-operatórios, não foi incluído na restante análise de dados.

O tempo de seguimento médio do grupo Intacs[®] foi de $496,68 \pm 325,18$ dias e do grupo Ferrara[®] de $39,92 \pm 33,97$ dias (tabela 2).

Para a variável “tempo de seguimento”, após aplicação do teste de *Shapiro-Wilk*, que mostrou não haver uma distribuição normal no grupo Ferrara[®] ($p= 0,08$), com o objetivo de averiguar a existência de diferenças significativas entre os dois grupos, recorreu-se ao teste de *Mann-Whitney*. Este, mostrou haver diferença estatisticamente significativa entre os dois grupos ($p < 0,001$). Assim, dado serem significativamente diferentes, foi utilizado o coeficiente de correlação Ró de *Spearman* para verificar se as medidas do pós-operatório apresentavam uma correlação linear com esta variável (“tempo de seguimento”). No entanto, a variável “tempo de seguimento” não se revelou correlacionada linearmente e de forma estatisticamente significativa com nenhuma das medidas no pós-operatório ($p>0,05$).

Resultados visuais (tabela 3):

No grupo Intacs[®], o valor médio da AVMC pré-operatória era de $0,27 \pm 0,14$. No grupo Ferrara[®], o valor médio da AVMC pré-operatória era de $0,37 \pm 0,21$. A diferença média entre os dois grupos foi de $-0,10 \pm 0,05$, com um intervalo de confiança a 95% de $-0,22$ a $0,02$, não se tendo encontrado diferenças estatisticamente significativas entre eles ($p= 0,09$).

Pós-operatoriamente, no grupo Intacs[®], verificou-se um valor médio da AVMC pós-operatório de $0,53 \pm 0,17$, enquanto que no grupo Ferrara[®], o valor médio foi de $0,55 \pm 0,13$. A diferença média entre os dois grupos para a AVMC no pós-operatório foi de $-0,02 \pm 0,06$, com um intervalo de confiança a 95% de $-0,14$ a $0,10$. Não foram encontradas diferenças estatisticamente significativas entre os dois grupos ($p= 0,78$).

Resultados queratométricos (tabela 3):

Pré-operatoriamente, o grupo Intacs[®] e o grupo Ferrara[®] apresentavam um Kmáx médio de $59,00 \pm 4,94$ e de $57,46 \pm 4,95$, respetivamente. A diferença média entre os dois grupos foi de $1,54 \pm 1,69$, com um intervalo de confiança a 95% de $-1,90$ a $4,97$. Não foram encontradas diferenças estatisticamente significativas entre eles ($p= 0,37$).

Já no pós-operatório, o grupo Intacs[®] possuía um Kmáx médio de $57,22 \pm 5,59$, e o Ferrara[®] de $55,24 \pm 5,16$. A diferença média entre os dois grupos foi de $1,98 \pm 1,93$, com um intervalo de confiança a 95% de -1,96 a 5,93, não tendo sido encontradas diferenças estatisticamente significativas entre os dois grupos ($p= 0,31$).

Resultados refractivos (tabela 3):

No grupo Intacs[®], a média relativa ao astigmatismo queratométrico pré-operatório era de $-1,28 \pm 3,92$ e no grupo Ferrara[®] de $-2,37 \pm 3,71$. A diferença média entre os dois grupos foi de $1,09 \pm 1,31$, com um intervalo de confiança a 95% de -1,58 a 3,76, não se tendo verificado diferenças estatisticamente significativas entre os dois ($p= 0,41$).

No pós-operatório, no grupo Intacs[®], a média era de $-0,75 \pm 5,29$, enquanto que no grupo Ferrara[®] era de $-0,95 \pm 3,21$. A diferença média entre os dois grupos foi de $0,20 \pm 1,64$, com um intervalo de confiança a 95% de -3,14 a 3,54. Não foram encontradas diferenças estatisticamente significativas entre eles ($p= 0,91$).

Resultados aberrométricos (tabela 3):

O grupo Intacs[®], no que toca ao valor quadrático médio da aberração de coma pré-operatória, apresentava uma média de $13,36 \pm 4,07$. Já o grupo Ferrara[®], uma média de $11,69 \pm 5,05$. A diferença média entre os dois grupos foi de $1,67 \pm 1,52$, com um intervalo de confiança a 95% de -1,44 a 4,77, não se tendo verificado diferenças estatisticamente significativas entre eles ($p= 0,28$).

No que toca ao valor quadrático médio da aberração de coma pós-operatória, a média do grupo Intacs[®] e do grupo Ferrara[®], era de $13,20 \pm 4,51$ e de $9,77 \pm 3,46$, respetivamente. A diferença média entre os dois grupos foi de $3,43 \pm 1,47$, com um intervalo de confiança a 95% de 0,43 a 6,44. No que diz respeito a esta variável no pós-operatório, foram encontradas diferenças estatisticamente significativas entre os dois grupos ($p= 0,03$).

Complicações:

No que toca ao procedimento cirúrgico, no grupo Intacs[®] verificou-se um caso de descentralização do túnel, não se tendo procedido à colocação do segmento.

Ocorreu ainda um caso de entrada na câmara anterior, que apenas possibilitou a colocação de um segmento.

No período pós-operatório, ocorreu extrusão do segmento em quatro pacientes e neovascularização em três, o que motivou a remoção do anel em todos estes casos (27,27%). De salientar que um dos pacientes, sofreu neovascularização e extrusão do anel. Verificou-se ainda queratite ponteadada sobre o anel num dos pacientes, única complicação que não obrigou à remoção do anel.

Ocorreram, portanto, complicações em nove dos vinte e dois doentes deste grupo (40,9%).

Relativamente ao grupo Ferrara[®], não se verificou qualquer complicação intra ou pós-operatória.

Sucesso da intervenção:

No grupo Intacs[®] não foi possível verificar a presença de sucesso ou insucesso no que toca a três pacientes (13,63%). Um deles, por impossibilidade de colocação do segmento de anel intraoperatoriamente não efetuou qualquer tipo de seguimento. Outro paciente não realizou qualquer consulta após a cirurgia. Noutro caso, pelo facto de ter faltado à consulta, não foi possível avaliar a AVMC pós-operatória.

No grupo Ferrara[®] não foi possível avaliar o sucesso de intervenção em dois dos pacientes (14,29%). Isto, pois um deles não efetuou consulta de seguimento, não tendo por isso sido possível avaliar a AVMC pós-operatória e noutro caso, não foi possível aceder ao valor de AVMC no pré-operatório.

O índice de sucesso no grupo Intacs[®] foi de 72,2%, inferior ao verificado no grupo Ferrara[®], 80,0%. No entanto, não foram encontradas diferenças estatisticamente significativas entre os dois grupos ($p= 1,00$).

Discussão

A implantação de SACIE é uma opção segura, reversível e minimamente invasiva no tratamento do queratocone⁷, cujo objetivo passa por adiar ou evitar a necessidade de queratoplastia penetrante^{12,20}, melhorar a acuidade visual² e aumentar a tolerância às lentes de contacto²⁰.

Existem diferenças no que toca à zona ótica dos diferentes anéis, sendo que os Ferrara[®] e Kerarings[®] podem apresentar zonas óticas de 5 e 6 mm e os Intacs[®] de 6 e 7 mm^{5,12}. Quanto menor a zona ótica, maior aplanamento da córnea mas, em contrapartida, maior a incidência de aberrações visuais, especialmente noturnas aquando da dilatação pupilar²⁵. Apesar destas diferenças estruturais entre os diferentes tipos de segmentos, já foram descritos resultados sobreponíveis entre eles^{10,13}.

Neste trabalho, avaliou-se a semelhança entre os dois grupos incluídos neste trabalho (Intacs[®] e Ferrara[®]) a fim de se efetuar, em seguida, a comparação entre eles.

No que toca à idade, não se verificou qualquer diferença estatisticamente significativa entre os grupos, sendo que a média de idades dos mesmos ($33,50 \pm 7,32$ anos e $32 \pm 11,64$ anos) se encontra dentro da 4ª década de vida, o que é compatível com o que já havia sido descrito num estudo que referiu a possibilidade de evolução da doença até essa fase da vida²⁸.

Relativamente ao género, apesar de se ter verificado superioridade numérica relativa ao género masculino e não se ter verificado existência de diferenças significativas entre os dois grupos, mesmo que se verificasse tal diferença, isso não afetaria o estudo, pois já foi descrito que o género não tem qualquer influência no diagnóstico ou tratamento do queratocone³⁵.

No que toca ao tempo de seguimento, é uma variável a ser tida em conta, pois os resultados obtidos podem sofrer variações ao longo do tempo após a intervenção cirúrgica. Apesar de estar descrito que os resultados atingem estabilidade aos seis meses^{4,8,17,37}, já foi também referida a possibilidade de as melhorias mais significativas ocorrerem a curto prazo³ com a estabilidade dos resultados a ser atingida precocemente⁸. De facto, foi já apontado por um estudo a melhoria significativa das diferentes variáveis até ao primeiro mês, tendo os resultados tendência a estabilizar a partir daí⁸. A AVMC, dependendo do estudo, é descrita como podendo atingir o seu

máximo ao fim do primeiro mês, mantendo-se estável posteriormente⁴ ou então, é referida a possibilidade de esta apresentar melhorias significativas até ao terceiro mês, altura a partir da qual tem também tendência a estabilizar⁸. Existem estudos que procederam a seguimentos que se estenderam até cinco anos^{6,10,13,32,37} tendo-se chegado à conclusão de que os resultados obtidos se mantiveram estáveis ao longo de todo esse tempo³⁷. Isto vai de encontro ao até agora descrito, no que toca ao facto de se atingir estabilidade dos resultados numa fase precoce.

Neste trabalho, o tempo de seguimento médio do grupo Intacs[®] foi de $496,68 \pm 325,18$ dias e do grupo Ferrara[®] de $39,92 \pm 33,97$ dias, tendo-se verificado diferença estatisticamente significativa entre os dois grupos ($p < 0,001$). Em seguida, com recurso ao coeficiente de correlação Ró de *Spearman*, pretendeu-se verificar se o tempo de seguimento estaria relacionado com os resultados obtidos nas diferentes variáveis no pós-operatório, no sentido em que quanto mais elevado o tempo de seguimento, mais elevado (ACVM) ou mais reduzido (Kmáx, astigmatismo queratométrico, valor quadrático médio da aberração de coma) seria o valor obtido para estas variáveis. Verificou-se assim, que a variável “tempo de seguimento” não se correlaciona linearmente e de forma estatisticamente significativa com nenhuma das medidas no pós-operatório ($p > 0,05$). Assim sendo, os resultados pós-operatórios ao não se correlacionarem linearmente com o tempo de seguimento, e portanto, ao atingirem estabilização numa fase precoce, o facto do tempo de seguimento no grupo Ferrara[®] ter sido inferior, não impossibilita assim, a comparação entre os grupos.

No que toca às variáveis pré e pós-operatórias avaliadas, não se verificou distribuição normal de todas as variáveis ($p < 0,05$). No entanto, optou-se por usar sempre testes paramétricos para uma maior uniformização na metodologia.

No que toca à diferença de médias dos valores pré-operatórios (AVMC, Kmáx, astigmatismo queratométrico e valor quadrático médio da aberração de coma), não foram encontradas diferenças estatisticamente significativas entre os dois grupos, o que nos permite inferir que em média, os grupos são semelhantes no período pré-operatório, ou seja, que nenhum dos grupos apresentava, em média, doença mais grave que o outro, sendo assim possível comparar os resultados pós-operatórios obtidos entre eles.

Após a intervenção cirúrgica, as médias das variáveis avaliadas foram todas favoráveis ao grupo Ferrara[®] (médias superiores no que toca à AVCM e inferiores no que toca ao Kmáx, astigmatismo queratométrico e valor quadrático médio da aberração de coma) quando comparado com grupo Intacs[®], o que nos levaria a inferir que os pacientes do grupo Ferrara[®] teriam obtido maior benefício com a cirurgia. No

entanto, também não foram verificadas diferenças estatisticamente significativas no que toca à diferença média obtida entre os dois grupos para cada uma das variáveis avaliadas, à exceção do valor quadrático médio da aberração de coma, que revelou uma melhoria estatisticamente significativa no grupo Ferrara[®]. Isto leva-nos, portanto, a concluir que este tipo de anel levará a melhores resultados comparativamente aos Intacs[®], pelo menos, no que toca a esta variável. Isto pode ser explicado pelo facto de na implantação dos anéis Ferrara[®] ter-se tido em conta o valor quadrático médio da aberração de coma, algo que não aconteceu no grupo Intacs[®]. Apesar de nas restantes variáveis as diferenças entre os grupos não terem sido estatisticamente significativas, o facto de as médias serem consistentemente mais favoráveis à implantação dos anéis Ferrara[®], pode ser explicada pelo facto de na implantação destes terem sido respeitados planos mais rigorosos e, além do astigmatismo queratométrico e da refração, terem incluído uma variável (valor quadrático médio da aberração de coma) com influência na melhoria da acuidade visual que não foi tida em conta no outro grupo, tal como já foi referido.

Outros estudos, salientaram que mesmo com utilização de diversos tipos de segmentos com as diferentes características que lhes são inerentes, que serão obtidos resultados sobreponíveis no que toca às diferentes variáveis avaliadas neste estudo^{10,13}. Isto, vai de encontro aos resultados obtidos neste trabalho.

Neste estudo, verificou-se 40,9% de complicações no grupo Intacs[®]. Já no grupo Ferrara[®], não ocorreu qualquer complicação intra ou pós-operatória.

A implantação dos anéis foram realizadas pelo mesmo cirurgião, sendo que as intervenções cirúrgicas do grupo Intacs[®] foram realizadas antes de qualquer anel Ferrara[®] ter sido implantado. Esta discrepância relativamente às complicações ocorridas sugere associação com efeito da curva de aprendizagem da técnica, sendo que no grupo Ferrara[®] o cirurgião já estava mais treinado. Além disso, na implantação de Intacs[®] foi utilizado um dissector mecânico enquanto que no grupo Ferrara[®] se procedeu a dissecação manual. A dissecação mecânica encontra-se associada a um maior risco de complicações²⁴ como, por exemplo, defeitos epiteliais, perfuração, colocação assimétrica dos segmentos e extensão da incisão em direção ao eixo central visual ou do limbo²⁰. Outros defendem que se pode utilizar uma alternativa, o laser femtosegundo, não disponível no CHSJ, que além de rápido, de fácil utilização e do conforto que oferece, permite ainda programar a posição, diâmetro, profundidade, largura e comprimento do túnel desejado^{15,20,29}. Além disso, é descrito que os resultados entre este e a dissecação mecânica são semelhantes a nível visual, mas conferindo-lhe ainda a vantagem de ocorrência de menos complicações^{15,20,29}.

Acresce ainda o facto de os anéis Ferrara[®] apresentarem menor dimensão e espessura, sendo portanto mais fisiológicos, e conseqüentemente associados a melhores resultados e menos complicações.

Procedeu-se à remoção do SACIE em 27,27% dos pacientes do grupo Intacs[®], o que se enquadra dentro do descrito num estudo que refere que a necessidade de remoção pode variar entre 0,98 e 30% dos casos²⁴. A maioria dos casos foi motivada por extrusão do segmento, algo que também já foi referido noutros estudos.

Apesar de se terem verificado estas complicações, é de salientar o facto de nenhuma ter apresentado impacto funcional para o doente, inclusive em doentes em que foi feita a remoção dos SACIE. Isto enfatiza a baixa relação risco/benefício da técnica^{6,24}.

No que toca ao índice de sucesso, ainda que se tenha obtido uma maior percentagem de casos de sucesso no grupo Ferrara[®], algo que pode ser explicado por tudo o que já foi acima descrito, também não foram encontradas diferenças estatisticamente significativas.

Dado um dos objetivos da implantação de SACIE ser levar ao aumento da tolerância às lentes de contacto²⁰, teria sido importante avaliar qual a fração de doentes que obteve esse benefício após a cirurgia e comparar entre os grupos. Isso poderia ser algo a ser incluído como um critério de sucesso de intervenção, além do que foi tido em conta neste trabalho (aumento de pelo menos uma linha na acuidade visual). No entanto, por falta de dados relativos a esta variável, não foi possível incluí-la neste estudo.

No que toca a limitações, são várias as que se podem encontrar neste estudo.

Este estudo, pelo facto de ser um estudo retrospectivo, onde não foi possível realizar qualquer tipo de experimentação, limitou a investigação, pois apenas foi possível proceder à observação e à medição das variáveis incluídas no estudo.

A informação dos pacientes foi obtida pela consulta do processo clínico, tendo-se verificado algumas vezes, a ausência de registos, registos incompletos ou a não atualização dos mesmos. Isso, levou a que nem sempre fosse possível ter acesso aos dados de todas as variáveis avaliadas, o que condicionou os dados obtidos e pode, conseqüentemente, ter condicionado os resultados.

Relativamente à avaliação da acuidade visual, esta pode não representar o valor correto pois pode estar relacionada com erros dos profissionais de saúde e com as limitações dos pacientes.

Apesar de a literatura relatar a estabilização precoce dos resultados, e de neste estudo se ter verificado que as variáveis avaliadas no pós-operatório não variavam linearmente com o tempo de seguimento, seria importante prolongar o tempo de

seguimento, principalmente no grupo Ferrara[®], a fim de verificar o surgimento ou não de complicações nesse grupo.

Não foi possível calcular o poder da amostra e, como tal, não se sabe se este estudo tem uma amostra significativa que permita extrapolar os resultados obtidos para a população em geral.

Apesar de todas as limitações deste estudo, conclui-se que não existem diferenças estatisticamente significativas no que toca aos resultados obtidos após SACIE entre os grupos à exceção do valor quadrático de aberração do coma no pós-operatório, que apresentou melhores resultados no grupo Ferrara[®].

No entanto, o grupo Ferrara[®] aparenta ter melhores resultados pós-operatórios, melhor índice de sucesso, menores complicações, tal como era expectável com base no que se observa na prática clínica do dia a dia.

Conclui-se ainda que a implantação de SACIE é um tratamento pouco invasivo e eficaz para queratocone e que ao levar a complicações cujas sequelas não afetam de modo significativo a qualidade de vida do paciente, pode ser considerado bastante segura²⁴.

Este trabalho, ao debruçar-se na avaliação de possíveis diferenças entre duas técnicas cirúrgicas no tratamento de queratocone, nomeadamente entre a implantação de Intacs[®] e de Ferrara[®], pode ser útil pois acrescenta informação que poderá ser comparada com a que já se encontra disponível, podendo ainda servir de base para novos estudos. Estes, poderiam acrescentar novas variáveis de forma a expandir as conclusões obtidas, como por exemplo: o grau de queratocone e a história familiar, o uso de lentes de contacto e a fricção dos olhos, que são descritos como fatores de risco para a patologia. Poderiam ainda proceder à avaliação dos pacientes por um período mais prolongado e aumentar o número de indivíduos no estudo, de forma a incluir uma amostra mais representativa, para que possa ser possível extrapolar os resultados obtidos para a restante população.

Esta opção terapêutica ainda se encontra em evolução. Assim, será do maior interesse continuar a investir no seu estudo a fim de se obter ainda melhores resultados no futuro.

Bibliografia

1. Alhayek A, Lu PR. Corneal collagen crosslinking in keratoconus and other eye disease. *International journal of ophthalmology*. 2015;8(2):407-18. PubMed PMID: 25938065. Pubmed Central PMCID: 4413599.
2. Alio JL, Vega-Estrada A, Esperanza S, Barraquer RI, Teus MA, Murta J. Intrastromal corneal ring segments: how successful is the surgical treatment of keratoconus? *Middle East Afr J Ophthalmol*. 2014;21(1):3-9. PubMed PMID: 24669139.
3. Ameerh MA, Hamad GI, Ababneh OH, Gharaibeh AM, Refai RM, Bdour MD. Ferrara ring segments implantation for treating keratoconus. *International journal of ophthalmology*. 2012;5(5):586-90. PubMed PMID: 23166869. Pubmed Central PMCID: 3484708.
4. Colin J. European clinical evaluation: Use of Intacs for the treatment of keratoconus. *J Cataract Refract Surg*. 2006;32(5):747-55. PubMed PMID: 16765790.
5. Espandar L, Meyer J. Keratoconus: overview and update on treatment. *Middle East Afr J Ophthalmol*. 2010;17(1):15-20. PubMed PMID: 20543932.
6. Ferrara G, Torquetti L, Ferrara P, Merayo-Llodes J. Intrastromal corneal ring segments: visual outcomes from a large case series. *Clinical & experimental ophthalmology*. 2012 Jul;40(5):433-9. PubMed PMID: 21902789.
7. Ganesh S, Shetty R, D'Souza S, Ramachandran S, Kurian M. Intrastromal corneal ring segments for management of keratoconus. *Indian journal of ophthalmology*. 2013 Aug;61(8):451-5. PubMed PMID: 23925336. Pubmed Central PMCID: 3775086.
8. Gharaibeh AM, Muhsen SM, AbuKhader IB, Ababneh OH, Abu-Ameerh MA, Albdour MD. KeraRing intrastromal corneal ring segments for correction of keratoconus. *Cornea*. 2012 Feb;31(2):115-20. PubMed PMID: 22146550.
9. Gorgun E, Kucumen RB, Yenerel NM. Influence of intrastromal corneal ring segment implantation on corneal biomechanical parameters in keratoconic eyes. *Japanese journal of ophthalmology*. 2011 Sep;55(5):467-71. PubMed PMID: 21766238.
10. Haddad W, Fadlallah A, Dirani A, El Rami H, Fahd D, Khanafer D, et al. Comparison of 2 types of intrastromal corneal ring segments for keratoconus. *Journal of cataract and refractive surgery*. 2012 Jul;38(7):1214-21. PubMed PMID: 22727290.

11. Hamdi IM. Preliminary results of intrastromal corneal ring segment implantation to treat moderate to severe keratoconus. *Journal of cataract and refractive surgery*. 2011 Jun;37(6):1125-32. PubMed PMID: 21596256.
12. Israel M, Yousif MO, Nermin A, Nashed M, Abdelfattah NS. Keratoconus correction using a new model of intrastromal corneal ring segments. *J Cataract Refract Surg*. 2016; 42:444–454. PubMed PMID: 27063526 .
13. Kaya V, Utine CA, Karakus SH, Kavadarli I, Yilmaz OF. Refractive and visual outcomes after Intacs vs ferrara intrastromal corneal ring segment implantation for keratoconus: a comparative study. *Journal of refractive surgery*. 2011 Dec;27(12):907-12. PubMed PMID: 21919431.
14. Keane M, Coster D, Ziaei M, Williams K. Deep anterior lamellar keratoplasty versus penetrating keratoplasty for treating keratoconus. *The Cochrane database of systematic reviews*. 2014 Jul 22(7):CD009700. PubMed PMID: 25055058.
15. Kubaloglu A, Sari ES, Cinar Y, Koytak A, Kurnaz E, Ozerturk Y. Intrastromal corneal ring segment implantation for the treatment of keratoconus. *Cornea*. 2011 Jan;30(1):11-7. PubMed PMID: 20847661.
16. Kubaloglu A, Cinar Y, Sari ES, Koytak A, Ozdemir B, Ozertürk Y. Comparison of 2 intrastromal corneal ring segment models in the management of keratoconus. *J Cataract Refract Surg*. 2010;36(6):978-85. PubMed PMID: 20494770.
17. Kymionis GD, Siganos CS, Tsiklis NS, Anastasakis A, Yoo SH, Pallikaris AI, et al. Long-term follow-up of Intacs in keratoconus. *American journal of ophthalmology*. 2007 Feb;143(2):236-44. PubMed PMID: 17184717.
18. Maharana PK, Sharma N, Vajpayee RB. Acute corneal hydrops in keratoconus. *Indian journal of ophthalmology*. 2013 Aug;61(8):461-4. PubMed PMID: 23925338. Pubmed Central PMCID: 3775088.
19. McQuaid R, Cummings AB, Mrochen M. The theory and art of corneal crosslinking. *Indian J Ophthalmol*. 2013 Aug; 61(8): 416–419. PubMed PMID: 23925326.
20. Ormonde S. Refractive surgery for keratoconus. *Clinical & experimental optometry*. 2013 Mar;96(2):173-82. PubMed PMID: 23496655.
21. Ozerturk Y, Sari ES, Kubaloglu A, Koytak A, Pinero D, Akyol S. Comparison of deep anterior lamellar keratoplasty and intrastromal corneal ring segment implantation in advanced keratoconus. *Journal of cataract and refractive surgery*. 2012 Feb;38(2):324-32. PubMed PMID: 22322167.

22. Pena-García P, Alio JL, Vega Estrada A, Barraquer R. Internal, corneal, and refractive astigmatism as prognostic factors for intrastromal corneal ring segment implantation in mild to moderate keratoconus. *J Cataract Refract Surg.* 2014; 40:1633–1644. PubMed PMID: 25263039.
23. Pinelli R.(2009) *Keratoconus surgery and cross-linking.* 1ª edição. Jaypee medical.
24. Pinero DP, Alio JL. Intracorneal ring segments in ectatic corneal disease - a review. *Clinical & experimental ophthalmology.* 2010 Mar;38(2):154-67. PubMed PMID: 20398105.
25. Rabinowitz YS. INTACS for keratoconus and ectasia after LASIK. *International ophthalmology clinics.* 2013 Winter;53(1):27-39. PubMed PMID: 23221883. Pubmed Central PMCID: 3653443.
26. Rabinowitz YS. Keratoconus. *Survey of ophthalmology.* 1998 Jan-Feb;42(4):297-319. PubMed PMID: 9493273.
27. Rathi VM, Mandathara PS, Dumpati S. Contact lens in keratoconus. *Indian journal of ophthalmology.* 2013 Aug;61(8):410-5. PubMed PMID: 23925325. Pubmed Central PMCID: 3775075.
28. Romero-Jimenez M, Santodomingo-Rubido J, Wolffsohn JS. Keratoconus: a review. *Contact lens & anterior eye : the journal of the British Contact Lens Association.* 2010 Aug;33(4):157-66; quiz 205. PubMed PMID: 20537579.
29. Rosa AM, Cardoso J, Vasconcelos H, Ribeiro M, Marques I, Henriques J, et al. Tratamento do Queratocone com Implante de Anéis Intra-Estromais por Laser Femtosegundo – Resultados de Acordo com a Nova Classificação SAANA. *Oftalmologia.* 2011; pp.253-258.
30. Shetty R, D'Souza S, Ramachandran S, Kurian M, Nuijts RM. Decision making nomogram for intrastromal corneal ring segments in keratoconus. *Indian journal of ophthalmology.* 2014 Jan;62(1):23-8. PubMed PMID: 24492498. Pubmed Central PMCID: 3955066.
31. Sinjab MM.(2010) *Corneal topography in clinical practice (pentacam system) basics and clinical interpretation.* 1ª edição. Jaypee Brothers Medical Pub.
32. Torquetti L, Berbel RF, Ferrara P. Long-term follow-up of intrastromal corneal ring segments in keratoconus. *Journal of cataract and refractive surgery.* 2009 Oct;35(10):1768-73. PubMed PMID: 19781474.

33. Ucar M, Cakmak HB, Sen B. A statistical approach to classification of keratoconus. *International journal of ophthalmology*. 2016;9(9):1355-7. PubMed PMID: 27672605. Pubmed Central PMCID: 5028675.
34. Uzunel UD, Küsbeci T, Yüksel B. Does the Stage of Keratoconus Affect Optical Coherence Tomography Measurements? *Semin Ophthalmol*. 2016; 1744-5205. PubMed PMID: 27366960.
35. Vazirani J, Basu S. Keratoconus: current perspectives. *Clinical ophthalmology*. 2013;7:2019-30. PubMed PMID: 24143069. Pubmed Central PMCID: 3798205.
36. Vega-Estrada A, Alio JL, Plaza-Puche AB. Keratoconus progression after intrastromal corneal ring segment implantation in young patients: Five-year follow-up. *J Cataract Refract Surg*. 2015; 41:1145–1152. PubMed PMID: 26189375.
37. Vega-Estrada A, Alio JL, Brenner LF, Burguera N. Outcomes of intrastromal corneal ring segments for treatment of keratoconus: five-year follow-up analysis. *Journal of cataract and refractive surgery*. 2013 Aug;39(8):1234-40. PubMed PMID: 23747207.

Tabela 1:

Gravidade	Valor médio queratométrico central (D)	Espessura corneana (μm)	Equivalente esférico (D)	Cicatrização corneana
Grau 1	<48	>500	<-5	Não
Grau 2	48-53	400-500	-5 a -8	Não
Grau 3	53-55	200-400	>-8	Não
Grau 4	>55	<200	Não mensurável	Sim

D = dioptrias

Tabela 2:

Variável		Grupo Intacs [®]	Grupo Ferrara [®]
Género	Feminino	7 (31,8%)	2 (14,3%)
	Masculino	15 (68,2%)	12 (85,7%)
Idade \pm DP		33,50 \pm 7,32 anos	32 \pm 11,64 anos
Tempo de seguimento \pm DP		496,68 \pm 325,18 dias	39,92 \pm 33,97 dias

DP = desvio-padrão

Tabela 3:

Variável	Grupo	n	Média	DP
AVCM pré-op	Intacs®	21	0,27	0,14
	Ferrara®	14	0,37	0,21
AVCM pós-op	Intacs®	19	0,53	0,17
	Ferrara®	13	0,55	0,13
Kmax pré-op	Intacs®	22	59,00	4,94
	Ferrara®	14	57,46	4,95
Kmax pós-op	Intacs®	20	57,22	5,59
	Ferrara®	13	55,24	5,16
Astigmatismo pré-op	Intacs®	22	-1,28	3,92
	Ferrara®	14	-2,37	3,71
Astigmatismo pós-op	Intacs®	20	-0,75	5,29
	Ferrara®	13	-0,95	3,21
Coma pré-op	Intacs®	22	13,36	4,07
	Ferrara®	14	11,69	5,05
Coma pós-op	Intacs®	20	13,20	4,51
	Ferrara®	13	9,77	3,46

AVCM = acuidade visual melhor corrigida; Kmax = curvatura máxima da superfície anterior corneana; Astigmatismo = astigmatismo queratométrico; Coma = valor quadrático médio de aberração do coma; Pré e Pós-op = pré e pós-operatoriamente; DP = desvio-padrão

Agradecimentos

Gostaria de dirigir um agradecimento especial ao Dr. Luís Torrão, meu orientador, por me ter guiado em todas as fases deste projecto, pela calma que sempre me transmitiu e pela acessibilidade e simpatia sempre presentes.

Aos meus pais e irmão, agradecer pela oportunidade de frequentar o curso que sempre desejei, por me acompanharem não só durante a realização deste trabalho mas também ao longo de todo o curso e por não me terem deixado desistir nos momentos mais difíceis.

Ao Zé, por ser um bom ouvinte, por todo o apoio e pela energia positiva nos dias de maior ansiedade.

A toda a restante família e amigos, por estarem ao meu lado e por sempre terem demonstrado o orgulho e carinho que têm por mim.

Aos meus colegas, por me terem ajudado neste trabalho mas acima de tudo por terem estado comigo ao longo desta caminhada.

A todos, um sincero obrigada !

Anexos:

- 1- Parecer da Comissão de Ética para a Saúde do CHSJ / FMUP
- 2- Normas da Revista – “Oftalmologia”


20/9/2016

Unidade de Investigação

Tomei conhecimento. Nada a opor.

15 de Setembro de 2016

A Coordenadora da Unidade de Investigação




(Prof.ª Doutora Ana Azevedo)


AUTORIZADO


CONSELHO DE ADMINISTRAÇÃO (C) REUNIÃO DE 22 SET 2016

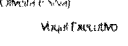
Presidente do Conselho de Administração




(Dr. António Oliveira Nova)

Director Clínico: 

Presidente do Conselho de Administração: 


Vogal Executivo: 

Vogal Executivo: 

Prof. Dr. José Alves Alves (Dr. Carlos Lima Alves) (Dr. Luís Paulo Gomes) (Dr. Renato G. Mendes)


Exmo. Senhor

•Centro Hospitalar São João•
Ao CA
com parecer



•Centro Hospitalar São João•
Dr. Carlos Lima Alves
Adjunto da Direcção Clínica

Aprovado. Ao CA



(Prof.ª Doutora Ana Azevedo)

**Presidente do Conselho de Administração do
Centro Hospitalar de S. João – EPE**

Assunto: Pedido de autorização para realização de estudo/projecto de investigação

Nome do Investigador Principal: *Hania João Carneiro Belho*

Título do projecto de investigação: *Evolução da Cirurgia Aditiva Corneana*


Pretendendo realizar no(s) Serviço(s) de Oftalmologia
do Centro Hospitalar de S. João – EPE o estudo/projecto de investigação em epígrafe,
solicito a V. Exa., na qualidade de Investigador/Promotor, autorização para a sua
efectivação.

Para o efeito, anexa toda a documentação referida no dossier da Comissão de Ética do
Centro Hospitalar de S. João respeitante a estudos/projectos de investigação, à qual
endereçou pedido de apreciação e parecer.

Com os melhores cumprimentos.

Porto, 20 / setembro / 2016

O INVESTIGADOR/PROMOTOR



Parecer da Comissão de Ética para a Saúde do
Centro Hospitalar de São João / Faculdade de Medicina da Universidade do Porto

Título do Projecto: Evolução da cirurgia aditiva corneana

Nome do Investigador Principal: Maria João Carneiro Coelho, estudante a frequentar o Mestrado Integrado em Medicina da FMUP

Serviço onde decorre o Estudo: No Serviço de Oftalmologia. Apresentou declaração do Director de Serviço, Prof. Doutor Falcão Reis, e do elo de ligação, Dr. Luís Torrão, que é também o orientador.

Objectivos do Estudo:

Esta investigação tem como objectivo descrever a melhoria das técnicas de cirurgia aditiva corneana. Insere-se no âmbito do Mestrado Integrado em Medicina da FMUP, sob orientação do Dr. Luís Torrão.

Concepção e Pertinência do estudo:

Estudo retrospectivo, com o objectivo de estudar a evolução das diferentes técnicas de cirurgia aditiva corneana. Para o efeito serão recolhidos do processo clínico dos pacientes dados relativos à sua história clínica (idade, género, exame físico, características da patologia), exames auxiliares de diagnóstico realizados, procedimentos médico/cirúrgicos realizados, informação relativa ao pós-operatório e a outras terapêuticas instituídas. Serão analisados dados relativos a cerca de 70 doentes. Será avaliada a acuidade visual medida nas consultas de reavaliação normais após as cirurgias assim como parâmetros topográficos: queratometria máxima e o astigmatismo total. Ambos os parâmetros serão avaliados através da análise das topografias corneanas dos pacientes. Não haverá alterações nas rotinas normais nem cirúrgicas nem pré nem pós-operatórias.

Benefício/risco: Não aplicável

Confidencialidade dos dados: Cada participante será anonimizado por um código individual, de forma a ser respeitado o anonimato e a confidencialidade dos dados.


Respeito pela liberdade e autonomia do sujeito de ensaio: Não aplicável

Curriculum da investigadora: Adequado à investigação.

Data previsível da conclusão do estudo: Março de 2017

Conclusão: Proponho um parecer favorável à realização deste projecto de investigação.

Porto, 2 de Setembro de 2016

O Relator

Doutor Pedro Brito

7. SEGURO

a. Este estudo/projecto de investigação prevê intervenção clínica que implique a existência de um seguro para os participantes?

SIM (Se sim, junte, por favor, cópia da Apólice de Seguro respectiva)

NÃO

NÃO APLICÁVEL

8. TERMO DE RESPONSABILIDADE

Eu, Paula João Camero Coelho, abaixo-assinado, na qualidade de Investigador Principal, declaro por minha honra que as informações prestadas neste questionário são verdadeiras. Mais declaro que, durante o estudo, serão respeitadas as recomendações constantes da Declaração de Helsínquia (com as emendas de Tóquio 1975, Veneza 1983, Hong-Kong 1989, Somerset West 1996 e Edimburgo 2000) e da Organização Mundial da Saúde, no que se refere à experimentação que envolve seres humanos. Aceito, também, a recomendação da CES de que o recrutamento para este estudo se fará junto de doentes que não tenham participado em outro estudo no decurso do actual internamento ou da mesma consulta.

Porto, 20 / Junho / 2016

22/07/16

A Comissão de Ética para a Saúde tendo aprovado o parecer do Relator, aguarda que o Investigador/Promotor esclareça as questões nele enunciadas para que possa emitir parecer definitivo.

Prof. Doutor Filipe Almeida
Presidente da Comissão de Ética

Paula João C. Coelho

O Investigador Principal

PARECER DA COMISSÃO DE ÉTICA PARA A SAÚDE DO CENTRO HOSPITALAR DE S. JOÃO/FACULDADE DE MEDICINA DA UNIVERSIDADE DO PORTO

emitido na reunião plenária da CES

de

Centro Hospitalar **São João**.

CONSIDERADOS QUE FORAM COMO SATISFATÓRIOS OS ESCLARECIMENTOS PRESTADOS PELO(A) INVESTIGADOR(A), A CES APROVA POR UNANIMIDADE O PARECER DO RELATOR, PELO QUE NADA TEM A OPOR À REALIZAÇÃO DESTE PROJETO DE INVESTIGAÇÃO.

02/09/16

Prof. Doutor Filipe Almeida
Presidente da Comissão de Ética

Indicações aos Autores e Normas de Publicação

“Oftalmologia” é a revista oficial da Sociedade Portuguesa de Oftalmologia (SPO) e publica de forma prioritária trabalhos de investigação básica e clínica, sob a forma de artigos de revisão, “guidelines”, artigos originais, casos clínicos relacionados com oftalmologia, bem como artigos que versem áreas de conhecimento fronteira com interesse para a prática oftalmológica.

PROCESSO EDITORIAL

1. Condições gerais - Os artigos devem ser preferencialmente redigidos em Português ou Inglês, sendo desejável que progressivamente sejam em Ing. Será dada sempre preferência de publicação aos artigos submetidos simultaneamente em Português e Inglês. Poderão ser publicados artigos numa outra língua (espanhol ou francês), sendo que estes tem de ser obrigatoriamente submetidos também em Inglês.

Os manuscritos depois de rececionados são encaminhados para o editor da revista, que fará uma primeira avaliação editorial com o fim de comprovar a sua adequação (no âmbito temático e de interesse para a revista) e o cumprimento dos requisitos de apresentação formal exigidos nas normas de publicação. Desta apreciação resulta a aceitação para revisão por pares ou a sua devolução ao autor para correção e nova submissão.

Os manuscritos devem ser submetidos em ficheiros de texto em formato Word (.DOC ou .DOCX), com texto seguido e sempre com o mesmo tipo de letra. Os textos devem ser formatados em letra “Arial”, tamanho 11 com espaçamento de 1,5 linhas. Os títulos e sub-títulos deverão estar assinalados a negrito e em tamanho 12. A primeira página (página de rosto) deve conter somente os elementos descritos adiante na rubrica “Organização do Artigo”.

Os documentos submetidos para publicação serão propriedade da revista Oftalmologia da SPO transferindo os seus autores o direito de propriedade (copyright) a partir do momento que são aceites para publicação. Não serão aceites artigos simultaneamente submetidos noutras publicações científicas.

Os trabalhos devem ser submetidos em formato electrónico, na plataforma da revista da SPO, acessível a partir do site

da SPO : <http://www.spoftalmologia.pt> ou da plataforma da revista “Oftalmologia” no serviço de alojamento de revistas científicas do Repositório Científico de Acesso Aberto de Portugal (RCAAP): <https://revistas.rcaap.pt/index.php/oftalmologia> .

2. - Uma vez aprovado pelo editor o manuscrito será enviado para revisão por parte de dois ou mais revisores, de forma confidencial e anónima. Os autores receberão a informação da avaliação dos revisores através do editor, sendo-lhes solicitadas as correções oportunas e consequente re-submissão. A seleção dos revisores realiza-se através do conselho redatorial da revista, tendo em conta os méritos académicos, científicos e experiência profissional, em cada uma das subespecialidades oftalmológicas, incluindo investigadores nacionais ou internacionais. Cada artigo será obrigatoriamente revisto por um membro do conselho redatorial e por um revisor externo ao mesmo.

3. Política editorial - a decisão do editor, após consultados os revisores, para aceitação-rejeição de um trabalho submetido baseia-se nos seguintes fatores:

I. Originalidade - assunto e/ou método original, com informação valiosa e apresentação de resultados novos ou confirmação de resultados já anteriormente verificados.

II. Atualidade e/ou novidade - tema que está na agenda das reuniões ou comunicações científicas ou é novo.

III. Relevância - aplicabilidade dos resultados para a resolução de problemas concretos da prática oftalmológica.

IV. Inovação e significância - avanço do conhecimento científico, técnico e/ou prática clínica.

V. Fiabilidade e validade científica - boa qualidade metodológica evidenciada.

VI. Apresentação - boa redação e organização do texto (boa coerência lógica e apresentação do material).

VII. Prazo de resposta as revisões - todos os artigos que não tenham uma resposta às decisões editoriais num prazo de 6 meses serão automaticamente rejeitados pelo editor.

SECÇÕES

1. Editoriais e notas - Os editoriais e notas editoriais serão ou encomendados pelo editor da revista a quem considere oportuno ou da sua responsabilidade.

2. Cartas ao editor - Esta secção pode incluir comentários sobre artigos previamente publicados ou comentários sobre outras matérias de interesse científico para oftalmologia. Esta correspondência estará sujeita ao processo de revisão pelos pares e será publicada na medida em que o espaço, as prioridades e interesse o permitam. Estas não devem ultrapassar as 500 palavras. As cartas ao editor que versem sobre artigos previamente publicados terão direito de resposta, preferencialmente no mesmo número.

3. Artigos de revisão e “guidelines” - O objetivo da secção é atualizar determinados temas de oftalmologia, discutir novos conceitos ou rever conceitos clássicos tendo em vista os novos avanços de diagnóstico e tratamento e a divulgação das boas práticas em oftalmologia. Serão solicitados pelo Editor / Conselho Redatorial a personalidades reconhecidas e ou grupos de trabalho. Para além das revisões por convite, os artigos de revisão podem ainda ser submetidos por autores com elevada experiência numa área de estudo da oftalmologia para serem submetidos ao processo editorial.

4. Artigos originais - Podem incluir-se tanto trabalhos experimentais como clínicos, sempre que se trate de trabalhos de investigação. Os trabalhos de investigação devem ser inéditos e não podem ter sido submetidos para publicação em outra revista estrangeira indexada. Incluem-se nesta rubrica os prémios atribuídos no âmbito da SPO.

5. Comunicações curtas e casos clínicos - Deverão ser manuscritos resumidos descrevendo inovações técnicas e tecnológicas, manobras cirúrgicas inovadoras, aspectos de outras áreas do conhecimento relacionados com a prática oftalmológica, bem como casos clínicos com informação de prática clínica relevante.

6. Histórias da História da Oftalmologia Portuguesa - Será uma rubrica curta realçando aspectos relacionados com personalidades ou acontecimentos da oftalmologia portuguesa.

7. Flash-look - Nesta rubrica agrupam-se artigos curtos de atualização em conceitos básicos da prática clínica de oftalmologia, como classificação, opções terapêuticas, manuais de procedimentos de determinadas patologias.

ORGANIZAÇÃO DO ARTIGO

Os artigos devem ser submetidos em formato bilingue (sendo que a segunda língua do manuscrito deve ser o Inglês), ou somente em Inglês.

1. Página do título/identificação - (página separada) Contendo título do artigo, nome (s) dos (s) autor (es), serviço (s) hospitalar (es) e departamentos ou organismos onde foi realizada a investigação, títulos académicos e/ou hospitalares dos autores. Nesta página deve ainda figurar o endereço

postal completo para envio de correspondência e o endereço eletrónico do autor correspondente. Se o trabalho já tiver sido apresentado, indicar onde e em que data bem como a referência a prémio obtido. Os autores deverão manifestar a existência de conflito de interesse (nomeadamente comercial no produto, equipamento ou processo), certificar que o trabalho não foi publicado previamente e que cedem os direitos de autor à SPO.

2. Resumo - Em Português e em Inglês com o máximo 250 palavras. O resumo deve ser subdividido em: Objetivos, Material e Métodos, Resultados, Conclusões.

3. Palavras chave - Duas listas de cinco palavras chave, em Português e Inglês, que resumam e classifiquem os principais assuntos focados no texto :estas destinam-se a codificação no índice.

4. Texto - Recomenda-se que o texto tenha as seguintes secções separadas: Introdução, Material e Métodos, Resultados, Discussão; poderá ser necessário fazer adaptações a circunstâncias particulares, como no caso dos casos clínicos ou dos artigos de “flash look”. O autor deverá indicar no texto, em local apropriado, em numeração árabe e em “superscript”, as citações bibliográficas que fizer. É da exclusiva responsabilidade do autor a verificação da exatidão das referências bibliográficas e da sua colocação no texto.

5. Agradecimentos - Tanto a pessoas, como a entidades, quando tal for justificado.

6. Declaração de interesses financeiros

7. Bibliografia - De modo geral segue-se o sistema de Vancouver, com a diferença principal de que a lista das referências bibliográficas deve ser alfabética e subsequentemente numerada. Se houver mais de uma referência do mesmo autor, serão indicadas em primeiro lugar aquelas em que o autor aparece isolado e só depois aquelas em que há mais que um autor.

8. Quadros, tabelas e figuras - são enviados em formato eletrónico, em ficheiros separados do texto. Os quadros e tabelas podem ser feitos num processador de texto ou numa folha de calculo (em Excel). As figuras devem ser feitos formato editável tipo “TIF”, um ficheiro para cada imagem com qualidade de impressão (≥ 300 dpi). As figuras quadros e tabelas devem ser referenciadas no texto e deve ser indicado a zona do texto às quais ficarão adstritas após formatação do artigo.

9. Legendas das figuras - As figuras devem ser obrigatoriamente legendadas e as legendas enviadas nesta secção. Os quadros e tabelas não devem ter legendas.

10. Abreviaturas e símbolos - Só devem ser usadas abreviaturas de uso corrente. Se for imprescindível recorrer a abreviaturas menos usuais, na primeira vez em que o termo aparece no texto ele deve figurar por extenso, logo seguido pela abreviatura entre parêntesis.