

Mielopatia cervicale da deposizione periodontoidea di pirofosfato di calcio

Compressive cervical myelopathy due to massive periodontoid calcium pyrophosphate crystal deposition

F. Bobbio-Pallavicini, O. Epis, L. Cavagna, R. Caporali, C. Montecucco

Unità Operativa di Reumatologia dell'Università degli Studi di Pavia, IRCCS Policlinico S. Matteo, Pavia

SUMMARY

A 77 year-old man suffering from psoriatic arthropathy presented with progressive myelopathy due to massive deposits of calcium pyrophosphate dihydrate crystals in peri-odontoid tissue. The magnetic resonance imaging and computer tomographic pictures of the involved site are shown and discussed. The clinical spectrum of crystal deposition disease involving the atlo-axial joint is briefly reviewed.

Reumatismo, 2001; 53(4):312-315

STORIA CLINICA

Uomo di 77 anni affetto dal 1993 da artropatia psoriasica interessante le articolazioni interfalangee prossimali e distali delle mani, le spalle, e l'articolazione sacroiliaca destra. A causa di una pregressa storia di ulcera duodenale, il paziente non aveva assunto in precedenza antiinfiammatori non steroidei ma solo analgesici associati a fisiochinesiterapia. Quattro mesi prima del ricovero presso la nostra struttura, avvenuto nel marzo del 1997, aveva iniziato a lamentare dolore e rigidità ingravescenti in regione cervicale alta. Due mesi più tardi aveva presentato astenia muscolare seguita da disturbi sensitivi agli arti superiori ed inferiori. Nelle ultime settimane è comparsa di marcia atassica per la quale era stato sottoposto a valutazione neurologica ed a varie indagini comprendenti radiografie standard, risonanza magnetica nucleare (RMN) e tomografia computerizzata (TC) del rachide cervicale.

Indirizzo per la corrispondenza:
C. Montecucco, Unità Operativa
di Reumatologia, Policlinico San Matteo
Piazzale Golgi 2, 27100 Pavia
E-mail: montecucco@smatteo.pv.it

DIAGNOSTICA PER IMMAGINI

La radiografia standard mette in evidenza una spondilopatia limitata alle vertebre cervicali con marcati aspetti iperostotici e pseudosindesmofiti senza calcificazioni discali. Riduzione della rima articolare e sclerosi dei capi ossei dell'articolazione sacro-iliaca destra. Artrite erosiva delle interfalangee distali e prossimali delle mani con marcati fenomeni osteoproduttivi associati. Non segni radiologici di condrocalcosi all'esame di bacino, ginocchia, tibio-tarsiche, piedi, spalle, polsi e mani. In RMN, la scansione sagittale con pesatura T2 (Fig. 1) conferma l'evidente spondilopatia cervicale con proliferazione ossea sulla superficie anteriore dei corpi vertebrali e ossificazione del legamento longitudinale posteriore condizionante un discreto restringimento del canale spinale che appare risparmiato in regione toracica. In aggiunta, è evidente in sede retro-odontoidica un tessuto epidurale anomalo, a bassa intensità, che causa compressione e sofferenza del midollo spinale dimostrata da una lesione intramidollare iperintensa evidente a questo livello. Le immagini ottenute mediante TC della regione occipito-atlanto-assiale, senza mezzo di contrasto, (Fig. 2a e 2b) mostrano minuscole calcificazioni granulari dei tessuti molli circondanti il processo odontoidico. A livello di C1-C2 il midollo spinale

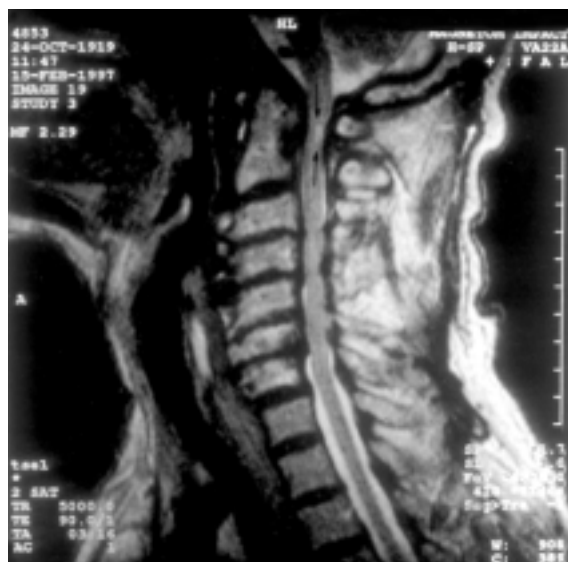

Figura 1 - Risonanza magnetica nucleare: la scansione sagittale con pesatura T2 evidenzia un anomalo tessuto epidurale, con bassa e inhomogenea intensità di segnale, localizzato appena posteriormente al processo odontoideo, che comprime il midollo spinale. Una lesione intramidollare iperintensa è ben evidente a questo livello (frecce).

appare chiaramente dislocato e compresso da tessuto parzialmente calcificato posto appena posteriormente al processo odontoideo.

DISCUSSIONE

Le calcificazioni dei tessuti molli periodontoidei possono essere dovute a cristalli di idrossiapatite e/o a cristalli di pirofosfato diidrato di calcio (1-3). L'associazione di un'intensa sintomatologia dolorosa in regione cervicale alta con calcificazioni dei tessuti molli intorno al processo odontoideo "come una corona su di un capo" è usualmente denominata "sindrome del dente incoronato" (1).

La sindrome del dente incoronato dovuta a deposizione di idrossiapatite è una condizione clinica ben definita, ancorchè rara, che colpisce donne giovani o di mezza età. È caratterizzata da intensa sintomatologia algica in regione cervicale che si risolve in un arco di tempo variabile, da alcuni giorni a poche settimane, in seguito a trattamento con antiinfiammatori non steroidei e non determina compressione midollare (1).

Al contrario il quadro clinico della deposizione di cristalli di pirofosfato diidrato di calcio è più complesso dal momento che può essere asintomatico oppure associato a manifestazioni cliniche diverse

e talora gravi. I depositi vertebrali di pirofosfato di calcio sono classicamente riscontrabili nei dischi intervertebrali e nei legamenti gialli, tuttavia possono essere presenti anche in sede periodontoidea interessando in particolare il legamento alare ed il legamento trasverso dell'atlante (3). Ad una valutazione sistematica, tali depositi sono stati riportati nel 44% delle politomografie radiologiche convenzionali e nel 66% delle tomografie computerizzate dell'articolazione atlo-epistrofica di pazienti con condrocalcinosi già evidenziata in altre sedi (4, 5). La maggior parte di questi casi non presen-

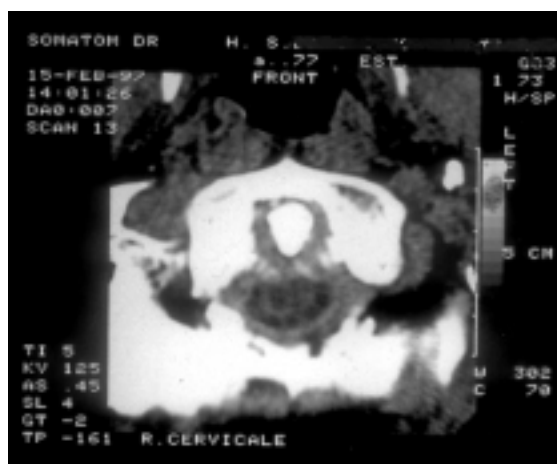


Figura 2a - Tomografia assiale computerizzata: l'immagine tomografica della regione occipito-atlanto-assiale mostra calcificazioni granulari disposte "a corona" nei tessuti molli periodontoidei.

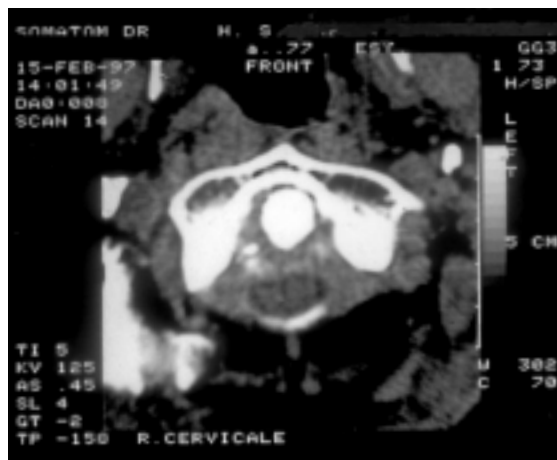

Figura 2b - Tomografia assiale computerizzata: l'immagine tomografica un po' più caudale rispetto alla precedente (livello C1-C2) evidenzia dislocazione e compressione del midollo da parte del tessuto finemente calcificato situato posteriormente al processo odontoideo.

ta tuttavia alcuna sintomatologia riferibile all'interessamento del rachide cervicale.

In una piccola quota di casi, la deposizione di cristalli di pirofosfato di calcio nel tessuto periodontoideo può invece determinare una sintomatologia dolorosa simile a quella descritta nella sindrome del dente incoronato. Rispetto alla forma associata ai cristalli di idrossiapatite, quella da pirofosfato di calcio si manifesta in persone più anziane e che presentano evidente condrocalcinosi delle articolazioni periferiche (1, 6).

Una seconda condizione clinicamente rilevante ed evidenziata solo di recente è costituita dalla frattura del processo odontoideo successiva a fenomeni erosivi in corrispondenza dei depositi microcristallini (7).

Una terza importante manifestazione clinica della malattia è la compressione del midollo spinale determinata, come in questo caso, dalla formazione di una massa finemente calcificata, localizzata posteriormente al dente dell'epistrofeo (8). Questa forma rientra a tutti gli effetti nel particolare quadro clinico-patologico definito da alcuni autori come "pseudogotta tofacea" (9, 10). Una mielopatia cervicale secondaria a pseudogotta tofacea retro-odontoidea è complessivamente rara anche se è stata segnalata con maggior frequenza in questi ultimi anni. Solo tre casi sono stati riportati dal 1985 al 1994 (2), mentre almeno 17 casi sono stati segnalati dal 1995 ad oggi (9-18). Inoltre, ben 6 dei 9 casi con fratture odontoidee da deposito di pirofosfato di calcio, studiati dal gruppo di Resnick (7), presentavano una compressione midollare da massa retroodontoidea del tutto simile a quella osservata in questo caso.

Dall'analisi della letteratura risultano indifferentemente colpiti entrambi i sessi. Tutti i pazienti, tranne uno (17), avevano età maggiore di 70 anni e presentavano una storia clinica caratterizzata da insorgenza progressiva di parestesie, perdita della sensibilità, disturbi dei movimenti fini e della marcia, associati o meno a dolore cervicale.

Le radiografie standard della colonna cervicale non sono dirimenti ai fini diagnostici, mentre la RMN evidenzia caratteristicamente una massa a partenza dai tessuti molli che appare ipointensa nelle scansioni T1 pesate e di intensità variabile nelle scansioni T2 pesate. Tale massa è per la maggior parte localizzata posteriormente al dente dell'epistrofeo e può pertanto comprimere il midollo spinale. In aggiunta a ciò, piccole aree di calcificazioni granulari o lineari all'interno della massa risultano ben evidenziabili con scansioni tomografiche computerizzate. Questi peculiari reperti permettono già in sede preoperatoria di differenziare la pseudogotta tofacea dalle altre forme compressive quali meningioma, schwannoma, emangioblastoma, cordoma o tumori metastatici (8, 11, 18).

L'esame istologico della massa rileva, anche in questo caso, la presenza di depositi nodulari di cristalli con birifrangenza positiva e di una reazione granulomatosa simile a quanto osservabile in altre localizzazioni di pseudogotta tofacea (9). L'asportazione chirurgica della massa retroodontoidea con decompressione del midollo spinale mediante un approccio transorale costituisce il trattamento di elezione e consente, oltre all'accertamento istologico, un rapido recupero neurologico senza dover ricorrere, in genere, ad ulteriori interventi di stabilizzazione posteriore (8, 11, 18).

Nella maggior parte dei casi l'anamnesi risulta positiva per artropatia da cristalli di pirofosfato di calcio, tuttavia è interessante sottolineare che in alcuni pazienti non era riscontrabile alcun'altra evidenza clinica o radiologica di condrocalcinosi. Ciò significa che, come nel caso qui riportato, l'interessamento dell'articolazione atlanto-odontoidea può risultare l'unica manifestazione della malattia. L'associazione con l'artropatia psoriasica osservata nel nostro paziente potrebbe essere fortuita, tuttavia uno dei casi riportati in letteratura era affetto da spondilite anchilosante (10) ed un altro da artrite reumatoide (14).

RIASSUNTO

Vengono presentate e discusse le immagini di risonanza magnetica nucleare e tomografia assiale computerizzata del rachide cervicale relative ad un uomo di 77 anni affetto da artropatia psoriasica e progressiva mielopatia secondaria a deposizione periodontoidea di cristalli di pirofosfato di calcio. Il caso viene brevemente discusso e inquadrato nell'ambito del variegato spettro clinico delle patologie microcristalline con calcificazioni periodontoidee.

Parole chiave: Mielopatia cervicale, artropatia microcristallina, pseudogotta tofacea, sindrome del dente incoronato, pirofosfato di calcio diidrato.

Key words: Cervical myelopathy, calcium pyrophosphate dihydrate crystal deposition disease, tophaceous pseudogout crowndens syndrome.

BIBLIOGRAFIA

1. Bouvet JP, Le Parc JM, Michalski B, Benlahrache C, Auquier L. Acute neck pain due to calcifications surrounding the odontoid process: The crowned dens syndrome. *Arthritis Rheum* 1985; 28: 1417-20.
2. Malca SA, Roche PH, Pellet W, Combalbert A. Crowned dens syndrome: A manifestation of hydroxyapatite rheumatism. *Acta Neurochir* 1995; 135: 126-30.
3. Resnick D, Pineda C. Vertebral involvement in calcium pyrophosphate dihydrate crystal deposition disease. Radiographic-pathological correlation. *Radiology* 1984; 153: 55-60.
4. Dirheimer Y, Bensimon C, Christmann D, Wackenheim C. Syndesmo-odontoid joint and calcium pyrophosphate dihydrate deposition disease (CPPD). *Neuroradiology* 1983; 25: 319-21.
5. Constantin A, Marin F, Bon E, Fedele M, Lagarrigue B, Bouteiller G. Calcification of the transverse ligament of the atlas in chondrocalcinosis: computed tomography study. *Ann Rheum Dis*. 1996; 55: 137-9.
6. Weber M, Gerber H. Akutes Zervikalsyndrom bei Chondrocalcinose. Drei ältere Patienten mit Verkalkungen des Ligamentum transversum atlantis. *Schweiz Med Wochenschr* 1991; 121: 642-5.
7. Kakitsubata Y, Boutin RD, Theodorou DJ, Kerr RM, Steinbach LS, Chan KK, Pathria MN, Haghghi P, Resnick D. Calcium pyrophosphate dihydrate crystal deposition in and around the atlantoaxial joint: association with type 2 odontoid fractures in nine patients. *Radiology* 2000; 216: 213-9.
8. Ciricillo SF, Weinstein PR. Foramen magnum syndrome from pseudogout of the atlanto-occipital ligament. *J Neurosurg* 1989; 71: 141-3.
9. Ishida T, Dorfman HD, Bullough PG. Tophaceous pseudogout (tumoral calcium pyrophosphate dihydrate crystal deposition disease). *Hum Pathol* 1995; 26: 587-93.
10. Rivera-Sanfeliz G, Resnick D, Haghghi P, Wong W, Lanier T. Tophaceous pseudogout. *Skeletal radiol* 1996; 25: 699-701.
11. Zünkeler B, Schelper R, Menezes AH. Periodontoid calcium pyrophosphate dihydrate deposition disease: "pseudogout" mass lesions of the craniocervical junction. *J Neurosurg* 1996; 85: 803-9.
12. Fidler WK, Dewar CL, Fenton PV. Cervical spine pseudogout with myelopathy and Charcot joints. *J Rheumatol* 1996; 23: 1445-8.
13. Kuzma BB, Goodman JM, Renkens KL. Cervical myelopathy secondary to calcium pyrophosphate crystal deposition in the alar ligament. *Surg Neurol* 1997; 47: 498-9.
14. Fye KH, Weinstein PR, Donald F. Compressive cervical myelopathy due to calcium pyrophosphate dihydrate deposition disease: report of a case and review of the literature. *Arch Intern Med* 1999; 159: 189-93.
15. Caird J, Roberts G, Young S, Brett F. Calcium pyrophosphate dihydrate crystal deposition disease: a case of a cervical myelopathy in an elderly woman. *J Neurol Neurosurg Psychiatry* 1999; 67: 547-8.
16. Hasegawa H, Nakajima Y, Mabuchi E, Hashiba T, Miyao Y. Retro-odontoid massive calcium pyrophosphate crystal deposition - case report. *Neurol Med Chir (Tokio)* 2000; 40: 387-90.
17. Baysal T, Baysal O, Kutlu R, Karaman I, Mizrak B. The crowned dens syndrome: a rare form of a calcium pyrophosphate deposition disease. *Eur Radiol* 2000; 10: 1003-5.
18. Assaker R, Louis E, Bounry N, Bera-Louville A, Paul Lejeune J. Foramen magnum syndrome secondary to calcium pyrophosphate crystal deposition in the transverse ligament of the atlas. *Spine* 2001; 26: 1396-400.