

# Anatomia ed innervazione del pavimento pelvico

M.A. CERRUTO, F. ZATTONI

Clinica Urologica, Università di Verona

---

## *Anatomy and nerve supply of the pelvic floor*

**ABSTRACT:** *In order to guarantee urinary and fecal continence as well as correct pelvic statics, the perfect neuroanatomical integrity of the pelvic floor muscles is mandatory. As Dickinson stated: "There is no considerable muscle in the body whose form and function are more difficult to understand than those of the levator ani, and about which such nebulous impressions prevail". Clinical implications of pelvic floor anatomy and nerve supply are evident: a denervation of this muscle group and the consequent muscle dysfunction could result in urinary and/or fecal incontinence, as well as pelvic organ prolapse. (Urologia 2008; 75: 228-31)*

**KEY WORDS:** *Pelvic floor, Innervation, Neuro anatomy, Incontinence*

---

**PAROLE CHIAVE:** *Pavimento pelvico, Innervazione, Neuroanatomia, Incontinenza*

### **Anatomia del pavimento pelvico**

Per garantire la continenza urinaria e fecale e la corretta statica pelvica sono necessari sia il continuo controllo del sistema nervoso sia la perfetta integrità del retto, dell'utero e dei suoi annessi, delle relative fasce, del pavimento pelvico e delle strutture anatomiche che formano l'unità anatomico-funzionale del tratto urinario inferiore (vescica, collo vescicale, uretra e componenti sfinteriche). Il pavimento pelvico, costituito da peritoneo, fascia viscerale ed endopelvica, muscoli elevatori dell'ano, membrana perineale e muscoli dei genitali esterni, mantiene fissa l'uretra distale e sostiene gli organi pelvici, ancorandoli alle pareti pelviche insieme con i legamenti cardinali ed uterosacrali e con la fascia pubocervicale. Al di sotto della fascia endopelvica vi è il diaframma pelvico composto dal gruppo muscolare dell'elevatore dell'ano con le sue fasce superiore ed inferiore. Il muscolo elevatore dell'ano (MEA) costituito principalmente da fibre muscolari lisce di tipo I (slow-twitch) e, in minor percentuale, da fibre di tipo II (fast-twitch) gioca un ruolo essenziale nella continenza fecale ed urinaria e di sostegno agli organi pelvici. Durante

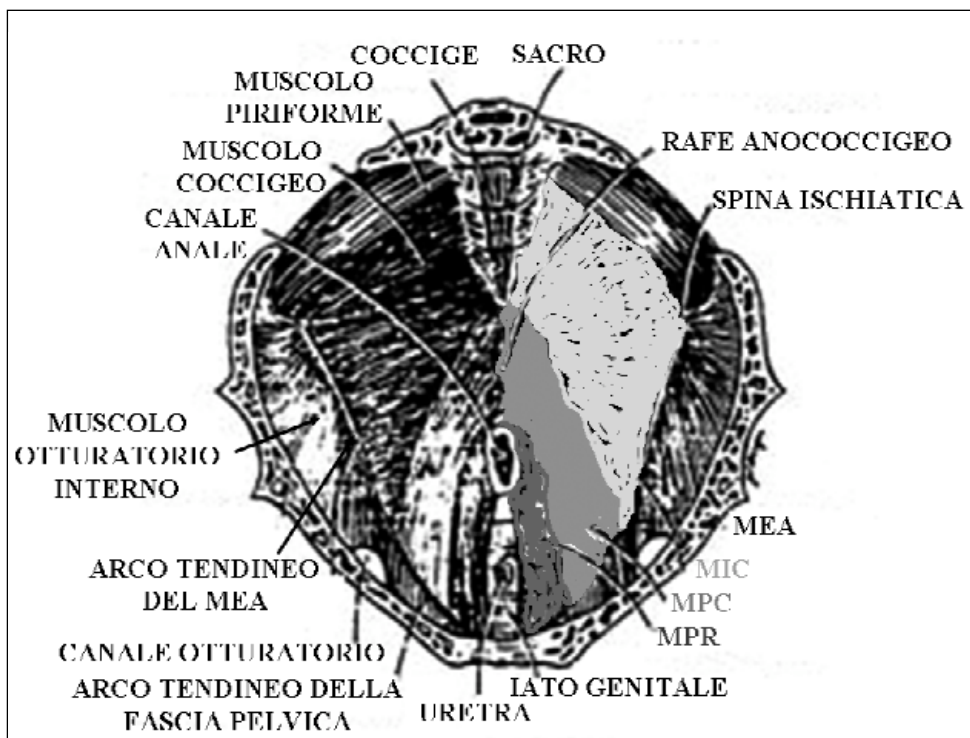
l'ontogenesi, il pavimento pelvico si è evoluto in una forte struttura fibromuscolare al fine di incontrare le necessità della riproduzione, del parto, della normale minzione e della defecazione resistendo nel contempo alla pressione discendente degli organi addominopelvici (1). Nonostante la sua funzione essenziale di mantenimento della continenza sia urinaria sia fecale e della normale posizione degli organi pelvici, il pavimento pelvico, ed, in particolar modo, il MEA rimangono tuttora le parti meno studiate e conosciute dell'anatomia umana (2). A distanza di oltre un secolo risuonano ancora attuali le famose parole di Dickinson: "There is no considerable muscle in the body whose form and function are more difficult to understand than those of the levator ani, and about which such nebulous impressions prevail" (Non vi è nessun considerevole muscolo nel corpo la cui forma e funzione siano più difficili da comprendere di quelle dell'elevatore dell'ano e del quale prevalgano tali nebulose impressioni) (3). In letteratura vi è una tale confusione terminologica circa le componenti del MEA che è possibile riscontrare almeno 16 termini differenti per definirne le sue varie porzioni(4). I termini

puboperineale, pubovaginale e puoanale per la componente puboviscerale ed i termini puborettale (MPR) e ileococcigeo (MIC) sono sufficienti per descrivere al meglio il MEA (4). Il MIC origina da un ispessimento fibroso della parete pelvica (arco tendineo del MEA) e forma una banda orizzontale, come una sorta di mensola sulla quale gli organi pelvici possono riposare. Il muscolo puboviscerale è costituito dalle porzioni pubococcigea (MPC) (suddivisa a sua volta in porzioni puboperineale, pubovaginale e puoanale) e puborettale (Fig. 1). La porzione pubococcigea è la più cefalica e decorre dal pube, sino alla faccia interna del coccige. La porzione puborettale corre accanto alla vagina continuando quindi dorsalmente ed inserendo alcune fibre nel retto tra lo sfintere anale interno ed esterno; altre fibre invece corrono dietro la giunzione anorettale. Le fibre del muscolo puboviscerale che connettono la vagina al pube prendono il nome di muscolo pubovaginale, responsabile del sollevamento dell'uretra durante la contrazione della muscolatura pelvica, senza alcuna diretta connessione con l'uretra stessa. L'apertura entro l'elevatore dell'ano attraverso cui passano l'uretra e la vagina prende il nome di "iato urogenitale" dell'elevatore. Questo iato è delimitato anteriormente dalle ossa pubiche, lateralmente dall'elevatore e posteriormente dal corpo perineale e dallo sfintere anale esterno. Normal-

mente tutte le componenti del MEA agiscono sinergicamente in modo da mantenere chiuso lo iato urogenitale, comprimere vagina, uretra e retto contro il pube e sollevare il pavimento pelvico e gli organi endopelvici verso l'alto. L'interazione fra muscoli del pavimento pelvico, legamenti e fasce è un evento critico nel supporto degli organi pelvici. Normalmente i muscoli del pavimento pelvico sostengono l'utero e la vagina, i quali vengono stabilizzati in posizione, senza tensione, grazie all'ausilio dei legamenti e delle fasce. Se vi è un'alterazione del pavimento pelvico, a causa dell'eccessivo sovraccarico, il tessuto connettivo non è in grado di mantenere in sede gli organi pelvici, causando il loro prollasso e la perdita del "diritto" di domicilio in sede pelvica.

#### Innervazione del pavimento pelvico

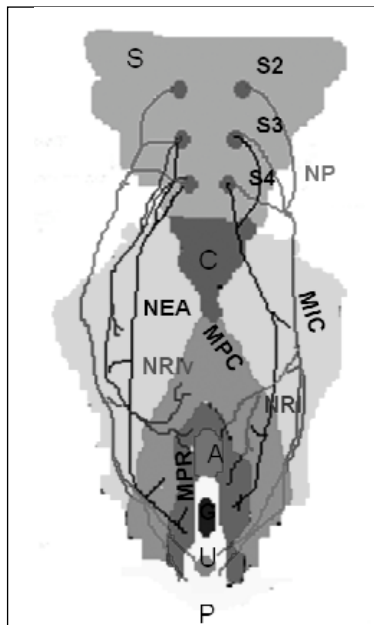
Data la complessità dell'anatomia del pavimento pelvico e della difficoltà nel disseccare ed accedere a tale area del corpo umano, l'innervazione del MEA è stata per lungo tempo oggetto di discussione (5). I testi di anatomia standard e gli articoli su riviste scientifiche indicano che il MEA presenta una doppia innervazione proveniente dai rami del nervo pudendo e dalle branche dirette delle radici sacrali S3 e/o S4. Il nervo pudendo, quale nervo misto, conduce sia fibre sensitive



**Fig. 1** - Muscolatura delle pareti e del pavimento della cavità pelvica. MEA = muscolo elevatore dell'ano; MIC = muscolo ileo coccigeo; MPC = muscolo pubococcigeo; MPR = muscolo puborettale.

**Fig. 2** - Innervazione del muscolo elevatore dell'ano.

S = sacro; C = coccige; NP = nervo pudendo; NEA = nervo elevatore dell'ano; NRI = nervo rettale inferiore; NRI v = variante del nervo rettale inferiore; A = canale anale; G = iato genitale; U = uretra; P = pube; MIC = muscolo ileo cocci-geo; MPC = muscolo pubo-cocci-geo; MPR = muscolo puboret- tale.



sia motorie e origina a livello del midollo spinale sacrale; i corpi dei suoi motoneuroni innervano il pavimento pelvico ed il raddosfintere e sono sparsi a livello di un'area midollare tra il 2° ed il 4° segmento sacrale, denominata "nucleo di Onuf". La doppia innervazione dai nervi sacrali e dal pudendo è stata confermata da numerosi studi. Lawson et al (6), studiando l'anatomia pelvica fetale e neonatale, hanno riscontrato una doppia innervazione del MEA: rami del nervo pudendo decorrenti posteriormente al pavimento pelvico per innervare la superficie inferiore del MEA e nervi sacrali S3-S5 penetranti direttamente attraverso la superficie pelvica superiore del MEA stesso. Shafik et al (7, 8) hanno descritto un nervo rettale inferiore (NRI) perforante la superficie inferiore del MEA, senza però approfondire la specifica innervazione di ciascuna componente muscolare. Sebbene gli studi sul blocco del nervo pudendo abbiano dimostrato come il nervo pudendo innervi il MEA (9), altri studi hanno messo in discussione il ruolo del nervo pudendo nell'innervare il MEA. Barber et al (10) non hanno riscontrato evidenze dell'innervazione pudenda del MEA, descrivendo l'innervazione del MEA come originante esclusivamente dalle radici sacrali S3, S4 e/o S5, e penetranti la superficie superiore del MEA. Studi sulla conduzione nervosa su modelli animali (11, 12) o con traccianti neuro anatomici (13) hanno suggerito che il MEA sarebbe innervato dai nervi sacrali S3 e/o S4 dal lato pelvico senza il contributo dei rami del nervo pudendo. Recentemente, Grigorescu et al (14) hanno descritto l'innervazione

del MEA su cadaveri umani di sesso femminile. Attraverso dissezioni dettagliate di MPC, MIC e MPR sono stati tracciati accuratamente il nervo pudendo ed i nervi sacrali (nervi dell'elevatore dell'ano) che innervano il MEA (Fig. 2). Tali Autori hanno documentato che il MEA è innervato dalle branche del nervo pudendo, del nervo perineale e del NRI rispettivamente nell'88.2% e nel 35.3% dei casi e direttamente dai nervi sacrali S3 e/o S4 nel 70.6% dei casi. Una variante dell'IRN indipendente dal nervo pudendo e innervante il MEA è stata riscontrata nel 41.2% dei casi; il MPC e il MPR sono risultati innervati principalmente dai rami del nervo pudendo nel 76.5% dei casi, rispettivamente; mentre i nervi sacrali S3 e/o S4 sembrerebbero innervare il MIC nel 64.7% dei casi.

## Conclusioni

Le implicazioni cliniche dell'innervazione del pavimento pelvico sono evidenti: una denervazione della muscolatura pelvica e le disfunzioni muscolari che ne conseguono potrebbero causare incontinenza urinaria e/o anale e/o prolasso genitourinario (15). Il concetto di danno neurale dovuto allo stiramento e alla pressione durante un parto vaginale complicato, o procedure pelviche chirurgiche, è più facilmente comprensibile se si considera il nervo elevatore dell'ano (nervo pelvico) localizzato sul lato superiore viscerale del pavimento pelvico. In tali situazioni il nervo pudendo è più protetto in quanto si trova sulla superficie inferiore del pavimento pelvico, nel canale di Alcock. Le stesse considerazioni si possono fare in caso di colposospensione transvaginale al legamento sacrospinoso. Tale procedura chirurgica potrebbe essere a rischio di intrappolamento, o lesione del nervo elevatore dell'ano, o immediatamente o come risposta tardiva alla chirurgia. La denervazione della muscolatura pelvica dovuta ad una lesione del nervo elevatore dell'ano potrebbe spiegare le recidive postchirurgiche.

In ragione dell'impatto clinico della denervazione del MEA, ostetrici, ginecologi, urologi, fisiatri e fisioterapisti dovrebbero conoscere al meglio l'innervazione del MEA e la sua anatomia clinica.

Indirizzo degli Autori:  
Maria Angela Cerruto, M.D.  
Clinica Urologica, Università di Verona  
Policlinico G. B. Rossi  
Piazzale L.A. Scuro 10  
37134 Verona  
mariaangela.cerruto@univr.it

## Bibliografia

1. Pierce LM, Reyes M, Thor KB et al. Immunohistochemical evidence for the interaction between levator ani and pudendal motor neurons in the coordination of pelvic floor and visceral activity in the squirrel monkey. *Am J Obstet Gynecol* 2005; 192: 1506-15.
2. Wall LL. The muscles of the pelvic floor. *Clin Obstet Gynecol* 1993; 36: 910-25.
3. Dickinson RL. Studies of the levator ani muscle. *Am J Obstet*. 1889; 9: 898-917.
4. Kearney R, Sawhney R, DeLancey J. Levator Ani Muscle Anatomy Evaluated by Origin-Insertion Pairs. *Obstet Gynecol* 2004; 104: 168-73.
5. Strohbehm K. Normal pelvic floor anatomy. *Obstet Gynecol Clin North Am* 1998; 25: 683-705.
6. Lawson JO. Pelvic anatomy: I. Pelvic floor muscles. *Ann R Coll Surg Engl* 1974; 54: 244-52.
7. Shafik A. Surgical anatomy of the pudendal nerve and its clinical implications. *Clin Anat* 1995; 8: 110-5.
8. Shafik A, Doss S. Surgical anatomy of the somatic terminal innervation to the anal and urethral sphincters: role in anal and urethral surgery. *J Urol* 1999; 161: 85-9.
9. Guaderrama NM, Liu J, Nager CW et al. Evidence for the innervation of pelvic floor muscles by the pudendal nerve. *Obstet Gynecol* 2005; 106: 774-81.
10. Barber MD, Bremer RE, Thor KB et al. Innervation of the female levator ani muscles. *Am J Obstet Gynecol* 2002; 187: 64-71.
11. Pierce LM, Reyes M, Thor KB et al. Immunohistochemical evidence for the interaction between levator ani and pudendal motor neurons in the coordination of pelvic floor and visceral activity in the squirrel monkey. *Am J Obstet Gynecol* 2005; 192: 1506-15.
12. Percy JP, Neill ME, Swash M, Parks AG. Electrophysiological study of motor nerve supply of pelvic floor. *Lancet* 1981; 1 (8210): 16-7.
13. Vanderhorst VG, Holstege G. Organization of lumbosacral motoneuronal cell groups innervating hindlimb, pelvic floor, and axial muscles in the cat. *J Comp Neurol* 1997; 382: 46-76.
14. Grigorescu BA, G Lazarou, TR Olson et al. Innervation of the levator ani muscles: description of the nerve branches to the pubococcygeus, iliococcygeus, and puborectalis muscles. *Int Urogynecol J* 2008; 19: 107-16.
15. Wallner C, Maas CP, Dabhoiwala NF et al. Innervation of the pelvic floor muscles: a reappraisal for the levator ani nerve.

*Giunto in redazione il 10.09.2008  
Accettato il 23.10.2008*