

Role of magnetic resonance in characterising extrahepatic cholangiocarcinomas

Ruolo della risonanza magnetica nella caratterizzazione dei colangiocarcinomi extra-epatici

A. Guarise¹ • S. Venturini² • N. Faccioli³ • L. Pinali³ • G. Morana¹

¹Istituto di Radiologia, Ospedale Ca' Foncello, Treviso, Italy

²Istituto di Radiologia, CRO, Aviano, Italy

³Istituto di Radiologia, Università di Verona, Policlinico G.B. Rossi, Verona, Italy

Correspondence to: A. Guarise, Tel.: +39-0422-322253, Fax: +39-0422-322202, e-mail: aguarise@sirm.org

Received: 3 November 2005 / Accepted: 28 December 2005 / Published online: 25 May 2006

Abstract

Purpose. The purpose of this study was to evaluate the accuracy of magnetic resonance (MR) in correctly locating and characterising biliary strictures in patients affected by extrahepatic cholangiocarcinoma, identify findings suggestive of the disease, identify lesions with similar MR features and possible criteria for differential diagnosis and establish prospective MR accuracy in diagnosis of malignant obstruction of extrahepatic bile ducts.

Materials and methods. We retrospectively reviewed the MR examinations of 39 patients affected by extrahepatic cholangiocarcinoma confirmed by histology or cytology. The studies were evaluated for the following parameters: site of obstruction (hilar, proximal or distal), presence of intra- or extrahepatic dilation of bile ducts, morphology of ductal stenosis (gradual tapering or abrupt ending), morphology of the lesion (mass like or circumferential), dimension, signal intensity before contrast medium administration and lesion enhancement after administration of contrast medium. Finally, we assessed the most useful sequence for the diagnosis. In order to evaluate MR accuracy in the diagnosis of malignant obstruction of extrahepatic bile ducts, we prospectively reviewed MR examinations of 74 patients affected by obstructive jaundice (55 malignant lesions and 19 inflammatory lesions). MR diagnosis was compared with histology or cytology considered as the gold standard.

Results. MR allowed identification and localisation of 41/41 extrahepatic cholangiocarcinomas. Fifty-four percent of the lesions showed gradual duct tapering; the remaining lesions showed an abrupt ending. Fifty-six percent of the lesions appeared as a circumferential thickening (infiltrative growth); the remaining lesions had a mass-like appearance (expansile growth). Most lesions were hypo- (49%) or isointense (49%) in T1-weighted sequences and hyper- (49%) or isointense (51%) in T2-weighted sequences. Ninety-five percent of the lesions did not enhance significantly in the arterial phase while 98% showed late enhancement (10 min). The most diagnostic sequence (in 76% of cases) was the late-phase gradient-echo (GRE) T1 fat-saturated sequence. MR had good sensitivity (91%) but poor specificity (47%) in characterising stenosis as malignant, given the large number (10/19) of benign lesions evaluated as neoplastic lesions.

Conclusions. MR almost always identified the cause of stenosis and suggested its neoplastic nature if it exhibited a mass-like

Riassunto

Obiettivo. Valutare l'efficacia della RM nell'identificare presenza e sede di ostruzione in pazienti con colangiocarcinoma a sede extra-epatica; definirne i caratteri semeiologici maggiormente suggestivi; identificare le lesioni con caratteristiche RM simili ed individuare possibili criteri per la diagnosi differenziale; stabilire l'accuratezza diagnostica prospettica dell'esame RM nel definire la natura maligna della ostruzione della via biliare extra-epatica.

Materiali e metodi. Sono stati retrospettivamente valutati gli studi RM di 39 pazienti affetti da colangiocarcinoma a sede extra-epatica confermato con istologia o citologia. I parametri valutati sono stati: sede di ostruzione (ilare, prossimale o distale); presenza di dilatazione delle vie biliari intra- ed extra-epatiche; morfologia della stenosi duttale (progressivo affinamento o stop brusco); aspetto morfologico della neoplasia ("mass like" o "circonfrenziale"); dimensioni; intensità del segnale in fase pre-contrastografica e tipo di enhancement dopo MdC. Infine è stata indicata la sequenza con maggiore cospicuità diagnostica. Per valutare l'accuratezza diagnostica della RM nel definire la natura maligna di una ostruzione delle vie biliari extra-epatiche, sono stati valutati prospettivamente gli studi RM di 74 pazienti con ittero ostruttivo (55 lesioni maligne e 19 di natura infiammatoria). La diagnosi RM è stata confrontata con la diagnosi istologica o citologica, considerate gold standard.

Risultati. La RM ha correttamente localizzato ed identificato 41/41 colangiocarcinomi delle vie biliari extra-epatiche. Il 54% delle lesioni ha presentato un aspetto CWRM di affinamento progressivo del dotto, le rimanenti lesioni hanno presentato uno stop brusco del dotto biliare. Il 56% delle lesioni ha mostrato aspetto morfologico ad "ispessimento circonfrenziale" (crescita infiltrativa); le rimanenti lesioni aspetto "mass-like" (crescita espansiva). La maggior parte delle lesioni è risultata ipo- (49%) o iso-intensa (49%) nelle sequenze pesate in T1 e iper- (49%) o iso-intensa (51%) nelle sequenze pesate in T2. Il 95% delle lesioni non ha mostrato significativo enhancement in fase arteriosa, mentre il 98% ha mostrato impregnazione in fase tardiva (10 min). La sequenza con maggior cospicuità diagnostica è risultata essere (76% dei casi) la GRE T1 fat sat acquisita in fase post-contrastografica tardiva. La RM ha dimostrato buona sensibilità (91%) ma scarsa specificità (47%) nel caratterizzare la stenosi come maligna giudicando un elevato numero di lesioni benigne

appearance (extraductal or growing into the choledochus). On the other hand, lesions with parietal thickening, particularly if smaller than 1 cm, require endoscopic cytology or histology because of the high risk of unnecessary procedures for benign lesions.

Key words MR cholangiopancreatography • Bile ducts • Cholangiocarcinoma • Stenosis • Obstruction

Introduction

The diagnostic workup of patients with obstructive jaundice generally starts with ultrasound (US) and computed tomography (CT), which are able to identify the obstruction site in almost all cases. However, because these modalities have relatively low accuracy in determining the cause of the stenosis – not exceeding 78% for CT [1–7] and far lower for US [8, 9] – many jaundiced patients were subjected to invasive cholangiographic methods, such as endoscopic retrograde cholangiopancreatography (ERCP) or percutaneous transhepatic cholangiography (PTC), to confirm the site of obstruction and determine its nature to guide treatment. The spread of magnetic resonance imaging (MRI) has drastically changed diagnostic management of obstructive jaundice as a result of the ability of MR cholangiopancreatography (MRCP) sequences to provide a cholangiographic map of the bile ducts.

Moreover, integration of the information provided by these sequences with that of T2 and T1 sequences obtained before and after contrast medium administration can suggest the nature of the obstruction with an accuracy that varies depending on the site.

In addition, postcontrast dynamic acquisition obtained with three-dimensional (3D) sequences enables angiographic evaluation of the hepatic vasculature. The all-in-one diagnostic role of MRI therefore allows us to limit the use of ERCP and PTC to doubtful cases requiring further cytohistological diagnostic investigation or to cases needing interventional palliative treatment.

The aims of this study were to: (1) evaluate the efficacy of MRI in identifying the presence and site of the obstruction, (2) define MRI signs that are most strongly suggestive of extrahepatic cholangiocarcinoma, (3) identify lesions with similar MRI features to those of extrahepatic cholangiocarcinomas and define possible criteria for the differential diagnosis and (4) establish the prospective diagnostic accuracy of MRI in determining the malignant nature of the extrahepatic biliary obstruction.

Materials and methods

Two observers retrospectively evaluated MRI examinations of 39 patients (22 men and 17 women; mean age: 68 years)

(10/19) come neoplastiche.

Conclusioni. La RM consente quasi sempre di identificare la causa della stenosi e di ipotizzarne la natura neoplastica qualora sia riconoscibile la presenza di formazione “mass-like” (extraduttale o vegetante nel coledoco). Al contrario, nelle forme di ispessimento parietale, soprattutto se inferiore al centimetro, è necessario il completamento diagnostico cito-istologico per via endoscopica a causa dell’elevato rischio di portare al tavolo operatorio lesioni benigne.

Parole chiave Colangiowirsung-RM • Dotti biliari • Colangiocarcinoma • Stenosi • Ostruzione

Introduzione

L’iter diagnostico del paziente con ittero ostruttivo prevede generalmente che vengano svolte, in prima battuta, ecografia (US) e tomografia computerizzata (TC), le quali permettono di identificare la sede di ostruzione nella quasi totalità dei casi. Tuttavia queste metodiche presentano accuratezza piuttosto bassa nel determinare la causa della stenosi, non superiore al 78% per la TC [1–7] e molto inferiore per gli US [8, 9], quindi molti pazienti itterici in passato venivano sottoposti a metodiche colangiografiche invasive, come la colangiografia per via endoscopica (ERCP) o per via trans-cutanea (PTC), per confermare la sede della ostruzione e formulare una diagnosi di natura indispensabile per indirizzare la terapia. La diffusione dell’impiego della risonanza magnetica (RM) ha determinato una drastica modifica dell’iter diagnostico del paziente con ittero ostruttivo, a motivo della capacità delle sequenze Colangiowirsung-RM (CWRM) di ottenere una mappa simil-colangiografica delle vie biliari. Inoltre, integrando le informazioni così ottenute con quelle provenienti dalle sequenze T2 e T1 pesate, espletate sia prima che dopo la somministrazione di MdC, è possibile ipotizzarne la natura, con accuratezza variabile a seconda delle sedi dell’ostruzione. Inoltre, la acquisizione dinamica in fase contrastografica ottenuta con sequenze 3D permette di valutare in maniera simil-angiografica la mappa vascolare epatica. Il ruolo diagnostico “all in one” della RM consente pertanto di limitare l’impiego di ERCP e PTC ai casi dubbi che richiedano nel contempo approfondimento diagnostico cito-istologico o qualora sia indicato il trattamento palliativo interventistico. Gli obiettivi di questo lavoro sono i seguenti: (1) valutare l’efficacia della RM nell’identificare la presenza e la sede della ostruzione; (2) definire i caratteri semeiologici maggiormente suggestivi di colangiocarcinoma extra-epatico; (3) identificare le lesioni con caratteristiche RM simili a quelle dei colangiocarcinomi extra-epatici ed individuare possibili criteri per la diagnosi differenziale; (4) stabilire l’accuratezza diagnostica prospettica dell’esame RM nel definire la natura maligna della ostruzione della via biliare extra-epatica.

Materiali e metodi

Due osservatori hanno valutato retrospettivamente gli esami RM di 39 pazienti (22 maschi e 17 femmine; età media: 68

affected by extrahepatic cholangiocarcinoma with a diagnosis confirmed by histology (27 cases) or cytology (12 cases). In 27/39 patients, MRI was integrated with conventional cholangiography, in 18 with ERCP, in nine with PTC and in six with ERCP and PTC. Patients observed during a 4-year period were examined using a 1.5-Tesla magnet (Symphony, Siemens, Erlangen, Germany) with the acquisition of both MRCP and conventional MR images.

MRCP images were obtained with multislice (slice thickness: 4 mm without gap) half-Fourier acquisition shingle-shot turbo spin echo (HASTE) (TR: infinite, TE: 60 ms) sequences in the different spatial planes and coronal thick-slab acquisition (slice thickness: 70 mm) using heavily T2-weighted (TE: 1100 ms) turbo spin echo (TSE) sequences with multiple acquisitions (six to eight) at progressive increments of about 15°.

Conventional MRI involved precontrast acquisition of axial and coronal T1 GRE sequences with fat saturation (TR: 140 ms, TE: 4.2 ms) and axial T2 short tau inversion recovery (STIR) (TR: 6000 ms, TE: 66 ms) sequences; after administration of contrast material (gadolinium diethylenetriamine pentaacetic acid, DTPA): 20 ml; 2 ml/s, using the three-phase technique, we acquired fat-saturated T1 GRE sequences (TR: 140 ms, TE: 4.2 ms) in the axial or coronal plane (slice thickness: 5 mm; gap: 0.1 mm) followed by a late acquisition about 10 min after infusion of IV contrast medium (gadolinium-DTPA, Magnevist, Schering, Berlin, Germany).

In ten patients, postcontrast dynamic acquisition was performed with a T1 GRE 3D sequences (volumetric interpolated breath-hold examination, VIBE; TR: 4.6 ms; TE: 1.8 ms).

All patients received 100 ml of superparamagnetic oral contrast material (Lumirem, Guerbet, Paris, France) 10 min before the study.

The two observers, working in consensus, retrospectively reviewed the MRI examinations to determine: site (hilar: from the confluence to the cystic duct; proximal: suprapancreatic choledochus; distal: intrapancreatic choledochus and papilla); possible dilatation of intra- and extrahepatic bile ducts; ductal stenosis morphology (gradual tapering or abrupt ending); neoplasm morphology: mass like or circumferential (depending on whether growth was expansile or infiltrative-stenosing); dimension; precontrast signal intensity and type of enhancement after administration of contrast medium.

Finally, they indicated the sequence providing the best diagnostic conspicuity.

To evaluate the prospective diagnostic accuracy of MRI in defining the malignant nature of the extrahepatic bile duct obstruction, we considered 74 MRI examinations of patients with obstructive jaundice.

MRI diagnoses were compared with the histological or cytological diagnoses, which were considered the gold standard.

The case series included: 39 extrahepatic cholangiocarcinomas; 19 nonneoplastic lesions of the extrahepatic bile ducts (seven sclerosing cholangitis, 12 inflammatory stenoses); 13 ampullary neoplasms (11 pancreatic head adenocarcinomas, one neuroendocrine tumour, one duodenal

anni), affetti da colangiocarcinoma a sede extra-epatica con diagnosi confermata istologicamente (27 casi) o con citologia (12 casi). In 27/39 pazienti l'indagine RM è stata completata con studio colangiografico tradizionale, in 18 con ERCP, in 9 con PTC, in 6 con ERCP e PTC. I pazienti, giunti alla nostra osservazione nell'arco temporale di 4 anni, sono stati esaminati utilizzando un magnete da 1,5 Tesla (Symphony, Siemens, Erlangen, Germania) procedendo ad acquisizione sia di immagini CWRM che a studio RM convenzionale. Le immagini CWRM sono state ottenute con sequenze HASTE (TR: infinito, TE: 60 ms) "multislice" (spessore di fetta: 4 mm senza gap) nei diversi piani spaziali e con acquisizione proiettiva coronale "thick slab" (spessore di fetta: 70 mm), utilizzando sequenze Turbo Spin Echo (TSE) fortemente pesate in T2 (TE: 1100 ms) con acquisizioni multiple (6-8) ad incrementi progressivi di circa 15°. Lo studio RM convenzionale ha previsto l'esecuzione in fase pre-contrastografica di sequenze T1 GRE con saturazione del grasso (TR: 140 ms, TE: 4,2 ms) nei piani assiale e coronale e di sequenze T2 STIR (TR: 6000 ms, TE: 66 ms) nel piano assiale; dopo la somministrazione di mdc (gadolinio DTPA: 20 ml; 2 ml/s), utilizzando la tecnica trifasica, sono state acquisite sequenze T1 GRE fat-sat (TR: 140 ms, TE: 4,2 ms) nei piani assiale o coronale (spessore di fetta: 5 mm; gap: 0,1 mm) seguite da una acquisizione tardiva a circa 10 minuti dall'infusione di Mdc ev (gadolinio-DTPA, Magnevist, Schering, Berlino, Germania).

In 10 pazienti, l'acquisizione dinamica post-contrastografica è stata espletata con sequenza T1 GRE 3D (VIBE; TR: 4,6 ms; TE: 1,8 ms). A tutti i pazienti, 10 minuti prima dell'esame, sono stati somministrati per os 100 ml di Mdc superparamagnetico (Lumirem, Guerbet, Parigi, Francia). I due osservatori che hanno valutato retrospettivamente le indagini RM, procedendo a consenso in caso di disaccordo, hanno analizzato: sede (ilare: dalla confluenza al dotto cistico; prossimale: coledoco sovra-pancreatico; distale: coledoco intrapancreatico e papilla); eventuale dilatazione delle vie biliari intra- ed extra-epatiche; morfologia della stenosi duttale (progressivo affinamento o "stop" brusco); aspetto morfologico della neoplasia: "mass like" o "circonfenziale" (a seconda del tipo di crescita rispettivamente espansivo o infiltrativo-stenosante); dimensioni; intensità di segnale in fase pre-contrastografica; tipo di enhancement dopo somministrazione di Mdc. Infine è stata indicata la sequenza a maggiore cospicuità diagnostica. Per valutare l'accuratezza diagnostica prospettica della RM nel definire la natura maligna di ostruzione delle vie biliari extra-epatiche, sono stati considerati 74 esami RM di pazienti con ittero ostruttivo. La diagnosi ottenuta con RM è stata confrontata con quella istologica o citologica, considerate "gold standard".

La casistica era così distribuita: 39 colangiocarcinomi extra-epatici; 19 lesioni non neoplastiche delle vie biliari extra-epatiche (7 colangiti sclerosanti, 12 stenosi infiammatorie); 13 neoplasie della regione ampollare (11 adenocarcinomi della testa del pancreas, 1 tumore neuro-endocrino, 1 adenocarcinoma del duodeno); 2 lesioni ripetitive (1 ampollare da carcinoma mammario, l'altra al coledoco prossimale da melanoma); 1 linfoma.

adenocarcinoma); two metastatic lesions (one ampullary lesion from breast carcinoma, the other in the proximal choledochus from melanoma) and one lymphoma.

Results

Retrospective analysis of tumour characteristics

Retrospective analysis of the 41 cytohistologically proven lesions in the 39 patients with cholangiocarcinoma yielded the following results: MRI correctly identified and localised all (100%) cholangiocarcinomas of the extrahepatic bile ducts. Twenty-three out of 41 (56%) had hilar location (Figs. 1, 2), 6/41 (13%) affected the proximal choledochus, 10/41 (26%) the distal choledochus and 2/41 (5%) were multicentric.

Most cholangiocarcinomas, 23/41 (56%), had a stenotic-infiltrative growth pattern (more commonly when hilar), which appeared as circumferential thickening on MRI (Figs 2, 3); the remaining, 18/41 (44%), showed an exophytic or papillary growth pattern with a mass-like appearance (Figs. 1, 4) (Table 1).

In 6/41 (15%) cholangiocarcinomas, of which two were in the proximal and two in the distal choledochus, the lesion could be identified despite the lack of biliary dilation above the stricture.

In the remaining cases, 35/41 (85%), bile-duct dilation was always associated, and in particular, all 23 hilar cholangiocarcinomas were associated with intrahepatic bile duct dilation. In addition, in 9/23 (39%) hilar cholangiocarcinomas and 1/6 (16%) cholangiocarcinomas of the proximal choledochus, MRI documented the presence of intrahepatic bile

Risultati

Valutazione retrospettiva delle caratteristiche del tumore

L'analisi retrospettiva delle 41 lesioni accertate cito-istologicamente nei 39 pazienti affetti da colangiocarcinoma ha fornito i seguenti risultati. L'esame RM ha correttamente identificato e localizzato tutti (100%) i colangiocarcinomi delle vie biliari extra-epatiche. Ventitre su 41 (56%) erano localizzati in sede ilare (Figg. 1, 2), 6/41 (13%) interessavano il coledoco prossimale, 10/41 (26%) il coledoco distale, 2/41 (5%) sono risultati multicentrici. La maggior parte dei colangiocarcinomi 23/41 (56%) ha mostrato sviluppo stenotico-infiltrante (evenienza più frequente in sede ilare) manifestato alla RM con aspetto di ispessimento circonferenziali (Figg. 2, 3); i rimanenti colangiocarcinomi, 18/41 (44%), avevano modalità di crescita esofitica o papillare con aspetto "mass-like" (Figg. 1, 4 e Tabella 1). In 6/41 (15%) colangiocarcinomi di cui 2 del coledoco prossimale e 4 del coledoco distale è stata identificata la lesione nonostante l'assente dilatazione delle vie biliari a monte. Nei rimanenti casi, 35/41 (85%), è sempre stata rilevata dilatazione delle vie biliari a monte della stenosi, ed in particolare tutti i 23 colangiocarcinomi localizzati in sede ilare si associavano a dilatazione delle vie biliari intra-epatiche. Inoltre, in 9/23 (39%) colangiocarcinomi a sede ilare ed in 1/6 (16%) tumori del coledoco prossimale è stata documentata la presenza di ispessimento della parete delle vie biliari intra-epatiche (Figg. 1, 3, 4). La morfologia della stenosi duttale non ha orientato in alcun modo verso la diagnosi di natura; infatti in 22/41 (54%) colangiocarcinomi è stato evidenziato aspetto CWRM di affinamento progressivo del dotto a margini regolari, del tutto sovrapponibile a quanto rilevabile nelle stenosi infiammatorie o iatrogene (Fig. 5) e solo in 19/41 (46%) si è apprezzato "stop" brusco della via

Table 1 Tumour morphology related to topographic distribution

Location	n	Morphology	
		Mass like	Circumferential
Hilar ^a	23	11/23 (48%)	12/23 (52%)
Proximal choledochus ^b	6	0	6/6 (100%)
Distal choledochus ^{a,b}	12	7/12 (58%)	5/12 (42%)
Total	41	18/41 (44%)	23/41 (56%)

^aOne lesion involved both the hilum and the distal choledochus

^bOne lesion involved both the proximal and distal choledochus

Tabella 1 Morfologia del tumore in relazione alla distribuzione topografica

Sede	n	Aspetto	
		Mass-like	Circonferenziale
Ilare ^a	23	11/23 (48%)	12/23 (52%)
Coledoco prossimale ^b	6	0	6/6 (100%)
Coledoco distale ^{a,b}	12	7/12 (58%)	5/12 (42%)
Totale	41	18/41 (44%)	23/41 (56%)

^aUna lesione localizzata sia in sede ilare che al coledoco distale

^bUna lesione localizzata sia al coledoco prossimale che al coledoco distale

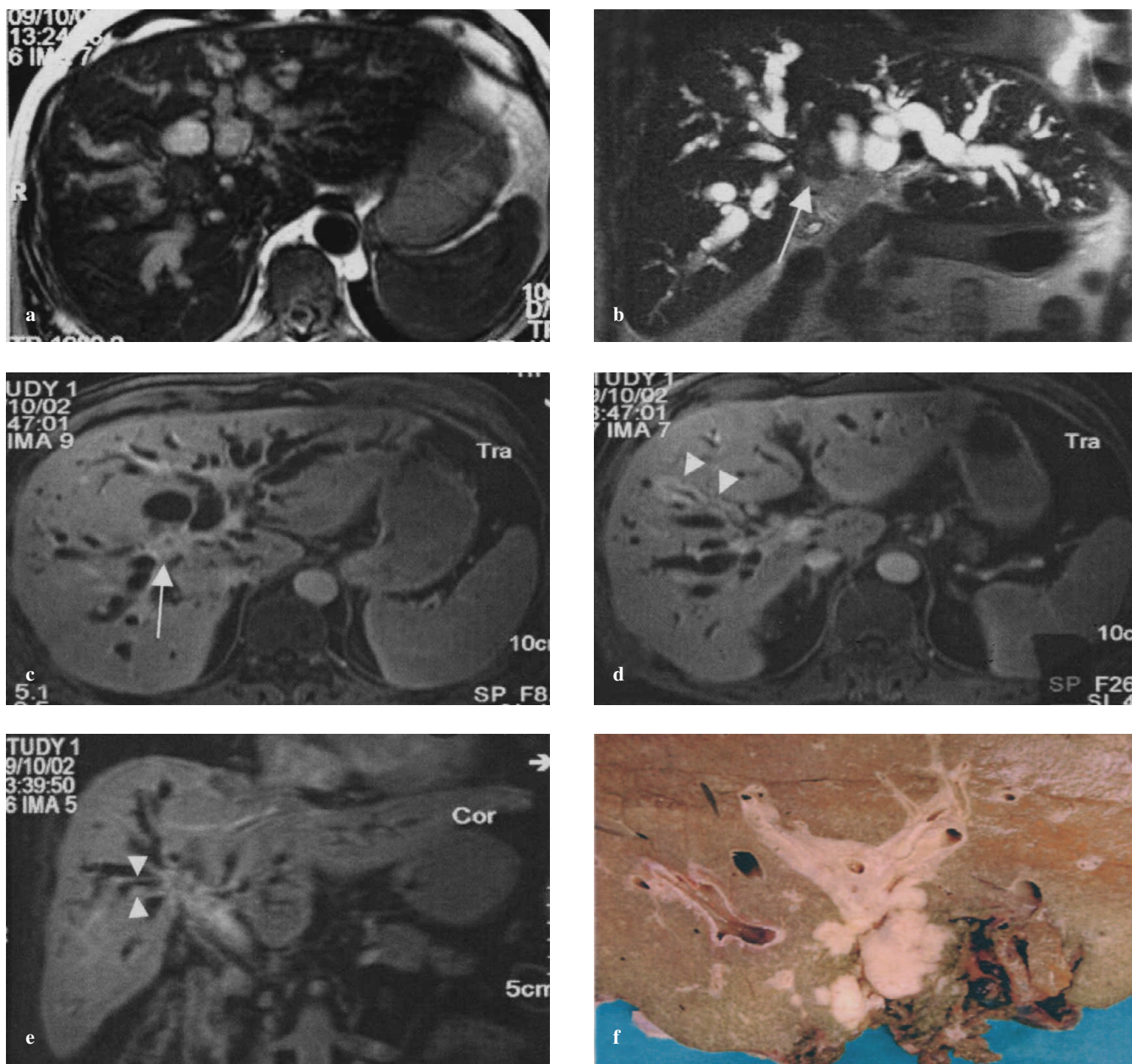


Fig. 1a-f Hilar mass-like cholangiocarcinoma. The markedly dilated bile ducts are well visible on the axial (a) and coronal (b) T2-weighted images. At the hilum, there is a moderately hyperintense rounded nodule (arrow). On the postcontrast (c,d) late-phase (5-min) images, there is homogeneous enhancement (arrow). In this phase, diffuse parietal thickening of the intrahepatic bile ducts is appreciable (arrowheads), which is better visualised on T1 gradient-echo fat-saturated (GRE-FS) coronal image (e). The surgical specimen (f) after right hemihepatectomy confirms the presence of a rounded lobulated hilar mass with involvement of the intrahepatic biliary tract.

Fig. 1a-f Colangiocarcinoma ilare con aspetto “mass-like”. Ben visibili nelle sequenze T2 pesate assiali (a) e coronali (b) le vie biliari intraepatiche marcatamente dilatate; in sede ilare nodulo rotondeggiante moderatamente iperintenso (freccia). Dopo MdC (c,d) in fase tardiva (5 min), si dimostra omogeneo enhancement della neoformazione (freccia). In questa fase è apprezzabile diffuso ispessimento della parete delle vie biliari intraepatiche (teste di freccia). Tali reperti sono meglio visualizzabili nelle immagini T1 GRE fat sat acquisite sul piano coronale (e). Al taglio del pezzo operatorio (f) dopo emiepatectomia destra, si conferma presenza di neoformazione ilare con morfologia rotondeggiante e margini pluriciclici con coinvolgimento delle vie biliari intraepatiche.

duct wall thickening (Figs. 1, 3, 4).

Ductal stenosis morphology did not prove helpful for establishing the nature of the lesion: 22/41 (54%) cholangiocarcinomas had an MRCP appearance of gradual duct tapering with regular margins showing identical appearance to inflammatory or iatrogenic stenosis (Fig. 5), and only 19/41 (46%) displayed abrupt bile-duct ending (Figs. 2, 4); the

biliare (Figg. 2,4). Il diametro maggiore medio delle lesioni di tipo espansivo è stato 22 mm (range 3–60 mm), mentre per le lesioni di tipo infiltrativo lo spessore parietale medio riscontrato è stato di 7 mm (range 3–15 mm). La maggior parte dei colangiocarcinomi (20/41) sono risultati ipo- (49%) o iso-intensi (49%) nelle sequenze pesate in T1 e iper- (49%) o iso-intensi (21/41) (51%) nelle sequenze pesate in T2. La

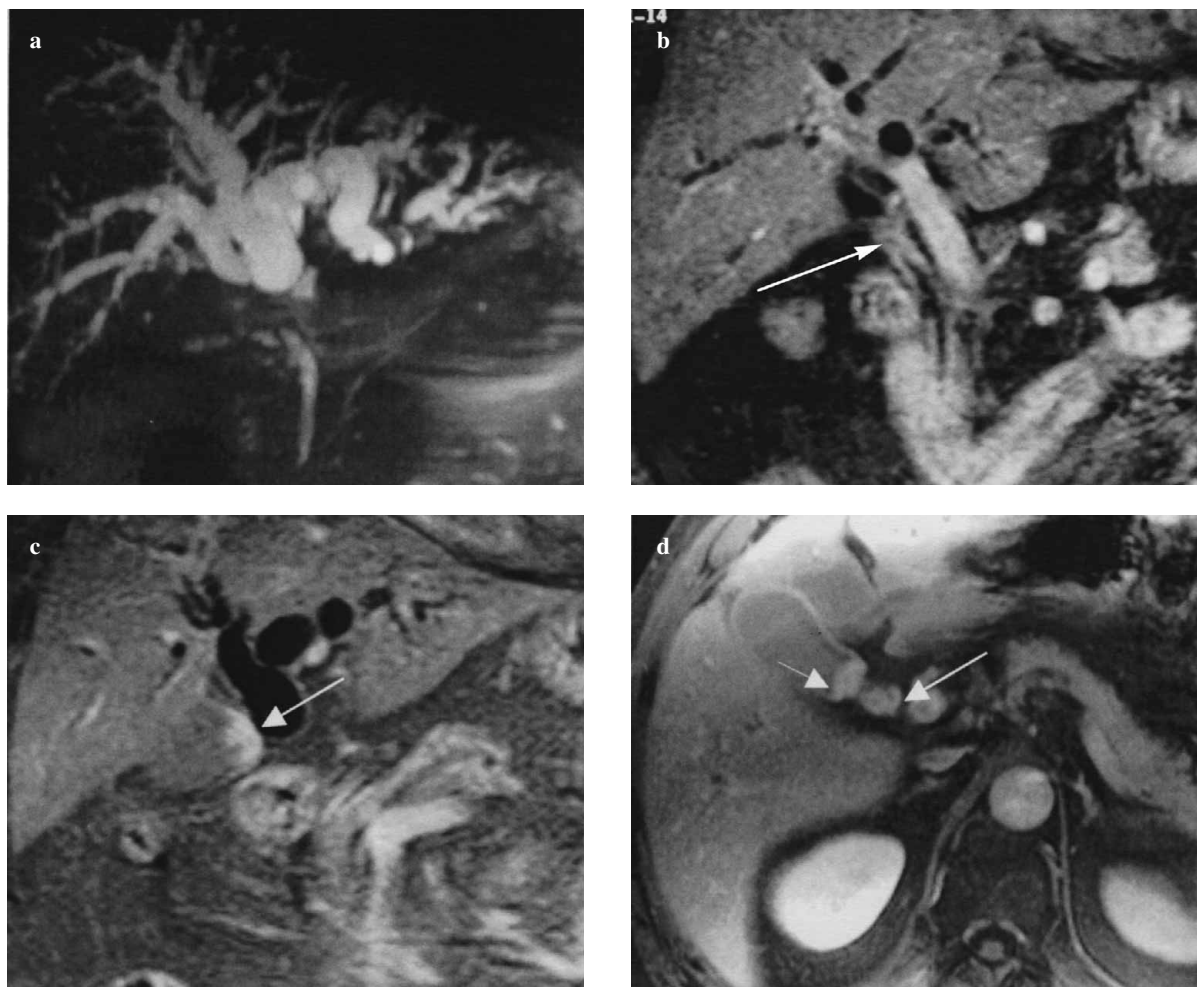

Fig. 2a-d Hilar circumferential cholangiocarcinoma infiltrating the cystic duct. On magnetic resonance cholangiopancreatography (MRCP) (a), marked dilatation of the intrahepatic bile ducts is appreciable. After administration of contrast medium, late-phase coronal images (b, c) show peripheral enhancement that envelops the main hepatic duct (arrow) with extension to gallbladder infundibulum (arrows) and cystic duct (d).

Fig. 2a-d Colangiocarcinoma ilare con aspetto “circonfenziale” infiltrante il dotto cistico. Alla CWRM (a) è apprezzabile marcata dilatazione dei rami biliari intraepatici. Dopo somministrazione di mdc, in fase tardiva nei piani coronali (b,c) è apprezzabile manicotto di enhancement che avvolge il dotto epatico comune (freccia) con estensione all’infundibolo della colecisti (freccie) ed al dotto cistico (d).

mean maximum diameter of expansile lesions was 22 mm (range 3–60 mm) whereas mean wall thickness of infiltrative lesions was 7 mm (range 3–15 mm). Most cholangiocarcinomas (20/41) appeared hypo- (49%) or isointense (49%) in T1 weighted and hyper- (49%) or isointense (21/41) (51%) in T2 weighted sequences. Most lesions (39/41; 95%) failed to show significant enhancement in the arterial phase whereas almost all (40/41; 98%) enhanced in the late phase (10 min). In this phase, enhancement tended to be homogeneous (26/41; 65%) (Table 2).

The best diagnostic conspicuity was obtained, in 76% of cases, with the axial and/or coronal T1-weighted GRE sequence with fat suppression in the late phase. In particular, the coronal rather than the axial acquisition enabled identification of both the cholangiocarcinoma and possible vascular involvement.

Forms with circumferential appearance, generally unrecognisable using T2-weighted HASTE sequences alone, were identified on T1 weighted images thanks to the typical

maggior parte dei casi (39/41: 95%) non hanno dimostrato significativo enhancement nella fase contrastografica arteriosa, mentre quasi tutti (40/41: 98%) hanno dimostrato impregnazione nella fase tardiva (10 min). In questa fase, l’enhancement è risultato più spesso di tipo omogeneo (26/41: 65%) (Tabella 2). La sequenza a maggior cospicuità diagnostica è stata, nel 76% dei casi, la T1 pesata GRE con soppressione del grasso acquisita in fase post-contrastografica tardiva nei piani assiale e/o coronale.

In particolare, la proiezione coronale, meglio di quella assiale, ha permesso di identificare sia il colangiocarcinoma che l’eventuale coinvolgimento vascolare. Le forme con aspetto “circonfenziale”, generalmente non riconoscibili con la sola sequenza T2 pesata tipo HASTE, sono state identificate nella sequenza T1 pesata grazie al caratteristico manicotto di enhancement tardivo (Tabella 3).

Nell’insieme dei 74 pazienti esaminati, le lesioni responsabili di ostruzione biliare sono state sempre identificate e correttamente localizzate. La RM ha dimostrato buona sen-

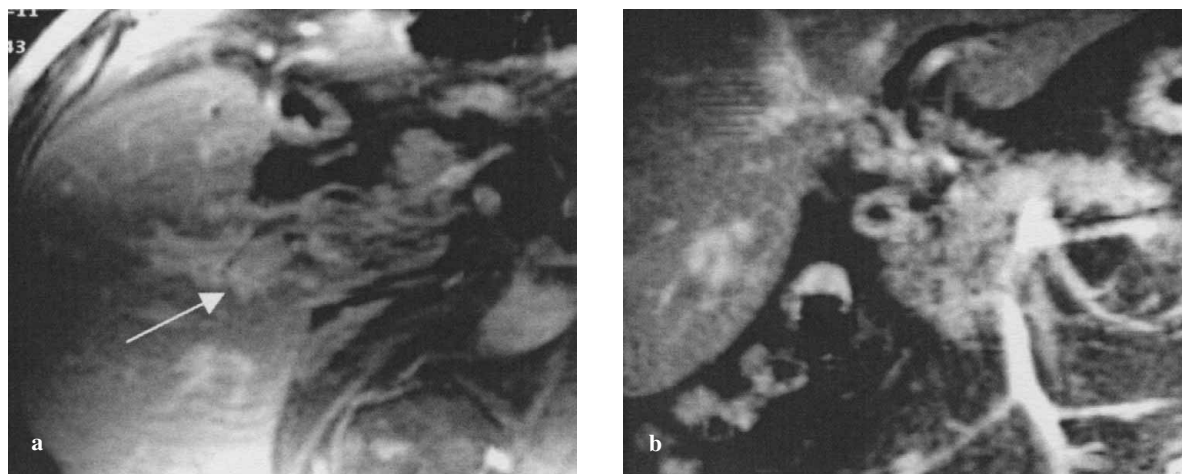


Fig. 3a,b Hilar cholangiocarcinoma with circumferential thickening and infiltration of intrahepatic ducts. Postcontrast T1-weighted images (**a,b**) clearly demonstrate circumferential neoplastic thickening of the common bile duct with extension to main right duct (arrow).

Fig. 3a,b Colangiocarcinoma ilare con aspetto di ispessimento circonferenziale ed infiltrazione dei dotti intraepatici. Nelle immagini T1 pesate, espletate dopo somministrazione di MdC (**a,b**) è riconoscibile ispessimento neoplastico circonferenziale del dotto epatico comune con estensione prevalente al dotto principale di destra (freccia).

peripheral enhancement in the late phase (Table 3).

Overall, in the 74 patients examined, lesions causing biliary obstruction were always identified and correctly localised. MRI proved to have good sensitivity (91%) in characterising malignant stenoses due to both cholangiocarcinomas and other neoplasms that infiltrated the bile duct whereas its specificity was very low (47%) given the high number of benign lesions (10/19) that were considered neoplastic; the positive predictive value (PPV) was 83%, and the negative predictive value (NPV) was 64%.

With regard to cholangiocarcinomas only (39 lesions), MRI sensitivity in characterising the lesion was 87%, specificity 51%, PPV 67% and NPV 78%. Considering the five false negative results, three cholangiocarcinomas were interpreted as inflammatory lesions (Fig. 5): one as a pancreatic-head adenocarcinoma, one as a nonspecified extrinsic impression on the bile duct. The group of 17 false positive results included nine inflammatory lesions, five pancreatic-head adenocarcinomas, one duodenal adenocarcinoma, one pancreatic neuroendocrine tumour and one metastasis from breast cancer. With distal lesions, it was not always possible to differentiate cholangiocarcinoma of the distal choledochus from pancreatic-head adenocarcinoma infiltrating the distal choledochus. Nine of 11 distal cholangiocarcinomas were correctly characterised thanks to the typical late-phase enhancement (10 min).

Comparison between MRI and conventional cholangiographic techniques

Comparison was possible in 27 patients, 18 of whom underwent ERCP and nine PTC. There was diagnostic agreement in 23/27 cases (85%) and disagreement in 2/27 (7%) cases: in one case, MRI failed to identify a small ampulloma, which was readily visualised on ERCP; in the other case, ERCP interpreted as inflammatory a neoplastic stenosis, which MRI had classified correctly. In 2/27 cases, ERCP was not diag-

sibilità (91%) nel caratterizzare le stenosi maligne sia da colangiocarcinoma che da altre neoplasie infiltranti secondariamente la via biliare, mentre la specificità è risultata assai bassa (47%) a causa dell'elevato numero di lesioni benigne (10/19) considerate neoplastiche; il valore predittivo positivo è risultato del 83%, il valore predittivo negativo del 64%. Facendo riferimento ai soli colangiocarcinomi (39 lesioni), la sensibilità dell'indagine RM nel caratterizzare la lesione è risultata del 87%; la specificità del 51%; il valore predittivo positivo del 67%; il valore predittivo negativo del 78%. Nell'ambito dei 5 errori di falsa negatività, 3 colangiocarcinomi sono stati interpretati come lesioni di natura flogistica (Fig. 5), 1 come adenocarcinoma cefalo-pancreatico, 1 come non meglio precisata impronta "ab estrinseco" sulla via biliare.

Nel gruppo dei 17 falsi positivi sono comprese 9 lesioni di natura flogistica, 5 adenocarcinomi della testa pancreatica, 1 adenocarcinoma duodenale, 1 tumore neuroendocrino pancreatico ed 1 metastasi da carcinoma mammario. In sede distale non è stato sempre possibile discriminare il colangiocarcinoma del coledoco distale dall'adenocarcinoma della testa pancreatica infiltrante la porzione distale del coledoco. Nove su 11 colangiocarcinomi a sede distale sono stati correttamente tipizzati grazie alla caratteristica impronazione in fase tardiva (10 min).

Confronto tra RM e metodiche colangiografiche tradizionali

Il confronto è stato possibile in 27 pazienti di cui 18 sottoposti ad ERCP e 9 a PTC. È stata rilevata concordanza diagnostica complessivamente in 23/27 casi (85%), discordanza in 2/27 (7%) casi: in un caso all'indagine RM non è stato identificato un piccolo ampulloma, agevolmente dimostrato con la ERCP; nell'altro caso, l'ERCP ha indicato come infiammatoria una stenosi di origine neoplastica che la RM aveva peraltro correttamente classificato; in 2/27 casi l'ERCP non è stata diagnostica, per impossibilità di incannulare il coledoco.

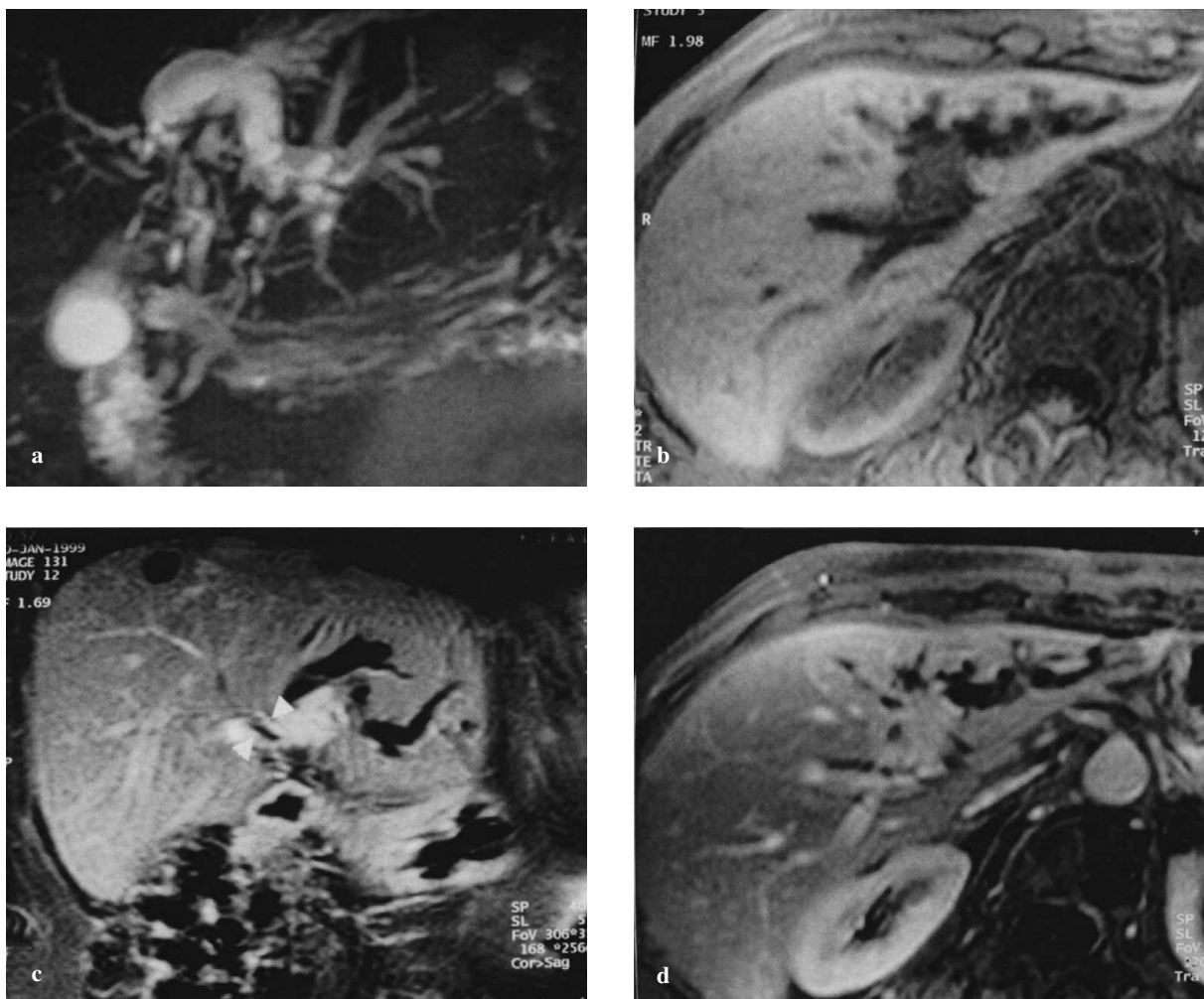


Fig. 4a-d Mass-like hilar cholangiocarcinoma. Magnetic resonance cholangiopancreatography (MRCP) (a) shows severe dilation of the left hepatic biliary tree. In the T1-w sequence, the cholangiocarcinoma appears as a round mass with irregular margins, hypointense before contrast medium administration (b) and strongly hyperintense after contrast medium administration (c,d). The lesion is better demonstrated in the coronal T1-weighted sequences (c). The intrahepatic bile ducts, similarly to the main lesion, show parietal enhancement (arrowheads).

Fig. 4a-d Colangiocarcinoma ilare con aspetto "mass-like". Alla CWRM (a) si evidenzia marcata dilatazione del dotto epatico sinistro e dei suoi rami di divisione; nella sequenza T1 pesata, il colangiocarcinoma si apprezza come lesione rotondeggiante, a margini irregolari, ipointensa in fase precontrastografica (b) e marcatamente iperintensa dopo MdC (c,d); la lesione è meglio visualizzabile nelle immagini coronali T1 pesate (c). Alcuni rami biliari intraepatici dimostrano, analogamente alla lesione principale, discreto enhancement parietale (teste di freccia).

nostic due to failure to cannulate the choledochus.

Discussion

Extrahepatic cholangiocarcinomas account for 65% of primary neoplasms of the biliary tract: the most common location is hilar (about 60%), followed by the middle and distal third (15% respectively) and diffuse forms affecting the whole extrahepatic biliary system (10%).

In all cases, clinical manifestation (jaundice) occurs relatively early, given that even very small lesions are obstructive. In patients presenting with symptoms and signs of biliary obstruction, the aims of diagnostic imaging are to identify the stenosis, provide precise localisation and characterisation, and define locoregional extension to determine re-

Discussione

I colangiocarcinomi extra-epatici costituiscono il 65% delle neoplasie primitive della via biliare: tra questi risulta prevalente la localizzazione ilare (circa 60%), più rare le localizzazioni al III medio e III distale (15% rispettivamente), e le forme diffuse a tutta la via biliare extra-epatica (10%). In tutti i casi, la manifestazione clinica (ittero) è in genere abbastanza precoce, in quanto anche lesioni molto piccole hanno carattere ostruente.

Nei pazienti che presentano sintomi e segni di ostruzione biliare, i quesiti che si pongono all'imaging sono la identificazione della stenosi, la precisa localizzazione e caratterizzazione; infine il bilancio d'estensione loco-regionale costituisce criterio indispensabile per il giudizio di reseccabilità [10-15]. L'esame RM consente di identificare la lesione pri-

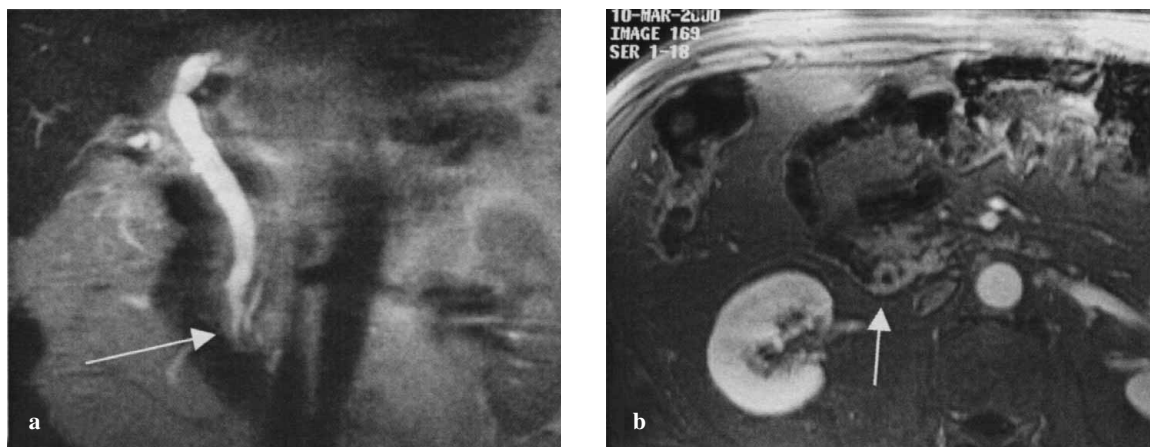


Fig. 5a,b Cholangiocarcinoma of distal choledochus mimicking inflammatory stenosis (false negative error). Magnetic resonance cholangiopancreatography (MRCP) (**a,b**) shows mild dilation of the common bile duct, which presents a “mouse-tail” morphology in its distal tract (*arrow*). The T1-weighted gradient-echo (GRE) sequence after contrast medium administration (**b**) shows a circumferential thickening (*arrow*) simulating inflammatory stenosis. Histology: cholangiocarcinoma.

Fig. 5a,b Colangiocarcinoma del coledoco distale simulante una stenosi flogistica (errore di falsa negatività). Nelle immagini di CWRM (**a,b**) è riconoscibile lieve dilatazione della via biliare principale che presenta stenosi con morfologia a “coda di topo” (*freccia*) in corrispondenza del suo tratto distale. Nella sequenza T1 GRE (**b**) espletata dopo somministrazione di mdc è apprezzabile manicotto circonfrenziale di enhancement (*freccia*), compatibile con stenosi flogistica, rivelatosi colangiocarcinoma all’esame istologico.

sectability of the lesion [10–15].

MRI enables identification of the primary lesion but, more importantly, thanks to postcontrast sequences, it allows precise evaluation of periductal soft tissue infiltration, appreciation of possible vascular infiltration and the study of metastatic involvement of the lymph nodes, liver and peritoneum.

It therefore allows a complete preoperative lesion assessment and determination of its resectability.

mitiva, ma soprattutto, grazie alle sequenze post-contrastografiche, di valutare con precisione lo sconfinamento della neoplasia nei tessuti molli peri-duttali, di apprezzare l’eventuale infiltrazione vascolare e di studiare il coinvolgimento metastatico linfonodale, epatico e peritoneale. In definitiva quindi è possibile compiere un bilancio preoperatorio completo della lesione ed esprimere giudizio di resecabilità. Ad un’analisi della letteratura risulta che la RM ha sensibilità estremamente elevata (90%–100%) nell’identificare le ste-

Table 2 Signal and enhancement pattern related to tumour morphology

Appearance	n	T1			T2			Late-phase enhancement	
		Iso	Hypo	Hyper	Iso	Hypo	Hyper	Homogeneous	Dishomogeneous
Mass like	18	3	14	1	5	0	13	9	9
Circumferential thickening ^a	23	17	6	0	16	0	7	17 ^a	5 ^a
Total	41	20/41 (49%)	20/41 (49%)	1/41 (2%)	21/41 (51%)	0	20/41 (49%)	26/41 ^a (65%)	14/41 ^a (35%)

Iso, isointense; Hypo hypointense; Hyper, hyperintense

^aOne exam performed without contrast medium

Tabella 2 Segnale e caratteristiche di enhancement in relazione alla morfologia del tumore

Aspetto	n	T1			T2			Enhancement in fase tardiva	
		Iso	Ipo	Iper	Iso	Ipo	Iper	Omogeneo	Disomogeneo
Mass-like	18	3	14	1	5	0	13	9	9
Ispessimento circonferenziale ^a	23	17	6	0	16	0	7	17 ^a	5 ^a
Totale	41	20/41 (49%)	20/41 (49%)	1/41 (2%)	21/41 (51%)	0	20/41 (49%)	26/41 ^a (65%)	14/41 ^a (35%)

Iso, isointenso; Ipo, ipointenso; Iper, iperintenso

^aUna indagine eseguita senza mdc

Table 3 Diagnostic conspicuity: comparison of sequences

Appearance	n	T1 GRE-FS	T1 GRE-FS postcontrast	HASTE
Mass like ^a	18	3/18 (17%)	14/18 (78%)	1/18 (5%)
Circumferential thickening ^a	23	2/23 (9%)	17/23 (74%)	4/23 (17%)
Total	41	5/41 (12%)	31/41 (76%)	5/41 (12%)

GRE-FS, gradient-echo fat-saturated; HASTE, half-Fourier acquisition shingle-shot turbo spin echo

^aOne exam performed without contrast medium

Tabella 3 Cospicuità diagnostica: confronto tra sequenze

Aspetto	n	T1 GRE FS	T1 GRE FS post-mdc	HASTE
Mass-like ^a	18	3/18 (17%)	14/18 (78%)	1/18 (5%)
Ispessimento circonfenziale ^a	23	2/23 (9%)	17/23 (74%)	4/23 (17%)
Totale	41	5/41 (12%)	31/41 (76%)	5/41 (12%)

GRE-FS, gradient-echo fat-saturated; HASTE, half-Fourier acquisition shingle-shot turbo spin echo

^aUna indagine eseguita senza mdc

Review of the literature shows that MRI has extremely high sensitivity (90%–100%) in identifying extrahepatic biliary strictures.

These results are similar to, if not better than, those obtained with invasive cholangiographic methods [7, 16–20]. As regards the site of extrahepatic bile duct stenosis, previous studies indicate that MRI has sensitivity between 85% and 96%, slightly lower than invasive cholangiographic methods, which have better spatial resolution [7, 16–20]. MRI is, however, more precise in evaluating extension of the stenosis, as it can visualise the neoplastic component developing along the bile duct wall and outside the duct [7, 16–20]. With regard to characterisation, MRI is reported to have an accuracy of 66%–85% in defining the malignant nature of the biliary stenosis [7, 16, 17, 20–23].

Our experience has shown that MRI is almost constantly able to identify both the presence and site of the obstruction. Its sensitivity in characterising the malignant nature of the stenosis was excellent (91%) whereas its specificity was relatively poor (47%). The high sensitivity in characterising the malignant nature of biliary obstruction is due to the constant acquisition of late postcontrast images.

However, if on the one hand contrast enhancement allows one to suspect the malignant nature of the stenosis, on the other, it leads to false positive errors, more commonly in distal locations, since the scar reaction of an inflammatory stenosis has the same appearance as the typical desmoplastic component of cholangiocarcinomas.

In our experience, 10/19 benign lesions were considered neoplastic, an overestimation that accounts for the low specificity of the technique.

The main criterion enabling differentiation between benign and malignant strictures was lesion morphology: when the lesion displays a mass-like appearance, the diagnosis of malignancy is correct whereas when the lesion appears as a circumferential thickening, it is very difficult to distinguish inflammatory from neoplastic lesions.

The 5-mm cutoff value for discriminating benign and ma-

nosi della via biliare extra-epatica. Tali risultati sono sovrapponibili o addirittura superiori a quelli ottenibili con metodiche colangiografiche invasive [7, 16–20]. Per quanto riguarda la sede di stenosi delle vie biliari extra-epatiche, i dati raccolti in letteratura indicano per la RM una sensibilità oscillante tra 85% e 96%, lievemente inferiore rispetto alle metodiche colangiografiche invasive, dotate di maggiore risoluzione spaziale [7, 16–20]. La RM, tuttavia, è più precisa nel valutare l'estensione della stenosi in quanto visualizza la componente neoplastica che si sviluppa lungo la parete del dotto ed in sede extra-duttale [7, 16–20]. Per quanto riguarda la caratterizzazione, in letteratura è riportata per la RM una accuratezza compresa tra 66% e 85% nel definire la natura maligna di stenosi biliare [7, 16, 17, 20–23].

Nella nostra esperienza è emerso che la RM è in grado, nella pressoché totalità dei casi, di identificare sia la presenza che la sede dell'ostruzione. La sensibilità nel caratterizzare la natura maligna della stenosi si è dimostrata ottima (91%), mentre la specificità è risultata piuttosto scadente (47%).

L'elevata sensibilità ottenuta nel caratterizzare la natura maligna dell'ostruzione biliare è dovuta alla costante acquisizione di immagini post-contrastografiche tardive. Tuttavia, se da un lato l'enhancement consente di sospettare la natura maligna della stenosi, dall'altro induce errori di falsa positività, più frequentemente in sede distale, in quanto la reazione cicatriziale di una stenosi flogistica ha lo stesso aspetto della componente desmoplastica tipica dei colangiocarcinomi. Infatti, nella nostra esperienza, 10/19 lesioni benigne sono state considerate neoplastiche. Tale sovrastima giustifica la bassa specificità dell'indagine.

Il principale criterio che ha consentito di differenziare stenosi benigne e maligne è la morfologia della lesione: quando sostenuta da una lesione con aspetto "mass-like" risulta corretta la diagnosi di malignità, mentre quando assume aspetto di ispessimento circonfenziale è molto difficile distinguere la natura infiammatoria da quella neoplastica. Il valore

lignant wall thickening [13] proved to be misleading in our series, as in 9/21 (43%) patients, duct thickness was ≤ 5 mm despite the presence of cholangiocarcinoma (Fig. 5).

In these cases, MRCP images are useful: if they demonstrate conspicuous ductal dilation, in contrast with the small size of the lesion, they will guide the diagnosis towards neoplastic rather than inflammatory forms.

Our study shows that MRI enables diagnosis of cholangiocarcinoma to be made with sensitivity of 87% and specificity of 51%.

Most mass-like lesions (13/18; 72%) can already be identified on precontrast images, as they are hypointense relative to liver parenchyma in T1-weighted sequences and slightly hyperintense in T2-weighted sequences.

By contrast, most circumferential cholangiocarcinomas go undetected on unenhanced images, as they are isointense to the ductal wall in both T1- and T2-weighted sequences.

They become better appreciable in the late postcontrast phase, as the wall thickening shows clear enhancement.

It follows that, based on our experience, administration of contrast material is crucial for identifying forms with an infiltrative growth pattern, as it correctly defines the extension of the neoplastic process.

Whereas the information provided by MRI in hilar cholangiocarcinomas is sufficient to orient the diagnosis in most cases, the possibility of diagnostic errors is higher in cholangiocarcinomas located in the intrapancreatic portion of the choledochus, where several structures are anatomically joined and there is a higher incidence of primary (chronic obstructive pancreatitis) or secondary inflammatory processes due to the passage of stones or endoscopic manoeuvres. Generally, in this location, postcontrast features of the lesion allow discrimination of the biliary or pancreatic origin of the tumour.

Cholangiocarcinoma is typically hyperintense in the late postcontrast phase [6, 7] whereas pancreatic adenocarcinoma is hypointense in the pancreatic phase.

These findings do not, however, have an absolute value; in our experience, 3/11 (27%) pancreatic-head adenocarcinomas showed atypical enhancement in the pancreatic phase, mimicking cholangiocarcinoma (Fig. 6).

In such cases, secondary signs such as the extrinsic impression of the main bile duct, displacement of secondary pancreatic ducts and the double-duct sign will suggest the pancreatic origin of the lesion.

At this level, the use of ERCP may be decisive, as it allows cytological brushing or biopsy.

Nonetheless, both ERCP and PTC suffer the limitations of not visualising the biliary tract above (ERCP) or below (PTC) tight strictures, but above all, they are burdened by severe complications (pancreatitis, sepsis, haemobilia, intestinal perforation) in a nonnegligible proportion of cases (5–9%) [18, 20].

Furthermore, in four cases in our series, PTC caused subcutaneous metastatic seeding (Fig. 7).

For these reasons, we believe that ERCP and PTC should only be used in doubtful cases requiring cytohistological investigation or for palliation treatment in inoperable patients.

dell'ispessimento parietale di 5 mm riportato in letteratura [13] come discriminante tra forme benigne e maligne si è dimostrato in questa casistica fuorviante poiché in 9/21 (43%) pazienti la spessore del dotto era ≤ 5 mm pur in presenza di colangiocarcinoma (Fig. 5). In questi casi è utile ricorrere alle immagini CWRM che, qualora dimostrino dilatazione duttale cospicua, discrepante rispetto alle esigue dimensioni della lesione, orientano la diagnosi verso forme neoplastiche piuttosto che infiammatorie. Dalla nostra casistica risulta che con RM è possibile formulare diagnosi di colangiocarcinoma con sensibilità del 87% e specificità del 51%. La maggior parte dei tumori con aspetto "mass-like" (13/18: 72%) è identificabile già nelle immagini pre-contrastografiche essendo ipointensi rispetto al parenchima epatico nelle sequenze T1 pesate e tenuemente iperintensi in quelle pesate in T2. Al contrario, la maggior parte dei colangiocarcinomi cosiddetti "circonfenziali" sono misconosciuti all'indagine pre-contrastografica in quanto isointensi rispetto alla parete duttale sia nelle sequenze pesate in T1 che in quelle pesate in T2. Diventano meglio riconoscibili nella fase post-contrastografica tardiva in quanto l'ispessimento parietale è caratterizzato da evidente enhancement. Da ciò consegue che, nella nostra esperienza, la somministrazione di mdc è fondamentale nell'identificare forme a crescita infiltrante, definendo correttamente l'estensione del processo neoplastico. Mentre nei colangiocarcinomi ilari le informazioni fornite dalla RM sono nella maggior parte dei casi bastevoli nell'indirizzare la diagnosi, quando localizzati nella porzione intrapancreatica del coledoco, dove più strutture sono anatomicamente congiunte e l'incidenza di fenomeni flogistici primitivi (pancreatite cronica ostruttiva) o secondari al passaggio di calcoli o a manovre endoscopiche è maggiore, la possibilità di errore diagnostico è più elevata. Generalmente, in questa sede, le caratteristiche contrastografiche della lesione permettono di discriminare l'origine biliare da quella pancreatico della neoplasia. Il colangiocarcinoma è infatti caratteristicamente iperintenso nella fase post-contrastografica tardiva [6, 7], mentre l'adenocarcinoma pancreatico è ipointenso nella fase pancreatico. Tuttavia, non sempre tali reperti hanno valore assoluto; infatti, nella nostra esperienza, 3/11 (27%) adenocarcinomi della testa del pancreas hanno dimostrato enhancement atipico nella fase pancreatico, simulando il colangiocarcinoma (Fig. 6). In questi casi, segni secondari quali l'impronta eccentrica sulla via biliare principale, la dislocazione dei dotti collaterali del pancreas ed il segno del doppio dotto, orientano verso l'origine pancreatico della lesione. A tale livello il ricorso alla ERCP può risultare dirimente in quanto consente di eseguire "brushing" per analisi citologica o prelievo bioptico. Tuttavia, sia ERCP che PTC presentano il limite di non visualizzare la via biliare a monte (ERCP) o a valle (PTC) di stenosi serrate, ma soprattutto sono gravate da complicanze gravi (pancreatite, sepsi, emobilia, perforazione intestinale) in una percentuale non trascurabile di casi dal 5 al 9% [18, 20]. Inoltre in 4 casi della nostra casistica la PTC ha causato colonizzazione neoplastica sottocutanea da trasporto (Fig. 7). Per tali motivi queste ultime metodiche vanno impiegate nella nostra esperienza solo nei casi dubbi che richiedano approfondimento diagnostico cito-istologico o scopo terapeutico palliativo nei casi inoperabili.

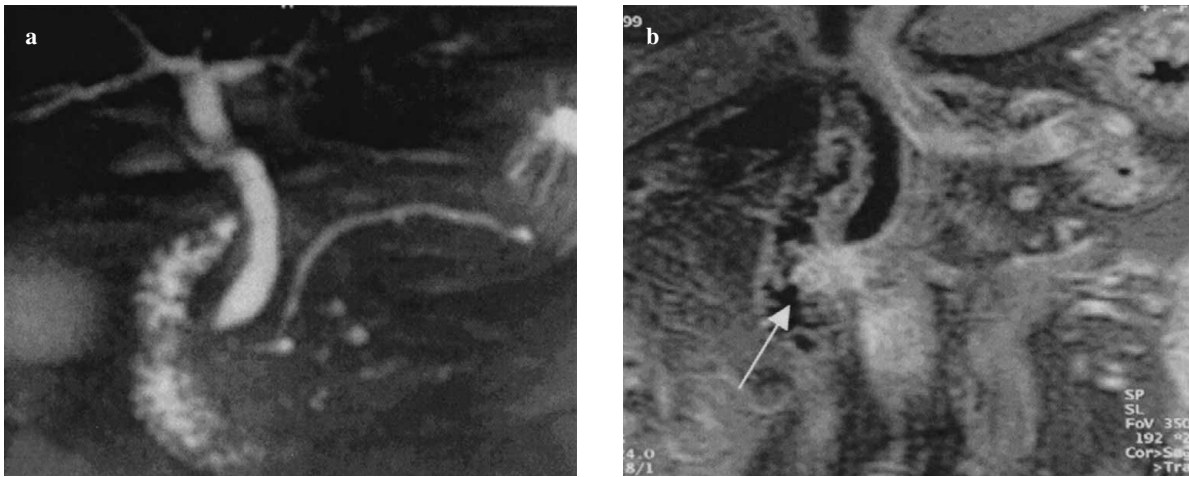


Fig. 6a,b Adenocarcinoma of the pancreatic head mimicking a cholangiocarcinoma of the papilla. Magnetic resonance cholangiopancreatography (MRCP) (a) shows gradual tapering of the hepatocholedochus in the intrapancreatic tract. Coronal T1-weighted gradient-echo fat-suppressed (GRE-FS) sequence after contrast medium administration (b) better demonstrates a lesion with homogeneous and intense late enhancement (arrow) mimicking a cholangiocarcinoma of the papilla.

Fig. 6a,b Adenocarcinoma della testa pancreatica simulante colangiocarcinoma della papilla. Nell'immagine CWRM è riconoscibile affinamento progressivo dell'epatocoledotico in sede pre-papillare (a). Nella immagine T1 FS GRE, espletata dopo somministrazione di mdc nel piano coronale (b), è meglio riconoscibile neo formazione che dimostra omogeneo ed intenso enhancement in fase tardiva (freccia), simulando colangiocarcinoma della papilla.

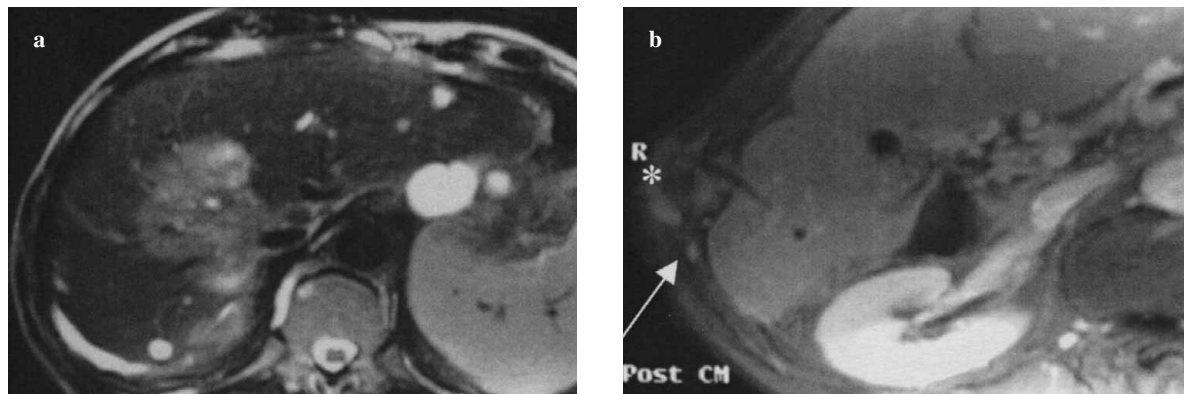


Fig. 7a,b Large mass-like hilar cholangiocarcinoma. The lesion is hypointense in the coronal T1-weighted sequence and hyperintense in the T2-weighted sequence (a). After contrast medium administration (b), a subcutaneous metastasis due to neoplastic colonisation after percutaneous cholangiography (PTC) is shown (asterisk). The needle path is tubular and hypointense in comparison with the lesion (asterisk).

Fig. 7a,b Voluminoso colangiocarcinoma ilare con aspetto "mass-like". La lesione è iperintensa nella sequenza pesata in T2 (a). Dopo somministrazione di mdc (b) in sede più caudale si evidenzia metastasi sottocutanea (asterisco) da colonizzazione neoplastica da trasporto conseguente a colangiografia transcutanea (PTC). Riconoscibile il tramite dell'ago con morfologia tubulare (asterisco), ipointenso rispetto alla lesione.

Conclusions

MRI correctly identifies stenosis site and suggests its neoplastic origin when it visualises an expansile extraductal mass or a mass growing into the choledochus. It is exhaustive in providing the surgeon with all the information needed to best manage the patient.

In contrast, in the forms exhibiting parietal thickening, particularly if less than one centimeter and located in the distal third of the choledochus, further cytohistological investigation by endoscopy or endoscopic ultrasound (EUS) is required owing to the high risk of unnecessary surgery for benign lesions [24, 25].

Conclusioni

La RM consente di identificare con precisione la sede della stenosi e di ipotizzarne la natura neoplastica qualora sia riconoscibile formazione espansiva extra-duttale o neoformazione vegetante nel coledoco, risultando esaustiva nel fornire tutte le informazioni necessarie al chirurgo per decidere il miglior management terapeutico per il paziente. Al contrario, nelle forme di ispessimento parietale, soprattutto se inferiore al centimetro e localizzate al terzo distale del coledoco, è necessario il completamento diagnostico cito-istologico per via endoscopica o con ecografia endoscopica (EUS), a causa dell'elevato rischio di portare al tavolo operatorio lesioni benigne [24, 25].

References/Bibliografia

1. Freeny PC (1999) Computed tomography in the diagnosis and staging of cholangiocarcinoma and pancreatic carcinoma. *Ann Oncol* 10:S12–S17
2. Han JK, Choi BY, Kim TK et al (1997) Hilar cholangiocarcinoma: thin section spiral CT findings with cholangiographic correlation. *Radiographics* 17:1475–1485
3. Hann LE, Greatrex KV, Bach AM et al (1997) Cholangiocarcinoma at the hepatic hilus: sonographic findings. *AJR Am J Roentgenol* 168:985–989
4. Park SJ, Han JK, Kim TK et al (2001) Three dimensional spiral CT cholangiography with minimum intensity projection in patients with suspected obstructive biliary disease: comparison with percutaneous transhepatic cholangiography. *Abdom Imaging* 26:281–286
5. Wyatt SH, Fishman EK (1997) Biliary tract obstruction. The role of spiral CT in detection and definition of disease. *Clin Imaging* 21:27–34
6. Choi BI, Lee JM, Han JK (2004) Imaging of intrahepatic and hilar cholangiocarcinoma. *Abdom Imaging* 29:548–557
7. Lim JH, Lee WJ, Takehara Y (2004) imaging of extrahepatic cholangiocarcinoma. *Abdom Imaging* 29:565–571
8. Bloom CM, Langer B, Wilson SR (1999) Role of US in the detection, characterization, and staging of cholangiocarcinoma. *Radiographics* 19:1199–1218
9. Robledo R, Muro A, Prieto ML (1996) Extrahepatic bile duct carcinoma: US characteristics and accuracy in demonstration of tumors. *Radiology* 198:869–873
10. Alden ME, Waterman FM, Topham AK et al (1995) Cholangiocarcinoma: clinical significance of tumor location along the extrahepatic bile duct. *Radiology* 197:511–516
11. Burke EC, Jarnagin WR, Hochwald SN et al (1998) Hilar cholangiocarcinoma: patterns of spread, the importance of hepatic resection for curative operation, and a presurgical clinical staging system. *Ann Surg* 228:385–394
12. Jarnagin WR, Fong Y, DeMatteo RP et al (2001) Staging, resectability, and outcome in 225 patients with hilar cholangiocarcinoma. *Ann Surg* 234:507–519
13. Lee SS, Kim MH, Lee SK et al (2002) MR cholangiography versus cholangioscopy for evaluation of longitudinal extension of hilar cholangiocarcinoma. *Gastrointest Endosc* 56:25–32
14. Lygidakis NJ, Sgourakis GJ, Dedemadi GV et al (2001) Long-term results following resectional surgery for Klatskin tumors. A twenty-year personal experience. *Hepatogastroenterology* 48:95–101
15. Rumalla A, Baron TH (1999) Evaluation and endoscopic palliation of cholangiocarcinoma. Management of cholangiocarcinoma. *Dig Dis* 17:194–200
16. Becker CD, Grssholz M, Becker M et al (1997) Choledocolithiasis and bile duct stenosis: diagnostic accuracy of MR Cholangiopancreatography. *Radiology* 205:523–530
17. Magnuson TH, Bender JS, Duncan MD et al (1999) Utility of magnetic resonance cholangiography in the evaluation of biliary obstruction. *J Am Coll Surg* 189:63–72
18. Manfredi R, Brizi MG, Masselli G et al (2001) Stenosi maligne delle vie biliari: correlazione tra la colangiografia con Risonanza Magnetica e le colangiografie dirette. *Radiol Med* 102:48–54
19. Yeh TS, Jan YY, Tseng JH et al (2000) Malignant perihilar biliary obstruction: Magnetic resonance cholangiopancreatographic findings. *Am J Gastroenterol* 95:432–440
20. Zidi SH, Prat F, Le Guen O et al (2000) Performance characteristics of magnetic resonance cholangiography in the staging of malignant hilar strictures. *Gut* 46:103–106
21. Rosch T, Meining A, Fuhmorgen S et al (2002) A prospective comparison of the diagnostic accuracy of ERCP, MRCP, CT, and EUS in biliary strictures. *Gastrointest Endosc* 55:870–876
22. Ashley Gutrie J, Ward J et al (1996) Hilar cholangiocarcinomas: T2-weighted Spin-Echo and Gadolinium-enhanced FLASH MR Imaging. *Radiology* 20:347–351
23. Morimoto K, Shimoi M, Shirakawa T et al (1992) Biliary obstruction: evaluation with three-dimensional MR cholangiography. *Radiology* 183:578–580
24. Glasbrenner B, Ardan M, Boeck W et al (1999) Prospective evaluation of brush cytology of biliary strictures during endoscopic retrograde cholangiopancreatography. *Endoscopy* 31:712–717
25. Ponchon T, Gagnon P, Berger F et al (1995) Value of endobiliary brush cytology and biopsies for the diagnosis of malignant bile duct stenosis: results of a prospective study. *Gastrointest Endosc* 42:565–572