

Aus der Klinik und Poliklinik für Radiologie
der Ludwig-Maximilians-Universität München
Direktor: Professor Dr. Jens Ricke

Die Wertigkeit funktioneller Magnetresonanztomographie-Techniken bei der Diagnostik des Nierenzellkarzinoms

Dissertation
zum Erwerb des Doktorgrades der Medizin
an der Medizinischen Fakultät der
Ludwig-Maximilians-Universität zu München

vorgelegt von
Nicole Steiner
aus Augsburg
2018

**Mit Genehmigung der Medizinischen Fakultät
der Universität München**

Berichterstatter: Prof. Dr. Mike Notohamiprodjo

Mitberichterstatter: Prof. Dr. Andreas Helck

Dekan: Prof. Dr. med. dent. Reinhard Hickel

Tag der mündlichen Prüfung: 11.10.2018

Inhaltsverzeichnis

1. ZUSAMMENFASSUNG	5
2. EINLEITUNG UND ZIELSETZUNG DER STUDIE	8
2.1. Einleitung	8
2.2. Ziele dieser Promotion	13
3. MATERIALEN UND METHODEN	14
3.1. Übersicht über die Probanden und Patienten	14
3.1.1. Probanden	14
3.1.2. Patienten	15
3.2. Bildgebung	16
3.2.1. Magnetresonanztomographie	16
3.2.2. Diffusionsgewichtete Bildgebung (DWI)	17
3.2.3. BOLD- MRT	20
3.3. Methodik der Bildgebung	21
3.4. Datenverarbeitung	22
3.4.1. Methodik bei DWI- Sequenzen	22
3.4.2. Methodik bei T2*- FLASH- Sequenzen	22
3.5. Statistik	23
4. ERGEBNISSE	24
4.1. Messungsübersicht	24
4.1.1. Probanden: Diffusionsmessungen	24
4.1.2. Patienten: Diffusionsmessungen	25
4.1.3. Diffusion: Probanden vs. Patienten	27
4.1.4. Probanden: BOLD- Messungen	27
4.1.5. Patienten: BOLD- Messungen	28
4.1.6. BOLD: Probanden vs. Patienten	30
4.1.7. Diffusions- und BOLD- Messungen der Nierentumoren	30
4.1.8. Gegenüberstellung der ADC- und R2*-Mittelwerte hinsichtlich der histologischen Klassifizierung der Nierentumoren	33
4.1.9. Korrelation der R2*- und ADC- Werte des Tumors	35
5. DISKUSSION	36
5.1. Klinische Rationale der Diffusionsmessung DWI	36
5.2. Ergebnisse der Diffusionsmessung	38
5.2.1. gesundes Nierenparenchym	38
5.2.2. Tumorenparenchym	39

5.3. BOLD- MRT	41
5.3.1. gesundes Nierenparenchym	43
5.3.2. Tumorpharenchym	43
5.4. Korrelation der ADC- Messung und der BOLD- Messung	46
5.5. Limitationen der Arbeit	46
5.5.1. Diffusionsmessung	47
5.5.2. BOLD- Messung	47
5.6. Schlussfolgerung und Ausblick	48
6. ANHANG	49
Anhang A- Technische Daten des Magnetom Avanto	49
Anhang B- Einverständniserklärung	50
7. REFERENZEN	56
8. EIDESTÄTTLICHE VERSICHERUNG	61

1. Zusammenfassung

Mittels der funktionellen MR-Bildgebung kann nicht nur eine Aussage zur Morphologie eines Gewebes, sondern auch zu physiologischen Abläufen getroffen werden. In der vorliegenden Arbeit wurden zwei funktionelle MRT-Techniken, die diffusionsgewichtete (DWI)- und die Blood oxygen level dependent (BOLD)-Bildgebung bei der Diagnostik von Nierentumoren, insbesondere des Nierenzellkarzinoms (NZK), einander gegenüber gestellt. Die DWI, eine sensitive Methode zur Darstellung der Brown'schen molekularen Diffusion [1], liefert Informationen über die biophysikalische Beschaffenheit des Gewebes, sowie über Zelldichte, Mikrozirkulation, Zellorganisation und Mikrostruktur. Als Maß für die Diffusion kann der scheinbare Diffusionskoeffizient (ADC: *apparent diffusion coefficient*) bei der DWI-Technik berechnet werden.

Die BOLD-MRT-Technik wird zur Bestimmung der regionalen Gewebsoxygenierung, unter Verwendung der paramagnetischen Eigenschaften des Desoxyhämoglobins als endogenes Kontrastmittel, angewandt.

Der $R2^*$ -Wert ($1/T2^*$), ein Maß für die Rate an Signalverlust und Spin-Dephasierung, korreliert mit dem Desoxyhämoglobingehalt.

Studienziel war zum einen die Unterscheidung zwischen gesundem Nierengewebe und Nierentumorgewebe, als auch die Charakterisierung von Nierentumoren. Zudem sollte eine Aussage über die Korrelation beider funktioneller MR-Techniken getroffen werden.

In die Studie wurden 21 Patienten (11 Männer und 10 Frauen) zwischen 34 und 80 Jahren eingeschlossen. Von den 21 eingeschlossenen Studienpatienten wurde bei der Mehrheit ein klarzelliges NZK histologisch gesichert. Darüber hinaus konnten zudem papilläre NZKs, ein chromophobes NZK, ein Onkozytom, ein Phäochromozytom und ein zystisches Nephrom histologisch nachgewiesen werden.

Um grundsätzlich Referenzdaten zur Diffusions- und $T2^*$ -Messung zu erheben, wurden in die Studie 15 männliche Probanden im Alter von 24 bis 35 eingeschlossen. Um eine Aussage zur Reproduzierbarkeit der Daten treffen zu können wurde bei den Probanden eine zweizeitige Messung der $T2^*$ -Sequenzen durchgeführt. Bei 10 Probanden wurden Diffusionsmessungen akquiriert.

Bei den Diffusionsmessungen zeigten die ADC-Mittelwerte des Nierengewebes keinen signifikanten Unterschied zwischen Probanden und Patienten ($2,19 \pm 0,15$ vs. $2,15 \pm 0,17 \times 10^{-3} \text{ mm}^2/\text{s}$). Die ADC-Werte der Nierentumoren waren signifikant niedriger als die des gesunden Nierengewebes ($p=0,002 \times 10^{-3}$). Ursächlich hierfür könnten die erhöhte neoplastische Zellularität und die ultrastrukturellen Gewebsveränderungen des Tumors sein, welche zu einer Restriktion der molekularen Diffusion und damit zu einem erniedrigten ADC-Wert führen. Bei den erhobenen ADC-Werten zeigte sich kein signifikanter Unterschied innerhalb der histologischen Subtypen und auch nicht innerhalb der verschiedenen TNM-Stadien. Die ADC-Werte des klarzelliger NZKs ($1,4 \pm 0,2 \times 10^{-3} \text{ mm}^2/\text{s}$) in unserer Studie lagen in der Größenordnung der aktuellen Studienlage.

Bei der BOLD-Messung zeigten sich -auf Grund des hypoxischen Milieus der Medulla, der erhöhten Perfusion des Cortex und der unterschiedlichen histologischen Zellstruktur und Vaskularisierung- signifikant niedrigere $R2^*$ -Werte im Cortex als in der Medulla ($p=0,008 \times 10^{-5}$). Die $R2^*$ -Durchschnittswerte der Nierentumoren dieser Arbeit lagen in der Größenordnung der Werte des renalen Cortex, bedingt durch eine vermehrte Perfusion und Oxygenierung des Tumors. Auch histopathologische Strukturen der soliden Tumoren, denen oftmals eine Hyperzellularität und Hypervaskularisation auf Grund der Tumorneoangiogenese zu Grunde liegen, könnten ursächlich für die niedrigen $R2^*$ -Werte sein. Jedoch ließ sich bei der vorliegenden Arbeit kein signifikanter Unterschied der $R2^*$ -Werte zwischen gesundem Nierengewebe und Nierentumor nachweisen. Bedingt durch unterschiedliche histologische Zellstrukturen und Vaskularisierung, zeigten sich bei den $R2^*$ -Werten der untersuchten Tumorentitäten Unterschiede. Auch innerhalb der histologischen Subtypen des NZKs zeigten sich Unterschiede in den $R2^*$ -Werten. Bei einem eingebluteten NZK wurde ein hoher $R2^*$ -Wert gemessen, verursacht durch vermehrte Hämoglobinabbauprodukte. Unter anderem zeigte sich bei nekrotischen Tumoranteilen ein niedrigerer $R2^*$ -Wert, der vermutlich auf einen geringeren Sauerstoffverbrauch oder Zunahme der T2-Relaxationszeit zurückzuführen ist.

Betrachtet man die Korrelation der beiden Messtechniken, so zeigte sich, dass die $R2^*$ -Werte und ADC-Werte von Tumoren und gesundem Gewebe nicht miteinander korrelierten.

Zusammenfassend kann festgehalten werden, dass die BOLD- und DWI-Technik vielversprechende Ergebnisse bei der Diagnose des NZKs liefern. Sie ermöglichen es, nicht-invasiv pathophysiologische Veränderungen und gleichzeitig morphologische Bildinformationen zu detektieren. Jedoch bedarf es in der Zukunft weiterer standardisierter Studien mit größeren Fallzahlen.

2. Einleitung und Zielsetzung der Studie

2.1. Einleitung

Das Nierenzellkarzinom (NZK) ist der häufigste solide Nierentumor, der dritthäufigste urologische Tumor nach dem Prostata- und dem Blasenkarzinom. Es repräsentiert einen Anteil von etwa 2 bis 3 % aller malignen Erkrankungen und ist hiermit eine relativ seltene Erkrankung, auf die 1,4 % aller krebsbedingten Todesfälle zurückzuführen sind [2].

Inzidenz und Überleben

Die Inzidenz des NZK liegt in Deutschland bei ca. 9/100.000 Einwohner [3]. In den Industriestaaten lässt sich in den letzten 60 Jahren eine steigende Inzidenz beobachten [4], wobei die Steigerung innerhalb von 10 Jahren 2-3 % beträgt und Männer etwa doppelt so häufig erkranken wie Frauen [5, 6]. Im Jahre 2004 erkrankten deutschlandweit etwa 17.200 Patienten an einem bösartigen Tumor der Nieren oder ableitenden Harnwege, wovon 85% dem NZK zuzuschreiben sind [7]. Im Jahr 2006 betrug die Anzahl der Neuerkrankungen an einem NZK in Bayern 1847, mit einer Inzidenz von 17,1/100.000 Einwohner. Die Mortalität im Jahre 2006 betrug 5,4/100.000 [8].

Die relative Fünf-Jahres-Überlebensrate wurde in den letzten 20 Jahren um 10 % auf derzeit 60% verbessert [9]. Bei Patienten mit lokalem Tumor (Stadium I nach Robson) liegt die Fünf-Jahres-Überlebensrate zwischen 80 und nahezu 100% [2]. Liegen Metastasen vor, beträgt das mediane Überleben 6-10 Monate, wobei ca. 74% der Patienten im ersten und 96 % nach drei Jahren versterben [10].

Somit ergibt sich ein hoher Stellenwert für eine frühzeitige Diagnose. Der Großteil der Nierentumoren wird inzidentell, d.h. zufällig mittels Computertomographie, Ultraschall und Magnetresonanztomographie detektiert [11]. Als inzidentelle Karzinome werden derzeit 25-60% [12] der NZK diagnostiziert. Insgesamt sind etwa 95% der soliden Nierentumoren maligne, nur bei etwa 5% handelt es sich um benigne Tumoren. In den meisten Fällen ist es bereits mittels radiologischer Bildgebung möglich, präoperativ zwischen den Raumforderungen, die einer chirurgischen Intervention

(NZK, invasives Übergangsepithelkarzinom und Onkozytom) und denen, die keiner chirurgischen Intervention bedürfen (Angiomyolipom, Zysten und hämorrhagische Zysten), zu unterscheiden.

Diagnostik

Die Basisdiagnostik umfasst die zur Stadieneinteilung und Therapieplanung erforderlichen bildgebenden Verfahren: Sonographie, Computertomographie (CT) oder Magnetresonanztomographie (MRT).

Die Sonographie ist kostengünstig und weit verbreitet und bietet sich als initiale Bildgebung an. Im klinischen Alltag werden heute zunehmend asymptomatische Nierentumoren zufällig entdeckt [13]. Bei Raumforderungen >2,5 cm zeigt die Sonographie eine mit der CT vergleichbare Sensitivität und Spezifität von 93-98%. Bei der Beurteilung des Lymphknotenstadiums und bei Raumforderungen <2,5 cm ist sie der CT unterlegen [14]. Die Spezifität und Sensitivität bei der Ultraschalluntersuchung hängt stark von der Erfahrung des Untersuchers ab.

Bei Verdacht auf einen Nierentumor ist die CT-Untersuchung des Abdomens indiziert, vor allem zur Beurteilung der lokalen und systemischen Tumorausbreitung. Es liegt jedoch, unter Verwendung jodierter nierengängiger Kontrastmittel bei der CT, lediglich eine qualitative Beurteilung der Niere vor. Von Nachteil sind sowohl die Verwendung ionisierter Strahlung bei der CT-Untersuchung als auch die niedrige zeitliche Auflösung dieser Untersuchung.

Im Gegensatz dazu ist die Magnetresonanztomographie (MRT) ein Verfahren mit einer hohen zeitlichen Auflösung - bei jedoch langer Gesamtuntersuchungsdauer, welches ohne ionisierende Strahlung sowohl makroskopisch morphologische Veränderungen als auch funktionelle Störungen darstellen kann. Als weniger invasives Verfahren zur Darstellung einer Gefäßinvasion hat die MRT Untersuchung im wesentlichen die Cavographie abgelöst und ist der CT in dieser Fragestellung überlegen [11].

Im Hinblick auf die kontrastmittelinduzierte Nephropathie bei kontrastmittelgestützter CT-Untersuchung und das Auftreten der nephrogenen systemischen Fibrose nach Gabe eines gadoliniumhaltigen Kontrastmittel bei der MR-Untersuchung, gewinnen die nicht- kontrastmittelgestützten Methoden in der präoperativen Diagnostik des NZKs zunehmend an Bedeutung.

Funktionelle MR-Bildgebung

Mit den herkömmlichen radiologischen Untersuchungstechniken gelang es bisher nur, die Morphologie der renalen Tumoren darzustellen. Mittels der funktionellen MR-Bildgebung ist es jedoch auch möglich, morphologische und physiologische Informationen zu erhalten. Bis vor kurzem fand die funktionelle MR-Technik überwiegend in der neuronalen Bildgebung, insbesondere bei der Schlaganfall- und Hirntumordiagnostik, Anwendung [15, 16]. Zu den funktionellen MR-Techniken wurden unter anderem die Diffusionsgewichtete Bildgebung (DWI), die eine nichtinvasive Darstellung der Zellularität eines Gewebes zulässt, gezählt und die Blood oxygen level dependent (BOLD) MRT-Bildgebung, die die Gewebsoxygenierung abbildet.

Diffusionsgewichtete Bildgebung

Die Einführung von Gradientenecho-Sequenzen, paralleler Bildgebung und Multikanalspulen ermöglichte es, die Aufnahmezeiten zu verkürzen und so auch abdominelle pathophysiologische Prozesse darzustellen. Durch die ‚ultrafast single-shot echoplanar‘ Bildgebung zusammen mit dem ‚single-breath hold imaging‘ wurde nun auch die abdominelle DWI ermöglicht. Die DWI ist eine sensitive Methode zur Darstellung der Brown'schen molekularen Diffusion, welche sich umgekehrt proportional zur Zellularität eines Gewebes verhält [1].

Aufgrund ihres hohen Blutdurchflusses und ihrer Wassertransportfunktionen ist die Niere ein ideales Organ, um die DWI anzuwenden und daraus neue wissenschaftliche Erkenntnisse zu gewinnen. Die abdominelle DWI der Niere ist seit einiger Zeit in den Mittelpunkt der Forschung gerückt und es konnten auch schon eine Vielzahl vielversprechender Ergebnisse- auch hinsichtlich der Diagnostik von Nierentumoren- erzielt werden: Wang et al. [17] zeigten, dass mittels der DWI eine sensitive und spezifische Differenzierung der NZK-Subtypen möglich erscheint. Auch Paudyal et al. [18], Zhang et al. [19] und Xu et al. [20] veröffentlichten Studien zur Differenzierung renaler Tumoren mit Hilfe der DWI. In einer Studie von Manenti et al. [21] wird auf die Möglichkeit der DWI hingewiesen, zwischen gesundem und tumorösem Nierengewebe auf dem Boden der Gewebszellularität zu differenzieren. Darüber hinaus wurde eine Vielzahl von Anwendungsstudien der DWI bei anderen soliden Tumoren, mitunter Prostatakarzinom [22], Bronchialkarzinom [23],

Pankreaskarzinom [24], usw., erhoben. Es liegen bereits mehrere, jedoch insgesamt heterogene Studien vor, die vielversprechende Ergebnisse hinsichtlich des ADC (apparent diffusion coefficient) -Wertes als Tumor Biomarker aufzeigen [25-28]. Anhand dieses Wertes kann eine Aussage über die Effekte der Wasserdiffusion und der kapillären Perfusion im extrazellulären Raum getroffen werden. Wie auf der Konsensuskonferenz des National Cancer Instituts in Toronto 2008 postuliert, bedarf es weiterer homogener Multicenterstudien, um eine valide Aussage zum ADC-Wert als Biomarker zu treffen [29]. Des Weiteren ist es von Vorteil, mittels einer noninvasiven Methode zwischen gesunder Niere und Tumor unterscheiden zu können. Dies kommt nicht nur der präoperativen Tumordiagnostik zu Gute, sondern stellt auch eine vielversprechende Methode für das Behandlungsmonitoring und Staging in der Onkologie dar.

BOLD-MRT

Die BOLD-MRT wird bereits vielfach bei verschiedenen Organsystemen als eine schnelle, nichtinvasive Methode zur Bestimmung der regionalen Gewebsoxygenierung unter Verwendung der paramagnetischen Eigenschaften des Desoxyhämoglobins als endogenes Kontrastmittel angewandt [30-32]. Da eine ausreichende Oxygenierung für das Tumorwachstum maßgeblich ist und ein hypoxisches Milieu auf eine erhöhte Malignität hinzuweisen scheint [33], ist die BOLD-MRT-Bildgebung in den Mittelpunkt der Tumorforschung gerückt [34, 35]. Auch neue Therapieansätze wie die `targeted therapies` (gezielte antiangiogenetische Tumorthherapie), hatten Studien zufolge, bei denen die BOLD Technik bei unterschiedlichen Tumoren (z.B. Prostatakarzinom, Gliom, Fibrosarkom) angewendet wurde [35-39]. Zudem wurde die BOLD-Bildgebung bereits vielfach in Studien [32] bei parenchymatösen Nierenerkrankungen angewandt: Nierenarterienstenose [40, 41], Diabetes mellitus [42], arterielle Hypertonie [43], unilaterale Ureterstenose [44]. Nach derzeitigem Wissensstand liegen bisher nur wenige Studien zur Charakterisierung renaler Läsionen mittels BOLD-MRT [45-48] vor.

Auch wurden bisher nur zwei Studien veröffentlicht die die beiden funktionellen MRT-Techniken BOLD und DWI im Rahmen der renalen Tumorbildgebung, einander gegenüberstellen [45, 48].

Die BOLD-Bildgebung basiert nicht nur auf dem Maß an Desoxyhämoglobin eines Gewebes, sondern auch auf anderen Faktoren wie Hämatokrit, Mikrostrukturen und dem Blutfluss [49]. Auch die DWI-Technik inkludiert neben Informationen zur Diffusion Informationen zur kapillären Perfusion [50, 51].

Auf Grund dieses Perfusionseffektes ist es von Interesse, diese beiden Techniken gegenüber zu stellen und deren Korrelation zu untersuchen.

2.2. Ziele dieser Promotion

Ziel der vorgelegten Arbeit war es, die funktionellen, nicht kontrast-verstärkten MRT-Techniken DWI- und BOLD-MRT für die Diagnostik des NZKs zu erproben. Die DWI-Technik liefert Informationen über die biophysikalische Beschaffenheit des Gewebes, sowie Zelldichte, Mikrozirkulation, Zellorganisation und Mikrostruktur des Gewebes. Die BOLD-MRT verwendet die paramagnetischen Eigenschaften des Desoxyhämoglobins zur Bestimmung der regionalen Gewebsoxygenierung.

Studienziele:

- Unterscheidung zwischen gesunder Niere und Tumor
- Charakterisierung von Tumoren
- Korrelation von BOLD und DWI

In der Arbeit soll die DWI als nicht-invasive funktionelle renale Bildgebung verwendet werden, um anhand der Messung der ADC-Werte sowohl eine Aussage zur Dignität als auch zur Charakterisierung des Nierengewebes zu treffen. Zudem sollen Informationen zur Zellularität, zur Zellorganisation und zur Mikrostruktur des NZKs gewonnen werden. Es liegen bereits Studien mit vielversprechenden Ergebnissen vor, die Nierenraumforderungen mit der DWI untersuchten [19, 52]. In beiden Studien konnten im Tumor ein niedrigerer ADC-Wert als im gesunden Gewebe und in benignen Nierenzysten nachgewiesen werden.

Auf Grund bereits vorliegender Studienergebnisse in der Anwendung der BOLD-MRT bei funktionellen Nierenerkrankungen [41, 42, 53], aber nur weniger Studien bei Nierentumoren [45-48], erscheint es sinnvoll, die BOLD-MRT- Technik zur weiteren Untersuchung von Nierentumoren anzuwenden. Unter der Annahme eines Zusammenhangs zwischen der Tumoroxygenierung und Vaskularisierung sollen in dieser Studie Nierentumoren, insbesondere das NZK, genauer untersucht werden. Dies ist im Hinblick auf die `zielgerichtete` antiangiogentische Therapie mit Tyrosinkinaseinhibitoren (TKI) des NZK ein wichtiges Forschungsthema.

Mittels beider Methoden erscheint es außerdem möglich, indirekte Informationen zur Gewebepfusion zu erhalten, so dass die Korrelation beider Methoden von Interesse ist und in der vorliegenden Studie dazu Stellung genommen wird.

3. Materialien und Methoden

3.1. Übersicht über die Probanden und Patienten

3.1.1. Probanden

Ein Ethikvotum für die Durchführung der Studie lag vor. Um Referenzdaten zur Diffusions- und BOLD-Messung zu erheben, wurden 15 männliche Probanden im Alter von 24 bis 35 Jahren in die Studie eingeschlossen. Weibliche Probanden wurden wegen einer möglichen Schwangerschaft ausgeschlossen, um teratogene Effekte durch Kontrastmittel und Magnetfeld zu vermeiden. Alle Probanden wiesen keine bekannte renale Vorerkrankung auf. Vor jeder Untersuchung wurde eine umfassende Aufklärung durch den Studienarzt (Dr. Michaely) durchgeführt und eine Einverständniserklärung eingeholt. Der Aufklärungsbogen ist im Anhang enthalten. Die BOLD-Messungen der Probanden wurden zudem zweizeitig erhoben. Zwischen den Messungen lagen ca. 3 Monate.

Tabelle 1 zeigt eine Übersicht über die erhobenen Messungen.

Proband Nr.	Geschlecht m/w	ADC-Messung	FLASH T2*-Messung	Erneute FLASH T2*-Messung nach 3 Monaten
1	m	+	+	+
2	m	+	+	+
3	m	+	+	+
4	m	+	+	+
5	m	+	+	+
6	m	+	+	+
7	m	+	+	+
8	m	+	+	+
9	m	+	+	+
10	m	+	+	+
11	m	Nicht durchgeführt	+	+
12	m	Nicht durchgeführt	+	+
13	m	Nicht durchgeführt	+	+
14	m	Nicht durchgeführt	+	+
15	m	Nicht durchgeführt	+	+

Tabelle 1: Übersicht der erhobenen Messungen der Probanden und deren Geschlecht.

Alle Probanden waren zwischen 24 und 35 Jahre alt.

3.1.2. Patienten

Es wurden 21 Patienten, die im Rahmen der präoperativen Diagnostik bei Verdacht auf NZK in dem Institut für Klinische Radiologie des Universitätsklinikums München, rekrutiert wurden, in die Studie eingeschlossen. Der Verdacht ergab sich durch die klinische Beschwerdesymptomatik und der daraufhin durchgeführten Ultraschalluntersuchung.

Es wurden 21 Patienten untersucht, 11 Männer und 10 Frauen zwischen 34 und 80 Jahren mit einem Durchschnittsalter von $58,4 \pm 3,2$ Jahren.

Alle Patienten wurden vor jeder Untersuchung ausführlich aufgeklärt und gaben ihr schriftliches Einverständnis.

Übersicht (Tabelle 2) über die durchgeführten Messungen, Alter, Geschlecht und histologischer Befund der Patienten:

Patient Nr.	Pathologie	Alter (Jahre)	Geschlecht m/w	Tumordurchmesser	ADC-Messung	R2*-Messung
1	Keine Histologie	80	w	3,0 cm	+	+
2	Klarzelliges NZK pT1,pNx,pMx,G2	36	m	3,5 cm	+	+
3	Klarzelliges NZK pT1,pN0,pMx,G2-3	56	m	5,5 cm	+	+
4	Chromophobes NZK pT1a,pNx,pMx,G2	65	m	2,3 cm	+	+
5	Klarzelliges NZK pT1,pNx,pMx,G2	61	w	6,5 cm	+	+
6	Papilläres NZK pT2,pN0pMx,G2	73	m	7,5 cm	+	+
7	Keine Histologie	42	w	5,2 cm	+	+
8	Papilläres NZK pT1,pNx,pMx,G2	39	m	2,1 cm	+	+
9	Klarzelliges NZK pT2,pN2,pMx	80	w	9 cm	+	+
10	Klarzelliges NZK pT3,pNx,pMx,G2	61	m	5,5 cm	+	+
11	Phäochromozytom	34	m	6,2 cm	+	+
12	Klarzelliges NZK pT2,pNx,pMx,G2	66	w	8 cm	+	+
13	Klarzelliges NZK pT3,pN0,pMx,G1	65	w	7,5 cm	+	+
14	Onkozytom	63	m	5,5 cm	+	+
15	Klarzelliges NZK pT1G2NxM0	75	w	5,2 cm	+	+

16	Papilläres NZK pT2,pNx,pMx	43	w	2,3 cm	Nicht durchgeführt	+
17	Klarzelliges NZK pT1b,pNx,pMx,G2	67	m	4,2 cm	Nicht durchgeführt	+
18	Klarzelliges NZK pT3a,Nx,Mx,G3	69	w	4,8 cm	Nicht durchgeführt	+
19	Zystisches Nephrom	34	m	2,8 cm	Nicht durchgeführt	+
20	Keine Histologie	58	w	3,2 cm	Nicht durchgeführt	+
21	Keine Histologie	55	m	4,2 cm	Nicht durchgeführt	+

Tabelle 2: Übersicht der durchgeführten Messungen, Alter, Geschlecht und histologischer Befund der Patienten

3.2. Bildgebung

3.2.1. Magnetresonanztomographie

Alle Messungen im Rahmen dieser Arbeit wurden an einem klinischen Ganzkörpertomographen (Magnetom Avanto, Siemens Healthcare Sektor, Erlangen) durchgeführt. Die Feldstärke betrug 1,5 Tesla (T). Eine Beschreibung der wesentlichen Eigenschaften ist im Anhang A zu finden. Der Tomograph verfügt über ein leistungsfähiges Gradientensystem, das innerhalb einer Millisekunde auf einen Maximalwert von $G_{\max} = 45 \text{ mT/m}$ geschaltet werden kann. Neben der Gradientenstärke ist die minimale Zeit, die zum Einschalten des Gradienten auf die volle Stärke benötigt wird, ein weiteres Leistungsmerkmal. Diese Anstiegszeiten und die dazugehörigen Raten (engl. slew rate) liegen bei 200 mT/m/ms. Darüber hinaus verfügt der MR-Tomograph über 32 Kanäle und bis zu 76 Empfangselemente und ein sogenanntes TIM-Konzept (Total imaging matrix). Dieses Konzept ermöglicht Ganzkörperaufnahmen in nur einer einzigen Untersuchung und lässt eine beliebige Kombination von Spulen zu.

Zum Verständnis der kernphysikalischen Grundlagen, der Signalentstehung, Schichtselektion, der Phasen- und Frequenzkodierung, sowie der Fourier-Transformation wird auf die gängigen Lehrbücher verwiesen [54-56].

3.2.2. Diffusionsgewichtete Bildgebung (DWI)

Die DWI charakterisiert die unwillkürliche Bewegung von Wassermolekülen, auch Brown'sche Bewegung genannt. Die Wassermoleküle sind in ständiger Bewegung, wobei die Bewegungsrate von der kinetischen Energie der Moleküle und deren Temperatur abhängt. Bis zum heutigen Zeitpunkt ist die diffusionsgewichtete MRT-Bildgebung die einzige Methode, um diese molekulare Diffusion *in vivo* zu messen. Ein Gradientenfeld bewirkt bei der zufälligen thermischen Bewegung von Spins eine Phasenverschiebung ihrer Transversalmagnetisierung gegenüber den statischen Spins. Bei einer Spinechosequenz bedeutet das, dass die Rephasierung nach einem Refokussierungsimpuls nicht mehr vollständig erfolgt, da sich die Lage der individuellen Spins geändert hat. Die maximale transversale Magnetisierung im Echogipfel ist durch die Phasendifferenz zwischen den Magnetisierungsvektoren der individuellen Spins reduziert. Das Resultat ist ein Signalverlust. Gewebereiche mit einer höheren Diffusion erscheinen in diffusionsgewichteten Bildern signalarm [57, 58].

Die so genannte Abschwächung hängt von der Gradientenhistorie und dem Diffusionskoeffizienten D des betrachteten Gewebes ab. In der Praxis wird dieser Koeffizient D durch die Wasserdiffusion bedingt. Diese wird durch natürliche Barrieren behindert und damit auf bestimmte Volumina beschränkt. Der Diffusionskoeffizient kann aus der Signalabschwächung bestimmt werden.

Für die Spin-Echo-Bildgebung gilt ein einfacher exponentieller Zusammenhang zwischen Signalabschwächung und Diffusionskoeffizient:

$$S(b)/S(b=0) = e^{-bD}$$

D wird in mm^2/s angegeben.

Der Gradientenfaktor b [s/mm^2] ist abhängig von den verwendeten Gradienten und lässt sich wie folgt mathematisch definieren:

$$b = \gamma^2 G^2 \delta^2 (\Delta - \delta/3)$$

γ : gyromagnetische Konstante

δ : Schaltzeit des Diffusionsgradienten

Δ : Zeitintervall zwischen 2 Diffusionsgradienten

G: Amplitude des Diffusionsgradienten

Zudem drückt der Diffusionswichtungsfaktor b aus, wie empfindlich die verwendete Sequenz für Diffusionseffekte ist. Je höher b gewählt wird, desto größer ist der Anteil der Diffusion am resultierenden Bildkontrast. Da b einen Vektor darstellt, enthält er damit eine richtungsbestimmende Komponente. Bei der Wahl eines hohen b -Faktors wird der Bildkontrast überwiegend von den Diffusionseigenschaften des Gewebes bestimmt. Der Einfluss von T1- und T2-Relaxationseffekten ist klein, allerdings nicht völlig zu vernachlässigen. Gewebe mit einer sehr langen T2 – Relaxationszeit können gelegentlich eine Diffusionseinschränkung vortäuschen (sog. T2-shine-Through-Phänomen). Um dies zu vermeiden, kann mittels Messungen mit verschiedenen b -Faktoren der Diffusionskoeffizient berechnet werden.

In diesem Fall spricht man nun von einem scheinbaren Diffusionskoeffizienten ADC (Apparent Diffusion Coefficient). Der ADC, auf den T1- und T2-Relaxationszeiteffekte keinen Einfluss mehr haben, kann ebenfalls in Form eines Parameterbildes dargestellt werden. Der ADC kombiniert die Effekte der kapillären Perfusion und Wasserdiffusion im extrazellulären extravasalen Raum. Hohe b -Werte ($> 200 \text{ s/mm}^2$) reflektieren beinahe nur Diffusion, wohingegen niedrige b -Werte ($< 200 \text{ s/mm}^2$) Diffusion und Perfusion beinhalten. ADC-Werte können wie folgt berechnet werden:

$$\text{ADC (mm}^2/\text{s)} = 1 / b_i \times \ln [S(b_0) / S(b_i)]$$

$S(i)$: Signalintensität gemessen mit dem i -ten b -Wert

S_0 : Signalintensität gemessen mit einem b -Wert von 0 sec/mm^2

Die Untersuchungszeiten der EPI (echo-planar-imaging)- Sequenzen, je nach Wahl der Parameter, sind sehr schnell (17 Sekunden) und minimieren die physiologischen

Bewegungseffekte [57]. Bei der klassischen EPI- Form verwendet man einen Anregungspuls, nach dem durch Schalten eines starken Gradienten mit abwechselnd positivem und negativem Vorzeichen eine Serie Gradientenechos erzeugt wird, die durch einen weiteren oder kurz zugeschalteten Gradienten einzeln phasenkodiert und nach dem Auslesen zu einem Bild rekonstruiert werden. Diese Technik ist allerdings anfällig für Suszeptibilitätsartefakte und Verzerrungen. Suszeptibilitätsartefakte sind Artefakte, die sich durch Signalverlust oder Bildstörungen auszeichnen und entstehen können, wenn Gewebe mit stark unterschiedlicher Magnetisierbarkeit unmittelbar benachbart ist [59]. Mit Hilfe der parallelen Bildgebung werden der Echozug (Anzahl der Echos pro Anregung) verkürzt und Artefakte minimiert [55, 56, 60].

Die DWI wurde zunächst in der neuroradiologischen Bildgebung zur Detektion von akuten zerebralen Ischämien, intrakraniellen Tumoren und demyelinisierenden Erkrankungen eingesetzt und gewinnt zunehmend Bedeutung in der abdominalen Bildgebung [61-64].

Wassertransport ist aber auch ein vorherrschender Mechanismus in der ganzen Niere. Somit stellt die Niere auch wegen ihres hohen Blutflusses ein interessantes Organ dar, um diese Technik der MRI in einer Vielzahl an klinischen Studien anzuwenden [59-61].

Im Allgemeinen ist bekannt, dass die Niere (vor allem die Medulla) auf Grund ihrer radialen Strukturorientierung eine Anisotropie aufweist [14, 65, 66]. Würde man die DWI in nur einer Richtung (z.B. z-Achse) durchführen, würde das zu einem Informationsverlust führen [67]. Diffusion ist ein dreidimensionaler Prozess und nicht in allen drei Raumrichtungen kongruent. Um dieses Problem zu limitieren, muss man die Diffusionssensibilitätsgradienten in den drei orthogonalen Richtungen (craniocaudal, rechts-links und anterior-posterior) ausrichten und die zugehörigen Messwerte erheben. In biologischen Geweben ist die Diffusion zudem nicht ganz willkürlich, da das Gewebe über eine bestimmte Struktur verfügt. Zellmembranen, vaskuläre Strukturen oder z.B. Axonzylinder können das Ausmaß der Diffusion limitieren. Die Bewegung intrazellulärer Wassermoleküle wird durch intrazelluläre Organellen, Proteine und andere Makromoleküle beeinflusst.

Zusätzlich zur Diffusion liefert die DWI auch Informationen zur Mikrozirkulation und zur kapillären Perfusion des Gewebes. Bei geringen b-Werten ($b < 200 \text{ s/mm}^2$) scheint eine Abhängigkeit der ADC-Werte von der Perfusion vorzuliegen [68, 69].

Diese Pseudodiffusionseffekte können bei höheren b-Werten exkludiert werden ($b > 400 \text{ s/mm}^2$), jedoch zeigen b-Werte $> 1000 \text{ mm}^2$ ein hohes Rauschen, bedingt durch das schwache MR-Signal auf Grund der kurzen T₂-Zeit bei der abdominalen Bildgebung [52]. Aus diesem Grund wurde in der vorliegenden Studie ein Kompromiss ($b = 0/500$) in der Auswahl des b-Wertes getroffen.

3.2.3. BOLD- MRT

Frühere Untersuchungen haben gezeigt, dass die T₂^{*}-Relaxationszeit der Protonen mit steigender Konzentration von Desoxyhämoglobin im Blut abnimmt und zu einer vermehrten Spin-Dephasierung im umgebenden Gewebe führt. Die T₂^{*}-Relaxationszeit wird einerseits durch die Spin-Spin-Relaxation, andererseits durch lokale Magnetfeldinhomogenitäten verursacht und ist deshalb oft deutlich kürzer als die T₂-Relaxationszeit [59]. Die vermehrte Spin-Dephasierung des umgebenden Gewebes hat einen messbaren Signalverlust in Bereichen mit einer erhöhten Desoxyhämoglobinkonzentration zur Folge. Man nennt diesen Effekt BOLD-Effekt (blood oxygen level dependent) [61, 70]. Die Technik basiert auf Gradientenechosequenzen, von denen man sich die Möglichkeit einer schnelleren Bildgebung erhoffte. Bei dieser Technik erfolgt die Anregung mittels eines kleinen Flipwinkels und die Umkehr des Gradienten rephasiert die transversal dephasierten Spins. Daraus hat sich die Steady-State Technik, FLASH (fast low angle shot) entwickelt, welche sich auf den Gleichgewichtszustand der longitudinalen Magnetisierung bezieht. Hierbei wird zum Verständnis auf die gängigen Lehrbücher verwiesen [55, 56, 60, 71].

In der Niere kann der durch die Desoxyhämoglobinkonzentration verursachte Signalverlust mit Hilfe einer Serie von T₂^{*}-gewichteten Bildern, bei der jedes Bild mit einer zunehmenden TE (echo time) generiert wurde, gemessen werden. Die Desoxyhämoglobinkonzentration nimmt mit steigendem Sauerstoffverbrauch zu, was wiederum zu einem Abfall der T₂^{*}-Relaxationszeit des umgebenden Gewebes führt. Der R₂^{*}- ($1/T_2^*$) Wert ist ein Maß für die Rate an Signalverlust und Spin-Dephasierung und korreliert mit dem Desoxyhämoglobingehalt.

R₂^{*}-Werte werden als Steigung des natürlichen Logarithmus der Signalintensitäten versus der Echozeiten berechnet [72]. Jedoch muss berücksichtigt werden, dass der T₂^{*}-Wert nicht nur von der Desoxyhämoglobinkonzentration, sondern auch vom Blutfluss, Hämatokrit und von Mikrostrukturen beeinflusst wird, so dass zwischen R₂^{*} und pO₂ keine direkte Korrelation besteht [61].

3.3. Methodik der Bildgebung

In der vorliegenden Studie wurden sowohl Patienten als auch gesunde Probanden in Rückenlage unter Verwendung einer Oberflächenspule untersucht. Um morphologische Daten zu gewinnen, wurden folgende Sequenzen herangezogen: T2- gewichtete HASTE- (half-Fourier acquisition single-shot turbo spin echo) Bildsequenzen und T1-gewichtete VIBE (volumetric-interpolated breathhold examination) -Bildsequenzen. Die DWI- und BOLD-Sequenzen wurden noch vor Kontrastmittelgabe durchgeführt. Zudem wurde die parallele Bildgebung angewendet.

Dies ist ein Verfahren, bei dem mit mehreren aufeinander abgestimmten Spulen jeweils nur ein Teil der für das ganze Messfeld benötigten Signale aufgezeichnet wird und diese im Anschluss in eine gemeinsame Akquisitionsmatrix eingelesen werden. Da zur Akquisition weniger Schritte der Phasenkodierung erforderlich sind, vermindert das Verfahren die Akquisitionszeit.

	EPI-DWI	FLASH T2*
TR (repetition time)	3000	93
TE (echo time) [ms]	98	5-49
α [°] (Flipwinkel)		20
Matrix	128 x 80%	192 x 100%
FOV (field of view) [mm ²]	400 x 81 %	400 x 81 %
Orientierung	Koronar	Koronar
Auflösung [mm ³]	3,9 x 3,1x 8,0	4,2 x 3,1 x 5,0
Parallele Bildgebung	GRAPPA (generalized autocalibration partially parallel acquisition) R = 2	
Bandbreite [Hz/Px]	390	
b-Werte	0/500	
Akquisitionszeit	17 sec	27 sec
Mittelungen	2	1
Sequenztyp	EPI (echo-planar-imaging)	Multiecho GRE (gradient-recalled echo)
Schichten	4	5

Tabelle 3: Technische Daten der angewandten Sequenzen

3.4. Datenverarbeitung

3.4.1. Datenerhebung der DWI- Sequenzen

Die Patientendaten, archiviert in einem speziellen digitalen Patientenverwaltungssystem (Picture Archiving and Communication System, PACS), wurden auf spezielle Nachbearbeitungscomputer (sog. *MMWP*) transferiert. Diese sind ausgestattet mit der `syngo` Software von Siemens (Version VB13). Die ADC-Werte wurden auf den computergenerierten parametrischen ADC-Karten mittels ROI (region of interest) in zwei zentralen Schichten erhoben. Es wurden jeweils zwei ROIs pro Niere platziert, jeweils am Ober- oder Unterpol. Bei den Patienten wurden zusätzlich zwei ROIs in den Tumor gelegt. Dabei wurde darauf geachtet, dass nekrotische Tumorareale ausgespart blieben. Sowohl bei den Probanden als auch bei den Patienten wurden die Sequenzen mit b Werten von 0 und 500 s/mm² gemessen. Die ROIs sollten in maximaler Größe gewählt sein, dabei anatomische Grenzen nicht überschreiten und Artefakte aussparen.

3.4.2. Methodik der Datenerhebung der T2*-FLASH-Sequenzen

Die Messwerte der T2*-FLASH Sequenzen wurden ebenfalls mit einem Nachbearbeitungscomputer auf ROI-Basis erhoben. In einer zentralen artefaktfreien Schicht wurden die Signalintensitätswerte für 12 Echozeiten erhoben. Die Echozeiten wurden in Abständen von jeweils 4ms gewählt, beginnend bei 5ms dann aufsteigend bis 49 ms. Es wurden beidseits zwei ROIs jeweils in die Medulla und in den Kortex platziert, bei den Tumorpatienten zusätzlich zwei ROIs in den Tumor. Die Kriterien bei der Auswahl der ROIs sind entsprechend derer der EPI-DWI.

3.5. Statistik

Die statistische Auswertung der Daten erfolgte auf einem Windows-PC unter Zuhilfenahme von Microsoft Windows Excel Office 2010 (Microsoft, Seattle, WA, USA). In einem ersten Schritt wurden Mittelwert und Standardabweichung für alle Parameter berechnet. Die R^2 -Werte wurden als Steigung des natürlichen Logarithmus der Signalintensitäten versus der Echozeiten berechnet. Um signifikante Unterschiede zwischen Medulla und Cortex herauszuarbeiten, wurde ein gepaarter t-Test angewendet. Unterschiede zwischen Patienten wurden mittels ungepaarten t-Tests untersucht. Zuvor wurde jeweils auf Normalverteilung mittels Kolmogorow-Smirnow-Test überprüft. Als Signifikanzniveau wurde $p < 0,05$ festgelegt.

Die Korrelationsberechnung der R^2 - und ADC-Werte erfolgte mittels des Pearsonschen Korrelationskoeffizienten r . Als Signifikanzniveau wurde $p < 0,05$ festgelegt.

4. Ergebnisse

4.1. Messungsübersicht

Bei allen 15 eingeschlossenen Probanden wurden die Messungen erfolgreich und komplikationslos durchgeführt. Mit Ausnahme eines Probanden mit Einzelniere, wurden die Daten an beiden Nieren erhoben. Von den Probanden wurden 10 zur Diffusionsmessung herangezogen und die $b_0/500$ Werte in jeweils zwei Schichten erhoben. Inkonsistenzen hinsichtlich b -Werte existieren nicht. Zudem wurde bei allen Probanden eine zweizeitige Messung der FLASH- T_2^* -Sequenzen durchgeführt.

Auch bei den 21 eingeschlossenen Patienten ergaben sich keine Mess- und Datenerhebungsprobleme. Mit Ausnahme von zwei Patienten wurden die Daten von beiden Nieren erhoben. Aufgrund einer stattgehabten Nephrektomie war bei diesen beiden Patienten die beidseitige Datenerhebung nicht möglich. Die Diffusionsmessung wurde bei 15 Patienten mit b_0 und b_500 s/mm^2 durchgeführt und FLASH- T_2^* -Sequenzen von allen eingeschlossenen Patienten erhoben.

4.1.1. Probanden: Diffusionsmessungen

In den ADC-Messungen wurde hinsichtlich der ausgewerteten Schichten kein signifikanter Unterschied gefunden (linke Niere $p=0,47$, rechte Niere $p=0,90$)

(Tabelle 4).

Probanden	Schicht 1 rechte Niere	Schicht 2 rechte Niere	Schicht 1 linke Niere	Schicht 2 linke Niere
n=10	$2,15 \pm 0,17$	$2,24 \pm 0,19$	$2,2 \pm 0,15$	$2,18 \pm 0,08$

Tabelle 4: ADC-Mittelwerte und Standardabweichungen der Probanden in den beiden gemessenen Schichten der rechten und linken Niere bei $b_0/500$ in $\times 10^{-3} \text{mm}^2/\text{s}$

Ebenso lag hinsichtlich der Seitenlokalisierung der gemessenen ADC-Werte keine signifikante Abweichung vor ($p=0,47$).

Probanden	Rechte Niere	Linke Niere
n=10	$2,19 \pm 0,18$	$2,20 \pm 0,21$

Tabelle 5: ADC-Mittelwerte und Standardabweichungen der Probanden bei $b_0/500$ der rechten und linken Niere in $\times 10^{-3} \text{mm}^2/\text{s}$

4.1.2 Patienten: Diffusionsmessungen

Es konnten keine signifikanten Unterschiede zwischen gesunder Niere und gesundem Gewebe der tumortragenden Niere gezeigt werden ($p=0,55$). Die ADC-Werte der gesunden Niere ($p=0,002 \times 10^{-3}$) und auch des gesunden Gewebes der tumortragenden Niere ($p=0,001 \times 10^{-4}$) waren signifikant höher als die des Tumors.

Abbildung 1 veranschaulicht die signifikant höheren ADC-Werte gesunden Gewebes im Vergleich zum Tumorgewebe.

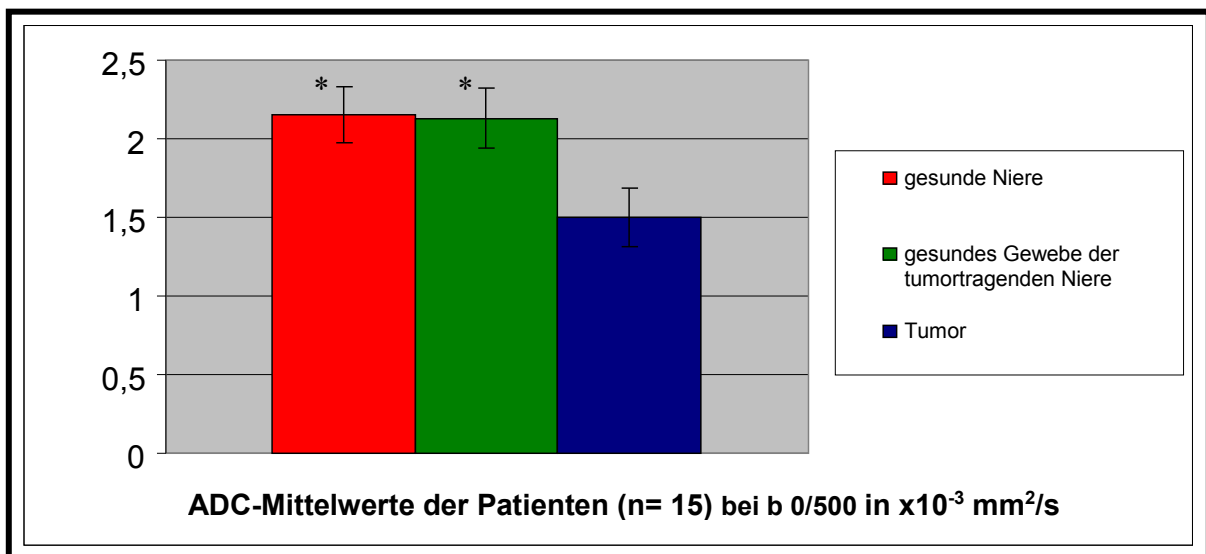


Abb. 1: Darstellung der signifikant höheren ADC-Mittelwerte der gesunden Niere ($p=0,002 \times 10^{-3}$), (ADC: $2,16 \pm 0,17 \times 10^{-3} \text{ mm}^2/\text{s}$) und des gesunden Gewebes der tumortragenden Niere der Patienten ($p= 0,001 \times 10^{-4}$), (ADC: $2,13 \pm 0,19 \times 10^{-3} \text{ mm}^2/\text{s}$) gegenüber dem ADC-Wert des Nierentumors (ADC: $1,50 \pm 0,19 \times 10^{-3} \text{ mm}^2/\text{s}$) in $\times 10^{-3} \text{ mm}^2/\text{s}$

Die nächste Abbildung zeigt exemplarisch eine T2-gewichtete und eine diffusionsgewichtete Sequenz eines NZK am linken Nierenpol.

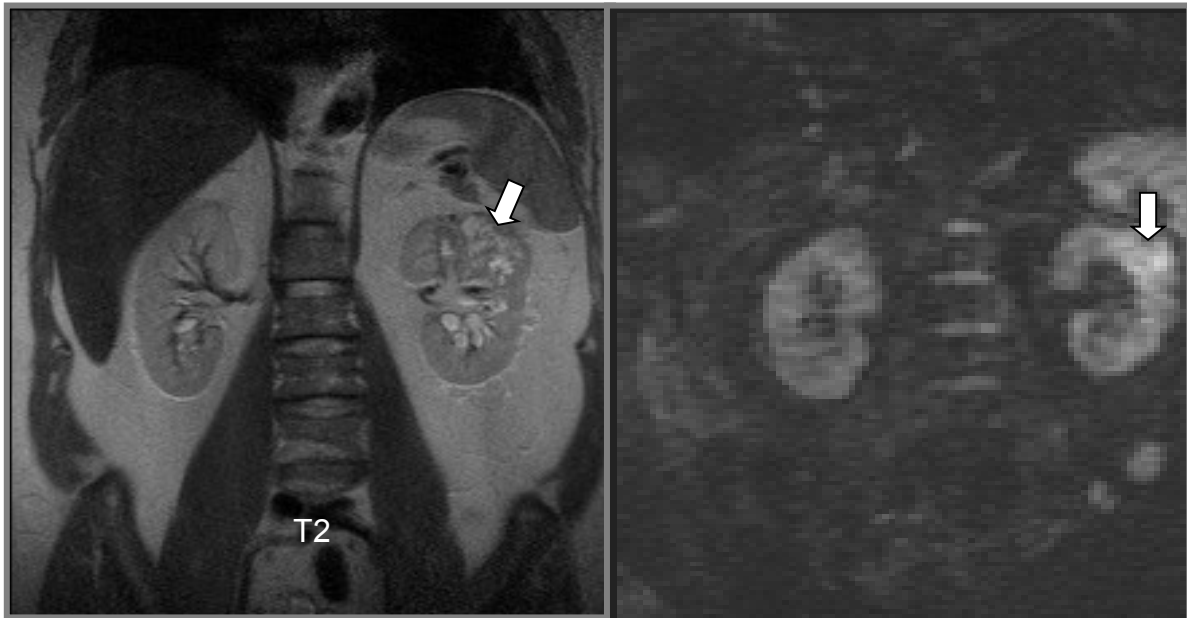

Abb. 2: T2-gewichtet, HASTE koronare Ebene ; Diffusionsgewichtet $b=500 \text{ s/mm}^2$:

NZK als inhomogene Raumforderung (Pfeile): Der Tumor weist im Vergleich zum Nierenparenchym eine Diffusionsrestriktion auf, d.h. erscheint hell aufgrund der verminderten Beweglichkeit der Wassermoleküle.

4.1.3. Diffusion: Probanden vs. Patienten

Die ADC-Mittelwerte der gesunden Niere bei Probanden und Patienten unterschieden sich nicht signifikant ($2,19 \pm 0,15$ vs. $2,15 \pm 0,17 \times 10^{-3} \text{ mm}^2/\text{s}$).

Abbildung 3 stellt die ADC-Mittelwerte des gesunden Nierengewebes der Probanden den Werten der Patienten gegenüber.

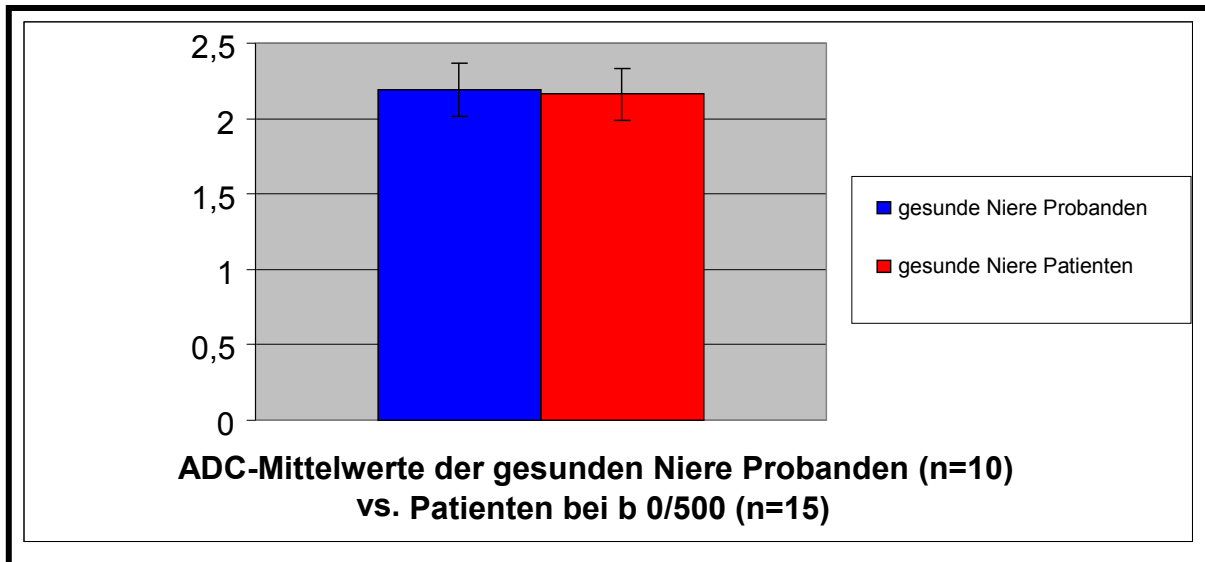


Abb. 3 Vergleich der ADC-Mittelwerte der gesunden Niere bei b 0/500 Probanden (ADC: $2,19 \pm 0,15 \times 10^{-3} \text{ mm}^2/\text{s}$) vs. Patienten (ADC: $2,15 \pm 0,17 \times 10^{-3} \text{ mm}^2/\text{s}$) in $\times 10^{-3} \text{ mm}^2/\text{s}$. Ein signifikanter Unterschied ließ sich nicht nachweisen.

4.1.4. Probanden: BOLD-Messungen

Bei den 15 eingeschlossenen Probanden wurde kein signifikanter Unterschied des R2*-Wertes zwischen der rechten und linken Niere sowohl für Cortex als auch Medulla nachgewiesen. Zwischen den R2*-Messwerten des Cortex und der Medulla zeigte sich bei den Probanden ein signifikanter Unterschied ($p=0,001 \times 10^{-6}$). Die R2*-Werte der Medulla waren signifikant höher als im Cortex.

Probanden	Cortex rechts	Medulla rechts	Cortex links	Medulla links
n=15	$16,2 \pm 1,8$	$19,0 \pm 2,2$	$15,8 \pm 2,1$	$19,5 \pm 2,7$

Tabelle 6: R2*-Mittelwerte und Standardabweichungen der Probanden in s^{-1}

Auch zwischen den zweizeitigen Messungen der R2*-Werte der Probanden konnte kein signifikanter Unterschied nachgewiesen werden.

	Cortex rechts M(Messung) 1	Cortex rechts M 2	Medulla rechts M 1	Medulla rechts M 2	Cortex links M 1	Cortex links M 2	Medulla links M 1	Medulla links M 2
n=15	$16,2 \pm 2,0$	$16,3 \pm 1,7$	$19,4 \pm 1,9$	$18,6 \pm 2,5$	$16,1 \pm 2,4$	$15,5 \pm 1,7$	$18,7 \pm 2,1$	$20,3 \pm 2,9$

Tabelle 7: Zweizeitige Messung der R2*-Mittelwerte und Standardabweichungen der Probanden in s^{-1}

4.1.5. Patienten: BOLD-Messungen

Bei den 21 eingeschlossenen Studienpatienten zeigten sich weder für Cortex noch Medulla signifikante Unterschiede der $R2^*$ -Werte zwischen der rechten und linken Niere. Es fanden sich signifikant niedrigere $R2^*$ -Werte im Cortex gegenüber der renalen Medulla ($p=0,008 \times 10^{-5}$).

Zudem wurden sowohl bei den Probanden als auch bei den Patienten signifikant niedrigere $R2^*$ -Werte im Cortex gegenüber der renalen Medulla gemessen (Probanden $p=0,001 \times 10^{-6}$, Patienten $p=0,008 \times 10^{-5}$). Vergleicht man die erhobenen $R2^*$ -Werte der Probanden mit denen der Patienten, lag nur im renalen Cortex ein signifikanter Unterschied vor ($p=0,002$).

Der $R2^*$ -Mittelwert der Nierentumoren lag in der Größenordnung des renalen Cortex der Patienten und zeigte keinen signifikanten Unterschied im Vergleich zum gesunden Nierengewebe.

In Abbildung 4 werden die erhobenen $R2^*$ -Mittelwerte der Patienten dargestellt. Hierbei zeigt sich, dass der $R2^*$ -Wert des Tumors in der Größenordnung des Cortexwertes lag.

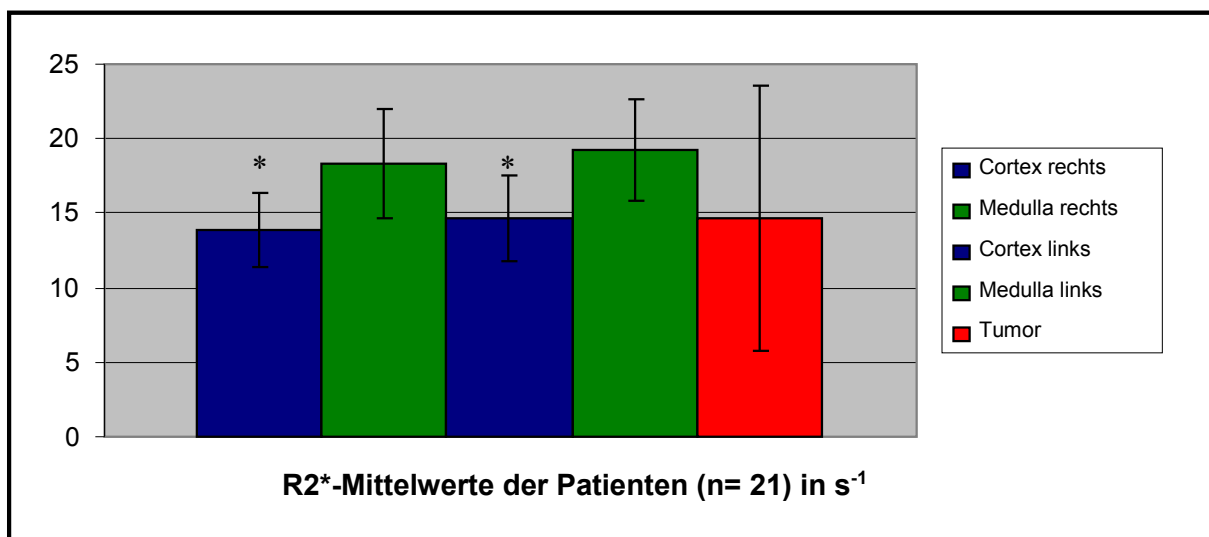


Abb. 4: Darstellung der $R2^*$ -Mittelwerte und Standardabweichungen der Patienten: Der renale Cortex wies signifikant ($p= 0,008 \times 10^{-5}$) niedrigere $R2^*$ - Werte (Cortex rechts: $R2^*:13,9 \pm 2,5 \text{ s}^{-1}$; Cortex links $R2^*: 14,7 \pm 2,9 \text{ s}^{-1}$) gegenüber der Medulla (Medulla links $R2^*: 19,2 \pm 3,4 \text{ s}^{-1}$; Medulla rechts $R2^*: 18,3 \pm 3,7 \text{ s}^{-1}$) auf. Der $R2^*$ - Wert der Nierentumoren (Tumor $R2^*: 14,6 \pm 8,9 \text{ s}^{-1}$) lag im Bereich derer des renalen Cortex.

Abbildung 5 zeigt einen Nierentumor in einer Abfolge von T2*-Sequenzen. Dabei nimmt die Hypointensität des Tumorgewebes bei steigenden TE-Werten relativ zur Niere zu.

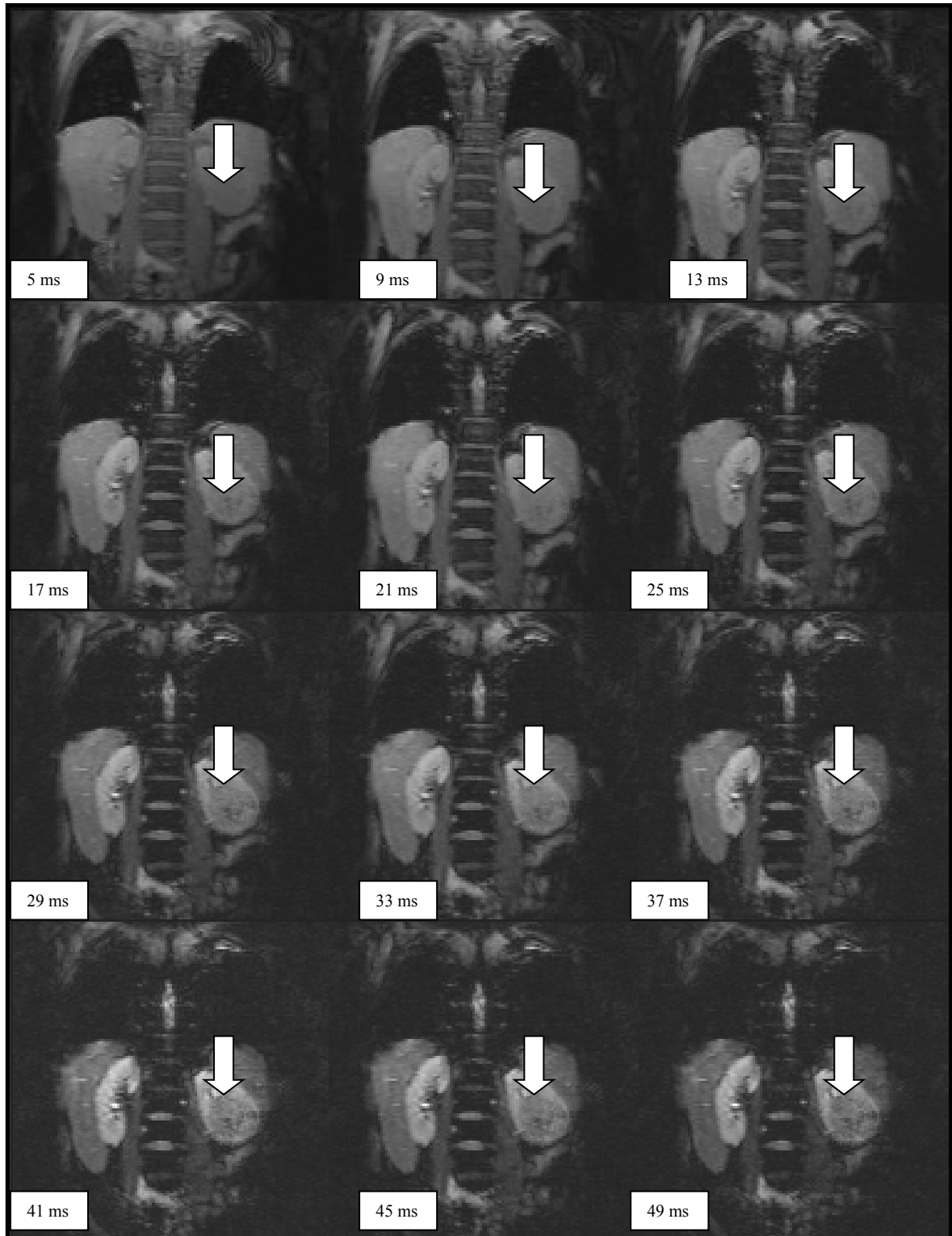


Abb. 5: Abfolge von T2* Sequenzen mit steigenden TE- Werten (links oben 5ms-49ms rechts unten); Pfeil: Tumor linker Unterpol

4.1.6. BOLD: Probanden vs. Patienten

Die in Abbildung 6 dargestellten $R2^*$ -Messwerte zeigten in der Gegenüberstellung der Medulla keinen signifikanten Unterschied. Jedoch ergab sich bei den Messwerten des Cortex zwischen Probanden und Patienten ein signifikanter Unterschied ($p=0,002$).

In Abbildung 6 werden die $R2^*$ -Mittelwerte der Probanden im Balkendiagramm denen der Patienten gegenübergestellt:

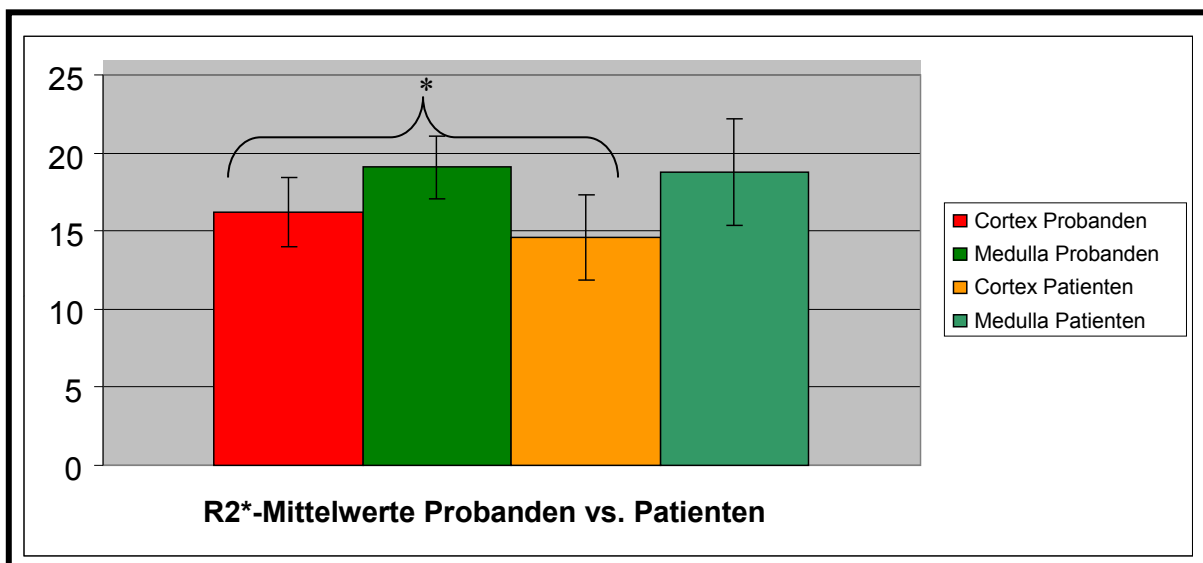


Abb. 6: Darstellung der $R2^*$ -Mittelwerte der Probanden ($n=15$) und Patienten ($n=21$) in s^{-1} : Die $R2^*$ -Werte des Cortex der Probanden waren signifikant ($p= 0,002$) höher ($16,2 \pm 2,2 s^{-1}$) als die der Patienten ($14,3 \pm 2,7 s^{-1}$). Die Mittelwerte der renalen Medulla zeigten keinen signifikanten Unterschied ($R2^*$ Medulla Probanden: $19,1 \pm 2,0 s^{-1}$; $R2^*$ Medulla Patienten: $18,8 \pm 3,4 s^{-1}$).

4.1.7. Diffusions- und BOLD- Messungen der Nierentumoren

Von den 21 eingeschlossenen Studienpatienten wiesen zehn Patienten ein klarzelliges, drei ein papilläres und einer ein chromophobes NZK auf. Darüber hinaus konnte bei einem Patienten ein Onkozytom, bei einem ein Phäochromozytom und bei einem weiteren ein zystisches Nephrom histologisch gesichert werden. Bei vier der Studienpatienten wurde keine histologische Untersuchung durchgeführt.

Anhand der oben aufgeführten Messungen gab es keinen signifikanten Unterschied in Bezug auf den ADC-Wert der histologisch unterschiedlichen NZKs. Das Onkozytom wies jedoch den höchsten ADC-Wert der Tumorentitäten ($1,74 \times 10^{-3} \text{ mm}^2/\text{s}$) auf. In Tabelle 9 werden die verschiedenen $R2^*$ -Werte der Tumoren nach ihrer histologischen Klassifizierung (klarzelliges NZK $R2^*=14,9 \text{ s}^{-1}$, SD 6,8, papilläres NZK $R2^*=11,9 \text{ s}^{-1}$, SD=6,8; chromophobes NZK $R2^*= 33,9 \text{ s}^{-1}$, Phäochromozytom $R2^*=4,6 \text{ s}^{-1}$, zystisches Nephrom $6,0 \text{ s}^{-1}$; Onkozytom $19,7 \text{ s}^{-1}$) dargestellt. Es ließ sich kein signifikanter Unterschied der $R2^*$ -Werte innerhalb der verschiedenen histologischen Entitäten ermitteln. In den Abbildungen 7 und 8 werden Diffusionssequenzen mit unterschiedlichen histologischen Subtypen des NZK dargestellt.

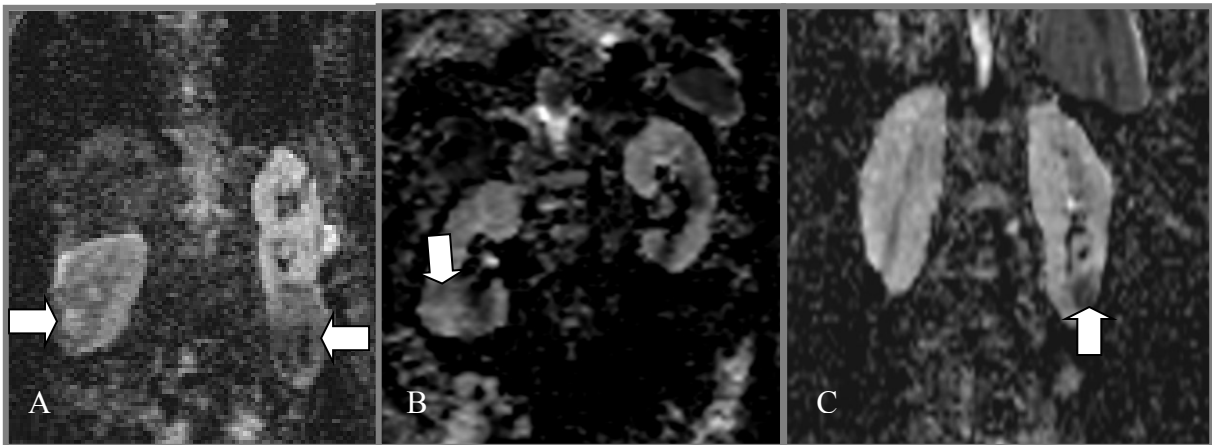


Abb. 7: EPI Diff-Sequenz b 0/500: (A) Patient mit bilateralen Nierentumoren, linker Unterpol: chromophobes NZK mit Einblutung und nekrotischem Anteil, rechte Niere: am ehesten klarzelliges NZK **(B)** Klarzelliges NZK am rechten Unterpol mit nekrotischen Anteilen (Pfeile) **(C)** Chromophobes NZK: linker Unterpol mit Einblutung

Patient Nr.	Pathologie	Tumordurchmesser	ADC	R2*
1	Keine Histologie	3,0 cm	1,7 ± 0,01	25,7
2	Klarzelliges NZK pT1,pNx,pMx,G2	3,5 cm	1,4 ± 0,2	18,4
3	Klarzelliges NZK pT1,pN0,pMx,G2-3	5,5 cm	1,6 ± 0,1	22,0
4	Chromophobes NZK pT1a,pNx,pMx,G2	2,3 cm	1,4 ± 0,04	33,9
5	Klarzelliges NZK pT1,pNx,pMx,G2	6,5 cm	1,4 ± 0,2	12,1
6	Papilläres NZK pT2,pN0pMx,G2	7,5 cm	1,7 ± 0	4,5
7	Keine Histologie	5,2 cm	1,8 ± 0,2	5,1
8	Papilläres NZK pT1,pNx,pMx,G2	2,1 cm	1,2 ± 0,04	13,1
9	Klarzelliges NZK pT2,pN2,pMx	9 cm	1,3 ± 0,04	4,3
10	Klarzelliges NZK pT3,pNx,pMx,G2	5,5 cm	1,4 ± 0,1	22,3
11	Phäochromozytom	6,2 cm	1,5 ± 0,2	4,6
12	Klarzelliges NZK pT2,pNx,pMx,G2	8 cm	1,7 ± 0,1	6,1
13	Klarzelliges NZK pT3,pN0,pMx,G1	7,5 cm	1,2 ± 0,03	17,5
14	Onkozytom	5,5 cm	1,7 ± 0,1	19,7
15	Klarzelliges NZK pT1G2NxM0	5,2 cm	1,5 ± 0,1	7,7
16	Papilläres NZK pT2,pNx,pMx	2,3 cm	--	18,0
17	Klarzelliges NZK pT1b,pNx,pMx,G2	4,2 cm	--	21,5
18	Klarzelliges NZK pT3a,Nx,Mx,G3	4,8 cm	--	16,8
19	Zystisches Nephrom	2,8 cm	--	6,0
20	Keine Histologie	3,2 cm	--	24,5
21	Keine Histologie	4,2 cm	--	2,0

Tabelle 8: Histologische Übersicht der Tumorentitäten sowie deren ADC-Mittelwerte und Standardabweichungen in $\times 10^{-3}$ mm²/s und R2*-Werte in s⁻¹

4.1.8. Gegenüberstellung der ADC- und R2*-Mittelwerte hinsichtlich der histologischen Klassifizierung der Nierentumoren

In Tabelle 9 werden die Mittelwerte der ADC- und R2*-Messungen der einzelnen Tumorentitäten aufgeführt. Diese korrelierten, wie in Abbildung 10 gezeigt, nicht miteinander.

Histologie	ADC	R2*
Klarzelliges NZK n=10	1,4 ± 0,2	14,9 ± 6,8
Papilläres NZK n=3	1,5 ± 0,4	11,9 ± 6,8
Chromophobes NZK n=1	1,4	33,9
Phäochromozytom n=1	1,5	4,6
Zystisches Nephrom n=1	--	6,0
Onkozytom n=1	1,7	19,7

Tabelle 9: Übersicht der ADC-Mittelwerte und Standardabweichungen in $\times 10^{-3} \text{ mm}^2/\text{s}$, sowie R2*- Mittelwerte und Standardabweichungen in s^{-1} nach Klassifizierung des Nierentumors

Abbildung 8 stellt die BOLD-Technik der DWI bei der Darstellung klarzelliger NZK gegenüber.

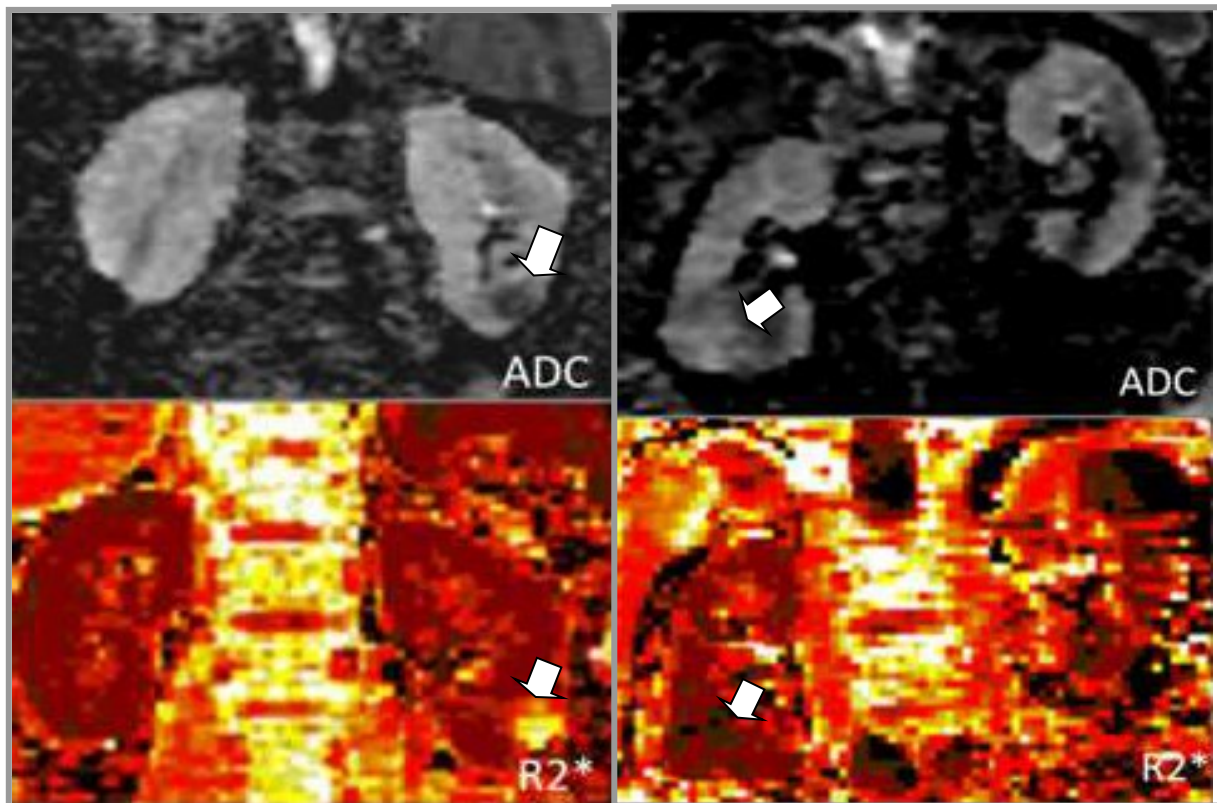


Abb. 8: Linke Abbildung: Das klarzellige NZK des linken Nierenunterpol (Pfeil) weist mäßig hohe ADC-Werte ($1,4 \times 10^{-3} \text{ mm}^2/\text{s}$) und R2*-Werte ($18,4 \text{ s}^{-1}$) auf.

Rechte Abbildung: Patient mit klarzelligem NZK am rechten Nierenhilus (Pfeil)

Relativ geringer R2*-Wert ($7,7 \text{ s}^{-1}$), vermutlich bedingt durch ein hohes Sauerstoffangebot, wohingegen der ADC ($1,45 \times 10^{-3} \text{ mm}^2/\text{s}$) relativ hoch ist, wahrscheinlich auf eine relativ geringe Zellularität zurückzuführen.

Abbildung 9 zeigt anhand eines Balkendiagrammes die ADC- und R2*-Mittelwerte der einzelnen Tumorentitäten. Man erkennt, dass sich die histologischen Subtypen des Nierenzellkarzinoms nicht signifikant von einander unterscheiden. Das Onkozytom wies die höchsten ADC-Werte auf.

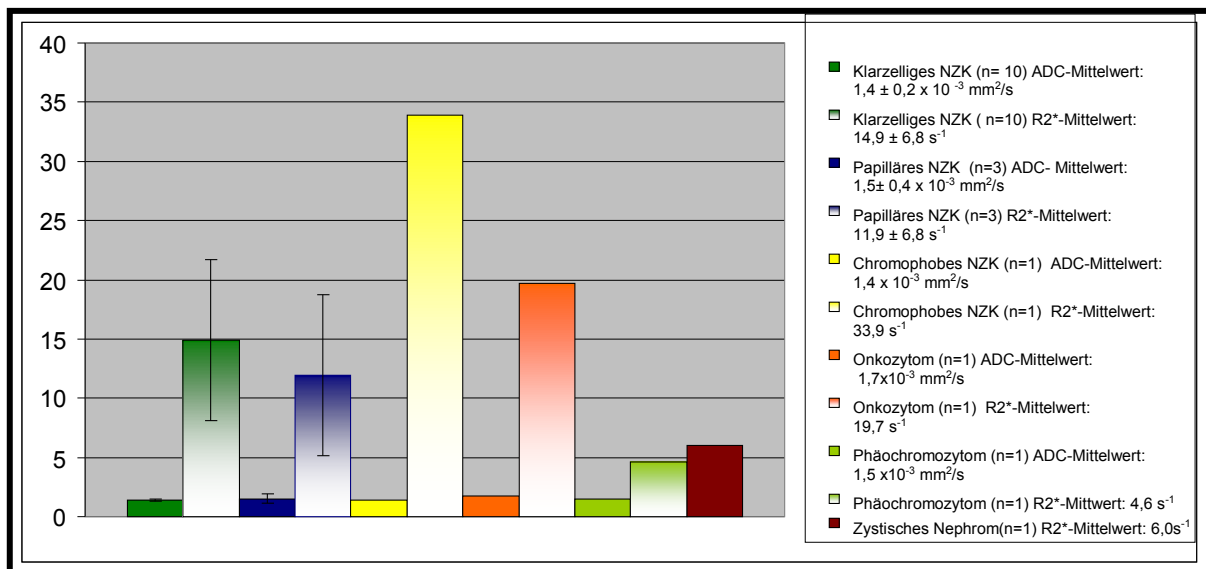


Abb.9: Übersicht der ADC- und R2*-Mittelwerte der Tumorentitäten; ADC in x 10⁻³ mm²/s, R2* in s⁻¹.

4.1.9. Korrelation der R2*- und ADC-Werte des Tumors

Die R2*- und ADC-Werte von Tumoren wiesen keine Korrelation auf (r= -0,12). Ebenso korrelierten die gemessenen R2*- und ADC-Werte des gesunden Gewebes nicht miteinander (Abbildung 10).

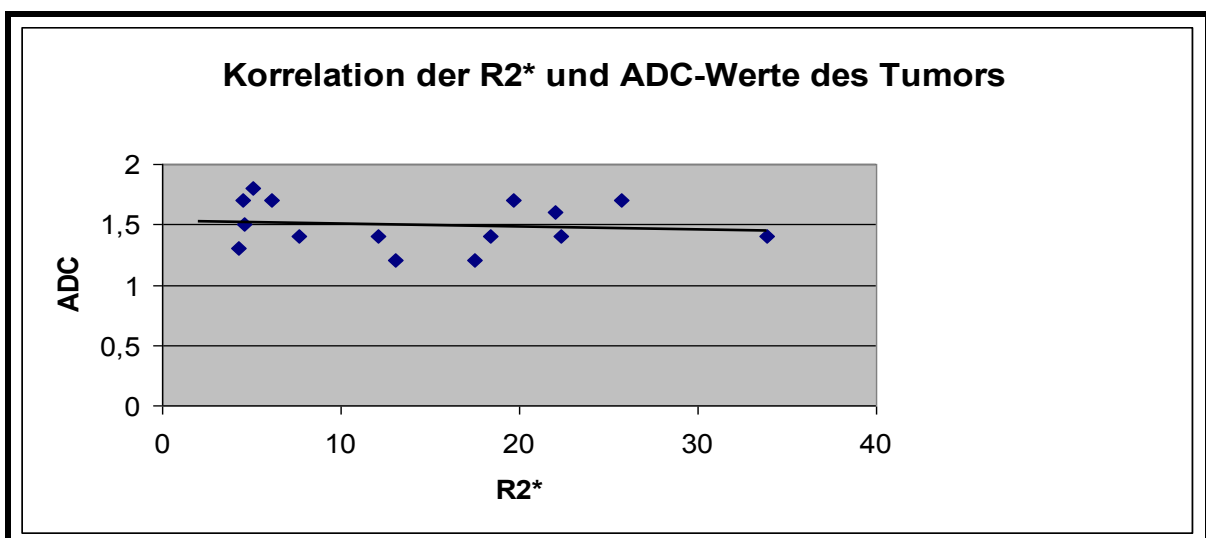


Abb.10: Korrelation der R2* (in s⁻¹)- und ADC-Werte (in x 10⁻³ mm²/s) des Tumors

5. Diskussion

Ziel dieser Arbeit war, mittels funktioneller MRT-Techniken eine Aussage über die Zellularität und Oxygenierung von Nierentumoren treffen zu können. Der wesentliche Vorteil der funktionellen MRT, bei der neben makroskopisch-morphologischen auch funktionelle Aussagen getroffen werden können, ist die strahlungsfreie Technik.

Die Notwendigkeit der Tumorklassifizierung von NZKs erklärt sich in der unterschiedlichen Prognose seiner häufigsten histologischen Subtypen [73]. Insbesondere beim fortgeschrittenen, metastasierten NZK ist die histologische Klassifizierung eine wesentliche Voraussetzung der medikamentösen Therapie, da die jeweiligen Subtypen unterschiedlich auf die molekularen gezielten Tumorthérapien (targeted therapies) reagieren. Gezielte Tumorthérapien wurden entwickelt, um in spezifische molekularbiologische Prozesse, wie z.B. Angiogenese, Apoptose und Zellwachstumssignalmechanismen der Tumorgenese einzugreifen. Im klinischen Alltag basiert die Evaluation der gezielten Tumorthérapien nur auf morphologischer Bildinformation [74]. Veränderungen der Tumorgröße bleiben jedoch hinter den funktionellen Änderungen zurück und Nekrose- und Kavernenbildung kommen häufig auch ohne entsprechende Größenveränderung vor. Aus diesem Grund ist es zur Verlaufsdiagnostik renaler Tumoren erstrebenswert, auch funktionelle Änderungen mittels nicht-invasiver Bildgebung zu erfassen.

5.1. Klinische Rationale der Diffusionsmessung (DWI)

Nach Datenlage scheinen ADC-Werte vielversprechende Prognosefaktoren zum Therapiemonitoring in der Onkologie zu sein.

Bereits im Jahre 2008 wurden sie von einer internationalen Expertenkommission als erfolgversprechende Tumorbiomarker eingeschätzt [29]. Der Therapieerfolg in der Tumorbehandlung scheint im Allgemeinen mit einem Anstieg der ADC-Werte einherzugehen. Zudem können prätherapeutische ADC-Werte als Prognosefaktor benutzt werden, da sie mit der Größe des nekrotischen Anteils des Tumors korrelieren und somit auf ein schlechteres Outcome beim Patienten hinweisen [29]. Therapien, welche Apoptose induzieren, wie z.B. die Chemotherapie, führen innerhalb weniger Tage zu signifikant ansteigenden ADC-Werten durch Zellschwellung, Tumorlyse und Nekrose [28]. Jedoch scheint der Anstieg der ADC-Werte bedingt durch nachfolgende Dehydrierung und den Zelltod nur von kurzer Dauer zu sein und langfristig sogar in einen Abfall der ADC-Werte zu münden [27]. Auch Jeon et al. [75] konnten in ihrer Studie zum frühzeitigen therapeutischen

Ansprechen des NZKs bei xenotransplantierten Mäusen auf Sorafenib, einem Proteinkinaseinhibitor, einen Anstieg der ADC-Werte (Tag 1, 3 und 7 nach Therapiebeginn), beobachten.

In einer Longitudinalstudie von Sharma et al. wurde die Rolle der DWI-Technik im Hinblick auf Therapieansprechen bei lokal fortgeschrittenem Mammakarzinom und angewandter neoadjuvanter Chemotherapie beleuchtet [76]. In dieser Studie konnten Patienten mittels ADC-Messung, die nicht auf die Tumorthherapie ansprachen, genauer identifiziert werden als mit der herkömmlichen Methode zur Charakterisierung der Tumorgroße und -volumen.

Die Bewertung der Dignität bzw. die Charakterisierung renaler Tumoren mittels ADC-Messung war bereits im Fokus mehrerer Studien [17, 19, 20, 45, 52]. Wang et al. [17] zeigten, dass die DWI-Technik sehr sensitive und spezifische Ergebnisse in der Differenzierung der Subtypen des NZK liefert. Studien von Choi et al. [45] und Xu et al. [20] wiesen jedoch nach, dass nicht alle Subtypen des NZK mit statistischer Relevanz unterschieden werden können. Sandrasegaran et al. [77] konnten auch keinen Unterschied zwischen den einzelnen Subtypen des NZKs nachweisen.

Kilickesmez et al. [78], Xu et al. [20], Mirka et al. [79] und Zhang et al. [19] wiesen nach, dass die DWI-Technik Möglichkeiten zur Differenzierung benigner und maligner renaler Läsionen bietet. Jedoch sollte diese Technik noch ergänzend zu den konventionellen Diagnostikmethoden angewandt werden, da sich in ersterer Studie die ADC-Werte maligner und benigner Läsionen überlappten.

5.2. Betrachtung der Ergebnisse der Diffusionsmessung

5.2.1. Gesundes Nierenparenchym

Der ADC-Wert stellt nicht nur ein Maß für die Diffusion, sondern auch für die Perfusion [61, 67] dar, da er Faktoren wie Blutfluss, tubulärer Fluss und Wassergehalt mit umfasst. In dieser Arbeit hat sich bestätigt, dass die ADC-Werte des Nierenparenchyms höher waren als der Milz, Pankreas und Leber [66, 80-82].

In unserer Studie lagen die erhobenen ADC-Werte in der Größenordnung der bereits publizierten Daten zum gesunden renalen Parenchym. In dieser Arbeit bestand, wie auch bei Yoshikawa et al. [80], kein signifikanter Unterschied der ADC-Werte der rechten und linken Niere. Die Messwerte des gesunden Nierenparenchyms von Patienten und Probanden unterschieden sich nicht signifikant.

Tabelle 10 liefert eine Übersicht zur aktuellen Datenlage der ADC-Messwerte des renalen Parenchyms und zeigt, dass die ADC-Werte in aktuellen Studien eine Spannweite von $1,79 - 3,54 \times 10^{-3} \text{ mm}^2/\text{s}$ aufweisen. Die in der vorliegenden Studie erhobenen Werte lagen in etwa dazwischen.

Cova et al.[83]	Squillaci[52]	Müller et al.[84]	XU et al. [20]	Siegel et al.[85]
$2,19 \pm 0,17$	$2,23 \pm 0,2$	$3,54 \pm 0,47$	$2,10 \pm 0,24$	$1,79 \pm 0,39 -$ $2,95 \pm 0,58$

Tabelle 10: Übersicht der aktuellen Datenlage der ADC-Werte und Standardabweichungen des renalen Parenchyms in $\times 10^{-3} \text{ mm}^2/\text{s}$

Einige Studien unterschieden bei der ADC-Datenerhebung jedoch nicht zwischen renalem Cortex und Medulla, was zu inkonsistenten ADC-Werten führte [53, 67, 86, 87]. Aus diesem Grund wurde in vielen Studien [65, 83]- wie auch in dieser Arbeit bei der Erhebung der ADC-Werte nicht versucht, zwischen Medulla und Cortex zu differenzieren. Wie auch bereits von Fukuda et al. postuliert, erwies es sich als zu schwierig und dementsprechend zu ungenau, die ROI in den Nierencortex und separat in die Medulla zu positionieren. Ein Grund hierfür mag auch die begrenzte Matrixgröße und die dadurch schlechte Auflösung der EPI-Diff-Sequenzen sein [65]. Eine Alternative könnte die Einzeichnung der ROIs auf morphologischen Sequenzen

darstellen, allerdings kann hier die Übertragung auf die diffusionsgewichteten Bildern durch die typischen Verzerrungsartefakte erschwert werden.

Außerdem wurden die in den letzten Jahren erhobenen Daten mit unterschiedlichen MR-Systemen und unterschiedlichen b-Werten gewonnen. Diese Unterschiede erklären wahrscheinlich die erwähnte Datenbandbreite, was auch von Zhang et al. bestätigt wurde [86]. Ebenso wurde in dieser Studie auf die konsekutiv hohen Standardabweichungen bei Verwendung hoher b-Werte hingewiesen. Le Bihan et al. haben als erste die Abhängigkeit der ADC-Werte von der Perfusion bei geringen b-Werten ($b < 200 \text{ s/mm}^2$) in ihren Arbeiten beschrieben [68, 69]. Diese Pseudodiffusionseffekte können bei höheren b-Werten exkludiert werden ($b > 400 \text{ s/mm}^2$), jedoch zeigen b-Werte $> 1000 \text{ mm}^2$ ein hohes Rauschen [52]. Aus diesem Grund wurde in der vorliegenden Studie ein Kompromiss ($b \ 0/500$) in der Auswahl des b-Wertes getroffen. Während bereits ein erster Konsens der DWI-Parameter in der Anwendung bei Tumoren vorliegt [29], gibt es für die Niere noch keine einheitliche Empfehlung (Bandbreite der b-Werte $200\text{-}800 \text{ s/mm}^2$) hinsichtlich optimaler b-Werte.

5.2.2. Tumorparenchym

Zwischen den Tumoren und gesundem Nierenparenchym zeigten sich in der vorgelegten Arbeit signifikant ($p=0,002 \times 10^{-3}$) niedrigere ADC-Tumorwerte. Dieses Resultat stimmte mit anderen Studienbeobachtungen überein [21, 52, 77]. Die ADC-Werte der renalen Tumoren in der vorliegenden Studie entsprachen den in der Literatur angegebenen Werten (vgl. Tabelle 11). In einer Studie von Yoshikawa [80] konnte allerdings kein signifikanter Unterschied zwischen den ADC-Werten von NZK und Nierenparenchym nachgewiesen werden.

Squillaci et al.[52]	Manenti et al. [21]	Kilickesmez et al. [78]	Cova et al. [83]	Squillaci et al [88]
1,72 ± 0,46	1,72± 0,2	1,06 ± 0,39	1,28 und 1,83	1,7± 0,48

Tabelle 11: Auszug aus der aktuellen Datenlage der ADC-Werte der renalen Tumoren in $\times 10^{-3} \text{ mm}^2/\text{s}$

Die Werte des klarzelligeren NZKs in unserer Studie entsprachen denen von Squillaci et al. [52], Paudyal et al. [18] und Nakamura et al. [89]. Wang et al. [17] und

Choi et al. [45] dagegen ermittelten höhere ADC-Werte des klarzelligigen NZKs ($1,85 \times 10^{-3} \text{ mm}^2/\text{s}$, sowie $1,81 \times 10^{-3} \text{ mm}^2/\text{s}$), ebenso Zhang et al. ($2,03 \times 10^{-3} \text{ mm}^2/\text{s}$). Ursächlich hierfür könnten unterschiedlich verwendete b-Werte und Feldstärken sein. Zhang et al. [19] und Sandrasegaran et al. [77] konnten keine signifikanten Unterschiede zwischen den ADC-Werten des klarzelligigen und nicht- klarzelligigen NZKs herausarbeiten. Paudyal et al. [18] gelang es allerdings, mittels DWI signifikant zwischen klarzelligem und nicht klarzelligem NZK zu unterscheiden.

Das Phäochromozytom lag bei unseren Ergebnissen ebenfalls in der Größenordnung der Werte des NZKs. Eine Ausnahme bildete in unserer Studie das Onkozytom, welches im Vergleich zu den anderen Tumoren einen höheren ADC-Wert aufwies. Dies entsprach den Ergebnissen von Squillaci et al. [52], Taouli et al. [90] sowie Notohamiprodjo et al. [49]. Der höhere ADC-Wert könnte auf die charakteristische histologische Struktur des Onkozytoms zurückzuführen sein. Es besitzt große interstitielle Räume, in denen Wasser ungehindert fließen kann und somit den ADC-Wert beeinflusst. Kilickesmez et al. zeigten in ihrer Studie eine statistische Signifikanz in der Unterscheidung renaler Adenome und nichtadenomatöser Läsionen [78].

Um herauszufinden, ob die ADC-Werte mit bestimmten Subtypen des NZKs korrelieren, wurde eine histologische Typisierung durchgeführt. Die erhobenen ADC-Werte zeigten keinen signifikanten Unterschied innerhalb der histologischen Subtypen und auch nicht innerhalb verschiedener TNM-Stadien. Auch Manenti et al. [21] und Sandrasegaran et al. [77] konnten keinen relevanten statistischen Unterschied innerhalb der histologischen Subtypen nachweisen. Studien von Choi et al. [45], Xu et al. [20] und Wang [17] zeigten jedoch, dass nur das klarzellige NZK mit statistischer Signifikanz vom papillären und chromophoben NZK unterschieden werden kann und nicht die beiden letztgenannten untereinander. Squillaci et al. konnten mittels DWI eine signifikante Korrelation der ADC-Werte mit der histologischen Architektur, Manenti et al. [21] mit der Zellularität der unterschiedlichen NZKs nachweisen [52]. In einer Studie von Rosenkrantz et al. [91] wurde gezeigt, dass der ADC-Wert bei weniger differenzierten klarzelligigen NZKs signifikant höher ist als bei gut differenzierten. Auch Mirka et al. [79] wiesen statistisch relevante Unterschiede der ADC-Werte im Hinblick auf den Differenzierungsgrad des klarzelligigen NZKs nach. Nakamura et al. [89] zeigten auf, dass mittels ADC-Werten nur eine Unterscheidung zwischen NZKs mit

TNM-Stadium I und höheren TNM-Stadien (III und IV) möglich ist. In der Studie zeigten sich bei fortgeschrittenerem Tumorstadium niedrigere ADC-Werte. Dies ist durch die veränderte Zellstruktur (z.B. Hyperzellularität) bedingt, welche eine Restriktion der molekularen Diffusion zur Folge hat.

Zusammenfassend ist nach bisherigen Ergebnissen und den eigenen Daten die DWI zur Typisierung des NZK geeignet, da die erhöhte neoplastische Zellularität und die ultrastrukturellen Gewebeveränderungen des Tumors zu einer Restriktion der molekularen Diffusion führen. Dies bildet sich in dem erniedrigten ADC-Wert renaler Tumoren ab. Die Bandbreite der ADC-Werte in den durchgeführten Studien ist vermutlich auf die Anwendung unterschiedlicher MR-Einheiten und -Techniken, darunter auch die Anwendung verschiedener b-Werte, zurückzuführen. Daher sind weitere Studien notwendig, um histopathologische Eigenschaften mittels DWI genauer zu untersuchen.

5.3. BOLD-MRT

Eine Studienhypothese war, dass der Anteil des Desoxyhämoglobins zwischen gesundem und tumorösem Nierengewebe differiert und auch innerhalb der verschiedenen Tumorentitäten unterschiedlich groß ist. Die Unterschiede im Desoxyhämoglobingehalt spiegeln sich in den $R2^*$ -Werten (auf Grund der Spin-Dephasierung des Gewebes) wider; diese wiederum können mittels der BOLD-Technik ermittelt werden [30, 72].

Schon früher wurden mit der funktionellen -vor allem renalen Bildgebung- zahlreiche Studien mit durchweg positiven Ergebnissen durchgeführt, welche zur weiteren Anwendung ermutigten [92-94]. Simon-Zoula et al. [93] demonstrierten die Reliabilität renaler BOLD- Messwerte und zeigten auch den bereits bekannten kortikomedullären $R2^*$ -Gradienten der Niere auf. Eine Studie von Malvezzi et al. [94] untersuchte mittels BOLD-MRT das Gewebeoxygenierungsprofil von Lebendnierenspendern und deren Empfängern. Auch hier zeigten sich, bedingt durch das medulläre hypoxische Milieu, signifikant höhere $T2^*$ -Werte im Cortex als in der Medulla. Nephrektomie und Transplantation führten im postoperativen Verlauf zu einem Anstieg der kortikalen $T2^*$ -Werte, wohingegen die medullären $T2^*$ -Werte nur in der Spenderniere anstiegen. In einer Übersichtsarbeit von Nissen et al. [32] wird eine Vielzahl aussichtsreicher MRT-BOLD Studien bei diabetischer Nephropathie,

Nierentransplantation, Nierenarterienstenose und zur Beurteilung pharmakologischer Effekte auf die Niere aufgeführt.

Die kortikomedulläre Divergenz der $R2^*$ -Werte ist durch die physiologischen Eigenschaften der Niere erklärt: Die höheren $R2^*$ -Werte der Medulla deuten auf ein hypoxisches Milieu und die niedrigeren $R2^*$ -Werte des Cortex auf eine höhere Perfusion hin. Diese führt zur Optimierung der glomerulären Filtration und Reabsorption der gelösten Stoffe im Cortex. Im Gegensatz dazu ist der Blutfluss der Medulla gering, um den osmotischen Diffusionsgradienten zwischen arterieller und venöser Seite und die Urinkonzentration aufrecht zu erhalten. Dieses hypoxische Milieu der Medulla ist sehr empfindlich gegenüber kleinen Veränderungen des Blutflusses, wie auch schon in zahlreichen Studien mittels BOLD-Technik belegt [30, 64, 72, 95].

Zudem hat die Messung der Tumoroxygenierung bei der Therapieplanung in der Onkologie bereits einen wichtigen Stellenwert. Es ist seit langem bekannt, dass hypoxische Tumoren gegenüber der Radiotherapie resistenter sind als gut oxygenierte [96]. Auch limitiert die Hypoxie die Wirkung einiger Chemotherapeutika. 1994 wurde von Karczmar et al. im Tiermodell erstmals gezeigt, dass die BOLD-Technik zum Nachweis einer Tumorphoxie geeignet ist [97]. Weitere Untersuchungen an Tiermodellen ergaben, dass BOLD eine vielversprechende Methode ist, zwischen gesundem und tumorösem Gewebe zu differenzieren [98]. Nachfolgend wies eine Studie von Griffiths mittels BOLD bei einer Vielzahl von menschlichen Tumoren hypoxisches Milieu nach [38]. Die BOLD-MRT-Bildgebung liefert wichtige Informationen zur onkologischen Behandlungs- und Verlaufsplanung, die nicht-invasiv zu verschiedenen Zeitpunkten erhoben werden können [36].

Wu et al. [47] publizierten, dass mittels BOLD-MRT eine Unterscheidung zwischen benignen renalen Läsionen und NZK möglich ist. Auch scheint mittels BOLD-MRT eine Abgrenzung zwischen histologisch wenig und gut differenzierten NZKs möglich zu sein [47, 48].

Insgesamt liegen bisher nur wenige Studien [45-48] vor, in denen renale Tumoren mittels BOLD untersucht wurden.

5.3.1. Gesundes Nierenparenchym

In der vorliegenden Arbeit wurden sowohl beim Probanden- als auch Patientenkollektiv niedrigere R2*-Werte im renalen Cortex als in der Medulla gemessen. Dies weist auf das hypoxische Milieu der Medulla und die erhöhte Perfusion des renalen Cortex hin. Die R2*-Werte der Medulla der Studie korrelierten mit denen von Prasad et al. [95] und Li et al [99]. Die R2*-Werte des Cortex korrelierten ebenfalls mit denen von Li et al. [99] und Prasad et al. [100], jedoch wurden von letzterem auch niedrigere Werte im Cortex gemessen [95], übereinstimmend mit anderen Publikationen von Epstein et al. [42].

Jedoch zeigte sich in den Cortices der Probanden im Vergleich zum Patientenkollektiv ein signifikant höherer R2*-Wert ($16,2 \pm 2,2 \text{ s}^{-1}$ vs. $14,3 \pm 2,7 \text{ s}^{-1}$; $p=0,002$). Hierfür dürften Ungenauigkeiten bei der Lokalisation der ROIs im Probandenkollektiv ursächlich gewesen sein, so dass der Cortex vermutlich nicht ganz exakt von der Medulla abgegrenzt wurde und somit die höheren R2*-Werte der Medulla in die Messung mit einfließen und zur Erhöhung des R2*-Cortex-Mittelwertes führten.

Die medullären R2*-Werte zwischen Probanden und Patienten unterschieden sich dagegen nicht signifikant.

Ebenso gab es im Probandenkollektiv, bei dem die R2*-Wert-Erhebung zweizeitig durchgeführt wurde, keinen signifikanten Unterschied zwischen erster und zweiter Messung. Dies unterstreicht die Reproduzierbarkeit für die BOLD-Methode, wie auch schon von Simon-Zoula et al. postuliert [93]. Die innere Validität der Studie ergibt sich aus dem Fehlen signifikanter Unterschiede zwischen Probanden- und Patientenmesswerten und den R2*-Messwerten der rechten und linken Niere.

5.3.2. Tumorparenchym

Die R2*-Durchschnittswerte der Nierentumoren lagen hier in der Größenordnung der Werte des renalen Cortex, was auf eine vermehrte Perfusion und Oxygenierung des Tumors hinweist. Auch die Mikrostruktur der soliden Tumoren (Hyperzellularität und Hypervaskularisation) könnte für die niedrigen R2*-Werte verantwortlich sein. Jedoch ließ sich in der vorliegenden Arbeit kein signifikanter Unterschied der R2*-Werte zwischen gesundem Nierengewebe und Nierentumor nachweisen. Auch zeigte sich weder ein signifikanter Unterschied in den R2*-Werten in Abhängigkeit vom TNM-

Stadium des Tumors, noch innerhalb der verschiedenen Tumorentitäten. Wu et al. gelang mittels BOLD-MRT eine Differenzierung benigner renaler Läsionen und renalem NZK [47]. Dabei wurden in letzterer Studie signifikant höhere $R2^*$ -Werte bei den benignen Läsionen als beim NZK gemessen. Ein signifikanter Unterschied der $R2^*$ -Werte des klarzelligen NZKs im Vergleich zu anderen renalen Läsionen konnte jedoch nicht nachgewiesen werden. Zudem ermittelten Wu et al. bei wenig differenzierten klarzelligen NZKs signifikant höhere $R2^*$ -Werte als bei gut differenzierten NZKs [47]. Auch Zhang et al. erzielten ähnliche Ergebnisse [48]. Dies ist möglicherweise, wie schon in Studien nachgewiesen [101, 102], durch eine größere Anzahl mikrovaskulärer Strukturen in gut differenzierten Tumoren bedingt. Insgesamt muss jedoch kritisch angemerkt werden, dass die überwiegende Anzahl (bis auf zwei Fälle) der benignen Läsionen bei Wu et al. Angiomyolipome waren und die Aussagekraft somit eingeschränkt wird [47]. Auch wurden die $R2^*$ -Werte der renalen Läsionen nicht wie in dieser Arbeit mit denen des gesunden Nierengewebes verglichen. Zudem litt die Mehrheit der in unserer Studie eingeschlossenen Patienten an einem klarzelligen NZK, welches auch bei Wu et al. mittels BOLD-MRT nicht von anderen renalen Läsionen unterschieden werden konnte [47]. Min et al. veröffentlichten in ihrer Studie zur BOLD-MRT bei Nierenraumforderungen, ($R2^*$ -Werte von NZK von $22,6 \text{ s}^{-1}$; SD 12,6; $R2^*$ renaler Zysten $1,7 \text{ s}^{-1}$; SD 1,7) $R2^*$ -Werte, die ein wenig höher waren, als die der vorliegenden Arbeit [46]. Der $R2^*$ -Wert des chromophoben NZK unserer Arbeit entsprach jedoch dem Wert von Choi et al. [45]. Auch Wu et al. [47] und Choi et al. [45] erhielten höhere $R2^*$ -Werte für NZKs ($R2^*$: $27,1 \text{ s}^{-1}$; SD 11,2 und $21,5 \text{ s}^{-1}$; SD 9,7). Im Gegensatz zur vorliegenden wurde in der erstgenannten Studie die ROI sowohl über das gesamte Tumolvolumen gelegt als auch über den größten Tumorquerschnitt, was möglicherweise die Abweichung der erhobenen $R2^*$ -Werte bedigte. Auch scheint das TNM-Stadium, wie schon von Zhang et al. [48] vermutet, den $R2^*$ -Wert des NZK zu beeinflussen. Wie aus Tab. 8 dieser Arbeit ersichtlich, entsprachen auch bei einigen Patienten die $R2^*$ -Werte denen der aktuellen Studienlage. Die Abweichung des $R2^*$ -Mittelwertes aller in die Studie eingeschlossener NZKs ist unter anderem vermutlich auf die Heterogenität der TNM-Stadien der jeweiligen Tumoren zurückzuführen.

Betrachtet man die $R2^*$ -Werte der verschiedenen Tumorentitäten in dieser Arbeit, so wies das zystische Nephrom niedrigere $R2^*$ -Werte als das NZK auf. Dies ist vermutlich durch das fehlende Blutangebot und den daraus resultierenden Mangel an

Desoxyhämoglobin, den minimalen Gehalt an Methämoglobin oder anderer paramagnetischer Materialien in der Zystenflüssigkeit bedingt. Beim NZK zeigten sich höhere Werte als beim Phäochromozytom. Ursächlich hierfür könnte im Allgemeinen eine höhere Vaskularisierung und Hyperzellularität des NZKs sein. Der daraus resultierende erhöhte Sauerstoffverbrauch bedingt die Zunahme des Desoxyhämoglobinwertes und somit den erhöhten $R2^*$ -Wert.

Es zeigten sich auch innerhalb der histologischen Subtypen des NZKs Unterschiede in den $R2^*$ -Werten: der hohe $R2^*$ -Wert des chromophoben NZKs spricht für ein ausgeprägtes hypoxisches Milieu. In unserer Studie zeigte sich bei einem eingebluteten NZK, bedingt durch die Veränderung der Spindephasierungsrate durch Hämoglobinabbauprodukte, ein hoher $R2^*$ -Wert, übereinstimmend damit traten niedrige $R2^*$ -Werte bei nekrotischen Tumoranteilen auf.

Das Phäochromozytom, eine benigne Raumforderung, spiegelte mit seinem niedrigen $R2^*$ -Wert eine gut perfundierte Tumorentität wider.

In den Arbeiten von Fan et al. [103] und Li et al. [104] wurde die BOLD-Technik zum Therapiemonitoring des Mammakarzinoms verwendet, wobei im Tumorgewebe niedrigere $R2^*$ -Werte als im gesunden Gewebe nachweisbar waren. Li et al. demonstrierten zudem, dass bei Therapieansprechen der $R2^*$ -Wert auf Grund des verminderten Blutflusses zunimmt. Jedoch stellten sie fest, dass morphologische Parameter, wie z.B. Tumorgröße oder DCE (dynamic contrast- enhanced)-MRT verlässlichere Parameter sind, um die Therapieresponse anzuzeigen. Dem gegenüber stehen die Ergebnisse einer Studie von Alonzi et al. [105], welche erhöhte $R2^*$ -Werte beim Prostatakarzinom aufzeigt. Zudem liegt eine Studie von Feldmann et al. vor, die postuliert, dass mittels BOLD-MRT zwischen gesundem und Hirntumorgewebe unterschieden werden kann [106].

Mittels BOLD-MRT könnten somit plötzliche Veränderungen der renalen Oxygenierung zu jedem Zeitpunkt der Tumortherapie in einer hohen räumlichen Auflösung sichtbar gemacht werden. Damit ließen sich wichtige Informationen für die Prognose und weitere Behandlungsplanung von Nierentumoren gewinnen, gerade im Hinblick auf den Einsatz gezielter Tumortherapien.

Zusammenfassend lässt sich festhalten, dass die BOLD-Technik ein viel versprechendes, nicht-invasives Verfahren zur histologischen Differenzierung renaler

Tumoren darstellt. In der Zukunft mag möglicherweise die Biopsieentnahme zur histologischen Klassifizierung dadurch unterstützt werden.

5.4. Korrelation der ADC-Messung und der BOLD-Messung

Wie bereits im Ergebnisteil dargelegt, korrelierten weder die erhobenen ADC-Werte des Tumors mit den gemessenen $R2^*$ -Werten, noch die anderen Messwerte miteinander.

Verschiedene Faktoren scheinen hierfür ursächlich zu sein: Einerseits wird der $R2^*$ -Wert nicht nur durch den Desoxyhämoglobingehalt, sondern auch durch Blutfluss, Hämatokrit und Mikrostrukturen beeinflusst.

Andererseits scheinen Studien, die Provokationsmethoden anwenden- wie z.B. Furosemid- oder CO_2 –Gabe- aussagekräftiger zu sein. Auch Gewebseinblutungen oder Nekrosen scheinen Auswirkungen auf die BOLD-Messung zu haben. Des Weiteren ist anzumerken, dass in die Berechnung des ADC-Wertes die beiden Messungen der b_0 und b_{500} mit einfließen und der angewandte monoexponentielle Fit eine weniger genaue Aussage zulässt.

Bereits Zhang et al. [86] postulierten, dass die Variabilität der ADC-Werte in der Studienliteratur zum einen durch eine heterogene Anwendung von b -Werten bedingt ist, zum anderen auch durch die Anwendung eines monoexponentialen Fits bei der Berechnung der ADC-Werte. Um daher eine ausreichende Reliabilität sicherzustellen, wird entweder eine vorgegebene Auswahl an b -Werten oder die Anwendung eines biexponentiellen Modells gefordert [86].

5.5. Einschränkungen der Studie

Als allgemeine Einschränkung der Studie kann das insgesamt relativ geringe Patientenkollektiv und die geringe Fallzahl der nicht klarzelligen NZKs und anderer Tumorentitäten betrachtet werden. Zudem lagen nicht bei allen Patienten histologische Untersuchungen vor, bzw. es wurde nicht bei allen Diffusionsmessungen durchgeführt.

5.5.1. Diffusionsmessung

Das vorliegende Patientenkollektiv wies keine Homogenität hinsichtlich des Alters auf. Das Alter eines Menschen hat bekanntlich Einfluss auf seinen Wasserhaushalt; auch ist der Hydrierungszustand gerade bei älteren Menschen oftmals eingeschränkt. In einer Studie von Müller et al. [84] hat sich gezeigt, dass der Hydrierungsgrad zu Veränderungen in den ADC-Werten führt. Bei den vorliegenden Messergebnissen ist darüber hinaus zu berücksichtigen, dass auf Grund der geringen räumlichen Auflösung der EPI-Sequenz nicht ausgeschlossen werden kann, dass auch gesundes Nierengewebe oder nekrotische Anteile mit in der Tumor-ADC-Messung erfasst wurden. Auch Bildartefakte könnten die vorliegenden Messwerte beeinflusst haben. Hinzu kommt, dass in dieser Arbeit die ROI nicht immer in das mittlere Segment des kortikomedullären Übergangs gesetzt werden konnte, welcher weniger Perfusionseffekte aufweist. (wie übrigens von Fukuda et al. gefordert [65]). Um eine genauere, validere Aussage über die ADC-Werte des NZKs treffen zu können, bedarf es Studien mit größeren Fallzahlen, die eine Aussage zur histologischen Differenzierung von Nierentumoren zulassen.

5.5.2. BOLD-Messung

Ein limitierender Faktor stellte die mangelnde Reproduzierbarkeit der $R2^*$ -Werte der Nierentumoren dar, auf die in der Studie nicht eingegangen wurde. Eine zweizeitige Messung konnte beim Patientenkollektiv aus Gründen des mehrheitlichen Krankheitsverlaufs nicht mehr durchgeführt werden. Es bedarf weiterer Studien, die der Reproduzierbarkeit der $R2^*$ -Werte Beachtung schenken. Da auch die BOLD-Sequenz eine nicht artefaktfreie Technik ist, sind Beeinflussungen der Messwerte möglich. Kritisch ist zudem anzumerken, dass es bei der Lokalisierung der ROIs nicht immer möglich war, den nekrotischen Teil und die Begrenzung des Tumors sowie den Übergang Kortex-Medulla exakt auszumachen. Somit sind weitere Studien mit einer größeren Fallzahl von Nöten, die auch die Reproduzierbarkeit bei der Untersuchung renaler Tumoren einbeziehen. Zur besseren Einordnung und Interpretation der vorliegenden BOLD-Messwerte sind hämodynamische und pathophysiologische Analysen renaler Läsionen in weiteren Studien erforderlich. Zudem sollten höhere Feldstärken zur Erzeugung eines besseren BOLD-Effekts angewendet werden. Im Umkehrschluss führt dies jedoch zu einer Artefaktzunahme in der DWI auf Grund verstärkter Suszeptibilität und Magnetfeldinhomogenität.

5.6. Schlussfolgerung und Ausblick

Zusammenfassend liefern die BOLD- und DWI-Technik vielversprechende Ergebnisse bei der MRT-Untersuchung des NZKs. Sie ermöglichen es, nicht-invasiv pathophysiologische Veränderungen und gleichzeitig morphologische Bildinformationen abzubilden. Als limitierender Faktor dieser Untersuchungstechniken ist die noch fehlende Standardisierung zu nennen, die einen Datenvergleich erschwert. Somit bedarf es in der Zukunft weiterer standardisierter Studien mit größeren Fallzahlen.

6. Anhang

Anhang A – Technische Daten des `Magnetom Avanto`

Hersteller: Siemens AG, Medizinische Technik Erlangen

Anzahl unabhängiger Kanäle: 32

Anzahl maximal verfügbarer Spulenelemente: 76

Parallele Bildgebung: generalized autocalibration partially parallel acquisition (GRAPPA)

Sensitivity encoding (SENSE)

Maximales Gesichtsfeld (‘field of view’): 50 cm

Gradientenstärke :45mT/m

Slew rate: 200mT/m/ms

Kryosystem: flüssiges Helium (4,2 K) in einem geschlossenen Kreislauf

Spulensystem: Matrixspulen für Körper und Wirbelsäule

Feldstärke 1.5T

Anhang B – Einverständniserklärung

Etikett bitte hier einkleben

Probandeninformation und Einverständniserklärung

Crea _____, _____ mg/dl, vom

____.____.____

Studientitel:

Klinische Evaluation eines MR Protokolls zur funktionellen Abklärung des Nierenzellkarzinoms

Prüfarzt: Dr. med. Henrik Michaely

Institut für klinische Radiologie, KUM; Marchioninstr. 15, 81377 München,
Tel.: 089 7095 3250

Sehr verehrte Patientin, sehr geehrter Patient,

hiermit bitten Sie zur Teilnahme an einer Studie zur funktionellen Abklärung des Nierenzellkarzinoms mit der Magnetresonanztomographie (Synonyme: MRT, Kernspintomographie), welche in Zusammenarbeit mit der Medizinischen Poliklinik Innenstadt, München durchgeführt wird. Hierzu möchten wir Ihnen einige Informationen geben.

Die Kernspintomographie - synonym auch als Magnet-Resonanz-Tomographie (MRT) bezeichnet - ist ein medizinisches Bildgebungsverfahren zur Darstellung von Organen und Geweben mit Hilfe von Magnetfeldern und Radiowellen. Das Verfahren arbeitet im Gegensatz zu Röntgenuntersuchungen (konventionelles Röntgen, Computertomographie) nicht mit ionisierenden Strahlen.

Der menschliche Körper besteht vor allem aus Wasserstoffatomen, die man sich als viele sehr kleine Kompassnadeln vorstellen kann. Die Wasserstoffatome sind normalerweise ungeordnet, werden aber, wenn sie in ein sehr starkes Magnetfeld wie das des Kernspintomographen eingebracht werden, in eine bestimmte Richtung auslenkt. Dies ist vergleichbar mit einem Magneten, der die Kompassnadel ausrichtet. Die Atomkerne können dann mit Hilfe von Radiowellen (Hochfrequenzfelder) aus ihrer aufgezwungenen Position ausgelenkt werden. Schaltet man die Radiowellen wieder aus, so springen die Atome in die ursprüngliche Richtung zurück. Dabei senden die Atome Signale aus, die durch

hochempfindliche Antennen (die sog. Spulen) gemessen werden können. Anschließend berechnet ein Computer aus diesen Signalen mit Hilfe komplizierter mathematischer Verfahren (Fourier-Analyse) ein entsprechendes Schnittbild des Körpers. Im Gegensatz zur Computer-Tomographie, bei der ebenfalls Schnittbilder erzeugt werden, können bei der MRT Bilder in allen beliebigen Richtungen und Raumebenen erzeugt werden, ohne die Lage des Probanden zu verändern.

Der große Vorteil des MRT-Verfahrens ist, dass es für Sie keine Strahlenbelastung gibt. Wie die MRT durchgeführt wird, hängt vom Gerätetyp und dem jeweiligen Untersuchungsziel ab. In der Regel werden Sie auf einer Liege platziert und in eine 'Röhre' mit einem Durchmesser von ca. 60 cm gefahren. Über der zu untersuchenden Region werden die Spulen (Messantennen) angebracht, welche den Messantennen entsprechen. Während der Messungen sind laute Klopfgeräusche zu hören, die ganz normal und ungefährlich sind und von elektromagnetischen Schaltungen (Gradientenfelder) herrühren. Um eine überhöhte Lärmbelastung auszuschließen, werden Sie einen Hörschutz tragen (Kopfhörer und/oder Ohrstöpsel). Die durchschnittliche Untersuchungszeit liegt – abhängig vom Typ der Untersuchung - zwischen ca. 20 und 60, im Einzelfall bis zu 75 Minuten.

Beschreibung der Studie:

Im Rahmen der o.g. Studie bitten wir Sie, sich einer MRT-Untersuchung zu unterziehen, deren Ziel es ist ein Untersuchungsprotokoll zu entwickeln und zu optimieren, das es erlaubt das Nierenzellkarzinom hinsichtlich ihrer Morphologie als auch ihrer Funktion zu beurteilen. Die funktionelle MRT-Untersuchung ist bislang noch keine Standarddiagnostik zur Abklärung des Nierenzellkarzinoms. Bisher wurde zu der Beurteilung des Nierenzellkarzinoms auf verschiedene Untersuchungsmethoden wie: Ultraschall, Computertomographie oder histologische Ergebnisse, welche mittels Biopsie gewonnen werden, zurückgegriffen. Die MRT eröffnet hier ganz neue Möglichkeiten: neben einer rein morphologischen Beurteilung des Nierenzellkarzinoms wird es auch möglich funktionelle Aussagen über den Tumor der Niere in den Untersuchungen zu treffen. Hierzu werden sowohl bestimmte Sequenztechniken für die Bilderstellung: Diffusionsgewichtete Sequenzen und FLASH T2* Sequenzen. Vorteilhaft im Vergleich zu den bisherigen Methoden in der Diagnostik des Nierenzellkarzinoms ist, dass die MRT neben einer kombinierten Bestimmung von Organstruktur und –funktion auch eventuell eine Charakterisierung des Tumors zulässt. Darüber hinaus wird weder der Einsatz ionisierender Strahlung noch ein invasiver Eingriff wie z.B. bei einer Gewebeprobenentnahme erforderlich. Die in dieser Studie erhobenen Daten werden mit den Ergebnissen bisheriger Methoden zur Diagnostik des Nierentumors verglichen.

Kontrastmittel:

Durch die Verwendung von Kontrastmitteln wird eine erhebliche Steigerung des Informationsgehaltes der MRT erreicht. Es wird Ihnen daher gadoliniumhaltige Kontrastmittel verabreicht, die seit ca. 20 Jahren in der klinischen Routine zum Einsatz kommen und insgesamt sehr gut verträglich. In seltenen Fällen können kontrastmittel-assoziierte Nebenwirkungen auftreten. Die Häufigkeit dieser Nebenwirkungen liegt insgesamt bei ca. 1 %, die der stärkeren Unverträglichkeitsreaktionen bei

0,01%. Sie ist bei Menschen mit normaler Nierenfunktion im Rahmen der zugelassenen Kontrastmitteldosen Dosis-unabhängig. Prinzipiell können diese Reaktionen in allergische (z.B. Schleimhautschwellung, Urtikaria mit Juckreiz, Asthma-ähnliche Atemnot) und nicht allergische (z.B. Wärme- oder Kältegefühl beim Einspritzen des Kontrastmittels, ein metallischer Geschmack im Mund oder in sehr seltenen Fällen unerwünschte Injektion des Kontrastmittels in das Unterhautfettgewebe) unterschieden werden. Bei einer als allergisch einzustufenden Reaktion wird eine zweite Kontrastmittelgabe im Rahmen der Studie nicht erfolgen. Bei eingeschränkter Nierenfunktion ist – extrem selten – die Entwicklung einer chronischen systemischen fibrosierenden Bindegewebserkrankung (NSF) möglich. Man geht davon aus, dass bei eingeschränkter Nierenfunktion eine (im Vergleich zum Nierengesunden) über die Zeit erhöhte, im Körper verbleibende Kontrastmittelmenge mit der Entstehung einer NSF verbunden ist. Beim Nierengesunden ist eine Mehrfachgabe nach derzeitigem Stand des Wissens unbedenklich. Die Nierenfunktion wird anhand gängiger Laborparameter (Berechnung der glomerulären Filtrationsrate (GFR) anhand des Serumkreatinins) bestimmt. Beträgt die GFR < 60 ml/min, ist nur eine einmalige Kontrastmittelgabe möglich. Bei einer GFR < 30 ml/min wird von einer Kontrastmittelgabe abgesehen, es werden dann nur Untersuchungen durchgeführt, bei denen keine Kontrastmittelgabe benötigt wird. Sollte früher bereits eine Unverträglichkeitsreaktion nach Kontrastmittelgabe aufgetreten, Ihre Nierenfunktion eingeschränkt oder eine Nierenerkrankung bei Ihnen bekannt sein, so bitten wir Sie uns dies mitzuteilen.

Die Untersuchung wird entweder an einem MRT-Gerät mit einer Feldstärke von 1,5 Tesla oder 3 Tesla durchgeführt. Es besteht kein bekannter Unterschied in der Patientensicherheit oder in der diagnostischen Aussagekraft der unterschiedlichen Geräte. Die Zuordnung zu dem entsprechenden Gerät erfolgt zufällig (randomisiert) anhand einer Randomisierungsliste.

Ablauf der Untersuchung:

Zur Untersuchung werden Sie langsam in die Mitte des MRT gefahren; das Gerät ist an beiden Enden offen. Die Untersuchung dauert ca. 40 Minuten, selten auch länger. Währenddessen ertönen unterschiedliche – teilweise sehr laute – Geräusche. Zum Schutz Ihres Gehörs bekommen Sie von uns einen Lärmschutz (Kopfhörer und/oder „Ohrstöpsel“). Da die Aufnahmen der einzelnen MRT-Bilder bis zu 10 Minuten dauern, bitten wir Sie sich möglichst wenig während der Untersuchung zu bewegen. Bewegungen während der Untersuchung führen zu Einbußen bei der Bildqualität, dies wiederum kann die sichere Beurteilung potentiell krankhafter Veränderungen in Ihrem Körper erschweren oder unmöglich machen. Bei einigen bestimmten Untersuchungen wird man Ihnen u.U. auch ein Atemkommando geben, um auch die Atembewegungen zu vermeiden.

Die Untersuchungen werden von medizinisch geschultem und am Gerät eingewiesenen Fachpersonal durchgeführt. Sie sind während der Untersuchung unter ärztlicher Beobachtung. Sollten Sie sich unwohl fühlen (z.B. auftretende Schmerzen, Übelkeit, Luftnot), zögern Sie bitte nicht und drücken Sie den Alarmball, den Sie von uns in die Hand bekommen. Es ertönt dann beim Personal ein Alarmsignal.

Unerwünschte Nebenwirkungen und Komplikationen:

Die MRT ist eine sehr sichere Untersuchungsmethode und ist unter Berücksichtigung einiger Vorsichtsmaßnahmen nach heutigem Erkenntnisstand ungefährlich. Ein bestimmter Personenkreis kann jedoch – um etwaige Risiken zu vermeiden – mit dieser Methode nicht untersucht werden. Wir bitten Sie die Fragen auf der nächsten Seite gewissenhaft und vollständig auszufüllen; anschließend steht Ihnen ein Mitarbeiter für Fragen zur Verfügung.

Bitte beantworten Sie folgende Fragen:

- | | ja | nein |
|--|--------------------------|--------------------------|
| 1. Sind Sie Träger eines Herzschrittmachers oder Defibrillator ? | <input type="checkbox"/> | <input type="checkbox"/> |
| 2. Sind in Ihrem Körper Metallteile (z.B. Metallprothesen, Metallclips, Gefäßclips, Cochlea-Implantate, Paukenröhrchen, Granatsplitter, medizinische Geräte, Hörgeräte, Piercings, Zahnspangen)? | <input type="checkbox"/> | <input type="checkbox"/> |
| 3. Sind Sie an Herz oder Kopf operiert worden? Wenn ja, wann ? | <input type="checkbox"/> | <input type="checkbox"/> |
| 4. Ist bei Ihnen eine Beeinträchtigung der Nierenfunktion bekannt ? | <input type="checkbox"/> | <input type="checkbox"/> |
| 5. Leiden Sie an Diabetes mellitus, Herzkranzgefäßerkrankung, Arteriosklerose? | <input type="checkbox"/> | <input type="checkbox"/> |
| 6. Haben Sie eine Lebertransplantation hinter sich, oder ist eine geplant ? | <input type="checkbox"/> | <input type="checkbox"/> |
| 7. Könnten Sie schwanger sein ? | <input type="checkbox"/> | <input type="checkbox"/> |
| 8. Leiden Sie unter Platzangst ? | <input type="checkbox"/> | <input type="checkbox"/> |
| 9. Leiden Sie unter Schwerhörigkeit oder unter Ohrengeräuschen ? | <input type="checkbox"/> | <input type="checkbox"/> |
| 10. Leiden Sie an einer Allergie (Unverträglichkeit) gegen Kontrastmittel, Medikamente, Nahrungsmittel oder andere Stoffe (welche)? | <input type="checkbox"/> | <input type="checkbox"/> |
| 11. Haben Sie bei einer früheren Kontrastmittelinjektion eine Unverträglichkeit erlebt ? | <input type="checkbox"/> | <input type="checkbox"/> |
| 12. Ihr derzeitiges Körpergewicht (kg) und Größe (cm) | _____kg | _____cm |

Bitte beachten Sie: Bitte legen Sie vor Betreten des Untersuchungsraumes

Uhren, Schmuck, Wertsachen, Scheckkarten, Mobiltelefone, Münzgeld und andere Metallteile in eines unserer Schließfächer. Kleidungsstücke mit Metallteilen hinterlassen Sie bitte in der Umkleidekabine, dort liegen Ersatzkleidungsstücke für Sie bereit.

Sonstiges:

Freiwilligkeit der Studienteilnahme:

Ihre Teilnahme an der vorgesehenen MR-Untersuchung muss in jedem Fall absolut freiwillig erfolgen. Sollten Sie aufgrund der erwähnten Risiken und Begleiterscheinungen Bedenken haben oder bezüglich einer der o.a. Fragen unsicher sein, so bitten wir Sie, uns dies mitzuteilen. In diesem Fall wird von einer Untersuchung abgesehen. Es steht Ihnen frei, die Untersuchung jederzeit und ohne Angabe von Gründen abbrechen zu lassen. Es werden Ihnen dadurch keinerlei Nachteile entstehen.

Datenschutz:

Im Rahmen der klinischen Prüfung werden Daten zu Ihrer Person einschließlich der Daten über Geschlecht, Alter, Gewicht und Körpergröße sowie im Rahmen der Studie mglw. zu erhebende Befunde gespeichert. Diese Studiendaten werden mit fortlaufender Nummerierung (0001, 0002, 0003 etc., d.h. er enthält weder den Namen noch die Initialen noch das exakte Geburtsdatum) verschlüsselt und separat aufbewahrt. Die Liste zur Entblindung der Probandennummern befindet sich im Investigator-Ordner, zu dem nur die Prüfärzte (Drs Glaser und Herrmann) Zugang haben. Eine Entschlüsselung der Daten darf nur zur Sicherheit des Probanden und aus wissenschaftlichen studienbedingten Gründen erfolgen.

Zur Überprüfung der ordnungsgemäßen Durchführung der klinischen Prüfung dürfen der autorisierte Vertreter des Auftraggebers der Studie sowie in- und ausländische Überwachungsbehörden Einblick in Ihre beim Prüfarzt vorhandenen, personenbezogenen Daten nehmen, soweit sie für die geplante Studie relevant sind. Diese Personen unterliegen der Schweigepflicht und sind zur Beachtung des Datenschutzes verpflichtet. Auch in möglichen Veröffentlichungen der Daten dieser Studie werden Sie nicht namentlich genannt. Die Beachtung des Bundesdatenschutzgesetzes ist in vollem Umfang sichergestellt.

Versicherungsschutz:

Es wurde gemäß dem für Sie gesetzlich vorgeschriebenen Versicherungsschutz eine Probanden-/Probandenversicherung (Personenschadenversicherung nach dem Arzneimittelgesetz bzw. dem Medizinproduktegesetz, maximale Deckungssumme 500.000 € pro Patient) abgeschlossen. Diese deckt untersuchungsbedingte Zusatzrisiken und mit der Kontrastmittelgabe verbundene Risiken für die

teilnehmenden Probanden ab. Ausgenommen sind genetische Schäden. Die Versicherung wurde für Sie bei der HDI-Gerling Industrie Versicherung AG, Ganghoferstr. 39, 80339 München, Tel.: 089 9243367 (in Deutschland) unter der Policennummer <80-000015-03472-390> abgeschlossen. Im Schadensfall müssen Sie sich direkt an den Versicherer wenden und Ihre Ansprüche selbständig geltend machen. Auch müssen Sie eine Gesundheitsschädigung, die als Folge der klinischen Prüfung eingetreten sein könnte, dem behandelnden Prüfarzt und der oben genannten Versicherungsgesellschaft unverzüglich mitteilen.

Erklärung

Herr / Frau _____

hat mit mir heute ein Aufklärungsgespräch geführt, bei dem ich alle mich interessierenden Fragen stellen konnte und diese für mich verständlich beantwortet wurden. Ich habe die o.a. Informationen zur Studie gelesen und sie wurden mir verständlich erläutert. Ich bin über alle datenschutzrechtlichen Belange in Zusammenhang mit der Studie zur Evaluation eines Protokolls zur Bestimmung der Nierenfunktion ausführlich aufgeklärt worden. Ich habe keine weiteren Fragen, willige hiermit in die Untersuchung ein und bestätige durch meine Unterschrift mein Einverständnis zur freiwilligen Teilnahme an dieser Studie.

Mit der Gabe eines Kontrastmittels bin ich einverstanden.

München, den _____

Datum

Unterschrift des Probanden

Unterschrift des Arztes

Ich bin mit der Erhebung und Verwendung persönlicher Daten und Befunddaten nach Maßgabe der Probandeninformation einverstanden.

Unterschrift des Probanden

7. Referenzen

1. Gupta, R.K., et al., *Inverse correlation between choline magnetic resonance spectroscopy signal intensity and the apparent diffusion coefficient in human glioma.* Magn Reson Med, 1999. **41**(1): p. 2-7.
2. Lindblad, P., *Epidemiology of renal cell carcinoma.* Scand J Surg, 2004. **93**(2): p. 88-96.
3. Pantuck, A.J., A. Zisman, and A.S. Belldegrun, *The changing natural history of renal cell carcinoma.* J Urol, 2001. **166**(5): p. 1611-23.
4. Yu MC, Y.J., Roos RK, *Epidemiology of renal cell carcinoma. Carcinoma of the kidney and testis and rare urologic malignancies. Innovations in management.* 1999: p. 3-13.
5. Naito, S., et al., *Kidney Cancer Working Group report.* Jpn J Clin Oncol, 2010. **40 Suppl 1**: p. i51-56.
6. Hock LM, L.J., Balaji Kc, *Increasing incidence of all stages of kidney cancer in the last 2 decades in the United States: an analysis of surveillance, epidemiology and end results program data.* J Urol, 2002. **167**: p. 57-60.
7. www.rki.de
8. www.krebsregister-bayern.de.
9. Bono, A.V. and J.A. Lovisolo, *Renal cell carcinoma--diagnosis and treatment: state of the art.* Eur Urol, 1997. **31 Suppl 1**: p. 47-55.
10. Strohmaier, W.L., *New treatment modalities--the urologist's view.* Anticancer Res, 1999. **19**(2C): p. 1605-9.
11. Israel, G.M. and M.A. Bosniak, *How I do it: evaluating renal masses.* Radiology, 2005. **236**(2): p. 441-50.
12. Franklin, J.R., R. Figlin, and A. Belldegrun, *Renal cell carcinoma: basic biology and clinical behavior.* Semin Urol Oncol, 1996. **14**(4): p. 208-15.
13. Schmid HP, S.J., *Das Nierenzellkazinom - eine aktuelle Übersicht.* Praxis, 1997. **86**: p. 837-843.
14. Grenier, N., et al., *Functional MRI of the kidney.* Abdom Imaging, 2003. **28**(2): p. 164-75.
15. Srinivasan, A., et al., *State-of-the-art imaging of acute stroke.* Radiographics, 2006. **26 Suppl 1**: p. S75-95.
16. Al-Okaili, R.N., et al., *Advanced MR imaging techniques in the diagnosis of intraaxial brain tumors in adults.* Radiographics, 2006. **26 Suppl 1**: p. S173-89.
17. Wang, H., et al., *Renal cell carcinoma: diffusion-weighted MR imaging for subtype differentiation at 3.0 T.* Radiology, 2010. **257**(1): p. 135-43.
18. Paudyal, B., et al., *The role of the ADC value in the characterisation of renal carcinoma by diffusion-weighted MRI.* Br J Radiol, 2010. **83**(988): p. 336-43.
19. Zhang, J., et al., *Renal masses: characterization with diffusion-weighted MR imaging--a preliminary experience.* Radiology, 2008. **247**(2): p. 458-64.
20. Xu, X., et al., *[Diffusion weighted imaging and perfusion weighted imaging in the differential diagnosis of benign and malignant renal masses on 3.0 T MRI].* Zhonghua Yi Xue Za Zhi, 2015. **95**(3): p. 200-4.
21. Manenti, G., et al., *Malignant renal neoplasms: correlation between ADC values and cellularity in diffusion weighted magnetic resonance imaging at 3 T.* Radiol Med, 2008. **113**(2): p. 199-213.
22. Gibbs, P., et al., *Correlation of ADC and T2 measurements with cell density in prostate cancer at 3.0 Tesla.* Invest Radiol, 2009. **44**(9): p. 572-6.

23. Zhou, R., et al., [*Diffusion-weighted imaging for assessment of lung cancer response to chemotherapy*]. Zhongguo Fei Ai Za Zhi, 2011. **14**(3): p. 256-60.
24. Takakura, K., et al., *Clinical usefulness of diffusion-weighted MR imaging for detection of pancreatic cancer: comparison with enhanced multidetector-row CT*. Abdom Imaging, 2011.
25. Taouli, B., et al., *Evaluation of liver diffusion isotropy and characterization of focal hepatic lesions with two single-shot echo-planar MR imaging sequences: prospective study in 66 patients*. Radiology, 2003. **226**(1): p. 71-8.
26. Guo, Y., et al., *Differentiation of clinically benign and malignant breast lesions using diffusion-weighted imaging*. J Magn Reson Imaging, 2002. **16**(2): p. 172-8.
27. Patterson, D.M., A.R. Padhani, and D.J. Collins, *Technology insight: water diffusion MRI--a potential new biomarker of response to cancer therapy*. Nat Clin Pract Oncol, 2008. **5**(4): p. 220-33.
28. Hamstra, D.A., A. Rehemtulla, and B.D. Ross, *Diffusion magnetic resonance imaging: a biomarker for treatment response in oncology*. J Clin Oncol, 2007. **25**(26): p. 4104-9.
29. Padhani, A.R., et al., *Diffusion-weighted magnetic resonance imaging as a cancer biomarker: consensus and recommendations*. Neoplasia, 2009. **11**(2): p. 102-25.
30. Prasad, P.V., *Evaluation of intra-renal oxygenation by BOLD MRI*. Nephron Clin Pract, 2006. **103**(2): p. c58-65.
31. Hofmann, L., et al., *BOLD-MRI for the assessment of renal oxygenation in humans: acute effect of nephrotoxic xenobiotics*. Kidney Int, 2006. **70**(1): p. 144-50.
32. Nissen, J.C., et al., [*Blood oxygenation level dependent (BOLD)--renal imaging: concepts and applications*]. Z Med Phys, 2010. **20**(2): p. 88-100.
33. Harris, A.L., *Hypoxia--a key regulatory factor in tumour growth*. Nat Rev Cancer, 2002. **2**(1): p. 38-47.
34. Chopra, S., et al., *Comparing oxygen-sensitive MRI (BOLD R2*) with oxygen electrode measurements: a pilot study in men with prostate cancer*. Int J Radiat Biol, 2009. **85**(9): p. 805-13.
35. Chen, C.M., B.L. Hou, and A.I. Holodny, *Effect of age and tumor grade on BOLD functional MR imaging in preoperative assessment of patients with glioma*. Radiology, 2008. **248**(3): p. 971-8.
36. Alonzi, R. and P. Hoskin, *Functional imaging in clinical oncology: magnetic resonance imaging- and computerised tomography-based techniques*. Clin Oncol (R Coll Radiol), 2006. **18**(7): p. 555-70.
37. Diergarten, T., et al., *Functional characterization of prostate cancer by integrated magnetic resonance imaging and oxygenation changes during carbogen breathing*. Invest Radiol, 2005. **40**(2): p. 102-9.
38. Griffiths, J.R., et al., *The response of human tumors to carbogen breathing, monitored by Gradient-Recalled Echo Magnetic Resonance Imaging*. Int J Radiat Oncol Biol Phys, 1997. **39**(3): p. 697-701.
39. Baudelet, C., G.O. Cron, and B. Gallez, *Determination of the maturity and functionality of tumor vasculature by MRI: correlation between BOLD-MRI and DCE-MRI using P792 in experimental fibrosarcoma tumors*. Magn Reson Med, 2006. **56**(5): p. 1041-9.
40. Textor SC, G.J., Lerman LO, Misra S, McKusick MA, Riederer SJ, and G.S. Grande JP, Romero JC *The use of magnetic resonance to evaluate tissue oxygenation in renal artery stenosis*. J Am Soc Nephrol **19**: p. 780-78819.
41. Rognant, N., et al., *Evolution of renal oxygen content measured by BOLD MRI downstream a chronic renal artery stenosis*. Nephrol Dial Transplant, 2010.

42. Epstein, F.H., A. Veves, and P.V. Prasad, *Effect of diabetes on renal medullary oxygenation during water diuresis*. Diabetes Care, 2002. **25**(3): p. 575-8.
43. Gomez, S.I., et al., *Increased hypoxia and reduced renal tubular response to furosemide detected by BOLD magnetic resonance imaging in swine renovascular hypertension*. Am J Physiol Renal Physiol, 2009. **297**(4): p. F981-6.
44. Thoeny, H.C., et al., *Renal oxygenation changes during acute unilateral ureteral obstruction: assessment with blood oxygen level-dependent mr imaging--initial experience*. Radiology, 2008. **247**(3): p. 754-61.
45. Choi, Y.A., et al., *Subtype differentiation of renal cell carcinoma using diffusion-weighted and blood oxygenation level-dependent MRI*. AJR Am J Roentgenol, 2014. **203**(1): p. W78-84.
46. Min, J.H., et al., *Assessment of renal lesions with blood oxygenation level-dependent MRI at 3 T: preliminary experience*. AJR Am J Roentgenol, 2011. **197**(3): p. W489-94.
47. Wu, G.Y., et al., *The value of blood oxygenation level-dependent (BOLD) MR imaging in differentiation of renal solid mass and grading of renal cell carcinoma (RCC): analysis based on the largest cross-sectional area versus the entire whole tumour*. PLoS One, 2015. **10**(4): p. e0123431.
48. Zhang, Y.D., et al., *Comparison of Utility of Histogram Apparent Diffusion Coefficient and R2* for Differentiation of Low-Grade From High-Grade Clear Cell Renal Cell Carcinoma*. AJR Am J Roentgenol, 2015. **205**(2): p. W193-201.
49. Notohamiprodjo, M., et al., *Measuring perfusion and permeability in renal cell carcinoma with dynamic contrast-enhanced MRI: a pilot study*. J Magn Reson Imaging, 2010. **31**(2): p. 490-501.
50. Le Bihan, D., et al., *Separation of diffusion and perfusion in intravoxel incoherent motion MR imaging*. Radiology, 1988. **168**(2): p. 497-505.
51. Yablonskiy, D.A., G.L. Bretthorst, and J.J. Ackerman, *Statistical model for diffusion attenuated MR signal*. Magn Reson Med, 2003. **50**(4): p. 664-9.
52. Squillaci, E., et al., *Correlation of diffusion-weighted MR imaging with cellularity of renal tumours*. Anticancer Res, 2004. **24**(6): p. 4175-9.
53. Textor, S.C., et al., *The use of magnetic resonance to evaluate tissue oxygenation in renal artery stenosis*. J Am Soc Nephrol, 2008. **19**(4): p. 780-8.
54. Weishaupt, K., Marincek, *Wie funktioniert ein MRI*. 2009(6.Auflage): p. 1-7.
55. M. Reiser , W.S., *Magnetresonanztomographie*. 2002. **3**: p. 6-29, 259-260
56. M.T. Vlaardingerbroek, J.A.d.B., *Magnetresonanztomographie*. 2004(3. Ausgabe). 2004. p. p. 9-17, 391-401.
57. A. Luna, R.R., J. Soto, ed. *Diffusion MRI outside the brain*. 2012. 1 ff.
58. P. Reimer , P.M.P., F.-A. Stichnoth, ed. *Klinische MR-Bildgebung, Eine praktische Anleitung*. 2000, Springer Verlag.
59. Peter A. Rinck, C.Z., *Taschenwörterbuch Magnetresonanztomographie* 2005: p. S. 194-195.
60. P. Reimer, P.M.P., F.A. Stichnoth, *klinische MR-Bildgebung eine praktische Einleitung*. 2003(2. Auflage): p. 2-38, 129.
61. Notohamiprodjo, M., M.F. Reiser, and S.P. Sourbron, *Diffusion and perfusion of the kidney*. Eur J Radiol, 2010. **76**(3): p. 337-47.
62. Bittencourt, L.K., C. Matos, and A.C. Coutinho, Jr., *Diffusion-weighted magnetic resonance imaging in the upper abdomen: technical issues and clinical applications*. Magn Reson Imaging Clin N Am, 2011. **19**(1): p. 111-31.
63. Chow, L.C., et al., *Single breath-hold diffusion-weighted imaging of the abdomen*. J Magn Reson Imaging, 2003. **18**(3): p. 377-82.

64. Prasad, P.V. and A. Priatna, *Functional imaging of the kidneys with fast MRI techniques*. Eur J Radiol, 1999. **29**(2): p. 133-48.
65. Fukuda, Y., et al., *Anisotropic diffusion in kidney: apparent diffusion coefficient measurements for clinical use*. J Magn Reson Imaging, 2000. **11**(2): p. 156-60.
66. Ries, M., et al., *Diffusion tensor MRI of the human kidney*. J Magn Reson Imaging, 2001. **14**(1): p. 42-9.
67. Thoeny, H.C., et al., *Diffusion-weighted MR imaging of kidneys in healthy volunteers and patients with parenchymal diseases: initial experience*. Radiology, 2005. **235**(3): p. 911-7.
68. Le Bihan, D., *Theoretical principles of perfusion imaging. Application to magnetic resonance imaging*. Invest Radiol, 1992. **27 Suppl 2**: p. S6-11.
69. Le Bihan, D., et al., *MR imaging of intravoxel incoherent motions: application to diffusion and perfusion in neurologic disorders*. Radiology, 1986. **161**(2): p. 401-7.
70. Ogawa, S., et al., *Brain magnetic resonance imaging with contrast dependent on blood oxygenation*. Proc Natl Acad Sci U S A, 1990. **87**(24): p. 9868-72.
71. P. A. Rinck, C.Z., *Taschenwörterbuch Magnetresonanztomographie*. 2005
72. Prasad, P.V., R.R. Edelman, and F.H. Epstein, *Noninvasive evaluation of intrarenal oxygenation with BOLD MRI*. Circulation, 1996. **94**(12): p. 3271-5.
73. Reuter, V.E., *The pathology of renal epithelial neoplasms*. Semin Oncol, 2006. **33**(5): p. 534-43.
74. Therasse, P., et al., *New guidelines to evaluate the response to treatment in solid tumors. European Organization for Research and Treatment of Cancer, National Cancer Institute of the United States, National Cancer Institute of Canada*. J Natl Cancer Inst, 2000. **92**(3): p. 205-16.
75. Jeon, T.Y., et al., *Assessment of early therapeutic response to sorafenib in renal cell carcinoma xenografts by dynamic contrast-enhanced and diffusion-weighted MR imaging*. Br J Radiol, 2015: p. 20150163.
76. Sharma, U., et al., *Longitudinal study of the assessment by MRI and diffusion-weighted imaging of tumor response in patients with locally advanced breast cancer undergoing neoadjuvant chemotherapy*. NMR Biomed, 2009. **22**(1): p. 104-13.
77. Sandrasegaran, K., et al., *Usefulness of diffusion-weighted imaging in the evaluation of renal masses*. AJR Am J Roentgenol, 2010. **194**(2): p. 438-45.
78. Kilickesmez, O., et al., *Diffusion-weighted imaging of the renal and adrenal lesions*. J Comput Assist Tomogr, 2009. **33**(6): p. 828-33.
79. Mirka, H., et al., *Diffusion-weighted imaging using 3.0 T MRI as a possible biomarker of renal tumors*. Anticancer Res, 2015. **35**(4): p. 2351-7.
80. Yoshikawa, T., et al., *ADC measurement of abdominal organs and lesions using parallel imaging technique*. AJR Am J Roentgenol, 2006. **187**(6): p. 1521-30.
81. Ichikawa, T., et al., *Diffusion-weighted MR imaging with single-shot echo-planar imaging in the upper abdomen: preliminary clinical experience in 61 patients*. Abdom Imaging, 1999. **24**(5): p. 456-61.
82. Namimoto, T., et al., *Measurement of the apparent diffusion coefficient in diffuse renal disease by diffusion-weighted echo-planar MR imaging*. J Magn Reson Imaging, 1999. **9**(6): p. 832-7.
83. Cova, M., et al., *Diffusion-weighted MRI in the evaluation of renal lesions: preliminary results*. Br J Radiol, 2004. **77**(922): p. 851-7.
84. Muller, M.F., et al., *Functional imaging of the kidney by means of measurement of the apparent diffusion coefficient*. Radiology, 1994. **193**(3): p. 711-5.
85. Siegel, C.L., et al., *Feasibility of MR diffusion studies in the kidney*. J Magn Reson Imaging, 1995. **5**(5): p. 617-20.

86. Zhang, J.L., et al., *Variability of renal apparent diffusion coefficients: limitations of the monoexponential model for diffusion quantification*. Radiology, 2010. **254**(3): p. 783-92.
87. Charles-Edwards, E.M. and N.M. deSouza, *Diffusion-weighted magnetic resonance imaging and its application to cancer*. Cancer Imaging, 2006. **6**: p. 135-43.
88. Squillaci, E., et al., *Diffusion-weighted MR imaging in the evaluation of renal tumours*. J Exp Clin Cancer Res, 2004. **23**(1): p. 39-45.
89. Nakamura, T., et al., *The relation between apparent diffusion coefficient and clinical stage of clear-cell renal cell carcinoma*. Clin Imaging, 2015. **39**(1): p. 72-5.
90. Taouli, B., et al., *Renal lesions: characterization with diffusion-weighted imaging versus contrast-enhanced MR imaging*. Radiology, 2009. **251**(2): p. 398-407.
91. Rosenkrantz, A.B., et al., *Utility of the apparent diffusion coefficient for distinguishing clear cell renal cell carcinoma of low and high nuclear grade*. AJR Am J Roentgenol, 2010. **195**(5): p. W344-51.
92. Mason, R.P., *Non-invasive assessment of kidney oxygenation: a role for BOLD MRI*. Kidney Int, 2006. **70**(1): p. 10-1.
93. Simon-Zoula, S.C., et al., *Non-invasive monitoring of renal oxygenation using BOLD-MRI: a reproducibility study*. NMR Biomed, 2006. **19**(1): p. 84-9.
94. Malvezzi, P., et al., *Evaluation of intrarenal oxygenation by blood oxygen level-dependent magnetic resonance imaging in living kidney donors and their recipients: preliminary results*. Transplant Proc, 2009. **41**(2): p. 641-4.
95. Prasad, P.V., et al., *Breath-hold R2* mapping with a multiple gradient-recalled echo sequence: application to the evaluation of intrarenal oxygenation*. J Magn Reson Imaging, 1997. **7**(6): p. 1163-5.
96. Gray, L.H., et al., *The concentration of oxygen dissolved in tissues at the time of irradiation as a factor in radiotherapy*. Br J Radiol, 1953. **26**(312): p. 638-48.
97. Karczmar, G.S., et al., *Effects of hyperoxia on T2* and resonance frequency weighted magnetic resonance images of rodent tumours*. NMR Biomed, 1994. **7**(1-2): p. 3-11.
98. Kuperman, V., et al., *Changes in T2*-weighted images during hyperoxia differentiate tumors from normal tissue*. Magn Reson Med, 1995. **33**(3): p. 318-25.
99. Li, L.P., et al., *Evaluation of the reproducibility of intrarenal R2* and DeltaR2* measurements following administration of furosemide and during waterload*. J Magn Reson Imaging, 2004. **19**(5): p. 610-6.
100. Prasad PV, E.R., Epstein FH, *Valvular heart disease/ peripheral arteries/ renal disease: noninvasive evaluation of intrarenal oxygenation with BOLD MRI*. Circulation, 1996. **94**: p. 3271-3275.
101. Nativ, O., et al., *Clinical significance of tumor angiogenesis in patients with localized renal cell carcinoma*. Urology, 1998. **51**(5): p. 693-6.
102. Kinouchi, T., et al., *Immature tumor angiogenesis in high-grade and high-stage renal cell carcinoma*. Urology, 2003. **62**(4): p. 765-70.
103. Fan, B., et al., *Blood oxygen level-dependent MRI for the monitoring of neoadjuvant chemotherapy in breast carcinoma: initial experience*. Magn Reson Imaging, 2010.
104. Li, S.P., et al., *Primary human breast adenocarcinoma: imaging and histologic correlates of intrinsic susceptibility-weighted MR imaging before and during chemotherapy*. Radiology, 2010. **257**(3): p. 643-52.
105. Alonzi, R., et al., *Carbogen breathing increases prostate cancer oxygenation: a translational MRI study in murine xenografts and humans*. Br J Cancer, 2009. **100**(4): p. 644-8.
106. Feldman, S.C., et al., *The blood oxygen level-dependent functional MR imaging signal can be used to identify brain tumors and distinguish them from normal tissue*. AJNR Am J Neuroradiol, 2009. **30**(2): p. 389-95.

8. Eidesstattliche Versicherung

Steiner Nicole

Name, Vorname

Ich erkläre hiermit an Eides statt,

dass ich die vorliegende Dissertation mit dem Thema

" Die Wertigkeit funktioneller Magnetresonanztomographie-Techniken bei der Diagnostik des Nierenzellkarzinoms"

selbständig verfasst, mich außer der angegebenen keiner weiteren Hilfsmittel bedient und alle Erkenntnisse, die aus dem Schrifttum ganz oder annähernd übernommen sind, als solche kenntlich gemacht und nach ihrer Herkunft unter Bezeichnung der Fundstelle einzeln nachgewiesen habe.

Ich erkläre des Weiteren, dass die hier vorgelegte Dissertation nicht in gleicher oder in ähnlicher Form bei einer anderen Stelle zur Erlangung eines akademischen Grades eingereicht wurde.

Holzhausen, den 02.11.2018

Nicole Steiner