

Aus der Sektion Angiologie  
Leiter: Prof. Dr. med. Ulrich Hoffmann  
Medizinische Klinik und Poliklinik IV  
Klinikum der Ludwig-Maximilians-Universität München  
Direktor: Prof. Dr. med. M. Reincke

## **Riesenzellarteriitis: eine systemische Gefäßerkrankung**

Habilitationsschrift  
Zum Erwerb der Venia legendi  
für das Fach  
Innere Medizin/Angiologie

vorgelegt von  
Dr. med. Michael Czihal

2017

Mit Genehmigung der Medizinischen Fakultät  
der Universität München

Gutachter: Prof. Dr. med. Norbert Weiß, Dresden  
Prof. Dr. med. Daniel Staub, Basel

Dekan: Prof. Dr. med. dent. Reinhard HICKEL

Lehrbefähigung: festgestellt in der Sitzung des erweiterten Fakultätsrats  
vom 18.10.2017

Für Clara, Anna, Mia und Steffi

# **INHALTSVERZEICHNIS**

## **1. EINLEITUNG**

- 1.1. Riesenzellarteriitis
- 1.2. Beteiligung extrakranialer Arterien bei Riesenzellarteriitis
- 1.3. Vaskuläre Bildgebung bei Riesenzellarteriitis

## **2. EIGENE ERGEBNISSE**

- 2.1. Befallsmuster extrakranialer Arterien bei Riesenzellarteriitis
- 2.2. Stellenwert bildgebender Verfahren in der Diagnostik der kranialen und extrakranialen Riesenzellarteriitis
- 2.3. Prognostischer Stellenwert bildgebender Verfahren bei extrakranialer Riesenzellarteriitis

## **3. ZUSAMMENFASSUNG UND AUSBLICK**

## **4. LITERATURVERZEICHNIS**

## **5. ABKÜRZUNGSVERZEICHNIS**

## **6. ANHANG**

# 1. EINLEITUNG

---

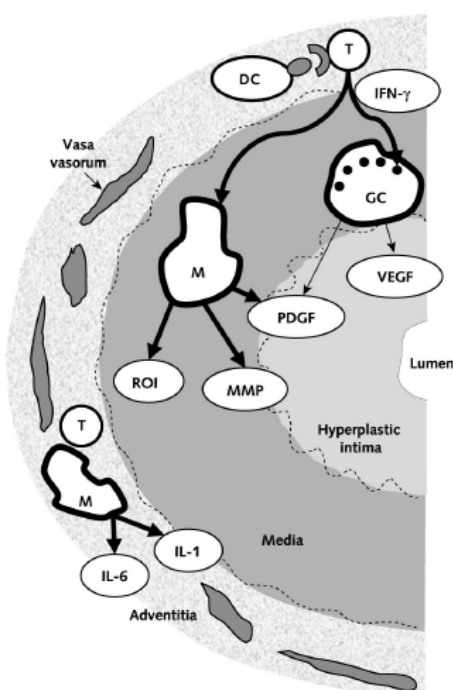
## 1.1. Riesenzellerteriitis

Die Riesenzellerteriitis (RZA) ist mit einer Inzidenz von bis zu 20 / 100.000 Einwohner / Jahr in Mitteleuropa der häufigste Vertreter der primären Großgefäßvaskulitiden [10]. In der revidierten Chapel Hill-Konsensus-Nomenklatur wird die RZA wie auch die Takayasu-Arteriitis den Vaskulitiden der großen Arterien (Aorta und primäre Äste) zugeordnet [13]. Beide Erkrankungen sind gekennzeichnet durch eine granulomatöse Panarteriitis der Aorta und ihrer Äste, einhergehend mit einer variabel ausgeprägten systemischen Entzündungsreaktion. Charakteristisch für die RZA ist ihr Auftreten jenseits des 50. Lebensjahres.

Die klinischen Manifestationen können aus der Pathophysiologie hergeleitet werden. Wenn auch das auslösende Agens noch unbekannt ist, so ist doch heute allgemein akzeptiert, dass der Zusammenbruch der immunologischen Selbsttoleranz in der Adventitia der betroffenen Arterien stattfindet [36,37]. Über die Aktivierung ortsständiger dendritischer Zellen wird ein T-Zell-vermittelter Entzündungsprozess mit klonaler Expansion CD4-positiver T-Lymphozyten in Gang gesetzt. Unbehandelt sind zwei Subpopulationen von CD4-Zellen in der Gefäßwand nachweisbar. Interleukin-17 produzierende TH17-Zellen können durch eine Kortikosteroidtherapie effektiv unterdrückt werden. TH1-Zellen mit dem Marker-Zytokin Interferon- $\gamma$  persistieren jedoch unter Einfluss von Kortikosteroiden [6]. Vermittelt durch Interferon- $\gamma$  werden Makrophagen rekrutiert und aktiviert. Diese differenzierend teilweise zu den namensgebenden mehrkernigen Riesenzellen und weisen verschiedene Effektorfunktionen mit entsprechenden klinischen Konsequenzen auf (**Abbildung 1**):

- (1) Sekretion von Wachstumsfaktoren (z.B. platelet derived growth factor, PDGF) resultiert in Proliferation und Migration von Myofibroblasten aus der Media in die Intima. Die resultierende myointimale Hyperplasie bildet die Grundlage für die mittels bildgebender Verfahren darstellbare typische konzentrische Wandverdickung sowie daraus resultierende Obstruktionen betroffener Arterien mit ischämischen Komplikationen in den abhängigen Stromgebieten.
- (2) Fragmentation elastischer Fasern der Gefäßwand, insb. der Lamina elastica interna, durch verschiedene Mediatoren (z.B. Matrixmetalloproteinasen) führt langfristig zu einer strukturellen Gefäßwandschwächung mit der Gefahr der Ausbildung von Aneurysmen insbesondere der thorakalen Aorta.
- (3) Vermittlung einer systemischen Entzündungsreaktion, z.B. über Sekretion von Interleukin-6.

**Abbildung 1:** Vereinfachte schematische Darstellung der Pathophysiologie der RZA (aus [36]).



Aktivierung CD4-positiver T-Lymphozyten (T) durch dendritische Zellen (DC) in der Adventitia.

Rekrutierung und Aktivierung von Makrophagen (M), die zu mehrkernigen Riesenzellen (GC) differenzieren können und verschiedene Effektorfunktionen ausüben:

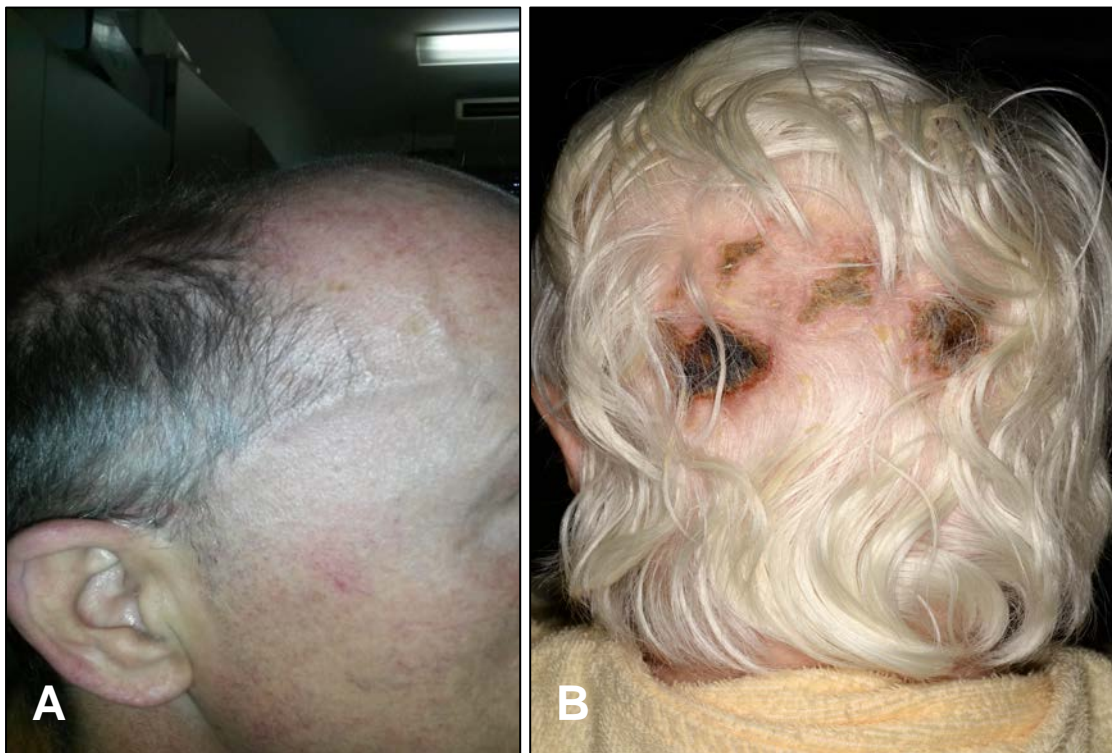→ Sekretion von Wachstumsfaktoren wie PDGF resultiert in myointimaler Hyperplasie.

→ Sekretion von Matrixmetalloproteinasen (MMP) führt zur Destruktion der Lamina elastica interna.

→ Sekretion von proinflammatorischen Zytokinen wie Interleukin-6 (IL-6) resultiert in einer systemischen Akute-Phase-Reaktion.

Das arterielle Befallsmuster, möglicherweise über gefäßsegmentspezifische Muster von sogenannten toll-like-Rezeptoren an der Oberfläche dendritischer Zellen determiniert, ist variabel [6]. Charakteristisch und weithin bekannt ist die kraniale Manifestation der Erkrankung (früher „Arteriitis temporalis“ oder „Arteriitis cranialis“). Diese ist gekennzeichnet durch eine Beteiligung von Ästen der A. carotis externa sowie der A. ophthalmica. Resultierende Symptome umfassen akut einsetzende, häufig temporal lokalisierte Kopfschmerzen, die nahezu pathognomonische Kieferclaudicatio infolge Ischämie der Kaumuskulatur, und in bis zu 20% der Fälle die anhaltende ein- oder beidseitige Sehstörung meist infolge anteriorer ischämischer Optikusneuropathie. Selten sind Nekrosen der Kopfhaut oder der Zunge (**Abbildung 2**).

**Abbildung 2:** Charakteristische Verdickung der Temporalarterie (A) und seltene Kopfhautnekrosen (B) bei RZA mit kranialem Befallsmuster.



Neben den kranialen Symptomen bestehen häufig B-Symptome, bis zu 40% der Patienten weisen Beschwerden einer Polymyalgia rheumatica auf.

Ein spezifischer Biomarker der Erkrankung existiert nicht. Nahezu immer liegt eine humorale Entzündungskonstellation mit Erhöhung von C-reaktivem Protein und Beschleunigung der Blutsenkungsgeschwindigkeit vor, daneben häufig eine normochrome Anämie und eine Thrombozytose.

Für die Klassifikation der Erkrankung im Rahmen klinischer Studien sowie der Diagnosestellung im klinischen Alltag werden auch heutzutage noch die 1990 etablierten Kriterien des American College of Rheumatology (ACR) herangezogen [12]. Diese berücksichtigen neben dem typischen Erkrankungsalter von mindestens 50 Lebensjahren und der erhöhten Blutsenkungsgeschwindigkeit ( $> 50$  mm / 1 Stunde) ausschließlich kraniale Manifestationen der Erkrankung (Kopfschmerz, auffällige Schläfenarterie, histologischer Nachweis der Arteriitis in der Temporalarterienbiopsie). Bei Vorliegen von mindestens 3 der genannten 5 Kriterien weisen die ACR-Kriterien eine Sensitivität von 93.5% und eine Spezifität von 91.2% für die korrekte Klassifikation der kranialen RZA auf. Validierte diagnostische Kriterien sind bislang nicht verfügbar. Die Temporalisbiopsie als invasives Verfahren ist nach den Ergebnissen neuerer Studien zwar hochspezifisch in der Diagnostik der RZA, die Sensitivität mit unter 40% jedoch unzureichend [18].

Die Initialtherapie der Erkrankung wird gegenwärtig noch nicht nach dem Befallsmuster und dem Ausmaß der vaskulären Inflammation (s. Kapitel 1.2 und 1.3) stratifiziert. Kortikosteroide sind weiterhin zentraler Baustein der Therapie, mit einer empfohlenen Anfangsdosis von 1 mg/kg Körpergewicht pro Tag (maximale Tagesdosis 60 mg). Bei Vorliegen ischämischer Frühkomplikationen (insbesondere Visusverlust) wird eine intravenöse Steroidpulstherapie mit 250 – 1000 mg



Prednisolonäquivalent empfohlen. Ein einheitliches Reduktionsschema ist nicht existent, es sollte eine Tagesdosis von 15 mg Prednisolonäquivalent nach 3 Monaten angestrebt werden [33]. Unter der erforderlichen Steroidreduktion sind Rezidive bei bis zu 50% der Patienten zu beobachten, äußern sich aber nur in Ausnahmefällen als ischämische Komplikationen [26]. In dieser Situation ist zur Krankheitskontrolle und Steroidersparnis der Einsatz einer additiven immunsuppressiven Therapie erforderlich. Unter den konventionellen Basistherapeutika gibt es mit einer Metaanalyse dreier kleiner randomisierter Studien die beste Evidenz für einen (moderaten) steroidsparenden Effekt für Methotrexat [19]. Unter den Biologika konnten Tumornekrosefaktor  $\alpha$ -Blocker (Infliximab, Adalimumab) keinen signifikanten Nutzen zeigen. Zuletzt wurden jedoch vielversprechende Studienergebnisse zu weiteren biologischen Therapien, etwa dem die Ko-Stimulation von T-Lymphozyten hemmenden Fusionsprotein Abatacept publiziert [20]. Die größten Hoffnungen werden nach den Ergebnissen zweier randomisierter Studien jedoch in den monoklonalen humanisierten Antikörper gegen den Interleukin-6-Rezeptor, Tocilizumab gesetzt [32,35]. Unter einem forcierten Steroidreduktionsschema konnten hier sehr effektiv Rezidive verhindert und die kumulative Kortikosteroiddosis reduziert werden. In der noch nicht final publizierten GiACTA-Studie an 251 Patienten mit neu diagnostizierter oder rezidivierender RZA konnte nach 12 Monaten eine anhaltende Remission bei mehr als jedem zweiten mit Tocilizumab behandeltem Patienten, jedoch weniger als jedem fünften mit Placebo behandeltem Patienten erzielt werden [32]. Trotz des exzellenten klinischen Ansprechens ist noch zu klären, ob neben den klinischen Beschwerden und der humoralen Entzündungskonstellation tatsächlich auch die arterielle Inflammation effektiv und anhaltend unterdrückt wird. Bei einer unter Tocilizumabtherapie klinisch in Remission befindlicher Patientin, die infolge einer anderen Erkrankung verstarb, zeigte die Autopsie eine persistierende

aortale Inflammation [34]. Zur abschließenden Evaluation dieser Therapiestrategie erscheinen daher prospektive Studien mit serieller Bildgebung der großen Arterien erforderlich (s. Abschnitt 1.3).

## **1.2. Beteiligung extrakranialer Arterien bei Riesenzellerarteriitis**

Nach den Ergebnissen populationsbasierter Studien ging man noch Anfang des Jahrtausends davon aus, dass eine Beteiligung großer extrakranialer Arterien bei weniger als einem Drittel der Patienten auftritt, vornehmlich in Form von Spätkomplikationen im Bereich der thorakalen Aorta (Aortenaneurysmen) [21]. Strukturschäden der Aortenwand werden durch eine Destruktion elastischer Fasern infolge des entzündlichen Gefäßprozesses hervorgerufen und sind mit einem erheblichen Risiko für das Auftreten von Aortendissektionen verbunden. Diese wiederum bergen ein hohes Letalitätsrisiko, während generell die Prognose quoad vitam bei RZA-Patienten mit extrakranialer Beteiligung gegenüber solchen mit isoliertem Befall kranialer Arterien nicht verschlechtert ist [22].

Symptomatische oder asymptomatische Obstruktionen der supraaortalen Äste wurden bei lediglich 9% der Patienten diagnostiziert [21]. Sie sind Folge der entzündungsbedingten myointimalen Hyperplasie. Neben der Armclaudicatio führen häufig Pulsverlust, Blutdruckseitendifferenz oder arterielle Strömungsgeräusche zur Diagnose dieser Krankheitsmanifestationen.

Patienten mit extrakranialer RZA sind typischerweise jünger (im Mittel 66 vs. 72 Jahre) und weisen häufig keine klassischen kranialen Symptome auf. Kraniale ischämische Symptome sind sogar extrem selten, während naturgemäß Symptome

einer Ischämie der oberen Extremitäten in nahezu der Hälfte dieser Fälle vorliegen. Die Diagnosestellung ist häufig erheblich verzögert [4].

Basierend auf identischen histologischen Befunden, großen Ähnlichkeiten im Befallsmuster (insbesondere thorakale Aorta und supraaortale Äste), und resultierend vergleichbaren klinischen Manifestationen gehen manche Autoren heute davon aus, dass die extrakranielle RZA und die Takayasu-Arteriitis (charakterisiert durch ein Alter bei Erkrankungsbeginn < 50 Jahre) altersabhängige Ausprägungen einer Krankheitsentität darstellen könnten. Demgegenüber stehen jedoch zum Teil subtile Unterschiede im klinischen Erscheinungsbild, Läsionsmorphologie und Therapieansprechen [14].

### **1.3. Vaskuläre Bildgebung bei Riesenzellerarteriitis**

Erst durch die Fortentwicklung und den breiten Einsatz moderner nicht invasiver bildgebender Verfahren wurde das tatsächliche Ausmaß der Beteiligung extrakranieller Arterien bei der RZA offensichtlich. Heute stehen mit der Magnetresonanztomographie (MRT), der Computertomographie (CT), der Positronenemissionstomographie mit 18F-Fluordesoxyglucose (18-FDG-PET, mittlerweile in der Regel kombiniert als 18-FDG-PET/CT bzw. 18-FDG-PET/MRT eingesetzt), und der Sonographie verschiedene bildgebende Verfahren zur Diagnostik und Verlaufskontrolle zur Verfügung. Der Einsatz und der Stellenwert der verschiedenen Modalitäten innerhalb des diagnostischen Algorithmus zur Diagnostik der RZA ist nicht standardisiert. Die Evidenz zum Vergleich der diagnostischen Güte der verschiedenen bildgebenden Verfahren ist unzureichend.

Besonders die fehlende Strahlenexposition macht den Einsatz der MRT in dieser Indikation attraktiv. Für die Diagnostik der kranialen RZA weist die MRT nach den Ergebnissen einer deutschen Multicenter-Studie eine Sensitivität von 78.4% bei einer Spezifität von 90.4% auf. Die Sensitivität der MRT nahm jedoch nach mehr als 5tägiger Steroidtherapie signifikant ab. Die Übereinstimmung zwischen verschiedenen Untersuchern war gut [15]. In einer neueren kanadischen Studie mit 3 Tesla-MRT zeigte sich eine sehr hohe Sensitivität von 93.6%, jedoch eine nur moderate Spezifität von 77.9% [25]. Die hochauflösende MRT bei 3 Tesla zeigte in einer weiteren Arbeit eine unerwartet hohe Rate der Beteiligung intraduraler Arterien (A. carotis interna 50%, A. vertebralis 25%) [30]. Die MRT der thorakalen Aorta und ihrer primären Äste sowie kombinierte Protokolle zur Diagnostik kranialer und extrakranialer Arterien wurden bislang nicht systematisch untersucht.

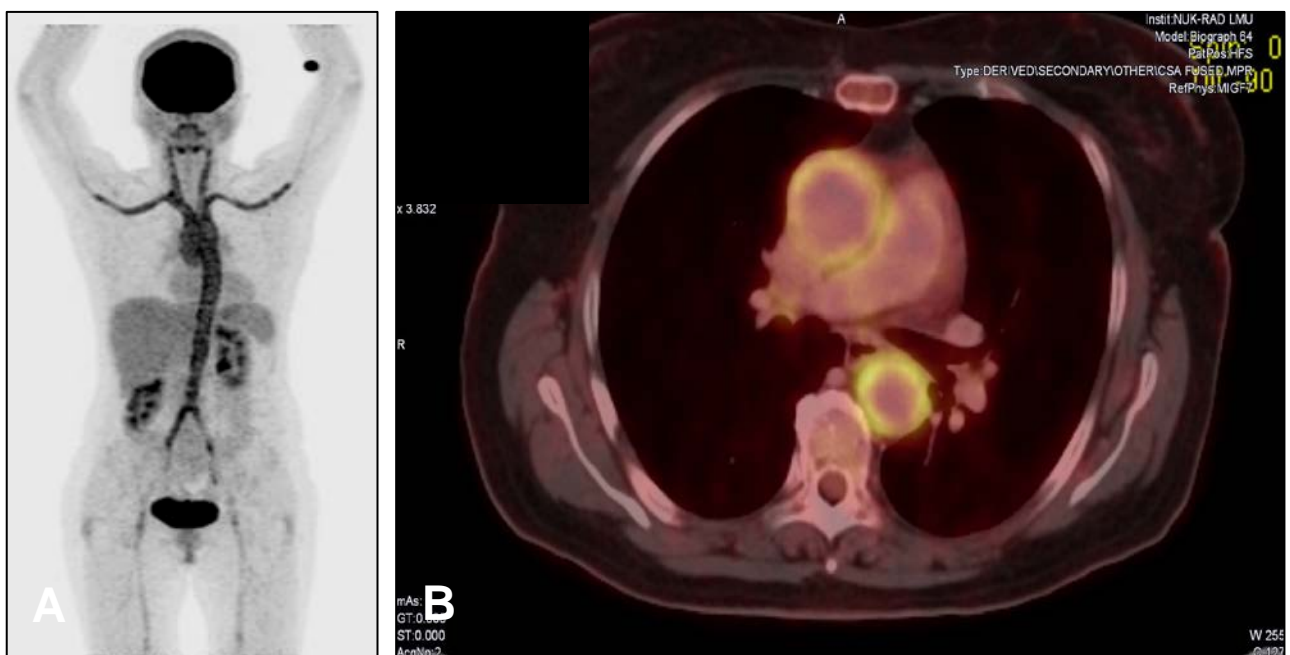
Von den konventionellen schnittbildgebenden Verfahren spielt die CT in Deutschland eine eher untergeordnete Rolle in der Diagnostik und Verlaufsbeobachtung der RZA. Jedoch lassen sich mit dieser Methode in einem hohen Prozentsatz (bis zu 68%) typische Veränderungen in Form der konzentrischen Wandverdickung der großen und mittleren Arterien mit Kontrastmittelaufnahme nachweisen [23]. Die thorakale Aorta ist dabei in nahezu allen Fällen betroffen, gefolgt von den supraaortalen Ästen. Interessanterweise sind nach CT-morphologischen Kriterien die Beinarterien in etwa jedem dritten Fall betroffen. In einer kleinen prospektiven Studie betrug die Sensitivität und Spezifität für die Diagnose RZA, klassifiziert anhand der ACR-Kriterien, 73.3 und 84.6% [16]. Nach einer medianen Verlaufsbeobachtung von 5.4 Jahren waren in einer prospektiven Kohortenstudie bei immerhin jedem fünften Patienten Strukturschäden der

thorakalen Aorta zu detektieren, mit einem weiteren Anstieg auf etwa 30% nach einer medianen Verlaufsbeobachtung von 10.3 Jahren [8].

Die umfangreichsten Daten liegen zur 18-FDG-PET bzw. 18-FDG-PET/CT vor. Prinzip ist die Anreicherung der radioaktiv markierten Glucose in stoffwechselaktiven Entzündungszellen in der entzündeten Gefäßwand (**Abbildung 3**). Die Auswertung der Bilddatensätze ist international nicht standardisiert. Neben der Quantifizierung der Aufnahme des Radiotracers in der Gefäßwand (standardized uptake value, SUV) wird häufig eine semiquantitative Auswertung im Verhältnis zur Anreicherung in der Leber (0 = keine Anreicherung; 1 = Anreicherung geringer als Leber; 2 = Anreicherung vergleichbar zur Leber; 3 = Anreicherung stärker als Leber) angewandt [31]. In der Kombination mit der Schnittbildgebung (Hybrid-Bildgebung mit CT bzw. MRT) kann die Radiotraceraufnahme direkt auf die entzündlich verdickte Gefäßwand lokalisiert werden (**Abbildung 3**). Während die Methode mittlerweile als Referenzstandard für die Beurteilung der Aorta und ihrer primären Äste anerkannt ist, können die Temporalarterien nicht suffizient beurteilt werden. Bei Patienten mit gesicherter RZA kann eine Beteiligung der thorakalen Aorta nach 18-FDG-PET-Kriterien in 54%, eine Beteiligung der Schulter-Armarterien und Beinarterien in 74% bzw. 37% detektiert werden [3]. Die mittels 18-FDG-PET/CT nachweisbare Aortitis zum Zeitpunkt der Diagnose ist mit der Entwicklung aortaler Strukturschäden (Ektasie und Aneurysma) im Langzeitverlauf assoziiert [5]. Eine aktuelle Metaanalyse weist für die 18-FDG-PET/CT eine Sensitivität und Spezifität von 83.3% bzw. 89.6% für die Diagnosestellung der RZA aus [6]. Der Stellenwert der Methode in der Verlaufsbeobachtung und Therapiekontrolle der RZA mit extrakranialer Beteiligung wird kontrovers beurteilt. Es kann nicht abschließend zwischen persistierender vaskulärer Inflammation und physiologischer Stoffwechselaktivität im Rahmen des

vaskulären Remodellings unterschieden werden. Berücksichtigt werden muss in diesem Zusammenhang die erhebliche Strahlenbelastung der 18-FDG-PET/CT.

**Abbildung 3:** (A) 18-FDG-PET mit Nachweis einer massiven Mehranreicherung in der Aorta und ihren Ästen. (B) Räumliche Zuordnung der Mehranreicherung zur konzentrisch verdickten Wand der thorakalen Aorta in der 18-FDG-PET/CT.

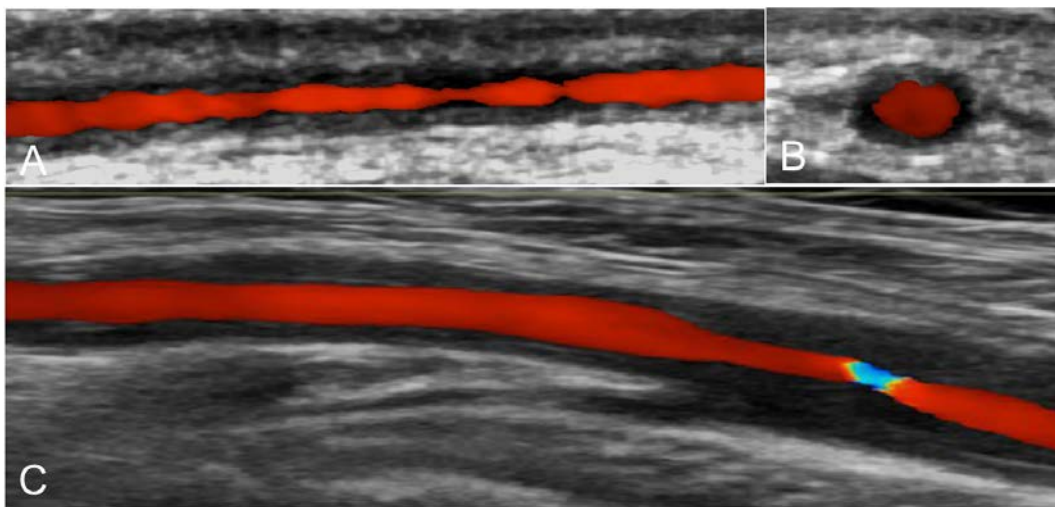


Verglichen mit den radiologischen und nuklearmedizinischen Methoden ist die Sonographie erheblich kostengünstiger und rascher verfügbar. Mit hochauflösenden Schallköpfen kann eine Ortsauflösung von bis zu 0.1 mm erzielt werden [29]. Nachteile sind die hohe Untersucherabhängigkeit insb. der in der RZA klassischerweise eingesetzten Methode der Farbduplexsonographie sowie die eingeschränkte Beurteilbarkeit der thorakalen Aorta. Nach der wegweisenden Studie von Schmidt et al. aus dem Jahre 1997, die das Halo-Zeichen (echoarme konzentrische Wandverdickung der Temporalarterien) als typischen

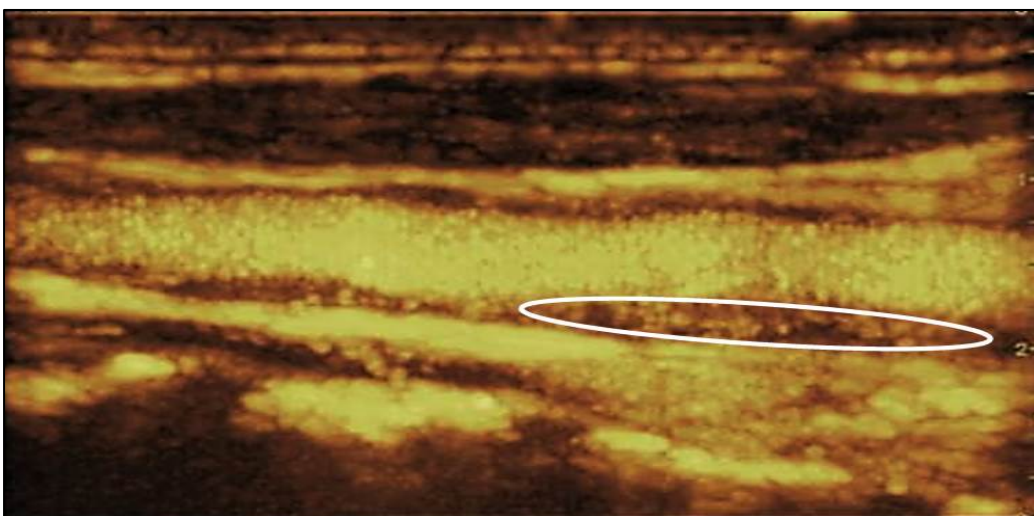
farbduplexsonographischen Befund in der RZA-Diagnostik etablierte [27], haben multiple Studien den diagnostischen Stellenwert dieser Methode untersucht. Die letzte Metaanalyse wies für diese Methode eine Sensitivität von 67% und eine Spezifität von 91% für die Diagnostik der RZA aus [1]. Insbesondere der bilaterale Nachweis eines Halo-Zeichens ist hochspezifisch für die Diagnose RZA. Neuere Untersuchungen aus spezialisierten Zentren berichten Sensitivitäten und Spezifitäten von 80% bzw. 100% [2,7]. Die enttäuschenden Ergebnisse einer britischen multizentrischen Studie (Sensitivität 54%; Spezifität 81%) sind mutmaßlich der limitierten Erfahrung eines signifikanten Anteils der Ultrasonographen in dieser Studie geschuldet [18]. Ähnlich wie die MRT-Untersuchung sinkt die Rate richtig positiver Befunde bereits nach den ersten Tagen einer Steroidtherapie [11]. Mit der Methode der Kompressionssonographie wurde vor kurzem durch eine Arbeitsgruppe aus Basel eine sehr einfach durchzuführende, weniger von der Erfahrung des Untersuchers abhängige sonographische Methode propagiert, die in ihrer diagnostischen Güte vergleichbar mit der Farbduplexsonographie ist [2]. Diese Methode erscheint geeignet für die flächendeckende Anwendung auch durch Untersucher ohne dezidierte Expertise in vaskulärem Ultraschall. Neben den Temporalarterien können im selben Untersuchungsgang auch extrakranielle Arterien, insbesondere die häufig betroffenen Aa. axillares sonographisch untersucht werden. Eine vaskulitistypische Wandverdickung dieser Gefäßsegmente findet man bis zu 50% der RZA-Patienten [28]. Der diagnostische Zusatznutzen der Untersuchung weiterer Gefäßsegmente zusätzlich zu den Temporalarterien wurde bisher noch nicht formal etabliert. Mit der kontrastmittelverstärkten Sonographie (contrast enhanced ultrasound, CEUS) wurde jüngst erstmalig eine funktionelle Ultraschall Diagnostik bei RZA-Patienten getestet, die über den Nachweis der Neovaskularisation der verdickten Gefäßwand indirekte Hinweise auf das Ausmaß der vaskulären

Inflammation liefern könnte [9]. Diese Methode könnte einen Stellenwert in der Therapiekontrolle der Erkrankung erlangen und hier eine wertvolle Alternative zu den schnittbildgebenden Verfahren darstellen.

**Abbildung 4:** Farbduplexsonographie der Temporalarterien (A, Längsschnitt; B, Querschnitt) und der Aa. axillares (C) bei RZA: Nachweis der charakteristischen echoarmen konzentrischen Wandverdickung.



**Abbildung 5:** CEUS der A. carotis communis bei RZA mit Nachweis der Neovaskularisation der verdickten Gefäßwand (Ellipse)





## 2. EIGENE ERGEBNISSE

---

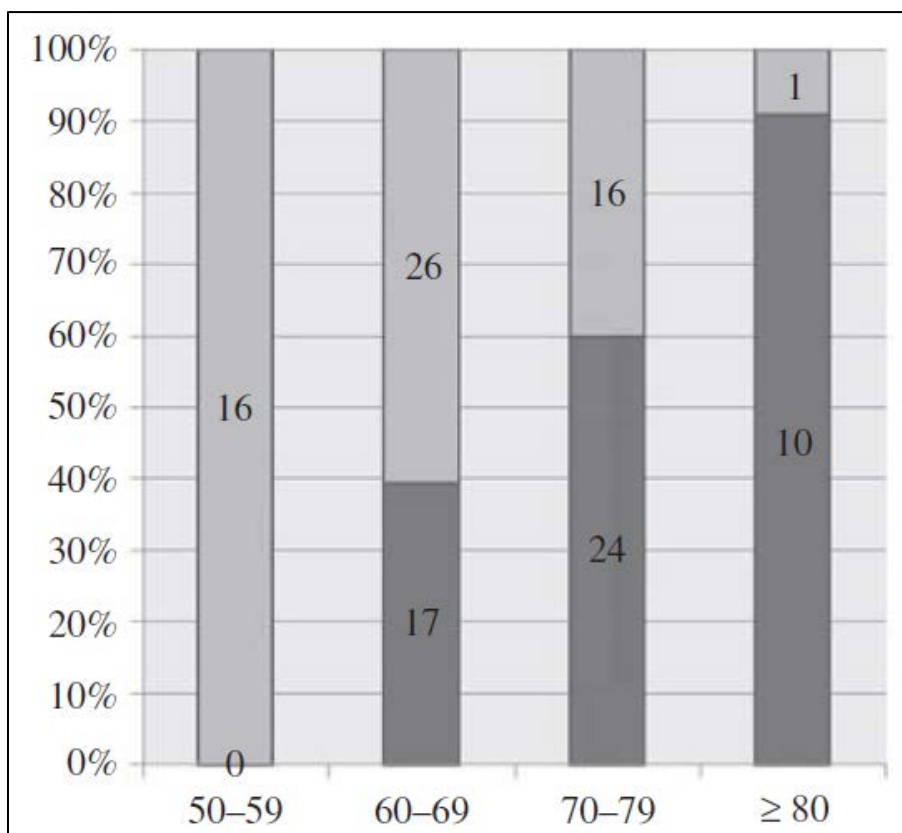
### 2.1. Befallsmuster extrakranialer Arterien bei Riesenzellarteriitis

*Czihal M, Zanker S, Rademacher A, Tatò F, Kuhlencordt PJ, Schulze-Koops H, Hoffmann U. Sonographic and clinical pattern of extracranial and cranial giant cell arteritis. Scand J Rheumatol. 2012;41(3):231-6.*

Dass es klinisch bedeutsame Unterschiede in der klinischen Präsentation in Abhängigkeit des Befallsmusters gibt, konnten wir in einer Arbeit an 110 konsekutiven Patienten mit RZA zeigen. Die der Farbduplexsonographie gut zugängliche A. subclavia/axillaris war bei etwa jedem zweiten Patienten beteiligt. Patienten mit Beteiligung dieser extrakranialen Arterien zeigten dabei signifikante klinische Unterschiede verglichen mit Patienten mit isolierter kranialer RZA. So waren die Patienten mit extrakranialer RZA signifikant (im Mittel 6 Jahre) jünger zum Zeitpunkt der Diagnosestellung. Es konnte eine klare Abnahme der Häufigkeit der Beteiligung der extrakranialen Arterien mit zunehmendem Lebensalter bei Diagnosestellung demonstriert werden (**Abbildung 6**). Auch wiesen die Patienten mit extrakranialer Beteiligung nur in etwa 50% der Fälle eine Manifestation im Bereich der kranialen Arterien auf, so dass diese Gruppe von Patienten signifikant häufiger nicht  $\geq 3$  ACR-Klassifikationskriterien für die kraniale RZA erfüllte und zudem seltener Frühkomplikationen der Erkrankung beruhend auf Manifestationen im Bereich der kranialen Arterien (insbesondere anteriore ischämische Optikusneuropathie) erlitt. Bedingt durch die von der klassischen kranialen RZA oft abweichende klinische Manifestation erfolgte die Diagnosestellung im Mittel jedoch

mit einer signifikant längeren Latenz ( $28.7 \pm 25$  Wochen vs.  $6.5 \pm 6.6$  Wochen bei kranialer RZA). Diese Ergebnisse lassen die Aussage zu, dass die RZA heutzutage als systemische Erkrankung mit diversen, aber überlappenden Befallsmustern der kranialen und extrakranialen Arterien aufgefasst werden muss. Die allgemein auch in der Diagnostik der RZA anerkannten, für diagnostische Belange aber nicht validierten ACR-Klassifikationskriterien sind nach unseren Ergebnissen nicht geeignet, die RZA in ihrer klinisch vielfältigen Präsentation mit suffizienter diagnostischer Güte zu erkennen.

**Abbildung 6:** Verteilung des Befallsmusters nach sonographischen Kriterien (dunkelgrau: isolierte kraniale RZA; hellgrau RZA mit extrakranialer Beteiligung) in verschiedenen Altersgruppen bei Patienten mit RZA.



*Sturm A, Dechant C, Proft F, Schulze-Koops H, Hoffmann U, Czihal M.*

Gender differences in giant cell arteritis: a case-control study.

*Clin Exp Rheumatol. 2016;34(3 Suppl 97):S70-2.*

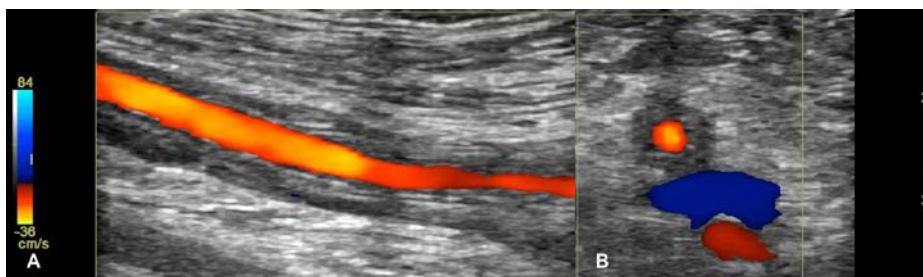
In einer aktuellen Fall-Kontroll-Studie wurden Geschlechtsunterschiede in der initialen klinischen Präsentation der RZA analysiert. Für diese Analyse wurden aus einer Kohorte von 153 konsekutiven Patienten mit RZA alle männlichen Patienten (n = 40, 26.1%) jeweils zwei in Bezug auf das Alter zum Diagnosezeitpunkt gematchten Patienten weiblichen Geschlechts (n = 80) gegenübergestellt und in Bezug auf klinische Manifestation, sonographische Befunde und Laborkonstellation verglichen. Während sich keine signifikanten Unterschiede im Hinblick auf die kraniale Manifestation der RZA fanden, zeigte sich ein deutlicher Geschlechtsunterschied in der Beteiligung der extrakranialen Arterien: Frauen wiesen signifikant häufiger eine Beteiligung extrakranialer Arterien auf, ein Unterschied der überwiegend in der Altersgruppe der über 70jährigen zu Tage trat. Dementsprechend hatten in der Altersgruppe der über 70jährigen auch ausschließlich Frauen Stenosen der A. axillaris sowie resultierende Symptome einer manifesten Ischämie der oberen Extremitäten. Diese Befunde haben Praxisrelevanz insofern, als dass bei Frauen jenseits des 70. Lebensjahres mit Verdacht auf RZA verstärkt auch auf extrakraniale Symptome geachtet werden und die A. axillaris obligat auf eine vaskulitische Beteiligung untersucht werden muss. Eine routinemäßige sonographische Untersuchung der A. axillaris könnte bei über 70 jährigen Männern mit der Verdachtsdiagnose RZA nach diesen Ergebnissen aber entbehrlich sein.

*Czihal M, Tatò F, Rademacher A, Kuhlencordt P, Schulze-Koops H, Hoffmann U.*

Involvement of the femoropopliteal arteries in giant cell arteritis: clinical and color duplex sonography. *J Rheumatol.* 2012;39(2):314-21.

In einer retrospektiven Untersuchung an 60 Patienten mit RZA stellten wir mit der Farbduplexsonographie bei jedem zweiten Patienten eine Beteiligung der Beinarterien fest, typischerweise der femoropoplitealen Arterien (**Abbildung 7**). Als klassische klinische Manifestation wurde die rasch progrediente beidseitige Wadenclaudicatio herausgearbeitet, die bei verspäteter Diagnosestellung bei 4 Patienten bereits zu einer kritischen Beinischämie geführt hatte. So hatten dann auch Patienten mit Beteiligung der Beinarterien nach sonographischen Kriterien eine signifikant längere Latenz zwischen Symptombeginn und Diagnose (im Mittel 23.9 Wochen vs. 11.1 Wochen bei Patienten ohne Beteiligung der femoropoplitealen Achse,  $p = 0.03$ ). Diese Befunde müssen zunächst durch prospektive Studien bestätigt werden. Die vaskulitische Beteiligung der Beinarterien ist aber nach unseren Ergebnissen eine klinisch relevante, in ihrer Häufigkeit unterschätzte Manifestation der RZA, die als Differentialdiagnose der peripheren arteriellen Verschlusskrankheit der unteren Extremitäten Berücksichtigung finden muss.

**Abbildung 7:** Farbduplexsonographie der A. femoralis superficialis in Längs- (A) und Querschnitt (B) mit Darstellung der vaskulitistischen konzentrischen Wandverdickung bei einer Patienten mit RZA und Beteiligung der femorocruralen Arterien.



## 2.2. Stellenwert bildgebender Verfahren in der Diagnostik der kranialen und extrakranialen Riesenzellarteriitis

*Förster S, Tato F, Weiss M, **Czihal M**, Rominger A, Bartenstein P, Hacker M, Hoffmann U. Patterns of extracranial involvement in newly diagnosed giant cell arteritis assessed by physical examination, colour coded duplex sonography and FDG-PET. Vasa. 2011;40(3):219-27.*

In einer Pilotstudie an 24 Patienten mit RZA konnte die Arbeitsgruppe 2011 erstmals zeigen, dass die Farbduplexsonographie eine exzellente Sensitivität und Spezifität für die Diagnose der extrakranialen RZA im Bereich der A. subclavia/axillaris im Vergleich zur Positronenemissionstomographie mit 18-Fluordesoxyglucose (18-FDG-PET) hat. In derselben Arbeit konnte darüber hinaus dokumentiert werden, dass die Spezifität der 18-FDG-PET für die Detektion der Beteiligung der Beinarterien eine nur sehr limitierte Spezifität aufweist (**Abbildung 8**). Dies ist bedingt durch die in dieser Gefäßregion in der Altersgruppe der über 50jährigen sehr häufig vorkommende Arteriosklerose, die ja ihrerseits eine inflammatorische Komponente aufweist.

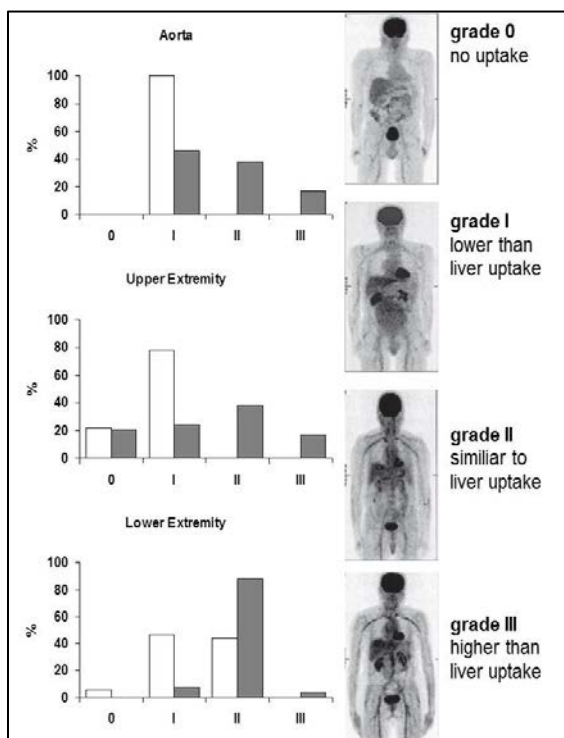
***Czihal M**, Tatò F, Förster S, Rademacher A, Schulze-Koops H, Hoffmann U. Fever of unknown origin as initial manifestation of large vessel giant cell arteritis: diagnosis by colour-coded sonography and 18-FDG-PET.*

*Clin Exp Rheumatol. 2010;28(4):549-52.*

In diesem Zusammenhang wurde als besondere klinische Manifestation der extrakranialen RZA die Konstellation „Fieber unklarer Genese“ erkannt. In einer Arbeit an 82 konsekutiven Patienten mit gesicherter RZA konnte dokumentiert

werden, dass jeder zehnte Patient die etablierten Kriterien des Fiebers unklarer Genese erfüllt. Darüber hinaus konnte gezeigt werden, dass diese Patienten in der Regel an einer ausgedehnten Vaskulitis der Aorta und ihrer primären Äste leiden, jedoch nur in Ausnahmefällen eine stenosierende Manifestationsform entwickeln. Verglichen mit der 18-FDG-PET wies die Farbduplexsonographie in 75% der Fälle typische Veränderungen nach. Nachdem die RZA eine der häufigsten Ursachen des Fiebers unklarer Genese bei älteren Patienten ist, könnte die Farbduplexsonographie der extrakraniellen Arterien einen Stellenwert im diagnostischen Algorithmus dieser klinischen Präsentation erlangen.

**Abbildung 8:** Semiquantitativ im Verhältnis zur Anreicherung in der Leber bestimmte Anreicherung des Radiotracers 18F-FDG in verschiedenen arteriellen Territorien bei Patienten mit Riesenzellarteriitis (graue Balken) und Kontrollpersonen ohne bekannte Vaskulitis (weiße Balken). Die arterielle Anreicherung Grad II/III ist im Bereich der Aorta und den Armarterien hochspezifisch für die RZA, nicht aber im Bereich der Beinarterien.

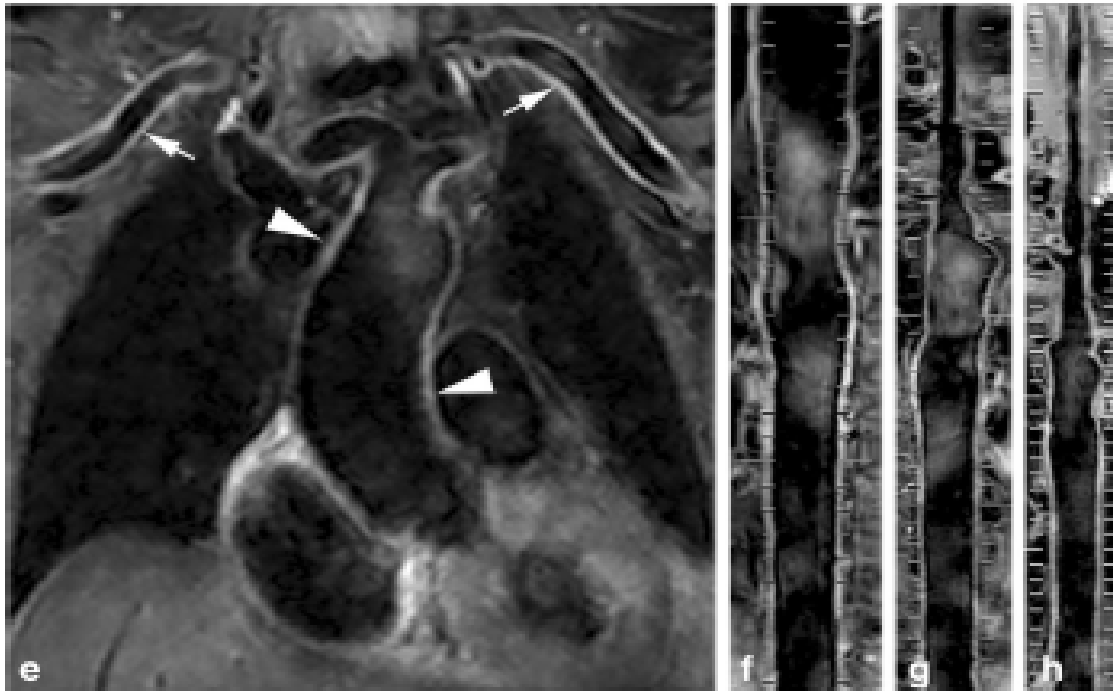


Treitl KM, Maurus S, Sommer NN, Kooijman-Kurfuerst H, Coppenrath E, Treitl M, **Czihal M**, Hoffmann U, Dechant C, Schulze-Koops H, Saam T.

3D-black-blood 3T-MRI for the diagnosis of thoracic large vessel vasculitis: A feasibility study. *Eur Radiol.* 2016 Aug 10. [Epub ahead of print]

In einer prospektiven Fall-Kontroll-Studie wurde eine neuartige MRT-Sequenz (T1w-3D mVISTA) in der Diagnostik der Großgefäßvaskulitis (35 Patienten mit gesicherter Großgefäßvaskulitis, davon 2/3 mit RZA; 35 Kontrollen) evaluiert. Diese Sequenz ermöglicht bei Unterdrückung des Signals des fließenden Blutes („black blood“) eine exakte Visualisierung der Gefäßwand und war bereits erfolgreich für die Bildgebung arteriosklerotischer Plaques eingesetzt worden (**Abbildung 9**). Im Gegensatz zu konventionellen 2D-black-blood-Sequenzen ermöglicht die T1w-3D mVISTA-Sequenz die Untersuchung größerer Körperbereiche (Kopf-, Hals- und Brustarterien) und die multiplanare Rekonstruktion bei kurzer Untersuchungszeit. In der hier vorgestellten Studie betrug die Untersuchungszeit 10-12 Minuten. Die Bildqualität war stets gut, Flussartefakte hingegen selten. Eine konzentrische Wandverdickung bzw. Kontrastmittelaufnahme der thorakalen Aorta war hochspezifisch bei Patienten mit Großgefäßvaskulitis nachzuweisen (50.8% / 52.8% gegenüber 2.4% / 1.0% bei Kontrollen). Es konnte eine exzellente Interobserver-Übereinstimmung für die Identifikation von Wandverdickung und Kontrastmittelaufnahme gesehen werden.

**Abbildung 9:** MRT mit T1w-3D mVISTA-Sequenzen nach Kontrastmittelgabe bei einer Patientin mit RZA. Kontrastmittelaufnehmende Wandverdickung der Aorta ascendens (Pfeilspitzen) und A. subclavia/axillaris (Pfeile) in koronarer Schnittführung (A). Orthogonale Rekonstruktionen der thorakalen Aorta (B), des Abgangs der rechten A. carotis (C) bzw. der rechten A. subclavia (D) aus dem Aortenbogen mit Bestätigung des Befundes.



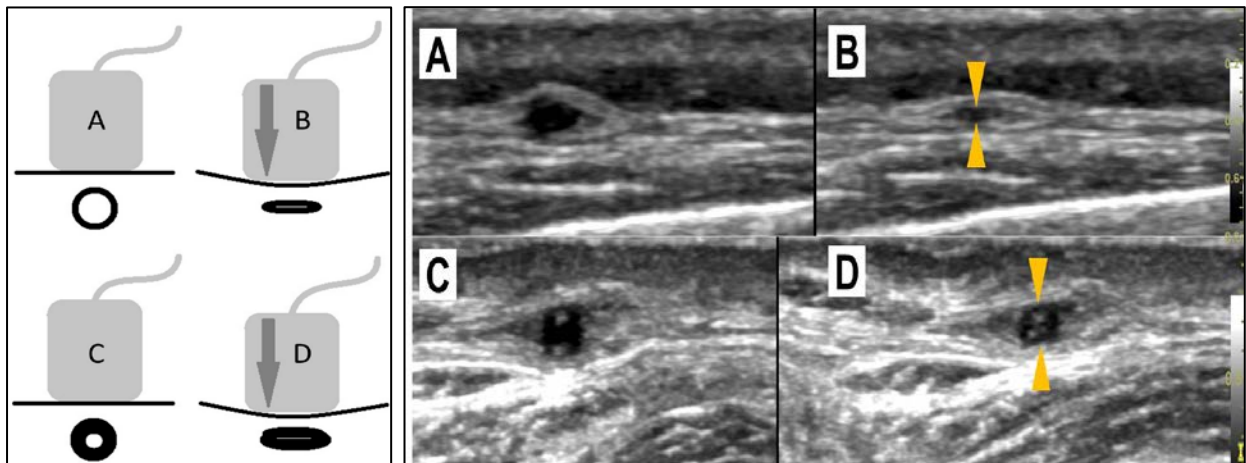
**Czihal M, Schröttele A, Baustel K, Lottspeich C, Dechant C, Treitl KM, Treitl M, Schulze-Koops H, Hoffmann U.** B-mode sonography wall thickness assessment of the temporal and axillary arteries for the diagnosis of giant cell arteritis: a cohort study. *Clin Exp Rheumatol.* 2017 [accepted for publication].

Die diagnostische Güte der Farbduplexsonographie ist in erheblichem Maße von der Erfahrung des Untersuchers abhängig, da verschiedene methodische Parameter dynamisch reguliert werden müssen (etwa Pulsrepetitionfrequenz und Wandfilter,

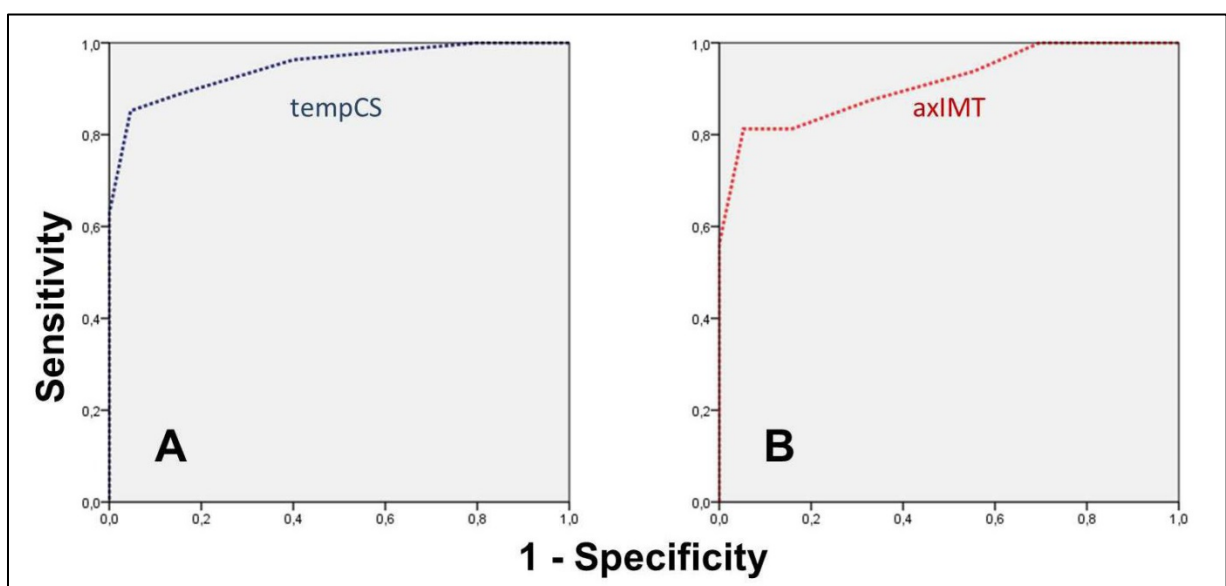


Farbverstärkung). Bei insuffizienter Geräteeinstellung können in Bezug auf die Detektion der vaskulitistypischen konzentrischen Wandverdickung kranialer und extrakranialer Arterien sowohl falsch-negative wie auch falsch-positive Befunde resultieren. In einer zur Publikation angenommenen Studie wurde an einer Kohorte von 92 konsekutiven Patienten die in dieser Indikation erst seit kurzem eingesetzte Methode der Kompressionssonographie der Temporalarterien (**Abbildung 10**) zusammen mit der B-Bild-sonographischen Bestimmung der Intima-Media-Dicke der häufig bei extrakranialer RZA beteiligten A. axillaris evaluiert. Eine endgültige klinische Diagnose einer RZA wurde bei 34 Patienten etabliert (davon 18 Patienten mit isolierter kranialer RZA, 7 Patienten mit extrakranialer RZA, sowie 9 Patienten mit kranialer und extrakranialer Gefäßbeteiligung). Nach den Ergebnissen der Receiver-Operator-Characteristics (ROC)-Analyse wies die Kompressionssonographie der Temporalarterien für die Diagnose der kranialen RZA eine exzellente diagnostische Güte auf (**Abbildung 11**), mit einem Grenzwert der Wanddicke von  $\geq 0.7$  mm als bestem Diskriminator (Sensitivität 85% und Spezifität 95%). Für die Diagnose der extrakranialen RZA konnte bei einer Intima-Media-Dicke der A. axillaris von  $\geq 1.2$  mm eine Sensitivität von 81.3% bei einer Spezifität von 96.1% ermittelt werden. Beide Parameter kombiniert zeigten für die endgültige Diagnose kraniale und/oder extrakraniale RZA eine Sensitivität von 85.3% und eine Spezifität von 91.4%. Die an einer Subgruppe von 26 Patienten ermittelte Übereinstimmung zwischen verschiedenen Untersuchern war gut (Spearman`s rho 0.72 bzw. 0.77). Wenn diese Ergebnisse in unabhängigen Kohorten prospektiv validiert werden können, hat die Methode der B-Bild-Sonographie mit Kompressionssonographie der Temporalarterien und Intima-Media-Dickenmessung der A. axillaris großes Potential, als objektives, sehr leicht zu erlernendes Verfahren einen breiten Einsatz in der klinischen Routine zu erlangen.

**Abbildung 11:** Prinzip der Kompressionssonographie der Temporalarterien. Durch den Druck mit dem Linearschallkopf kollabiert das Lumen und die Wanddicke (Summe aus schallkopfferner und schallkopfnaher Wand) kann objektiv gemessen werden. A,B: Gesunde Arterie im Ausgangszustand und unter Kompression. C,D: Vaskulitisch verdickte Arterie im Ausgangszustand und unter Kompression.



**Abbildung 11:** Receiver-Operator Characteristics (ROC)-Kurven für die Kompressionssonographie der Temporalarterien (A, Fläche unter der Kurve 0.95) und die Bild-Sonographie der A. axillaris (B, Fläche unter der Kurve 0.91).



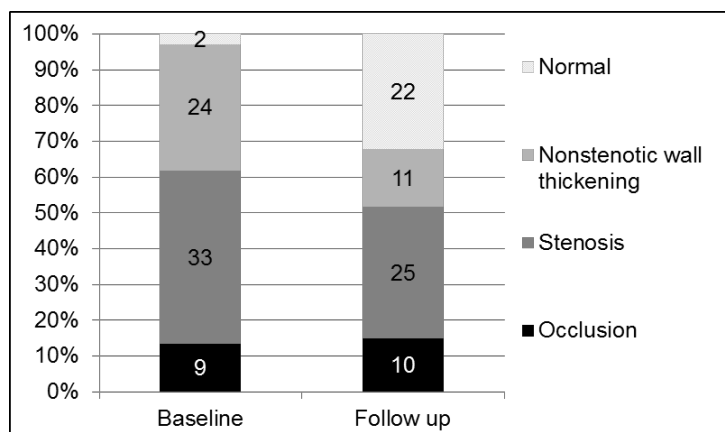
## 2.3 Prognostischer Stellenwert bildgebender Verfahren bei extrakranialer Riesenzellerarteriitis

**Czihal M, Piller A, Schroettle A, Kuhlencordt PJ, Schulze-Koops H, Hoffmann U.**

Outcome of giant cell arteritis of the arm arteries managed with medical treatment alone: cross-sectional follow-up study. *Rheumatology (Oxford)*. 2013;52(2):282-6.

Eine Untersuchung an 34 Patienten mit RZA und Beteiligung der A. subclavia/axillaris erbrachte, dass diese Manifestation der Erkrankung auch im Langzeitverlauf benigne ist im Hinblick auf die Durchblutungssituation der oberen Extremitäten. Während keine kritische Armschämie zu verzeichnen war, wurde jeder dritte Patient mit Armclaudicatio bei Erstdiagnose unter alleiniger medikamentöser Therapie komplett beschwerdefrei. Das Erreichen kompletter Beschwerdefreiheit war signifikant seltener bei Symptomen im rechten Arm verglichen mit dem linken Arm und war negativ assoziiert mit dem Vorliegen einer Anämie zum Zeitpunkt der Diagnose. Eine komplette Rückbildung der vaskulitisbedingten Wandverdickung wurde bei jedem dritten Patienten beobachtet (**Abbildung 12**).

**Abbildung 12:** Verlauf der vaskulitischen Wandverdickung der A. subclavia/axillaris unter konservativer Therapie, bezogen auf die Anzahl der untersuchten Extremitäten.

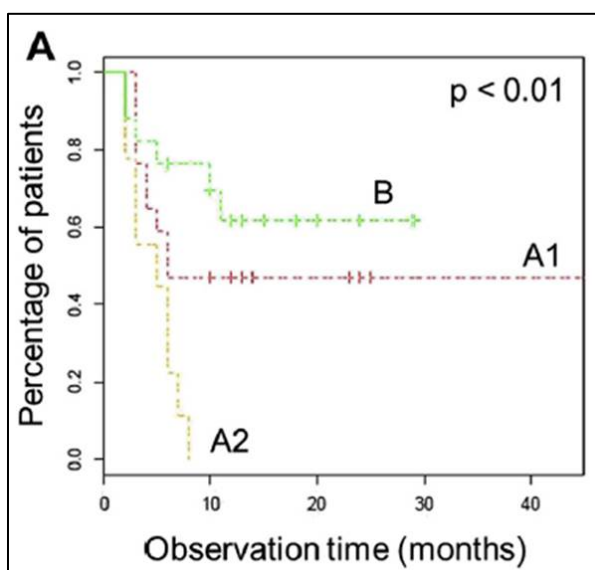


**Czihal M, Piller A, Schroettle A, Kuhlencordt P, Bernau C, Schulze-Koops H, Hoffmann U.** Impact of cranial and axillary/subclavian artery involvement by color duplex sonography on response to treatment in giant cell arteritis.

*J Vasc Surg.* 2015;61(5):1285-91.

In einer longitudinalen Studie an 43 Patienten wurde evaluiert, ob das sonographisch dokumentierte Befallsmuster das Ansprechen auf die medikamentöse Therapie beeinflusst. Wir konnten erstmals zeigen, dass sowohl die Anzahl der Rezidive als auch die Notwendigkeit einer steroidsparenden Therapie signifikant häufiger waren bei Patienten mit Beteiligung der A. subclavia/axillaris (**Abbildung 13**). Insbesondere in der Subgruppe mit kombiniert kranialer/extrakranialer Beteiligung war die monatliche Rezidivrate signifikant höher (0.13 Rezidive/Monat vs. 0.03 bei isolierter kranialer RZA und 0.07 bei isolierter extrakranialer RZA,  $p < 0.01$ ). Auch der Anteil der Patienten, die steroidsparende Medikamente benötigten, war bei diesen Patienten doppelt so hoch (56% vs. 24%) gegenüber der restlichen Kohorte.

**Abbildung 13:** Rezidivfreiheit unter immunsuppressiver Therapie bei isolierter kranialer RZA (B), isolierter extrakranialer RZA (A1) und kombinierter kranialer/extrakranialer RZA (A2).



### 3. ZUSAMMENFASSUNG UND AUSBLICK

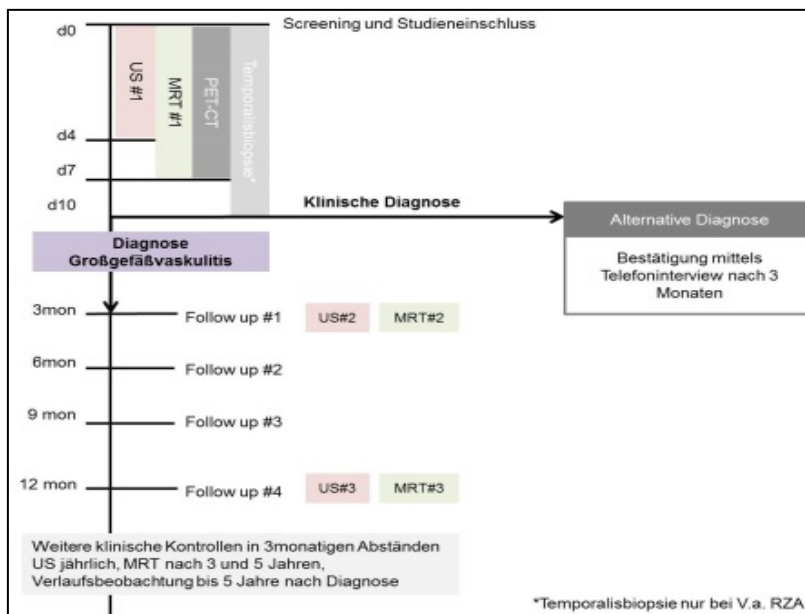
---

Zusammenfassend belegen die aufgeführten Publikationen den systemischen Charakter der RZA. Bedingt durch variable, häufig überlappende Befallsmuster, die in ihrer Ausprägung Alters- und Geschlechtsunterschiede aufweisen, ist die RZA eine in der klinischen Präsentation vielgestaltige Erkrankung. Neben der klassischen kranialen RZA sind die symptomatische Extremitätenischämie und das Fieber unklarer Genese unterdiagnostizierte klinische Manifestationen der Erkrankung. Während die Beteiligung der Arterien der oberen Extremitäten eine gute Prognose aufweist, kann die Beteiligung der Beinarterien in einer Bedrohung der betroffenen unteren Extremitäten resultieren. Die Farbduplexsonographie erlaubt als ein rasch verfügbares, kostengünstiges bildgebendes Verfahren frei von Strahlen- und Kontrastmittelexposition die Detektion vaskulitischer Manifestationen sowohl der kranialen (Temporal-)Arterien als auch der extrakranialen Arterien (A. subclavia/axillaris, femoropopliteale Arterien). Mit der einfach zu erlernenden Methode der B-Bildsonographie (Kompressionssonographie der Temporalarterien; Bestimmung der Intima-Media-Dicke der A. axillaris) wird ein objektives Verfahren mit konkreten Referenzwerten voraussichtlich Eingang in die klinische Routine finden. Darüber hinaus lässt bereits das sonographisch bestimmte Befallsmuster bei Diagnose Rückschlüsse auf das mutmaßliche Therapieansprechen zu.

Aktuelle Projekte beschäftigen sich mit der Weiterentwicklung und Etablierung sonographischer Methoden in der Diagnostik der Großgefäßvaskulitiden. In einer prospektiven Studie werden die Sonographie und die Magnetresonanztomographie mit spezifische Sequenzen für die Detektion der vaskulitischer Gefäßläsionen (T1w-3D mVISTA-Sequenzen) gegenüber einem kombinierten Goldstandard aus

Temporalisbiopsie und 18-FDG-PET/CT in der Diagnostik der RZA verglichen. Dies ist die erste Studie, die umfassend sowohl die kraniale als auch extrakraniale RZA charakterisiert und so den Stellenwert bildgebender Verfahren für alle, zum Teil isoliert vorkommende Befallsmuster dieser Erkrankung, herausarbeitet. Im Rahmen der Studie werden die Patienten klinisch und bildgebend prospektiv verlaufsbeobachtet.

**Abbildung:** Studienplan der Munich Study on Diagnostic Imaging in Large Vessel Vasculitis.



Ein weiterer Schwerpunkt aktueller wissenschaftlicher Tätigkeit ist die Beurteilung der entzündlichen Krankheitsaktivität der Großgefäßvaskulitiden unter Therapie. Hier wird als vielversprechendes diagnostisches Verfahren die Kontrastmittelsonographie eingesetzt und gegenüber schnittbildgebenden Verfahren evaluiert. Basierend auf einer kontrastmittelsonographisch darstellbaren Neovaskularisation der verdickten Gefäßwand als Korrelat der entzündlichen Aktivität sollen hier insbesondere objektive Methoden der Quantifizierung der Kontrastmittelanreicherung (region of interest-basierte Zeit-Intensivitäts-Kurven-Analyse) etabliert werden.

## 4. LITERATURVERZEICHNIS

---

- (1) Arida A, Kyprianou M, Kanakis M, et al. The diagnostic value of ultrasonography-derived edema of the temporal artery wall in giant cell arteritis: a second meta-analysis. *BMC Musculoskelet Disord*. 2010;11:44.
- (2) Aschwanden M, Daikeler T, Kesten F, et al. Temporal artery compression sign-a novel ultrasound finding for the diagnosis of giant cell arteritis. *Ultraschall Med*. 2013;34(1):47-50.
- (3) Blockmans D, de Ceuninck L, Vanderschueren S, et al. Repetitive 18F-fluorodeoxyglucose positron emission tomography in giant cell arteritis: a prospective study of 35 patients. *Arthritis Rheum*. 2006;55(1):131-7.
- (4) Brack A, Martinez-Taboada V, Stanson A, et al. Disease pattern in cranial and large-vessel giant cell arteritis. *Arthritis Rheum*. 1999;42(2):311-7.
- (5) de Boysson H, Liozon E, Lambert M, et al. 18F-fluorodeoxyglucose positron emission tomography and the risk of subsequent aortic complications in giant-cell arteritis: A multicenter cohort of 130 patients. *Medicine (Baltimore)*. 2016;95(26):e3851.
- (6) Deng J, Younge BR, Olshen RA, et al. Th17 and Th1 T-cell responses in giant cell arteritis. *Circulation*. 2010;121(7):906-15.
- (7) Diamantopoulos AP, Haugeberg G, Hetland H, et al. Diagnostic value of color Doppler ultrasonography of temporal arteries and large vessels in giant cell

arteritis: a consecutive case series. *Arthritis Care Res (Hoboken)*.  
2014;66(1):113-9.

(8) García-Martínez A, Arguis P, Prieto-González S, et al. Prospective long term follow-up of a cohort of patients with giant cell arteritis screened for aortic structural damage (aneurysm or dilatation). *Ann Rheum Dis*. 2014;73(10):1826-32.

(9) Germanò G, Macchioni P, Possemato N, et al. Contrast-Enhanced Ultrasound of the Carotid Artery in Patients With Large Vessel Vasculitis: Correlation With Positron Emission Tomography Findings. *Arthritis Care Res (Hoboken)*. 2017;69(1):143-149.

(10) Gonzalez-Gay MA, Vazquez-Rodriguez TR, Lopez-Diaz MJ, et al. Epidemiology of giant cell arteritis and polymyalgia rheumatica. *Arthritis Rheum*. 2009;61(10):1454-61.

(11) Hauenstein C, Reinhard M, Geiger J, et al. Effects of early corticosteroid treatment on magnetic resonance imaging and ultrasonography findings in giant cell arteritis. *Rheumatology (Oxford)*. 2012;51(11):1999-2003.

(12) Hunder GG, Bloch DA, Michel BA, et al. The American College of Rheumatology 1990 criteria for the classification of giant cell arteritis. *Arthritis Rheum*. 1990;33(8):1122-8.

(13) Jennette JC, Falk RJ, Bacon PA, et al. 2012 revised International Chapel Hill Consensus Conference Nomenclature of Vasculitides. *Arthritis Rheum*. 2013;65(1):1-11.



- (14) Kermani TA, Crowson CS, Muratore F, et al. Extra-cranial giant cell arteritis and Takayasu arteritis: How similar are they? *Semin Arthritis Rheum.* 2015;44(6):724-8.
- (15) Klink T, Geiger J, Both M, et al. Giant cell arteritis: diagnostic accuracy of MR imaging of superficial cranial arteries in initial diagnosis-results from a multicenter trial. *Radiology.* 2014;273(3):844-52.
- (16) Lariviere D, Benali K, Coustet B, et al. Positron emission tomography and computed tomography angiography for the diagnosis of giant cell arteritis: A real-life prospective study. *Medicine (Baltimore).* 2016;95(30):e4146.
- (17) Lee YH, Choi SJ, Ji JD, Song GG. Diagnostic accuracy of 18F-FDG PET or PET/CT for large vessel vasculitis : A meta-analysis. *Z Rheumatol.* 2016;75(9):924-931.
- (18) Luqmani R, Lee E, Singh S, et al. The Role of Ultrasound Compared to Biopsy of Temporal Arteries in the Diagnosis and Treatment of Giant Cell Arteritis (TABUL): a diagnostic accuracy and cost-effectiveness study. *Health Technol Assess.* 2016;20(90):1-238.
- (19) Mahr AD, Jover JA, Spiera RF, et al. Adjunctive methotrexate for treatment of giant cell arteritis: an individual patient data meta-analysis. *Arthritis Rheum.* 2007;56(8):2789-97.
- (20) Muratore F, Pipitone N, Salvarani C. Standard and biological treatment in large vessel vasculitis: guidelines and current approaches. *Expert Rev Clin Immunol.* 2017;13(4):345-360.

- (21) Nuenninghoff DM, Hunder GG, Christianson TJ, et al. Incidence and predictors of large-artery complication (aortic aneurysm, aortic dissection, and/or large-artery stenosis) in patients with giant cell arteritis: a population-based study over 50 years. *Arthritis Rheum.* 2003;48(12):3522-31.
- (22) Nuenninghoff DM, Hunder GG, Christianson TJ, et al. Mortality of large-artery complication (aortic aneurysm, aortic dissection, and/or large-artery stenosis) in patients with giant cell arteritis: a population-based study over 50 years. *Arthritis Rheum.* 2003;48(12):3532-7.
- (23) Prieto-González S, Arguis P, García-Martínez A, et al. Large vessel involvement in biopsy-proven giant cell arteritis: prospective study in 40 newly diagnosed patients using CT angiography. *Ann Rheum Dis.* 2012;71(7):1170-6.
- (24) Pryshchep O, Ma-Krupa W, Younge BR, et al. Vessel-specific Toll-like receptor profiles in human medium and large arteries. *Circulation.* 2008;118(12):1276-84.
- (25) Rhéaume M, Rebello R, Pagnoux C, et al. High-Resolution Magnetic Resonance Imaging of Scalp Arteries for the Diagnosis of Giant Cell Arteritis: Results of a Prospective Cohort Study. *Arthritis Rheumatol.* 2017;69(1):161-168.
- (26) Restuccia G, Boiardi L, Cavazza A, et al. Flares in Biopsy-Proven Giant Cell Arteritis in Northern Italy: Characteristics and Predictors in a Long-Term Follow-Up Study. *Medicine (Baltimore).* 2016;95(19):e3524.
- (27) Schmidt WA, Kraft HE, Vorpahl K, et al. Color duplex ultrasonography in the diagnosis of temporal arteritis. *N Engl J Med.* 1997;337(19):1336-42.

- (28) Schmidt WA, Seifert A, Gromnica-Ihle E et al. Ultrasound of proximal upper extremity arteries to increase the diagnostic yield in large-vessel giant cell arteritis. *Rheumatology (Oxford)*. 2008;47(1):96-101.
- (29) Schmidt WA. Role of ultrasound in the understanding and management of vasculitis. *Ther Adv Musculoskelet Dis*. 2014;6(2):39-47.
- (30) Siemonsen S, Brekenfeld C, Holst B, et al. 3T MRI reveals extra- and intracranial involvement in giant cell arteritis. *AJNR Am J Neuroradiol*. 2015;36(1):91-7.
- (31) Stellingwerff MD, Brouwer E, Lensen KJ, et al. Different Scoring Methods of FDG PET/CT in Giant Cell Arteritis: Need for Standardization. *Medicine (Baltimore)*. 2015;94(37):e1542.
- (32) Stone JH, Tuckwell K, Dimonaco S, et al. Efficacy and Safety of Tocilizumab in Patients with Giant Cell Arteritis: Primary and Secondary Outcomes from a Phase 3, Randomized, Double-Blind, Placebo-Controlled Trial [abstract]. *Arthritis Rheumatol*. 2016; 68 (suppl 10).
- (33) Tatò F, Hoffmann U. Giant cell arteritis: a systemic vascular disease. *Vasc Med*. 2008;13(2):127-40.
- (34) Unizony S, Arias-Urdaneta L, Miloslavsky E, et al. Tocilizumab for the treatment of large-vessel vasculitis (giant cell arteritis, Takayasu arteritis) and polymyalgia rheumatica. *Arthritis Care Res (Hoboken)*. 2012;64(11):1720-9.

- (35) Villiger PM, Adler S, Kuchen S, et al. Tocilizumab for induction and maintenance of remission in giant cell arteritis: a phase 2, randomised, double-blind, placebo-controlled trial. *Lancet*. 2016;387(10031):1921-7.
- (36) Weyand CM, Goronzy JJ. Giant-cell arteritis and polymyalgia rheumatica. *Ann Intern Med*. 2003;139(6):505-15.
- (37) Weyand CM, Goronzy JJ. Immune mechanisms in medium and large-vessel vasculitis. *Nat Rev Rheumatol*. 2013;9(12):731-40.

## 5. ABKÜRZUNGSVERZEICHNIS

---

18-FDG-PET	18F-FLuordeoxyglucose-Positronenemissionstomographie
ACR	American College of Rheumatology
CEUS	Contrast enhanced ultrasound
CT	Computertomographie
IL-6	Interleukin-6
MMP	Matrixmetalloproteinasen
MRT	Magnetresonanztomographie
RZA	Riesenzellarteriitis
PDGF	platelet derived growth factor
ROC	Receiver operator characteristics
SUV	Standardized uptake value

## **6. ANHANG**

---

**DANKSAGUNG**

**LEBENS LAUF**

**PUBLIKATIONS LISTE**

**ORIGINAL ARBEITEN**

## DANKSAGUNG

An vorderster Stelle darf ich mich sehr herzlich bedanken bei Prof. Dr. Ulrich Hoffmann, der mir die Faszination der klinischen Angiologie vermittelt hat und mit zunächst sanftem Druck und dann großartiger, freundschaftlicher Förderung den Weg in die klinische Forschung gebahnt hat.

Bedanken möchte ich mich ebenfalls bei Prof. Federico Tató, der mit seinen Arbeiten zur Großgefäßvaskulitis den Grundstock für meine wissenschaftliche Tätigkeit gelegt hat. Der Titel dieser Habilitationsschrift geht auf seine Übersichtsarbeit zu systemischen Manifestationen der Riesenzellerarteriitis aus dem Jahr 2008 zurück. Mein großer Dank gilt zudem Dr. Antje Rademacher, bei der ich die vaskuläre Sonographie erlernen konnte.

Den engen Kooperationspartnern aus dem Institut für klinische Radiologie, Dr. Karla Treitl und Prof. Dr. Marcus Treitl, danke ich für Ihre kollegiale Unterstützung und ihr zielstrebiges Engagement in der Umsetzung gemeinsamer Projekte. Den Kollegen der Rheumaeinheit, Frau Dr. Claudia Dechant und Prof. Dr. Schulze-Koops, gebührt mein Dank für die Akquise von Patientendaten und konstruktive wissenschaftliche Diskussionen.

Schließlich bin ich sehr dankbar für die Möglichkeit, meine mittlerweile 10jährige klinisch-wissenschaftliche Tätigkeit in einem so traditionsreichen Arbeitsumfeld mit ganz besonderer, wahrscheinlich in Deutschland einzigartiger Atmosphäre ausüben zu können. Dies betrifft die Med. Klinik und Poliklinik IV im Allgemeinen, aber auch die Angiologische Ambulanz im Besonderen. Hier sei besonders Bärbel Klammroth hervorgehoben, die das Herz dieser Abteilung ist und ohne deren selbstloses Engagement ich viele bürokratische Hürden wahrscheinlich nie gemeistert hätte.

Meiner Frau Stefanie, meinen wunderbaren Töchtern, meinen Eltern und meinem Bruder kann ich gar nicht genug danken für all das, was sie für mich bedeuten und für mich getan haben.

# LEBENS LAUF

## Persönliche Daten

Name	Michael Czihal
Nationalität	Deutsch
Geburtsdatum	24/08/1980
Geburtsort	Magdeburg, Deutschland

## Ausbildung

1987 - 1999	Grundschule und Gymnasium, Aschersleben
1999 - 2000	Zivildienst, Chirurgische Klinik, Kreisklinikum Aschersleben
2000 - 2006	Medizinstudium, Med. Fakultät der Otto von Guericke-Universität Magdeburg
11/2006	Approbation als Arzt

## Berufliche Tätigkeit

01/2007 – 04/2007	Neurovaskuläres Ultraschalllabor, Neurologische Universitätsklinik, Magdeburg
05/2007 – 05/2014	Facharztausbildung Innere Medizin und Angiologie Med. Klinik und Poliklinik IV, Sektion Angiologie –Gefäßzentrum Klinikum der Universität München
05/2014	Funktionsoberarzt Duplexsonographie Med. Klinik und Poliklinik IV, Sektion Angiologie –Gefäßzentrum Klinikum der Universität München
10/2015	Oberarzt Angiologie Med. Klinik und Poliklinik IV, Sektion Angiologie –Gefäßzentrum Klinikum der Universität München

## Promotion

2009	Die Beteiligung der femoropoplitealen Arterien bei Riesenzell- arteriitis: Ergebnisse einer farbduplexsonographischen Studie (magna cum laude)
------	--



## **Auszeichnungen**

05/2009	Posterpreis, 115. Jahrestagung der Deutschen Gesellschaft für Innere Medizin
09/2010	Best abstract, 15. Dreiländertagung der Schweizerischen, Deutschen und Österreichischen Gesellschaft für Angiologie
09/2012	Max Ratschow-Preis der Deutschen Gesellschaft für Angiologie

## **Sonstige Tätigkeiten**

01/2012-12/2014	Erster Sprecher des Forums Junge Angiologen der Deutschen Gesellschaft für Angiologie
Seit 01/2015	Mitglied des Editorial Board <i>Vasa – European Journal of Vascular Medicine</i>

## **Tätigkeit als Peer Reviewer (Auswahl)**

Thrombosis and Haemostasis, Journal of Thrombosis and Haemostasis, Ultraschall in der Medizin, Vasa - European Journal of Vascular Medicine, Arthritis Research and Therapy, Journal of Invasive Cardiology, Circulation Cardiovascular Imaging, Phlebology, European Journal of Internal Medicine, Rheumatic and Musculoskeletal Diseases Open, Journal of Rheumatology.

## PUBLIKATIONSLISTE

---

### Originalarbeiten als Erst- oder Letztautor

---

**Czihal M**, Schröttle A, Baustel K, Lottspeich C, Dechant C, Treitl KM, Treitl M, Schulze-Koops H, Hoffmann U: B-mode sonography wall thickness assessment of the temporal and axillary arteries for the diagnosis of giant cell arteritis: a cohort study. *Clin Exp Rheumatol*. 2017 [accepted for publication].

Sturm A, Schröttle A, Dechant C, Proft F, Schulze-Koops H, Hoffmann U, **Czihal M**: Gender differences in giant cell arteritis revisited: results of a case-control study. *Clin Exp Rheumatol*. 2016;34(3 Suppl 97):S70-2.

**Czihal M**, Röling J, Rademacher A, Schröttle A, Kuhlencordt P, Hoffmann U: Clinical characteristics and course of plantar vein thrombosis: a series of 22 cases. *Phlebology*. 2015;30(10):714-8

**Czihal M**, Piller A, Schröttle A, Kuhlencordt P, Bernau C, Schulze-Koops H, Hoffmann U: Impact of cranial and axillary/subclavian artery involvement by color duplex sonography on response to treatment in giant cell arteritis. *J Vasc Surg*. 2015;61(5):1285-91.

**Czihal M**, Paul S, Rademacher A, Bernau C, Hoffmann U: Lack of association between venous hemodynamics, venous morphology and the postthrombotic syndrome after upper extremity deep venous thrombosis. *Phlebology*. 2015;30(2):105-12.

**Czihal M**, Piller A, Schroettle A, Kuhlencordt PJ, Schulze-Koops H, Hoffmann U: Outcome of giant cell arteritis of the arm arteries managed with medical treatment alone: cross sectional follow-up study. *Rheumatology* 2012;52(2):282-6.

**Czihal M**, Tato F, Rademacher A, Schulze-Koops H, Hoffmann U: Involvement of the femoropopliteal arteries in giant cell arteritis: a clinical and color duplex sonography study. *J Rheumatol*. 2012;39(2):314-21.

**Czihal M**, Zanker S, Rademacher A, Tatò F, Kuhlencordt PJ, Schulze-Koops H, Hoffmann U: Sonographic and clinical pattern of extracranial and cranial giant cell arteritis. *Scand J Rheumatol*. 2012;41(3):231-6.

**Czihal M**, Paul S, Rademacher A, Bernau C, Hoffmann U: Impact of the postthrombotic syndrome on quality of life after primary upper extremity deep venous thrombosis. *Vasa*. 2012;41(3):200-4.

**Czihal M**, Tatò F, Förster S, Rademacher A, Schulze-Koops H, Hoffmann U: Fever of unknown origin as initial manifestation of large vessel giant cell arteritis: diagnosis by colour-coded sonography and 18-FDG-PET. *Clin Exp Rheumatol.* 2010;28(4):549-52.

---

### Originalarbeiten als Ko-Autor

---

Treitl KM, Woerner B, Schinner R, **Czihal M**, Notohamiprodjo S, Hoffmann U, Treitl M: Evolution of patency rates of self-expandable bare metal stents for endovascular treatment of femoro-popliteal arterial occlusive disease: Does stent design matter? *Eur Radiol.* 2017. [Epub ahead of print].

Treitl KM, Maurus S, Sommer NN, Kooijman-Kurfuerst H, Coppenrath E, Treitl M, **Czihal M**, Hoffmann U, Dechant C, Schulze-Koops H, Saam T: 3D-black-blood 3T-MRI for the diagnosis of thoracic large vessel vasculitis: A feasibility study. *Eur Radiol.* 2016 [Epub ahead of print].

Treitl KM, Treitl M, Kooijman-Kurfuerst H, Kammer NN, Coppenrath E, Suderland E, **Czihal M**, Hoffmann U, Reiser MF, Saam T: Three-Dimensional Black-blood T1-Weighted Turbo Spin-Echo Techniques for the Diagnosis of Deep Vein Thrombosis in Comparison to Contrast-Enhanced MR Imaging: a Pilot Study *Invest Radiol.* 2015;50(6):401-8.

Huang H, Koelle P, Fendler M, Schröttle A, **Czihal M**, Hoffmann U, Conrad M, Kuhlencordt PJ: Induction of inducible nitric oxide synthase (iNOS) expression by oxLDL inhibits macrophage derived foam cell migration. *Atherosclerosis.* 2014;235(1):213-22.

Huang H, Koelle P, Fendler M, Schroettle A, **Czihal M**, Hoffmann U, Kuhlencordt PJ: Niacin Reverses Migratory Macrophage Foam Cell Arrest Mediated by oxLDL In Vitro. *PLoS One.* 2014;9(12):e114643.

Förster S, Tato F, Weiss M, **Czihal M**, Rominger A, Bartenstein P, Hacker M, Hoffmann U.: Patterns of extracranial involvement in newly diagnosed giant cell arteritis assessed by physical examination, colour coded duplex sonography and FDG-PET. *Vasa.* 2011;40(3):219-27.

---

## Übersichtsarbeiten:

---

**Czihal M**, Lottspeich C, Hoffmann U: Ultrasound imaging in the diagnosis of large vessel vasculitis.

*Vasa* 2017 [accepted for publication].

**Czihal M**, Banafsche R, Hoffmann U, Koepfel T: Vascular Compression Syndromes. *Vasa*. 2015;44(6):419-34.

Schrötte A, **Czihal M**, Lottspeich C, Hoffmann U: Hypothenar Hammer Syndrome. *Vasa*. 2015;44(3):179-85.

**Czihal M**, Schulze-Koops H, Hoffmann U: Entzündliche Aortenerkrankungen. *Internist (Berl)*. 2013;54(5):572-80.

**Czihal M**, Schroettle A, Hoffmann U: Schulter-Armvenenthrombose. *Dtsch Med Wochenschr*. 2012;137(49):2537-9.

**Czihal M**, Bertsch J, Piller A, Hoffmann U: Neues zur Großgefäßvaskulitis. *Dtsch Med Wochenschr*. 2012;137(5):166-8.

**Czihal M**, Hoffmann U: Therapie der venösen Thromboembolie mit neuen oralen Antikoagulanzen. *Phlebologie* 2011;40:196-202

**Czihal M**, Hoffmann U: Upper extremity deep venous thrombosis. *Vasc Med*. 2011;16(3):191-202. Epub 2011 Feb 22.

**Czihal M**, Förster S, Hoffmann U: Bildgebende Diagnostik der Großgefäßvaskulitis. *Radiologe*. 2010 Aug 18. Oct;50(10):855-60.

---

## Buchkapitel

---

**Czihal M**, Hoffmann U. Primäre Großgefäßvaskulitiden. In: Lehnert H. (Hrsg.) SpringerReference Innere Medizin. Springer-Verlag Berlin Heidelberg 2014.

**Czihal M**, Hoffmann U. Vasculitis. In: Dieter R (Ed.) Limb Ischemia - Acute and Chronic. Springer Science+Business Media New York 2017.

---

**Sonstige (Editorial, Letter to the Editor, Case report, Image)**

---

**Czihal M:** Targeting Interleukin-6 in the treatment of giant cell arteritis: hope or hype?  
*Vasa.* 2016;45(5):427.

**Czihal M, Reinecke H:** The benefit of D-Dimer testing to decide on stopping anticoagulation after a first unprovoked VTE: a matter of sex or of test sensitivity?  
*Vasa.* 2015 Sep;44(5):399.

**Czihal M, Sturm A, Hoffmann U, Kuhlencordt P:** Painful nodule of the forehead after blunt trauma: superficial temporal artery pseudoaneurysm.  
*Vasc Med.* 2015;20(1):86-7.

**Czihal M, Hoffmann U:** Clinical presentation of inferior vena cava thrombosis.  
*Vasa.* 2013;42(4):235-6.

**Czihal M, Tatò F, Hoffmann U, Kuhlencordt P:** Juvenile temporal arteritis.  
*Clin Exp Rheumatol.* 2013;31(1 Suppl 75):89

**Czihal M, Brendel T, Seibold C, Reincke M, Hoffmann U:** Listen to the axillary artery: diagnosis of occult giant cell arteritis.  
*J Clin Rheum.* 2011;17(4):214-5.

Treitl M, Rademacher A, Reiser M, Hoffmann U, **Czihal M:** Severe staphylococcal infection of a long stent graft in the superficial femoral artery: successful antibiotic treatment with graft preservation and follow-up over one year.  
*J Vasc Intervent Radiol.* 2011;34(3):642-6.