

# Pierwotna angioplastyka wieńcowa z zastosowaniem terapii supernasyconym tlenem u pacjenta z ostrym zawałem serca ściany przedniej: opis przypadku i przegląd piśmiennictwa

Primary percutaneous coronary intervention facilitated with supersaturated oxygen therapy in a patient with anterior myocardial infarction: a case report and literature review

Marek Koziński, Michał Kasprzak, Marcin Rychter, Eliano Pio Navarese, Adam Sukiennik, Jacek Kubica

Katedra i Klinika Kardiologii i Chorób Wewnętrznych, Collegium Medicum im. Ludwika Rydygiera w Bydgoszczy, Uniwersytet Mikołaja Kopernika, Toruń

## Abstract

Infarct size is regarded as the main factor determining short- and long-term prognosis after acute myocardial infarction. Effective reperfusion therapy reduces infarct size by half. Despite broad implementation of primary percutaneous coronary interventions, the prognosis in many patients with large infarcts remains serious. We present a case report on a patient with an anterior wall ST-segment elevation myocardial infarction successfully treated interventionaly with the use of supersaturated oxygen delivery.

**Key words:** supersaturated oxygen delivery, hyperoxemic therapy, myocardial infarction, infarct size

Kardiol Pol 2012; 70, 2: 172–174

## WSTĘP

Rozległość zawału jest głównym czynnikiem determinującym krótko- i długoterminowe rokowanie po ostrej fazie zawału serca. Mimo że leczenie reperfuzyjne istotnie obniżyło śmiertelność, jednak rokowanie u sporego odsetka pacjentów z rozległymi zawałami serca pozostaje poważne. Grupę szczególnego ryzyka stanowią osoby z zawałem serca ściany przedniej, u których duży obszar uszkodzenia powoduje niekorzystną przebudowę lewej komory, częsty rozwój niewydolności serca, podatność na komorowe zaburzenia rytmu i w konsekwencji istotną śmiertelność długoterminową [1].

Skuteczne leczenie reperfuzyjne redukuje obszar zawału o ponad 50% [2]. Niemniej, mimo udrożnienia tętnicy odpowiedzialnej za zawał, obserwuje się uszkodzenie związane z reperfuzją. Patogeneza tego zjawiska jest złożona i obejmuje napływ neutrofilii, tworzenie wolnych rodników tlenowych, masywny napływ jonów wapnia do wnętrza kardiomiocytów i gwałtowne przywrócenie fizjologicznego pH [3]. W badaniach mikroskopowanych obserwuje się m.in. obrzęk komórek śródbłonna, skurcz miofibryli, pęknięcia sarkolemy i tworzenie się cząstek fosforanu wapnia wewnątrz mitochondriów. Do klinicznych konsekwencji uszkodzenia związanego z reperfuzją zalicza się: postępującą martwicę kar-

## Adres do korespondencji:

dr n. med. Marek Koziński, Katedra i Klinika Kardiologii i Chorób Wewnętrznych, Collegium Medicum im. Ludwika Rydygiera w Bydgoszczy, Uniwersytet Mikołaja Kopernika w Toruniu, ul. Marii Skłodowskiej-Curie 9, 85–094 Bydgoszcz, tel: +48 52 585 40 23, faks: +48 52 585 40 24, e-mail: marekkoziński@wp.pl  
Praca wpłynęła: 4.01.2011 r. Zaakceptowana do druku: 02.02.2011 r.

Copyright © Polskie Towarzystwo Kardiologiczne

diomiocytów w obszarze zawału, które pozostawały żywotne w momencie przywrócenia prawidłowego przepływu naczyniowego, upośledzenie przepływu wieńcowego, zaburzenia rytmu związane z reperfuzją i ogłuszenie mięśnia sercowego [2].

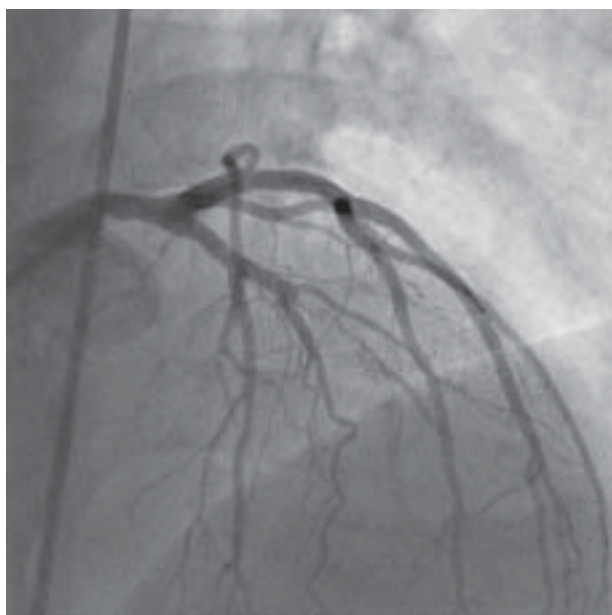
Od czasu upowszechnienia pierwotnej angioplastyki wieńcowej (pPCI) i rutynowego zastosowania u pacjentów wysokiego ryzyka inhibitorów glikoproteiny IIb/IIIa próby kolejnych interwencji terapeutycznych zmniejszających obszar zawału nie przyniosły spodziewanych efektów. Aktualnie największe nadzieje wiąże się z aktywacją kinaz RISK (*pre- i postconditioning*), inhibicją izoformy delta kinazy białkowej C (KAI-9803), blokowaniem mitochondrialnych kanałów PTP (cyklosporyna) oraz z zastosowaniem terapii supernasyconym tlenem (SSO<sub>2</sub>).

### OPIS PRZYPADKU

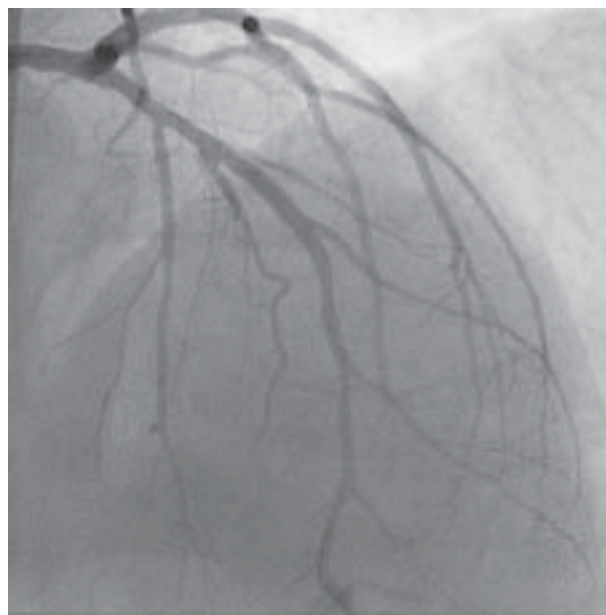Pacjenta w wieku 54 lat przyjęto do Kliniki w 3. godzinie ostrego zawału serca ściany przedniej z uniesieniem odcinka ST. Chory palił tytoń i miał obciążony wywiad rodzinny dotyczący przedwczesnego występowania choroby wieńcowej. Dotychczas pacjent nie leczył się długotrwale i nie przyjmował przewlekłe żadnych leków. W karetce „R” choremu podano doustnie 300 mg kwasu acetylosalicylowego i 600 mg kłopidogrelu oraz dożylnie 5000 j. heparyny niefrakcjonowanej.

W wykonanej niezwłocznie koronarografii wykazano zmianę miażdżycową z masywną skrzepliną i przepływem TIMI 1 w środkowym odcinku gałęzi międzykomorowej przedniej (ryc. 1). Podano abciximab w dawce dostosowanej do masy ciała — bolus dowieńcowo i kontynuowano wlew dożylny przez 12 godzin. Użyto systemu do trombektomii aspiracyjnej Diver. Zmianę predylatowano balonem SeQu-

ent 2,5 × 15 mm. Implantowano 2 stenty klasyczne Coroflex Blue o wymiarach 3,5 × 16 mm i 3,0 × 8 mm. Stenty dopięto balonem Voyager NC 3,5 × 12 mm. Uzyskano końcowy przepływ w naczyniu TIMI 3, bez zwężenia rezidualnego, z przepływem w mikrokrążeniu TMPG 3. Angiograficzny efekt zabiegu przedstawiono na rycinie 2. Po uzyskaniu świadomej zgody pacjenta podjęto decyzję o poszerzeniu interwencji o SSO<sub>2</sub>. Koszulkę naczyniową 6 F zmieniło na większą o średnicy 8 F. Przez cewnik prowadzący do odcinka proksymalnego gałęzi międzykomorowej przedniej wprowadzono cewnik TherOx AO Catheter podający krew o zwiększonym ciśnieniu parcjalnemu tlenu bezpośrednio do tętnicy odpowiedzialnej za zawał. Krew do nasycania tlenem pobierano z koszulki naczyniowej w tętnicy udowej. Wykorzystywano urządzenie TherOx DownStream System firmy TherOx Inc. z jednorazowymi wkładami TherOx DownStream Cartridge. Terapię supernasyconym tlenem kontynuowano przez 90 minut. Bezpośrednio po zabiegu zaobserwowano całkowitą rezolucję odcinka ST. Maksymalne wartości troponin I i CK-MB wynosiły odpowiednio 28,054 ng/ml i 93 j./l. W trakcie hospitalizacji u pacjenta nie stwierdzono powikłań. W wykonanym w 3. dobie pobytu w Klinice przekłatkowym badaniu echokardiograficznym zaobserwowano akinezę koniuszkowych segmentów ściany przedniej, bocznej i przegrody międzykomorowej oraz hipokinezę koniuszkowego segmentu ściany dolnej, a także środkowych segmentów ściany przedniej i bocznej z frakcją wyrzutową lewej komory 40%. Chorego wypisano do domu w stanie ogólnym dobrym w 7. dobie hospitalizacji. W ciągu 3-miesięcznej obserwacji pacjent pozostawał bez dolegliwości, w tym bez objawów niewydolności serca.



Rycina 1. Zmiana ze skrzepliną odpowiedzialna za zawał w środkowym odcinku gałęzi międzykomorowej przedniej



Rycina 2. Końcowy efekt pierwotnej angioplastyki wieńcowej

## OMÓWIENIE

Zastosowanie SSO<sub>2</sub> powoduje wzrost ciśnienia parcjalnego tlenu rozpuszczonego we krwi zaopatrującej tętnicę odpowiedzialną za zawał do 760–1000 mm Hg. Postulowanymi mechanizmami korzystnego działania SSO<sub>2</sub> są: zmniejszenie obrzęku komórek śródbłonna, spadek peroksydacji lipidów, zmniejszenie adhezji leukocytów i poprawa przepływu w mikrokrośnięciu wieńcowym [4].

W 2002 r. opublikowano wyniki pilotażowego badania prezentującego wyniki leczenia 29 pacjentów z ostrym zawałem serca przy użyciu pPCI, wspomaganą SSO<sub>2</sub> [5]. Wykazano istotną poprawę funkcji skurczowej lewej komory po 24 godzinach i 3 miesiącach od interwencji w stosunku do wartości wyjściowych, bez zdarzeń niepożądanych w czasie hospitalizacji.

Podobnie w badaniu bez randomizacji przeprowadzonym w Mediolanie zastosowanie SSO<sub>2</sub> w grupie 27 pacjentów z zawałem serca ściany przedniej leczonych pPCI wiązało się z mniejszym obszarem zawału ocenianym enzymatycznie i większym odsetkiem rezolucji odcinka ST w porównaniu z grupą kontrolną [6]. Znamienne poprawę funkcji skurczowej lewej komory po 3 miesiącach zaobserwowano jedynie u pacjentów, u których wykorzystano SSO<sub>2</sub>.

Powyższe wyniki, łącznie z bardzo obiecującym danymi z badań eksperymentalnych, dały asumpt do przeprowadzenia badań randomizowanych oceniających skuteczność SSO<sub>2</sub>. Do badania AMIHOT (*Acute Myocardial Infarction with Hyperoxemic Therapy*) włączono 269 pacjentów z ostrymi zawałami serca ściany przedniej i dolnej leczonych pierwotną lub ratunkową angioplastyką wieńcową [7]. Po skutecznej interwencji chorych w sposób losowy przedzielano do wewnątrzwieńcowej infuzji krwi o normalnym (grupa kontrolna) lub zwiększonym (terapia supernasyconym tlenem) ciśnieniu parcjalnym tlenu. W podgrupie pacjentów z ostrym zawałem serca ściany przedniej leczonych w ciągu 6 godzin od początku objawów, u których zastosowano SSO<sub>2</sub>, stwierdzono znamienne większą poprawę funkcji lewej komory i pełniejszą rezolucję odcinka ST w porównaniu z grupą kontrolną, przy podobnej częstości zdarzeń niepożądanych. W tej podgrupie pacjentów z badania AMIHOT zastosowanie SSO<sub>2</sub> zapobiegało pozawałowej przebudowie lewej komory, czego nie stwierdzono w grupie kontrolnej [8].

Z kolei w badaniu AMIHOT II 301 pacjentów z ostrym zawałem serca ściany przedniej leczonych pPCI w ciągu 6 godzin od początku objawów przydzielono w sposób losowy do SSO<sub>2</sub> (n = 222) lub grupy kontrolnej (n = 79) [9]. W grupie SSO<sub>2</sub> zaobserwowano redukcję obszaru zawału ocenianą przy użyciu scyntygrafii w porównaniu z grupą kontrolną, przy podobnej częstości ocenianych łącznie zdarzeń niepożądanych. Analiza danych pacjentów z zawałem serca ściany przedniej leczonych w ciągu 6 godzin od początku objawów z badań AMIHOT i AMIHOT II wykazała znamiennej redukcję obszaru zawału o 26% u chorych, u których zastosowano SSO<sub>2</sub> w po-

równaniu z grupą kontrolną [9]. Szczególne korzyści obserwowano u pacjentów z rozległymi zawałami.

Należy jednak wspomnieć o większej częstości krwawień w grupie SSO<sub>2</sub> w porównaniu z grupą kontrolną w badaniu AMIHOT II [9]. Zaobserwowano zarówno większą częstość krwawień związanych z dostępem naczyniowym (18,5 v. 11,4%; p = 0,16), jak i tych niezwiązanych z miejscem wkłucia (7,2 v. 1,3%; p = 0,05). Wpływ na krwawienia w miejscu wkłucia wydaje się mieć większy rozmiar stosowanej przy SSO<sub>2</sub> koszulki naczyniowej. Inne ryzyko związane z SSO<sub>2</sub> stanowi zaburzenie przepływu krwi w naczyniu w miejscu położenia cewnika infuzyjnego. Fakt ten może wpływać na wyższą częstość zakrzepicy w stencie w badaniu AMIHOT II w grupie SSO<sub>2</sub> w porównaniu z grupą kontrolną (4,1 v. 2,5%; p = 0,73) [9].

Na podstawie prezentowanego badania urządzenie TherOx DownStream System, cewnik infuzyjny TherOx AO Catheter i wkłady TherOx DownStream Cartridge otrzymały w 2008 r. certyfikat CE. Natomiast Amerykańska Agencja ds. Żywności i Leków przed ostateczną akceptacją zaleciła dalsze badania dotyczące bezpieczeństwa metody.

**Konflikt interesów:** Jacek Kubica był głównym badaczem w ośrodku, a Marek Koziński, Michał Kasprzak, Marcin Rychter i Adam Sukiennik — współbadaczami, w rejestrze AMIHOT EU, sponsorowanym przez firmę TherOx. Eliano Pio Navarese nie zgłasza konfliktu interesów.

## Piśmiennictwo

1. Stone GW, Dixon SR, Grines CL et al. Predictors of infarct size after primary coronary angioplasty in acute myocardial infarction from pooled analysis from four contemporary trials. *Am J Cardiol*, 2007; 100: 1370–1375.
2. Yellon DM, Hausenloy DJ. Myocardial reperfusion injury. *N Engl J Med*, 2007; 357: 1121–1135.
3. Garcia-Dorado D, Ruiz-Meana M, Piper HM. Lethal reperfusion injury in acute myocardial infarction: facts and unresolved issues. *Cardiovasc Res*, 2009; 83: 165–168.
4. Glazier JJ. Attenuation of reperfusion microvascular ischemia by aqueous oxygen: experimental and clinical observations. *Am Heart J*, 2005; 149: 580–584.
5. Dixon SR, Bartorelli AL, Marcovitz PA et al. Initial experience with hyperoxemic reperfusion after primary angioplasty for acute myocardial infarction: results of a pilot study utilizing intracoronary aqueous oxygen therapy. *J Am Coll Cardiol*, 2002; 39: 387–392.
6. Trabattoni D, Bartorelli AL, Fabbicchi F et al. Hyperoxemic perfusion of the left anterior descending coronary artery after primary angioplasty in anterior ST-elevation myocardial infarction. *Catheter Cardiovasc Interv*, 2006; 67: 859–865.
7. O'Neill W, Martin JL, Dixon SR et al. Acute Myocardial Infarction with Hyperoxemic Therapy (AMIHOT): a prospective, randomized trial of intracoronary hyperoxemic reperfusion after percutaneous coronary intervention. *J Am Coll Cardiol*, 2007; 50: 397–405.
8. Warda HM, Bax JJ, Bosch JG et al. Effect of intracoronary aqueous oxygen on left ventricular remodeling after anterior wall ST-elevation acute myocardial infarction. *Am J Cardiol*, 2005; 96: 22–24.
9. Stone GW, Martin JL, de Boer JM et al. Effect of supersaturated oxygen delivery on infarct size after percutaneous coronary intervention in acute myocardial infarction. *Circ Cardiovasc Interv*, 2009; 2: 366–375.