

# Hemoragična pseudocista nadbubrežne žlijezde: prikaz slučaja i pregled literature

Ida Matić<sup>1</sup>, Ante Čizmić<sup>2</sup>, Mirko Žganjer<sup>2</sup>, Ivan Petračić<sup>2</sup>, Nikica Lesjak<sup>2</sup>, Lucija Čizmić<sup>3</sup>, Šimun Križanac<sup>4</sup>, Božidar Župančić<sup>2</sup>, Danko Mikulić<sup>5</sup>

*Adrenalne pseudociste su relativno rijetke patološke tvorbe u pedijatrijskoj populaciji. Obično su asimptomatske te su sporadičan nalaz na radiološkim pretragama. No kad promjerom prelaze veličinu od 5 cm, mogu uzrokovati simptome kompresije susjednih organa te zahtijevati kirurško liječenje. U dijagnostici takvih lezija u pedijatrijskoj populaciji izrazito je bitno razlikovati benignu od maligne lezije. Prikazujemo pacijenticu u dobi od 12 godina koja se prezentirala slikom difuznih bolova u abdomenu te febriliteta. Kod pacijentice je ultrazvučno praćena cista desne nadbubrežne žlijezde kroz prethodne dvije godine. Pacijentica je kirurški zbrinuta ekscizijom te drenažom cistične tvorbe otvorenom medijalnom laparotomijom. Patohistološki nalaz verificira tumorsku tvorbu kao hemoragičnu pseudocistu nadbubrežne žlijezde. Praćenje šest mjeseci postoperativno pokazalo je dobre rezultate.*

**Ključne riječi:** ADRENALNA PSEUDOCISTA; TERAPIJA

## UVOD

Neoplazme nadbubrežne žlijezde su tumori endokrine etiologije koji se mogu pojaviti u razdoblju od čovjekove fetalne do zrele dobi. U adrenalne neoplazme se svrstavaju i ciste nadbubrežne žlijezde, koje se histološki dijele u tri podskupine: endotelne ciste (45%), pseudociste (39%) i infektivne ciste (7%). Endotelne ciste oblaže sloj mezotelnih ili endotelnih stanica, dok pseudociste okružuje fibrozni zid bez pravog sloja endotela (1). Pseudociste nadbubrežne žlijezde su rijetke tumorske lezije, koje su obično asimptomatske i nepoznate etiologije. U jednoj seriji o adrenalnim neoplazmama 19% tvorbi su bile pseudociste nadbubrežne žlijezde (2). Javljuju se predominantno kod žena, uglavnom u 4. - 5. desetljeću života te su uglavnom benigne i unilokularne tvorbe. Kad su veće od 5 cm te uzrokuju simptome pritiska na druge organe, npr. tupu bol, povraćanje i mučninu, zahtijevaju kirurško liječenje. Razlog tome je što veće ciste mogu spontano ili traumatski rupturirati te uzrokovati infekciju ili masivno retroperitonealno krvarenje, pod slikom hipovolemičnog šoka i akutnog abdomena (3). Prva takva cistična lezija je opisana davne 1670.god. te je potom uslijedila studija dr. Henscha od sedam slučajeva opisanih u literaturi, koja datira iz 1906. god. (4).

Mi ovdje prikazujemo slučaj djevojčice u dobi od 12 godina, s gigantskom adrenalnom pseudocistom, koja se javila u

našu Kliniku s kliničkom slikom abdominalnih kolika, febriliteta i dizuričnih tegoba te je zahtijevala kirurško liječenje.

## PRIKAZ SLUČAJA

Dvanaestogodišnja pacijentica primljena je hitno u Kliniku zbog bolova u području desne lumbalne lože i febriliteta do 39,7 °C, koji su trajali pet dana te su se postupno intenzivirali. Prvih nekoliko dana je imala i dizurične tegobe, koje su se spontano povukle. U tom razdoblju nije povraćala niti se žalila na mučninu te je svakodnevno imala urednu stolicu. Obrađena je u drugoj ustanovi, u kojoj je uvedena i antibiotska terapija zbog povišenih upalnih parametara. Uvidom u medicinsku dokumentaciju, bolesnica je dvije godine prije toga bila obrađivana u našoj ustanovi zbog difuznih bolova

<sup>1</sup> Odjel za dječju ortopediju, Klinika za dječje bolesti Zagreb, 10000 Zagreb

<sup>2</sup> Klinika za dječju kirurgiju, Klinika za dječje bolesti Zagreb, 10000 Zagreb

<sup>3</sup> studentica MEF-a Zagreb

<sup>4</sup> Zavod za patologiju, Sveučilište u Zagrebu, Medicinski fakultet, Šalata 10, 10000 Zagreb

<sup>5</sup> Klinika za kirurgiju, KB Merkur, 10000 Zagreb

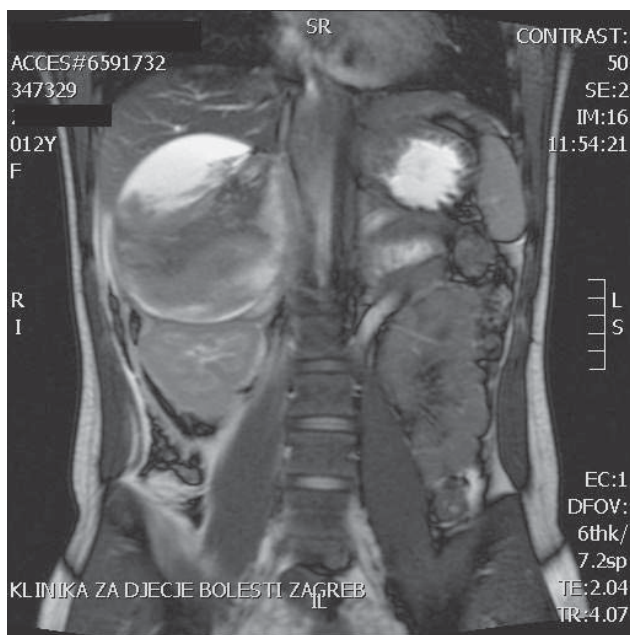
Ustanova u kojoj je provedeno istraživanje:

Klinika za dječje bolesti Zagreb, Ulica Vjekoslava Klaića 16, 10000 Zagreb

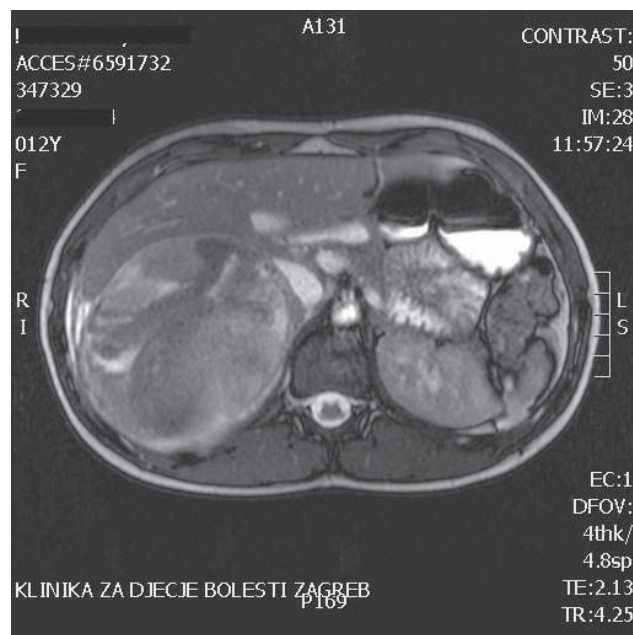
### Adresa za dopisivanje:

Ida Matić, dr. med., Odjel za dječju ortopediju, Klinika za dječje bolesti Zagreb, Ul. Vjekoslava Klaića 16, 10000 Zagreb, e-mail: [ida.matic@gmail.com](mailto:ida.matic@gmail.com)

Primljeno/Received: 26. 5. 2018., Prihvaćeno/Accepted: 30. 8. 2018.



SLIKA 1. MR slika, frontalni presjek. Hemoragijski sadržaj u području desne nadbubrežne žlijezde, različitih intenziteta signala, dimenzija oko 10 x 10 x 10 cm.



SLIKA 2. MR slika, transverzalni presjek. Hemoragija u cistu desne nadbubrežne žlijezde, uz dislokacijski efekt hemoragije na jetreno tkivo i desni bubreg.

u abdomenu, te je tijekom ultrazvučne (UZV) obrade verificirana cista desne nadbubrežne žlijezde veličine 5 cm, koja je do prijma bila asimptomatska. Pri fizikalnom pregledu u Objedinjenom hitnom bolničkom prijmu (OHBP) pacijentica je bila bistre svijesti, bljeđa i blaže narušenog općeg stanja. Hodala je u antalgličnom položaju. Abdomen je bio iznad razine prsnoga koša, iznimno palpacijski i perkutorno bolan u području desnog kolona i desne lumbalne regije, bez jasnog defansa mišićne stijenke. Obavljena je laboratorijska obrada, koja je pokazala povišene upalne parametre te pad laboratorijskih vrijednosti u crvenoj krvnoj slici, u vidu sideropenične anemije (eritrociti –  $3,01 \times 10^{12}/L$ , hemoglobin - 78 g/L, hematokrit - 0,242 L/L). Rengenska slika abdomena nativno nije pokazala znakove pneumoperitoneuma ni ileusa. Bolesnica je primljena na odjel abdominalne kirurgije te je opservirana pod slikom akutnog abdomena. Nakon prijma učinjena je magnetska rezonancija (MRI) abdomena s i.v. kontrastom, koji je pokazao hemoragijski sadržaj u području desne nadbubrežne lože, različitih intenziteta signala, dimenzija oko 10 x 10 x 10 cm, te zadebljani i hemoragijom ispunjeni desni perirenalni prostor (Slika 1). Također je bio prisutan dislokacijski efekt hemoragije na jetreno tkivo i desni bubreg, koji je bio kaudalnije pozicije, kao i na medioponiranu i blaže komprimiranu venu cavu u gornjoj etaži (Slika 2). Zaključno, MR nalaz je upućivao na sliku hemoragije u cistu desne nadbubrežne žlijezde, koja je prije dvije godine verificirana UZV-om. Tijekom boravka na odjelu anemija je korigirana transfuzijama krvi, a febrilitet suportivnom i antibiotskom terapijom. Nakon regulacije la-

boratorijskih parametara te poboljšanja općeg stanja, pacijentica je pripremljena za operativni zahvat. Šesti dan nakon prijma pristupilo se kirurškom zahvatu gornjom desnom transverzalnoum laparotomijom ispod desnog rebrenog luka. Nakon podizanja jetre uočili smo veliku tumorsku tvorbu 10 x 10 cm, koja polazi iz desne nadbubrežne žlijezde. Nakon minuciozne preparacije tumorske tvorbe, Kocherovim manevrom odignut je duodenum, gornji pol desnog bubrega te *vena cava inferior*, s kojima je tvorba intimno srasla. Pošto je veliki dio ciste odvojen od okolnih struktura, uz podvezivanje i klipsanje nekoliko manjih vena prema *veni cavi inferior*, sadržaj ciste je ispražnjen te je uklonjena oko 1l starog hematoma. Potom smo čahuru ciste u cijelosti uklonili. Uslijedila je obilna toaleta abdomena te hemostaza ležišta ciste, uz postavljanje abdominalnog drena. Ekstirpiranu čahuru ciste poslali smo na patohistološku (PHD) obradu. Rani postoperativni tijek u jedinici intenzivnog liječenja (JIL) protekao je uredno. Četvrti postoperativni dan uklonili smo dren pa je bolesnica premještena na odjel abdominalne kirurgije. Bolesnica je osmog postoperativnog dana otpuštena kući urednih laboratorijskih parametara te dobrog općeg stanja. Patohistološka analiza je potvrdila dijagnozu hemoragične pseudociste nadbubrežne žlijezde. Kontrolni UZV abdomena tri mjeseca nakon otpusta pokazao je uredno stanje poslije operacije ciste nadbubrežne žlijezde, bez žarišnih infiltrata i bez recidiva tumorskih tvorbi.

U razdoblju 8-mjesečnog praćenja bolesnica je bez tegoba te je na redovitim kontrolnim pregledima bez simptomatskih tegoba i navodi da se osjeća dobro.

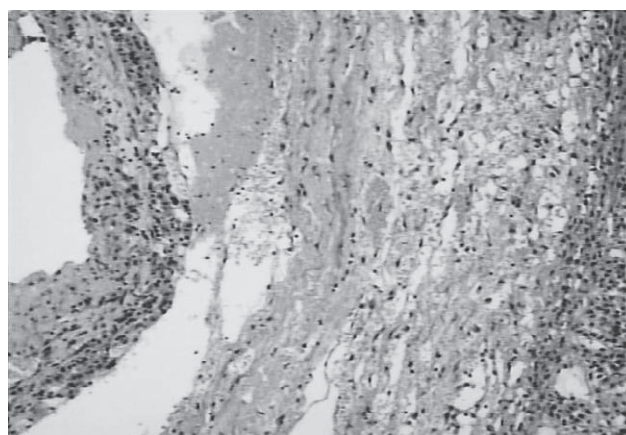
## RASPRAVA

Adrenalne pseudociste su rijetke novotvorine; patohistološki se verificiraju u 32-80% slučajeva cističnih lezija nadbubrežne žlijezde (1). One su uglavnom asimptomatske te su obično sporadičan nalaz otkriven tijekom radioloških pretraga. Moguće komplikacije adrenalnih pseudocisti uključuju krvarenje u cistu, bol zbog pritiska na okolne strukture u abdomenu, infekciju ciste, rupturu ciste te arterijsku hipertenziju zbog kompresije renalnih arterija (5). Tijekom fizikalnog pregleda mogu se prezentirati s kliničkom slikom abdominalne boli, različitih gastrointestinalnih simptoma ili palpabilnih masa u abdomenu (2). U našem prikazu slučaja bolesnica se javila sa slikom naglo nastale abdominalne boli, koju je uzrokovao novonastali retroperitonealni hematom. I sideropeničnu anemiju pri prijmu je uzrokovalo krvarenje u pseudocistu nadbubrežne žlijezde.

Adrenalne pseudociste su lezije nepoznate etiologije, pa je postavljeno nekoliko mogućih teorija o njihovom nastanku. Jedna teorija tvrdi da pseudociste nastaju zbog krvarenja unutar žlijezdnog parenhima nadbubrežne žlijezde, što ga može uzrokovati trauma, infekcija ili neka druga vrsta šoka. Druga teorija smatra da su pseudociste zapravo prave cistične lezije koje su, zbog krvarenja ili upale stijenke ciste, cističnom degeneracijom izgubile pravi epitelni sloj (1). Studija *Kyode i sur.* je pokazala da hemoragične ciste nadbubrežne žlijezde mogu nastati kao posljedica liječenja oralnim anti koagulansima (6).

U prijašnjim obdukcijama studijama mortalitet cisti nadbubrežne žlijezde je bio izuzetno nizak (0,06-0,18%) (3). Najčešći tipovi cista nadbubrežne žlijezde su pseudociste i endotelne ciste, dok je prevalencija epitelnih i parazitnih cista niža (7). Adrenalne pseudociste nastaju iz korteksa ili srži nadbubrežne žlijezde, a nemaju endotel ni epitelnu ovojnici, već su im čahure građene od vezivnog tkiva, mjestimično uz kalcifikacije. Neka istraživanja pokazuju da adrenalne pseudociste mogu sadržavati i mijelolipomatoznu metaplaziju (8). Kod naše pacijentice PHD nalaz je pokazao da je unutarnji sloj zida pseudociste građen od granulacijskog tkiva, bez epitelnih struktura. Vanjski sloj čahure je građen od sloja veziva s nekoliko infiltrata mononukleara, a na unutarnjem sloju ciste bile su prisutne naslage ugrušane krvi i fibrina (Slika 3).

Pseudociste nadbubrežne žlijezde dijagnosticiraju se radiološkim metodama poput UZV-a, računalne tomografije (CT) i MRI-a. CT je zlatni standard u dijagnostici adrenalnih pseudocista, jer različite studije pokazuju da je sposobnost razlikovanja benigne od maligne lezije na CT snimkama vrlo velika (osjetljivost 85 - 100%, specifičnost 95 - 100%) (9). Ipak, MRI se smatra čak i preciznijom metodom za razlikova-



SLIKA 3. Patohistološka slika, HE bojanje, 10 x uvećanje. U unutarnjem sloju zida pseudociste nema epitelnih stanica, već samo granulacijsko tkivo.

nje pseudocista od malignih tumorskih lezija, poglavito kad je CT nalaz nedefiniran (10). Takve se lezije obično prezentiraju kao homogene cistične lezije, s niskom atenuacijom na CT-u, a koje mogu biti hiperintenzivne na T2 presjecima, odnosno hipointenzivne na T1 presjecima na MRI-u. Kompleksne pseudociste mogu biti i heterogene te pokazivati područja centralne kalcifikacije na radiološkim pretragama (8). U našem slučaju masa u abdomenu se na MRI snimci prikazala kao cistična lezija hemoragijskog sadržaja, različitih inteziteta signala, koja je potiskivala okolne prilježne strukture. Odlučili smo se za MRI dijagnostiku kako bismo dobili što precizniju sliku tumorske lezije te izložili pacijentu što manjoj količini zračenja.

Dijagnostika pseudocisti nadbubrežne žlijezde je uglavnom zahtjevnija, jer kliničke i radiološke metode mogu biti nejasne. Biopsija tankom iglom ne može razlikovati benignu od maligne lezije, pa se kirurška biopsija tvorbe smatra definitivnom potvrdom dijagnoze (11). Diferencijalna dijagnoza adrenalnih pseudocista uključuje epitelne, endotelne i parazitne ciste. Primarno treba razmišljati i o dijagnozama feokromocitoma, mijelolipoma, primarnog adenoma nadbubrežne žlijezde, adrenokortikalnog karcinoma te udaljenih metastaza. Ključno je u dijagnozi isključiti malignitet tvorbe, na što upućuju sama svojstva tvorbe, npr. njena veličina, heterogenost ili centralna nekroza lezije na radiološkim pretragama. Dijagnosticiranje primarnog adrenokortikalnog karcinoma u ranim fazama je izuzetno bitno, jer je totalna ekscizija tvorbe jedina mogućnost za pacijentovo preživljenje i potpuni oporavak. Pozitronska emisijaska tomografija s fluor-18-deoksiglukozom (FDG-PET) jedna je od korisnijih nukleranih pretraga kad sumnjamo na malignitet lezije, jer pretraga pokazuje povećanu hipermetaboličku aktivnost fluorodeoksiglukoze na mjestu krvarenja. S druge strane, teško je diferencijalno-dijagnostički razlučiti točne karakteristike tumorske lezije, jer svako krvarenje različite patogene-

ze pokazuje povećanu hipermetaboličku aktivnost fluoro-deoksiglukoze (8).

Ne postoji konsenzus oko liječenja pseudocista nadbubrežne žlijezde. Prevalencija maligniteta je 7% kod cista nadbubrežne žlijezde većih od 5 cm, pa se smatra da rizik za nastanak maligniteta raste proporcionalno s veličinom ciste (10). Male, asimptomatske i nefunkcionalne pseudociste zahtijevaju periodično praćenje ako su klinički stabilne, odnosno ako ne rastu te ako nema dokaza o njihovoj malignosti (8). Kirurško zbrinjavanje cističnih lezija je preporučeno kod tvorbi većih od 5 cm, koje stvaraju kliničku sliku akutnog abdomena, zbog povećanog rizika rupture i retroperitonealnog krvarenja ciste, kao i povećanog rizika nastanka maligne lezije (3). Ipak, određene studije izlažu da je kirurška ekstirpacija ciste preporučena već kod lezija većih od 4 cm (12). Smatra se da su kirurška resekcija i otvorena adrenaletomija s ekstirpacijom ciste metode izbora liječenja kod velikih simptomatskih lezija. Ipak, postoje podatci u literaturi koji kažu da nema značajne razlike između laparoskopske i otvorene kirurške tehnike, bez obzira na veličinu ciste (10). *Kalady i sur.* u svom istraživanju predlažu otvoren pristup cistama većim od 6 cm zbog bolje preglednosti operativnog polja te rizika od diseminacije eventualne malignosti tvorbe (13). U slučajevima velikih pseudocista nadbubrežne žlijezde autori se općenito odlučuju za otvorenu laparotomiju, jer se smatra da laparoskopskim pristupom ne postoji adekvatna kontrola većih hemoragičnih tumorskih masa (14). Iz istih razloga mi smo se odlučili za otvorenu laparotomiju te se pridružujemo mišljenju da je kirurško uklanjanje pseudociste nadbubrežne žlijezde veće od 5 cm definitivna metoda izbora za potpuno izlječenje.

Ovim smo prikazom htjeli uputiti na važnost pravodobnog dijagnosticiranja pseudocista nadbubrežne žlijezde zbog njihove potencijalne malignosti i komplikacija.

#### **Kratice:**

OHBP – Objedinjeni hitni bolnički prijam  
MR – magnetska rezonancija  
PHD – patohistološka obrada

JIL – jedinica intenzivnog liječenja

CT – računalna tomografija

FDG-PET – Pozitronska emisijska tomografija s fluor-18-deoksiglukozaom (FDG-PET)

#### **LITERATURA**

1. Cantisani V, Petramala L, Ricci P i sur. A giant hemorrhagic adrenal pseudocyst: contrast-enhanced examination (CEUS) and computed tomography (CT) features. *Eur Rev Med Pharmacol Sci.* 2013;17:2546-50.
2. Erickson L, Lloyd R, Hartman R, Thompson G. Cystic adrenal neoplasms. *Cancer.* 2004;101:1537-44. doi: 10.1002/cncr.20555
3. Mahmodlou R, Valizadeh N. Spontaneous rupture and hemorrhage of adrenal pseudocyst presenting with acute abdomen and shock. *Iran J Med Sci.* 2011;36:311-4.
4. Carsote M, Ghemigian A, Terzea D, Gheorghisan-Galateanu A, Valea A. Cystic adrenal lesions: focus on pediatric population (a review). *Clujul Medical.* 2017;90:5-12. doi: 10.15386/cjmed-677
5. Chodisetti S, Boddepalli Y, Kota M. Giant adrenal cyst displacing the right kidney. *Indian J Urol.* 2016;32:81-2. doi: 10.4103/0970-1591.173119
6. Kyoda Y, Tanaka T, Maeda T, Masumori N, Tsukamoto T. Adrenal hemorrhagic pseudocyst as the differential diagnosis of pheochromocytoma – a review of the clinical features in cases with radiographically diagnosed pheochromocytoma. *J Endocrinol Invest.* 2013;36:707-11. doi: 10.3275/8928
7. Wedmid A, Palese M. Diagnosis and treatment of the adrenal cyst. *Curr Urol Rep.* 2010;11:44-50. doi: 10.1007/s11934-009-0080-1
8. Isono M, Ito K, Seguchi K i sur. A case of hemorrhagic adrenal pseudocyst mimicking solid tumor. *Am J Case Rep.* 2017;18:1034-38. doi: 10.12659/AJCR.905063
9. Friedrich-Rust M, Schneider G, Bohle RM i sur. Contrast-enhanced sonography of adrenal masses: differentiation of adenomas and nonadenomatous lesions. *AJR Am J Roentgenol.* 2008;191:1852-60. doi: 10.2214/AJR.07.3565
10. Ujam A, Peters C, Tadrour P, Webster J, Steer K, Martinez-Isla A. Adrenal pseudocyst: diagnosis and laparoscopic management – a case report. *Int J Surg Case Rep.* 2011;2:306-8. doi: 10.1016/j.ijscr.2011.10.002
11. Sivasankar A, Jeswanth S, Johnson M i sur. Acute hemorrhage into adrenal pseudocyst presenting with shock: diagnostic dilemmas – report of three cases and review of literature. *Sci World J.* 2006;6:2381-7.
12. Herrera MF, Grant CS, van Heerden JA, Sheedy PF, Ilstrup DM. Incidentally discovered adrenal tumors: an institutional perspective. *Surgery.* 1991;110:1014-21.
13. Kalady MF, McKinlay R, Olson JA Jr i sur. Laparoscopic adrenalectomy for pheochromocytoma: a comparison to aldosteronoma and incidentaloma. *Surg Endosc.* 2004;18:621-5.
14. Stimac G, Katusic J, Sucic M, Ledinsky M, Kruslin B, Trnski D. A giant hemorrhagic adrenal pseudocyst: case report. *Med Princ Pract.* 2008;17:419-21. doi: 10.1159/000141509

## SUMMARY

## Haemorrhagic pseudocyst of the adrenal gland: case report and literature review

Ida Matić, Ante Čizmić, Mirko Žganjer, Ivan Petračić, Nikica Lesjak, Lucija Čizmić, Šimun Križanac, Božidar Župančić, Danko Mikulić

*Adrenal pseudocyst is a rare pathologic finding in paediatric population. They tend to be asymptomatic lesions and are usually found sporadically in radiologic findings. However, cysts larger than 5 cm in diameter can cause symptoms of compression on adjacent organs and therefore surgical removal is needed. Regarding differential diagnosis, it is crucial to differ a benign from malignant lesion in paediatric population. We report a case of a 12-year-old girl who presented with acute abdominal pain and fever. She had been diagnosed with a right abdominal cyst two years before and was routinely followed up through our outpatient clinic. Medial laparotomy, surgical excision and drainage of the cystic lesion were performed. Histopathology examination reported a haemorrhagic adrenal pseudocyst. Six-month follow up was uneventful.*

**Key words:** ADRENAL GLANDS; TREATMENT