

# Kontagiozna pleuropneumonija svinja

## Porcine pleuropneumonia



Šoštarić-Zuckermann, I.-C.

### Sažetak

**K**ontagiozna pleuropneumonija svinja česta je zarazna bolest svinja uzrokovana bakterijom *Actinobacillus pleuropneumoniae*. Radi se o bakteriji čija virulencija leži u činjenici da raspolaže brojnim mehanizmima koji je štite od obrambenog djelovanja imunskih stanica svinje i tako joj omogućuju preživljavanje u plućima. Ne manje važno, patogeni učinak bakterija postiže i sofisticiranim toksinima koji uništavaju stanice, tj. plućno tkivo domaćina. U ovom osvrtu, koristeći se slučajem iz prakse (razudba četiri praseta), pojašnjeni su mehanizmi patogenog djelovanja ove bakterije. Isto tako, prikazane su i pojašnjene tipične makroskopske i mikroskopske lezije koje se pojavljuju u akutnom obliku ove bolesti.

**Ključne riječi:** pleuropneumonija svinja, svinja, *A. pleuropneumoniae*, perikarditis, patologija

### Abstract

Porcine pleuropneumonia is a common contagious disease of swine, caused by the bacterium *Actinobacillus pleuropneumoniae*. The virulence factors of this bacterium are presented as the mechanism that protect it from the defensive actions of porcine immune forces, and thus ensure this microorganism's survival in the lungs. Equally important, the pathogenicity of this bacterium relies on sophisticated toxins which destroy cells, i.e. the lung tissue of the affected animal. Using one typical case from a routine post-mortem examination (necropsy of four pigs), this short review describes and explains the pathological mechanisms of this microorganism. Likewise, the typical macroscopic and microscopic lesions of acute porcine pleuropneumonia are presented and explained.

**Keywords:** porcine pleuropneumonia, pig, *A. pleuropneumoniae*, pericarditis, pathology

### Anamneza

Dostavljene su četiri lešine prasadi, višelinjskih križanaca tovnih svinja, 3 – 4 mjeseca stare. Radilo se o životinjama koje su uginule netom nakon dugog jednodnevnog transporta sa sjevera Europe, u hladno doba godine. Od transportiranih životinja većina ih je pokazivala respiratorne simptome koji su trajali 1 – 2 dana, nakon čega je bolest završila uginućem.

**Patoanatomski nalaz** prikazan je na slikama 1 – 4.

**Patohistološki nalaz** prikazan je na slikama 5 – 8.

**Bakteriološka pretraga.** Iz uzoraka pluća dviju svinja (samo su od ovih dviju svinja uzeti uzorci za bakteriološku pretragu) izolirana je bakterija *Actinobacillus pleuropneumoniae*.

### Dijagnoza:

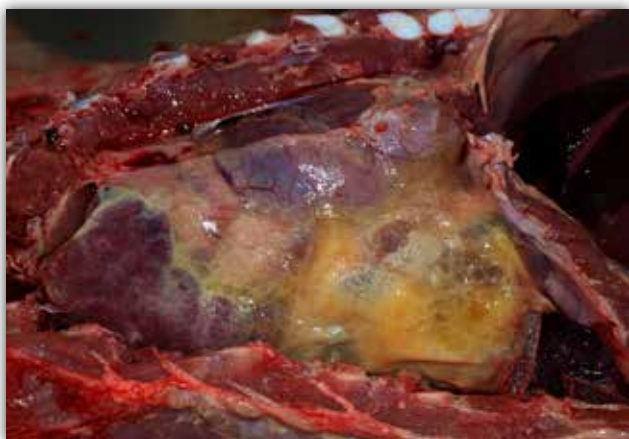
**Akutna fibrinozno-gnojna i hemoragična pleuropneumonija;** bolest poznata pod nazivom kontagiozna pleuropneumonija svinja, uzročnik: bakterija *Actinobacillus pleuropneumoniae*.

Dr. sc. Ivan-Conrado ŠOŠTARIĆ-ZUCKERMANN, dr. med. vet, docent, Zavod za veterinarsku patologiju, Veterinarski fakultet Sveučilišta u Zagrebu, e-mail: [isostaric@vef.hr](mailto:isostaric@vef.hr)

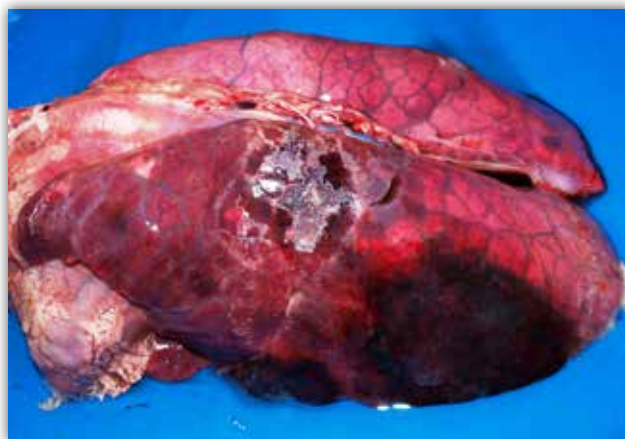
## Komentar

Kontagiozna pleuropneumonija svinja razmjerno je česta respiratorna bolest obično mlađih dobnih kategorija svinja u intenzivnom uzgoju (najčešće se radi o prasadi 6 tjedana do 6 mjeseci starosti). Morbiditet i mortalitet mogu biti visoki, no znatno variraju, ovisno o imunosnom statusu jedinke i čimbenicima okoliša. Bolest je kod nas prepoznata još početkom osamdesetih godina prošloga stoljeća i odonda je razmjerno učestala pojava (Lipej, 2015.). Uzročnik, bakterija *Actinobacillus pleuropneumoniae*, jest gram-negativna bakterija iz porodice Pasteurellaceae. Zdrave životi-

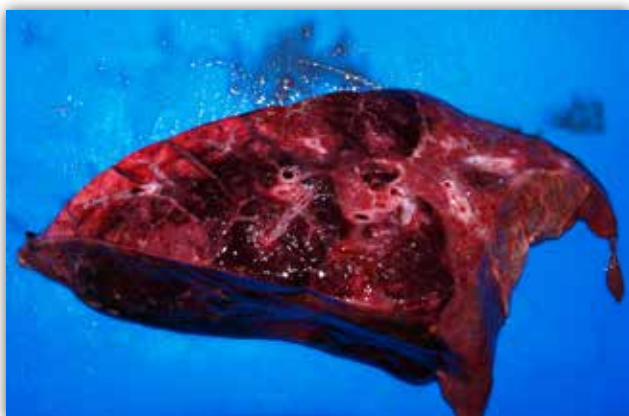nje obično dolaze u kontakt s ovom bakterijom preko kliconoša u kojih bakterija perzistira u tonzilama ili, rjeđe, nazalnoj sluznici. Ovako supklinički inficirane životinje uzročnika izlučuju aerosolom ili izlučevinama iz dišnoga sustava (Caswell i Williams, 2016., Chiers i sur., 2010.). Nakon aerogenog ulaska u prijemljivu individu bakterija se veže na respiratorni epitel terminalnih bronhiola i alveola (Zachary, 2017.). Primijetimo ovdje da ova bakterija, za razliku od mnogih drugih respiratornih bakterija, odmah nakon početka svog patogenog djelovanja prodire vrlo duboko u dišni sustav. Razlozi za to su specifične i nespecifične pri-



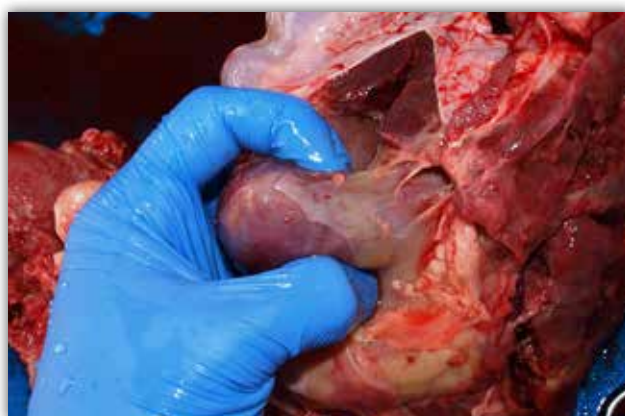
Slika 1. Otvoren prsni koš praseta označenog brojem 4, pogled s ventralne i desne strane lešine. Vidljive su obilne žutokrem naslage fibrina koje zahvaćaju oko 80 % poplućnice vidljivih režnjeva pluća (jače zahvaćeni kaudalni režnjevi). Primijetite da ovakve naslage povezuju pluća s osrčjem, a prilikom uklanjanja sternuma uočeno je da su povezivale mjestimice i pluća (poplućnicu) s porebricom.



Slika 2. Pluća praseta označenog brojem 3. Na intermedijarnom i kaudalnom plućnom režnju vidljiva su dva veća žarišna područja tamnoljubičaste do crvene boje koja predstavljaju žarišta upale s jakim krvarenjima. Primijetite tanji sloj fibrina nad žarištem na intermedijarnom režnju, kao i općenito tamniju boju te mrežoliki obrazac ostatka pluća koji je posljedica intersticijskog edema.



Slika 3. Prerezna ploha kaudalnog režnja pluća praseta označenog brojem 3. Primijetite nekoliko tamnoljubičastih žarišta krvarenja i nekroze koja se mjestimice stapaju. Zgusnuta sivoružičasta područja pluća jesu područja u kojima dominira gnojna upala (infiltracija neutrofila i makrofaga). Primijetite i ovdje fibrinozne naslage na medijalnoj površini pluća, tj. poplućnici (desna strana slike).



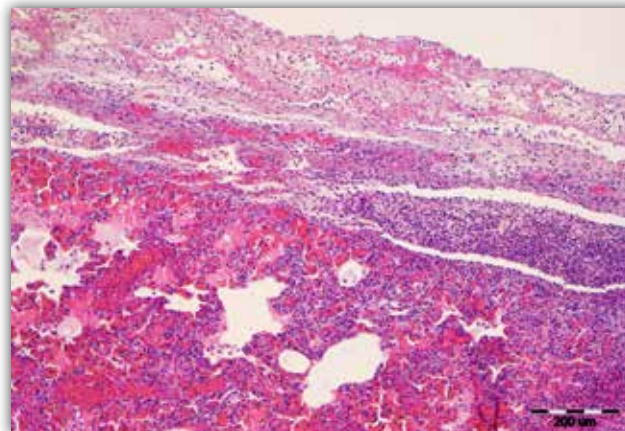
Slika 4. Srce praseta označenog brojem 1. Srce je sraslo sa stijenkom osrčja zbog eksudacije veće količine fibrinoznog sadržaja u šupljinu osrčja. Osrčje je također sraslo s okolnom poplućnicom jednakim sadržajem. Ove dvije promjene otežavaju ekstrakciju srca iz osrčja i njegov pregled.



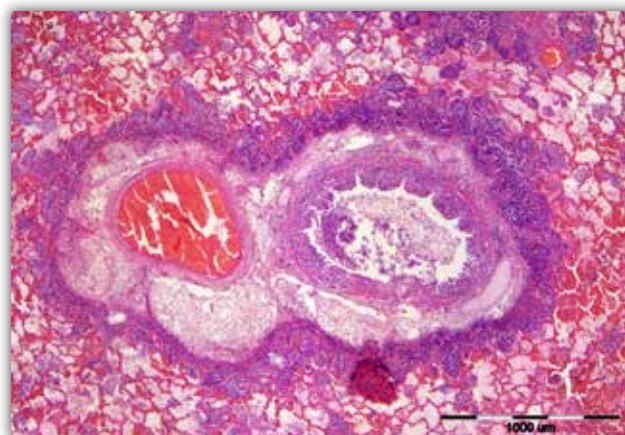
rode. Naime, *A. pleuropneumoniae* uspješno se može vezati isključivo na površinu, tj. membrane epitelnih stanica terminalnih bronhiola i alveolarnih pneumocita tipa I (Zachary, 2017.). Osim toga, promjer kapljica aerosola kao i pasivna turbulencija udahnutog zraka uzrokuju da se ove čestice primarno odlažu na mjestima grananja zračnih putova u intermedijarnim i kaudalnim režnjevima (Zachary, 2017.). Upravo je to razlog zašto kod ove bolesti lezije praktički redovito nalazimo na kaudalnim i srednjim dijelovima pluća.

Kao i mnoge bakterije iz ove porodice, *A. pleuropneumoniae* raspolaže brojnim faktorima virulencije koji joj omogućuju ovako razorno djelovanje, često bez potrebe za ikakvim predisponirajućim čimbenicima za razvoj bolesti. Funkcionalno gledano, ove čimbenike virulencije možemo podijeliti na one koje ovoj bakteriji pružaju pojačanu zaštitu od imunskih stanica te na one koji izravno oštećuju tkivo (stanice) oboljele životinje. U prve svakako ubrajamo polisaharidnu kapsulu, lipopolisaharid u staničnoj stijenci te bakar-cink superoksid-dismutazu. Ova tri čimbenika virulencije otežavaju ili neutraliziraju djelovanje kisikovih radikala na ovu bakteriju unutar fagolizosoma. U čimbenike virulencije koji izravno oštećuju tkivo ubrajamo Apx toksine (Apx I, II i III), koji su potentni citotoksini pa tako uzrokuju citolizu neutrofila, alveolarnih makrofaga, eritrocita i epitelnih stanica (Caswell i Williams, 2016., Bosse i sur., 2002., Chiers i sur., 2010.). Pridodajmo ovim čimbenicima virulencije i fimbrije tipa IV koje ovim bakterijama omogućuju uspješno vezanje na respiratorne epitelne stanice, proteaze koje razgrađuju IgA i IgG svinja te hemolizine i ostale proteine (siderofore i proteini koji vežu transferin i hemoglobin) koji olakšavaju bakterijama akviziciju kao i zadržavanje, za preživljavanje nužnog željeza (Bosse i sur., 2002., Chiers i sur., 2010.). Važno je primijetiti da se dosad poznatih 15 serotipova ovih bakterija ponešto razlikuje s obzirom na sastav toksina kojim raspolažu. Razumljivo je stoga da nisu sve bakterije ove vrste podjednako virulentne, što je bitno za razumijevanje razlika u intenzitetu lezija i kliničke slike između različitih izbijanja bolesti.

Iz gornjeg je odlomka vidljivo da ova bakterija raspolaže raznovrsnim i sofisticiranim arsenalom "oružja". Takav zbir čimbenika virulencije u životinja bez specifične imunosti (učinkovitu imunost osigurava adekvatan titar sluzničnog IgA i serumskog IgG-a na Apx toksine) relativno će lako dovesti do razvoja lezija i bolesti. Glavne makroskopske promjene su, kao što je iz slika 1 – 3 vidljivo, fibrinozno-gnojna, hemoragična i nekrotična lobarna pneumonija te fibrinozni pleuritis (Caswell i Williams, 2016., Lipej i sur., 2015., Lopez i Martinson, 2017.). Pritom je važno naglasiti da

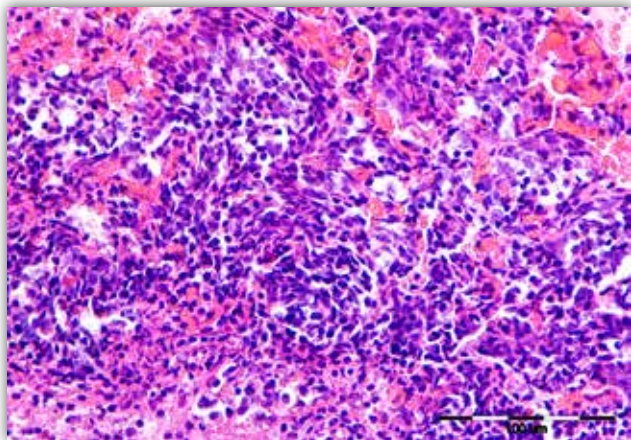


Slika 5. Mikroskopski izgled poplućnice i pluća svinje označene brojem 1. U gornjoj polovici slike uočava se sloj fibrina (acelularna, gušće ili rjeđe eozinofilna masa) s rjeđim upalnim stanicama (neutrofil). Pleura je, osim istaloženim fibrinom, zadebljana i novostvorenim, dilatiranim krvnim žilama okruženim upalnim stanicama te podminirana gušćim gnojnim eksudatom (vidljivo u srednjem sloju slike desno). U ostatku pluća (donja i više lijeva polovica slike) vidljive su promjene slične onima kao i na slici 6. Hematoksilin i eozin bojenje (H&E), povećanje 100x

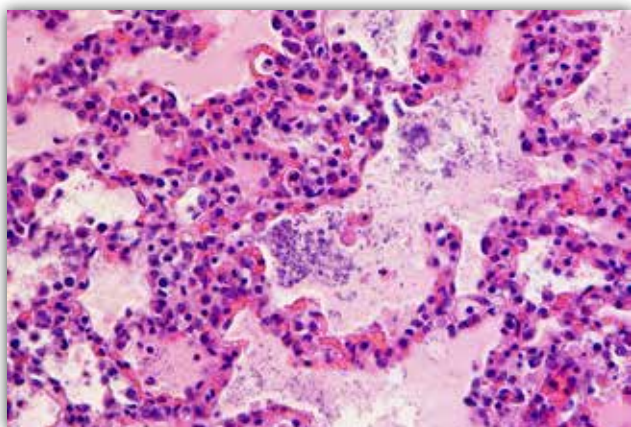


Slika 6. Mikroskopski izgled pluća svinje označene brojem 1. Oko krvne žile (izrazito punokrvna) i bronha (ispunjen gnojnim sadržajem) uočljiv je sloj edemske tekućine te izražena infiltracija upalnim stanicama (ponajprije neutrofil). Unutar alveola okolnog tkiva pluća nalazimo krvarenja, edemsku tekućinu i upalne stanice. H&E, povećanje 40x.

su najčešće zahvaćeni intermedijarni i kaudalni plućni režnjevi (ovo je bitna razlika u odnosu na ostale učestale bakterijske pneumonije svinja). Mikroskopski, kao što je vidljivo iz slika 5 – 8, uočava se punjenje alveola i terminalnih bronhiola s fibrinskom tekućinom, eritrocitima (krvarenja) i upalnim stanicama koje dominantno čine neutrofil i makrofagi. Sličan, no obično bogatiji fibrinom i siromašniji stanicama eksudat može se naći na površini pluća, tj. poplućnici (slika



Slika 7. Stanični infiltrat koji okružuje žarište nekrotičnog područja unutar pluća (prase označenog brojem 1). Primijetite kako su najbrojnije stanice u ovom slučaju neutrofil i histiociti. Većina upalnih stanica ipak nije jasno raspoznatljiva, već poprima izgled tzv. vrtložnih stanica ili stanica oblika zobi (stanice duguljastih obrisa i izduljenih jezgara bez vidljivih staničnih detalja, ove stanice naizgled čine kratke snopove). Radi se zapravo o morfološki promijenjenim tj. degeneriranim neutrofilima i makrofagima zbog djelovanja toksina bakterije *Actinobacillus pleuropneumoniae*. H&E, povećanje 400x.



Slika 8. Pluća praseta označenog brojem 4. Alveole su ispunjene edemskom tekućinom, povećanim brojem alveolarnih makrofaga, pokojim neutrofilom te bakterijskim kolonijama koje se sastoje od brojnih bazofilnih kratkih štapićastih bakterija. Alveolarne su septe umjereno punokrvne i hipercelularne (leukostaza). H&E, povećanje 400x.

5). Mnogi od intralezionalnih neutrofila i makrofaga pod djelovanjem bakterijskih toksina mijenjaju svoju morfologiju – degeneriraju (molekularna istraživanja pokazuju da su oni zapravo u određenom stanju aktivacije (Caswell i Williams, 2016.) i nazivaju se vrtložnim stanicama ili stanicama oblika zobi (slika 7). U intersticiju pluća uočava se obično izraženi edem kao i tromboziranje krvnih žila. Opisane se promjene odnose na akutni oblik bolesti koji je i najčešći. U kronič-

noj fazi, ako životinja preživi, kao česte komplikacije pojavljuju se fibrozne pleuralne adhezije, intrapulmonalni sekvestri, područja fibroze i apscesi (Caswell i Williams, 2016., Lopez i Martinson, 2017.).

Za kraj, osvrnuo bih se na nalaz fibrinoznog epikarditisa i perikarditisa koji su utvrđeni u praseta pod brojem 1 (slika 4). Ovo nije uobičajen nalaz za infekciju s *A. pleuropneumoniae*. Ipak, ova je bakterija do sada izolirana iz perikardijalnih šupljina svinja s ovakvim lezijama (Buttenshon i sur., 1997.), pa stoga ne možemo odbaciti mogućnost da je i u ovom slučaju upravo ova bakterija uzrokovala i ovu promjenu. Ipak, vjerojatnije je da je do razvoja epikarditisa/perikarditisa došlo zbog istodobnog patogenog djelovanja *Haemophilus parasuis* (uzročnik Glasserove bolesti) ili neke od mikoplazmi – *Mycoplasma hyopneumoniae* (uzročnik enzootske pneumonije svinja), *M. hyosynoviae* ili *M. hyorchinis*.

## Literatura

- BOSSÉ, J. T., H. JANSON, B. J. SHEEHAN, A. J. BEDDEK, A. N. RYCROFT, J. S. KROLL, P. R. LANGFORD (2002): *Actinobacillus pleuropneumoniae*: pathobiology and pathogenesis of infection. *Microbes Infect.* 4, 225-35.
- BUTTENSCHØN, J., N. F. FRIIS, B. AALBAEK, T. K. JENSEN, T. IBURG, J. MOUSING (1997): Microbiology and pathology of fibrinous pericarditis in Danish slaughter pigs. *J. Vet. Med. A.*, 44, 271-80.
- CASWELL, J. L., K. J. WILLIAMS (2016): Respiratory system. U: Jubb, Kennedy, and Palmer's Pathology of Domestic Animals. 6. izdanje Vol. 2. (Grant Maxie M., ur.) Philadelphia: Elsevier Saunders; str. 531-532.
- CHIERS, K, T. DE WAELE, F. PASMANS, R. DUCATELLE, F. HAESBROUCK (2010): Virulence factors of *Actinobacillus pleuropneumoniae* involved in colonization, persistence and induction of lesions in its porcine host, *Vet. Research*, 41, 65.
- LIPEJ, Z. (2015): Bakterijske bolesti svinja. U: Bolesti svinja. (Lipej Z., ur.) Zagreb, Medicinska naklada; str. 6-10.
- LOPEZ, A., S. A. MARTINSON (2017): Respiratory system, Mediastinum and Pleurae. U: Pathologic Basis of Veterinary Disease. 6 izdanje (Zachary J. F., ur.) St. Louis Missouri, Elsevier; str. 543-544.
- ZACHARY, J. F. (2017): Mechanism of Microbial Infections. U: Pathologic Basis of Veterinary Disease. 6 izdanje (Zachary J. F., ur.) St. Louis Missouri, Elsevier; str. 172-173.