

Klinička zapažanja Clinical observations

<https://doi.org/10.26800/LV-140-5-6-19>

PRIKAZ DVAJU BOLESNIKA S IZOLIRANOM NEIJATROGENOM OZLJEDOM ŽUČNOG MJEHURA

ISOLATED TRAUMATIC INJURIES OF THE GALLBLADDER – TWO CASE REPORTS

LJILJANA PAVOŠEVIĆ¹, LUKA ĐUDARIĆ¹, NIKOLA KOPRIČANEC¹

Deskriptori: Žučni mjehur – dijagnostički prikaz, ozljede; Tupe ozljede – dijagnostički prikaz; Kontuzija – dijagnostički prikaz; Ruptura – dijagnostički prikaz; Dijagnostički prikazi – metode; Ultrazvuk; Kompjutorizirana tomografija

Sažetak. Izolirane traumatske ozljede žučnog mjehura relativno su rijetka stanja koja mogu ugroziti život. U ovome radu prikazujemo dva bolesnika s izoliranom ozljedom žučnog mjehura i njihovu bolničku obradu, s naglaskom na doprinosu radiološke dijagnostike. Slikovne metode radiološke dijagnostike (ultrazvuk, višeslojna kompjutorizirana tomografija) imaju važno mjesto tijekom svih faza u bolničkom zbrinjavanju bolesnika s traumatskom ozljedom žučnog mjehura.

Descriptors: Gallbladder – diagnostic imaging, injuries; Wounds, nonpenetrating – diagnostic imaging; Contusions – diagnostic imaging; Rupture – diagnostic imaging; Diagnostic imaging – methods; Ultrasonography; Tomography, x-ray computed

Summary. Isolated traumatic injuries of the gallbladder are rare but, if inadequately recognized, potentially life-threatening conditions. In this paper we present two cases of treatment of isolated injuries with a special accent on the great contribution of the imaging diagnostic methods in both diagnosis and choosing the therapeutic approach of these conditions. Radiology imaging methods – ultrasound and computed tomography – have a significant role in all stages of the hospital treatment of patients with traumatic gallbladder injury, as well as in confirming the uneventful recovery of these patients.

Liječ Vjesn 2018;140:156–159

Ozljede žučnog mjehura i žučnih putova teško su kliničko stanje koje, iako prepoznato i liječeno, može postati opasno za život. Izolirane ozljede žučnog mjehura kao posljedica tupe neijatrogene traume abdomena relativno su rijetke, dok je incidencija ijatrogenih ozljeda žučnog mjehura od uvođenja laparoskopske kolecistektomije 1987. godine u znatnom porastu.¹ Najčešća lokalizacija neijatrogenih trauma bilijarnog sustava jest žučni mjehur. Ozljede ekstrahepatičkih žučnih vodova javljaju se u 3 – 5% svih trauma abdomena. Među njima je 85% penetrantnog tipa, dok se 15% odnosi na nepenetrantne ozljede abdomena (*blunt* traume) u okviru kojih su izolirane ozljede žučnog mjehura zabilježene u 85% slučajeva.^{2,3} Burgess navodi da je u petogodišnjem razdoblju, u skupini od 24 bolesnika koji su podvrgnuti laparotomiji zbog tupe abdominalne traume u 8% bolesnika utvrđena izolirana ozljeda žučnog mjehura, a smrtni ishod kod takvih ozljeda utvrđen je u 16% slučajeva.⁴ Kod nepenetrantnih ozljeda abdomena, u pogledu bilijarnog sustava, ozljede žučnog mjehura najčešće su, a zatim slijede ozljede intrahepatičkih (*ductus hepaticus communis*) i ekstrahepatičkih žučnih putova (*ductus choledochus*). Ozljede žučnog mjehura mogu se rano detektirati ultrazvučnim pregledom i kompjutoriziranom tomografijom. U hitnim stanjima pri sumnji na ozljedu bilijarnog sustava prednost treba dati ultrazvučnom pregledu abdomena kojim će se dobiti dovoljno kvalitativnih i kvantitativnih podataka za procjenu stanja pacijenta i planiranje daljnje kliničke obrade. Kolabiran žučni mje-

hur i perikolecistična kolekcija tekućine idu u prilog perforaciji žučnog mjehura. Kompjutorizirana tomografija uz intravensku primjenu kontrastnog sredstva jasno prikazuje aktivno krvarenje koje je posljedica rupture arterije cistike. Hepatobilijarna scintigrafija često je nužna za sigurnu potvrdu ekstravazacije žuči iz perforiranoga žučnog mjehura u peritonealnu šupljinu. Primjena optimalnih metoda slikovne dijagnostike u ovim relativno rijetkim, ali klinički važnim stanjima pridonosi sniženju morbiditeta i mortaliteta od posljedica tupih trauma abdomena.⁵

U našem Odjelu za radiološku dijagnostiku i ultrazvuk u dvogodišnjem periodu (2014. – 2016. godine) obrađena su dva slučaja izolirane ozljede žučnog mjehura traumatske etiologije.

Prikaz 1. bolesnika.

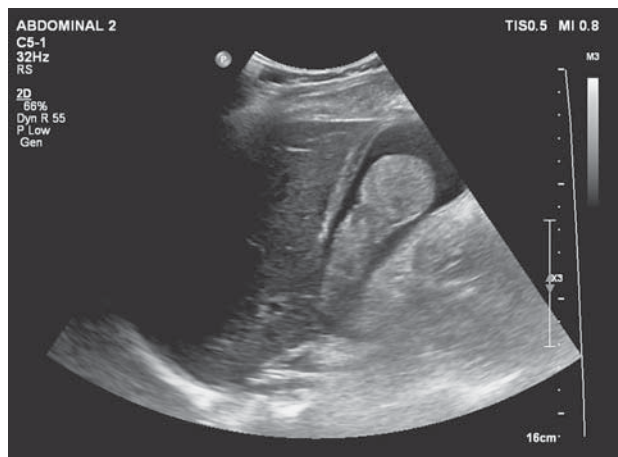
Dg. Contusio, haematoma et ruptura vesicae felleae

Muškarac star 58 godina javio se u hitni prijam zbog udara daskom u abdomen i bolova u gornjem dijelu abdomena. Pritom je izgubio dah i nekoliko minuta navodno bio bez svijesti. Nije imao mučninu niti je povraćao. Pre-

¹Odjel za radiološku dijagnostiku i ultrazvuk Opće bolnice Virovitica (Ljiljana Pavošević, dr. med.; dr. sc. Luka Đudarić, dr. med.; Nikola Kopričanec, dr. med.)

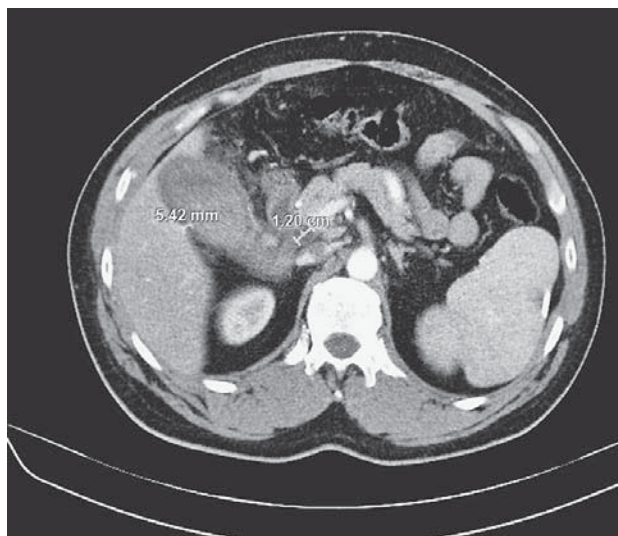
Adresa za dopisivanje: Dr. sc. L. Đudarić, Odjel za za radiološku dijagnostiku i ultrazvuk Opće bolnice Virovitica, Ljudevita Gaja 21, 33000 Virovitica; e-mail: lukadudarić@yahoo.com

Primljeno 11. srpnja 2017., prihvaćeno 20. travnja 2018.



Slika 1. Ultrazvučni prikaz žučnog mjehura, horizontalni presjek. Hematom zauzima najveći dio volumena žučnog mjehura.

Figure 1. Ultrasonography of the gallbladder, horizontal section. Huge gallbladder hematoma filling almost the whole lumen of the gallbladder.



Slika 2. Višeslojna računalna tomografija, horizontalni tomogram kroz kaudalne segmente jetre. Slobodna tekućina prikazuje se uz žučni mjehur, u hepatoduodealnom ligamentu i u području silaznog dijela duodenuma.

Figure 2. Multi-slice computer tomography through caudal parts of the liver reveals free fluid collections localized along the gallbladder wall, at the hepatoduodenal ligament and descendent part of duodenum.

gledom u hitnom prijmu ustanovila se napeta i bolna stijenka abdomena u desnoj epigastričnoj regiji, odnosno pod desnim rebrenim lukom. Hitno učinjeni nativni radiogram abdomena nije pokazao rendgenološke znakove ileusa niti pneumoperitoneuma. Hematološkim analizama utvrđene su blaga leukocitoza ($10,1 \times 10^9/L$) i neutrofilija (75,3%), smanjen broj limfocita ($0,5 \times 10^9/L$) i trombocitopenija ($105 \times 10^9/L$). Od biokemijskih parametara utvrđeno je povišenje ukupnog (28,1 mmol/L) i konjugiranog bilirubina (10,9 mmol/L), aspartat-aminotransferaze (140 U/L), alanin-aminotransferaze (117 U/L) i gama-glutamilttransferaze (183 U/L).

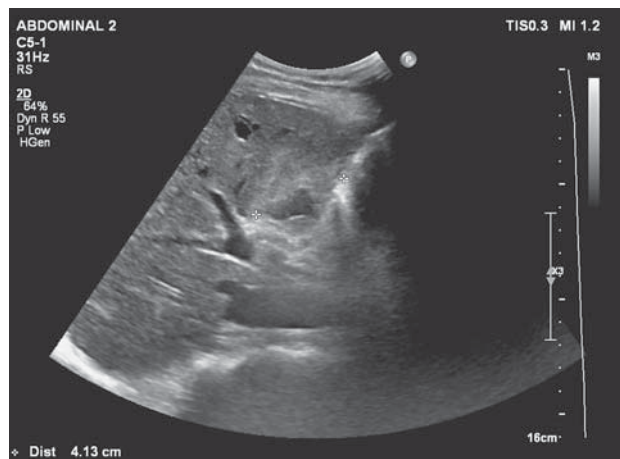
Ultrazvučnim pregledom abdomena dokazani su povećanje žučnog mjehura, dimenzija 12×5 cm, te zadebljana, edematozna stijenka dvostruke konture. U lumenu je

prikazan ehogeni sadržaj koji odgovara hematomu, bez prikaza konkremenata, dok je anehogena žuč vidljiva samo u fundusu žučnog mjehura (slika 1.). Uz vanjsku konturu žučnog mjehura i u suphepatičkom prostoru prisutna je slobodna tekućina koja se prati prema silaznom dijelu duodenuma (kroz *lig. hepatoduodenale*). Pregledom jetre utvrđene su normalna veličina, pravilne konture i homogena struktura, bez fokalnih lezija parenhima. Intrahepatički i ekstrahepatički žučni vodovi bili su diskretno prošireni. U ostalom dijelu abdomena ultrazvučni pregled nije pokazao patoloških promjena. Na temelju ultrazvučnog nalaza posumnjalo se na perforaciju žučnog mjehura s ekstravazacijom žuči i krvarenjem u peritonealnu šupljinu te je indicirana višeslojna kompjutorizirana tomografija (CT) abdomena. Nalaz kompjutorizirane tomografije uglavnom se podudarao s nalazom ultrazvučnog pregleda žučnog mjehura i pokazao je progresiju dilatacije intrahepatičkih i ekstrahepatičkih žučnih vodova, zadebljanje bulbosa i silaznog dijela duodenuma sa suženjem lumena i edemom papile Vateri (slika 2.). Pod pretpostavkom perforacije žučnog mjehura učinjena je eksplorativna laparotomija i kolecistektomija. Žučni se mjehur prikazao u kolekciji krvi, povećanih dimenzija i većim dijelom izljušten iz lože (*fossa vesicae felleae*). Na duodenumu nisu videne lezije, dok je u hepatoduodenalnom ligamentu nađeno ekstravazirane krvi. Postoperativni tijek bio je uredan i bolesnik se, uz propisanu terapiju, potpuno oporavio. Patoanatomskim pregledom u lumenu žučnog mjehura nađeni su koagulum, a na stijenci defekt dimenzija 2×1 cm. Patohistološkom analizom utvrđeno je da su svi slojevi stijenke žučnog mjehura, osobito *tunica serosa* i *tela subserosa* prožeti mnoštvom eritrocita, a u području defekta stijenke nađeni su brojni granulociti, gnojna tjelešca i kolonije bakterija.

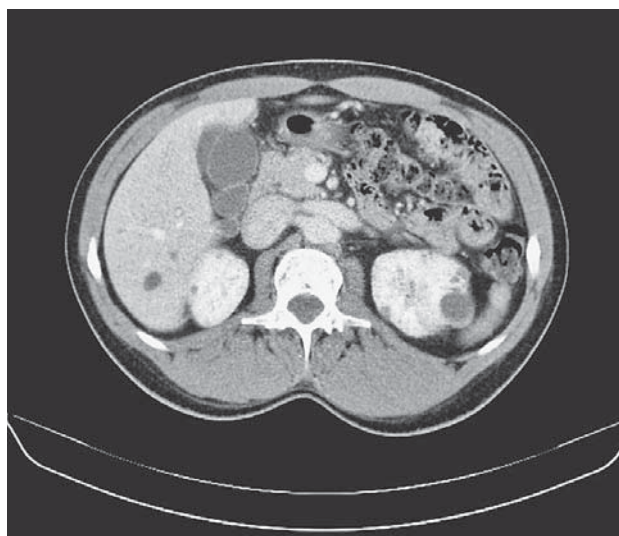
Prikaz 2. bolesnika.

Dg. *Contusio vesicae felleae*

Muškarac star 38 godina dovezen je vozilom Hitne pomoći, u pratnji liječnika, u hitni bolnički prijam zbog udara drvenom letvom u trbuh koji se dogodio na radnome mjestu. Nakon prijama bolesnik je bio pri svijesti, urednih vitalnih funkcija. U fizikalnom pregledu bolesnika utvrđeni su bolnost i napinjanje meke trbušne stijenke pri palpaciji jetre te nekoliko ekzorijacija u epigastriju i desnom hipohondriju. U hematološkim nalazima odstupali su od normale broj eritrocita ($4,41 \times 10^9/L$), hematokrit (0,38) i hemoglobin (133 g/L). Na radiogramu abdomena nije bilo znakova pneumoperitoneuma i aerolikvidnih nivoa. Ultrazvučnim pregledom abdomena utvrđena je normalna veličina žučnog mjehura, zadebljane (7 mm) i edematozne stijenke. U stijenci su vidljivi hipohogeni areali, a perikolecistično anehogeni sloj slobodne tekućine. U V. segmentu (desnog režnja) jetre prikazan je neoštro ograničen areal dimenzija oko 5×5 cm koji je odgovarao intraparenhimnom hematomu (slika 3.). U ileocekalnoj regiji, između crijevnih vijuga, vidio se lamelarni sloj koji je odgovarao slobodnoj peritonealnoj tekućini. Prema indicaciji kirurga, učinjen je CT abdomena. Nalaz CT pretrage odgovarao je nalazu ultrazvučnog pregleda (slika 4.). Ruptura stijenke žučnog mjehura nije se uspjela dokazati te je bolesnik opserviran i konzervativno liječen na Odjelu kirurgije. Tijekom hospitalizacije bolesnik je bio stabilnoga zdravstvenog stanja i urednih poka-



Slika 3. Ultrazvučni prikaz hematoma u parenhimu jetre (V. segment).
Figure 3. Ultrasonography of the liver shows the liver hematoma (5. segment).



Slika 4. Višeslojna računalna tomografija, horizontalni presjek kroz kaudalne segmente jetre. Slobodna tekućina prikazuje se uz raslojenu i zadebljanu stijenku žučnog mjehura.

Figure 4. Multi-slice computer tomography through caudal parts of the liver shows diffuse gallbladder wall thickening and free fluid collection along it.

zatelja jetrene funkcije. Hematološki parametri dovedeni su u okvir fizioloških vrijednosti. Kontrolnim ultrazvučnim pregledom, prije otpusta iz bolnice, utvrđene su normalna veličina žučnog mjehura i debljina stijenke.

Rasprava

Ozljeđe žučnog mjehura i žučnih vodova koje su posljedica traume relativno su rijetke i u usporedbi s ozljedama slezene i jetre – suptilne u dijagnostičkom pogledu. Visoka stopa morbiditeta i mortaliteta kod ozljeda žučnog mjehura i žučnih vodova proizlazi iz previdanja takvih ozljeda te zbog odgođenog postavljanja dijagnoze.⁵ Djelovanje mehaničkih sila na abdomen, kako je opisano u oba naša slučaja, može izazvati torziju žučnog mjehura, njegovo otrgnuće (avulziju) od jetre, odnosno odvajanje žučnog mjehura od njegova anatomskog ležišta, kontuziju žučnog mjehura te kompresiju s laceracijom stijenke.^{6,7}

Akutne posljedice mogu se prezentirati na samome žučnom mjehuru (kontuzija i ruptura stijenke s istjecanjem žuči u peritonealnu šupljinu), odnosno anatomskim strukturama koje su mu pridružene (ruptura a. cistike s obilnim krvarenjem u peritonealnu šupljinu, ruptura duktusa cistika s ekstravazacijom žuči). U kasne posljedice ozljede žučnog mjehura ide razvoj peritonitisa (sterilnog ili septičkog).

Veliki dio žučnog mjehura prekriven je jetrom za koju je prirastao u svojem ležištu. Zaštitna uloga jetrenog parenhima iskorištena je pri perkutanoj transehepatnoj punkciji akutno inflamiranoga žučnog mjehura, koja je znatno sigurnija od pristupa kroz fundus žučnog mjehura. Fundusom žučni mjehur dodiruje meku trbušnu stijenku između lateralnog ruba desnoga pravog trbušnog mišića i desnoga rebrenog luka. U tom je području žučni mjehur dostupan palpaciji, odnosno izložen silama koje djeluju na meku trbušnu stijenku, kako je opisano kod našega drugog bolesnika. Vulnerabilnosti žučnog mjehura pridonose povećanje njegova volumena i distendirana, napeta stijenka u akutnom kolecistitisu ili preprandijalno.⁷ Primjena slikovnih metoda dijagnostike u tim stanjima ima višestruku korist jer omogućuje pravodobno prepoznavanje i neposredno praćenje razvoja patoanatomskog supstrata te odabir optimalnoga terapijskog postupka. Klinička slika ovakvih ozljeda često nije dovoljno razvijena i jasna da bi bila dostatna za postavljanje dijagnoze i pravodobnu procjenu težine stanja bolesnika. Ekstravazirana žuč u peritonealnoj šupljini ne mora djelovati podražajno na peritoneum. Slobodna žuč u peritonealnoj šupljini može perzistirati tjednima, bez kliničke prezentacije.⁷ Specifični hematološki i biokemijski parametri također ne prate težinu ozljede u ranoj fazi, što je vidljivo upravo kod oba naša bolesnika. Stoga su metode slikovne dijagnostike optimalne za rano utvrđivanje ovih ozljeda i za neposrednu procjenu težine stanja na temelju morfološkog nalaza i njegove dinamike u realnom vremenu. Ultrazvučni pregled i kompjutorizirana tomografija pokazat će sigurne znakove ozljede žučnog mjehura (zadebljanje stijenke žučnog mjehura, edem stijenke, perikolecistična slobodna tekućina, defekt stijenke) i omogućiti egzaktnu kvantifikaciju tih znakova, što je nužno za procjenu i odluku o terapijskom pristupu. Primjena obiju dijagnostičkih metoda, u oba naša slučaja, bila je optimalna kod postavljanja dijagnoze i procjene sekvela (krvarenje u omentum minus, količina slobodne tekućine, nalaz u jetri itd.) te pri donošenju odluke o izboru terapije. Prednost ultrazvučnog pregleda u stanjima o kojima je riječ u ovome radu, a u odnosu prema drugim metodama slikovnog prikaza, daje se zbog brzine obavljanja pregleda, odnosno vremenske ekonomičnosti; pregled nije štetan i bezbolan je za pacijenta, omogućuje visoku preciznost morfološkog nalaza i neposredno praćenje stanja pacijenta u realnom vremenu, odnosno višekratno ponavljanje pregleda. Usmjeravanje terapijskih postupaka, odnosno odluka o konzervativnom ili kirurškom pristupu temelji se ponajprije na neposrednome morfološkom nalazu. Drugim riječima, slikovna je dijagnostika neizostavna u svim fazama obrade bolesnika s ozljedama o kojima je riječ – od postavljanja dijagnoze i procjene terapijskog pristupa do praćenja stanja tijekom terapije, odnosno procjene oporavka bolesnika.

Rad je израđen na Odjelu za radiološku dijagnostiku i ultrazvuk Opće bolnice Virovitica.

L I T E R A T U R A

1. *Parmeggiani D, Cimmino G, Cerbone D i sur.* Biliary tract injuries during laparoscopic cholecystectomy: three case reports and literature review. *G Chir* 2010;31(1-2):16-9.
2. *Ivatury RR, Rohman M, Nallathambi M, Rao PM, Gunduz Y, Stahl WM.* The morbidity of injuries of the extra-hepatic biliary system. *J Trauma* 1985;25:967-73.
3. *Balzarotti R, Cimbanassi S, Chiara O, Zabbialini G, Smadja C.* Isolated extrahepatic bile duct rupture: a rare consequence of blunt abdominal trauma. Case report and review of the literature. *World J Emerg Surg* 2012;7(1):16.
4. *Burgess P, Fulton RL.* Gallbladder and extrahepatic biliary duct injury following abdominal trauma. *Injury* 1992;23(6):413-4.
5. *Gupta A, Stuhlfaut JW, Fleming KW, Lucey BC, Soto JA.* Blunt trauma of the pancreas and biliary tract: a multimodality imaging approach to diagnosis. *Radiographics* 2004;24(5):1381-95.
6. *Erb RE, Mirvis SE, Shanmuganathan K.* Gallbladder injury secondary to blunt trauma: CT findings. *J Comput Assist Tomogr* 1994;18(5):778-84.
7. *Jeffrey RB Jr, Federle MP, Laing FC, Wing VW.* Computed tomography of blunt trauma to the gallbladder. *J Comput Assist Tomogr* 1986;10(5):756-8.