

Uspješna primjena rituksimaba u dječaka s Evansovim sindromom - prikaz bolesnika

Karolina Malić Tudor, Srđana Čulić, Višnja Armanda, Dubravka Kuljiš*

Autoimuna hemolitička anemija (AIHA) je bolest uzrokovana nastankom protutijela usmjerenih protiv antigena na površini vlastitih eritrocita. Ovisno o termalnim obilježjima, autoprotutijela se dijele na: hemolitičke anemije uzrokovane "toplim" i "hladnim" protutijelima. AIHA-i mogu biti primarni i sekundarni. Sekundarni AIHA-i su udruženi s nekom drugom bolešću poput sistemskog lupusa eritematodesa, imunodeficijencije ili limfoproliferativog poremećaja. Osnovno obilježje AIHA-a je pozitivan direktni Coombsov test koji otkriva protutijela klase IgG i dijelove komplemента (najčešće anti-C3) vezane na površinu eritrocita. Evansov sindrom je istodobna ili uzastopna pojava AIHA-a s pozitivnim direktnim Coombsovim testom i imune trombocitopenije (ITP). U radu smo prikazali dvogodišnjeg dječaka u kojeg je u dobi od 10 mjeseci dijagnosticiran AIHA rekurentnog tijeka. U dobi od 17 mjeseci uz osnovnu bolest otkriven je i ITP te je postavljena dijagnoza Evansovog sindroma. Dječak je liječen glukokortikoidima, pripremkom humanih imunoglobulina, transfuzijama deplazmatiziranih eritrocita i koncentratom trombocita u više navrata, ali bez remisije bolesti. Naposljetku, primjenom rituksimaba postignuto je kliničko poboljšanje i višemjesečna remisija bolesti.

Ključne riječi: autoimuna hemolitička anemija, imuna trombocitopenija, Evansov sindrom, rituksimab

UVOD

Autoimuna hemolitička anemija

Autoimuna hemolitička anemija (AIHA) je bolesti uzrokovana stvaranjem protutijela usmjerenih protiv antigena na površini vlastitih eritrocita. Dijeli se na primarni (idiopatski) i sekundarni AIHA.

Primarni nastaje zbog poremećaja imunog odgovora na vlastiti antigen ili sličan imunogen, dok sekundarni nastaje zbog poremećaja imunološke regulacije i poliklonalne aktivacije B limfocita nastalih kao odgovor na vanjski čimbenik ili sustavnu bolest (1).

Različiti hemolitički biljezi mogu nam pomoći u diferencijalnoj dijagnozi i praćenju tijeka bolesti. Povećani retikulociti su znak dobrog odgovora koštane srži na hemolitičko stanje, povišena laktat dehidrogenaza, smanjen haptoglobin, povišen feritin i nekonjugirani bilirubin upućuju na razaranja eritrocita. Pozitivan direktni antiglobulinski test je najvažniji indikator autoimunog hemolitičkog stanja (2). Ovisno o termalnim obilježjima autoprotutijela, AIHA se klasificira na onu uzrokovanu "toplim" ili "hladnim" protutijelima.

"Topla" protutijela su klase IgG i najaktivnija su pri temperaturi od 35 do 40°C. Usmjereni su protiv pojedine membran-

ske bjelančevine eritrocita (često antigena Rh sustava). Eritrociti obloženi IgG protutijelima mehanizmom ekstravaskularne hemolize razgrađuju se većinom u makrofazima slezene.

"Hladna" protutijela su klase IgM i djeluju pri temperaturi nižoj od 31°C. Usmjereni su protiv i/l polisaharidnih antigena na površini eritrocita. Eritrociti obloženi IgM protutijelima razgrađuju se u makrofazima jetre mehanizmom intravaskularne hemolize (3).

Osnovno obilježje ove anemije je pozitivan direktni Coombsov test (direktni antiglobulinski test) gdje anti-IgG i anti-C3 serum otkriva protutijela klase IgG i dijelove komplemента (najčešće C3 komponentu) vezane na površinu eritrocita, uzrokujući aglutinaciju eritrocita. Indirektni Coombsov test

* Zavod za hematologiju, onkologiju, imunologiju i medicinsku genetiku Klinike za dječje bolesti KBC Split, 21000 Split, Spinčićeva 1, Medicinski fakultet Sveučilišta u Splitu, 21000 Split, Šoltanska 2

Adresa za dopisivanje:

Karolina Malić Tudor, dr. med., Klinika za dječje bolesti, KBC Split, Zavod za hematologiju, onkologiju, imunologiju i medicinsku genetiku, 21 000 Split, Spinčićeva 1, e-mail: malictudor.k@gmail.com

Primljeno/Received: 27. 9. 2017., Prihvaćeno/Accepted: 19. 12. 2017.

dokazuje prisutnost slobodnih antieritrocitnih protutijela u serumu bolesnika (4).

Evansov sindrom

Evansov sindrom je istodobna ili uzastopna pojava Coombs pozitivn-og AIHA-a i imune trombocitopenije (ITP), bez poznate etiologije. Riječ je o poremećaju imune regulacije gdje se stvaraju autoprotutijela usmjerena protiv različitih antigenih determinanti na eritrocitima i trombocitima, koja nisu križno reaktivna (1).

Incidencija AIHA-a iznosi 1-3/100 000 stanovnika na godinu u općoj populaciji, a u djece je vrlo rijetka, 0,2/100 000 stanovnika na godinu. Incidencija Evansovog sindroma nije poznata. Oko 20 - 25% djece s AIHA-om će razviti ITP. Bolest je kroničnog i nepredvidljivog tijeka i često ugrožava bolesnikov život. Smrtnost je visoka od 7 - 36% (4, 5). Evansov sindrom je kronično rekurentno stanje, često refrakterni na primjenu intravenoznih imunoglobulina (IVIG), kortikosteroida ili splenektomiju (6, 7, 8). Istraživanja su pokazala da kod ovog sindroma postoji rizik nastanka neke druge autoimunosne bolesti i hipogamaglobulinemije (9). U 60% slučajeva ovaj sindrom obično nastaje nakon neke druge bolesti ili stanja, dok je 30% primarne etiologije (3, 10, 11).

Može se pojaviti nakon transplantacije krvotvornih matičnih stanica (TKMS) ili kao obiteljska bolest koja nastaje u više članova iste obitelji (12, 13, 14).

Najnovija istraživanja upućuju na to da 58% djece s Evansovim sindromom ima dvostruko negativne CD4-/CD8- T stanice, što je značajan prediktor nastanka autoimunog limfoproliferativnog sindroma (engl. *Autoimmune Lymphoproliferative Syndrome - ALPS*) (15). Kliničke manifestacije sindroma ALPS su autoimunosna citopenija, organomegalija i limfadenopatija (16).

Liječenje AIHA-a, posebno Evansovog sindroma, vrlo je kompleksno i izazovno. Sama bolest je obilježena razdobljima remisije i egzacerbacije. Odgovor na terapiju je promjenljiv i varira i u istog bolesnika. U liječenju se primjenjuju brojni imunosupresivni lijekovi: kortikosteroidi, IVIG, danazol, ciklosporin, azatioprin, ciklofosfamid, vinkristin, rituksimab, alemtuzumab (17). U radu *Bader-Meuniera i sur.* objavljen je podatak o 76% remisija u 17-ero djece s Evansovim sindromom, uz vrlo dobru podnošljivost rituksimaba (18).

PRIKAZ BOLESNIKA

Prikazat ćemo slučaj dječaka koji je prvi put hospitaliziran u Klinici za dječje bolesti KBC Split u siječnju 2014. godine u dobi od 10 mjeseci, zbog simptoma koji su se pojavili tri dana prije prijma: pospanost, bljedilo, odbijanje obroka uz sekreciju iz nosa i kašalj. U kliničkom statusu prevladavala je

izrazita bljedoća kože i sluznica, uz tahikardiju 205/min te čujan sistolički šum 2/6 nad prekordijem. Ostali klinički status je bio uredan.

U nalazu kompletne krvne slike (KKS) utvrđene su izrazito niske vrijednosti eritrocita (E 1,5 T/L) i hemoglobina (Hb 37g/L) uz normokromiju (MCV 97,5, MCH 33,3, MCHC 342), retikulocitozu od 25‰ te uredne vrijednosti trombocita (Tr 331 G/L).

Vrijednost laktat dehidrogenaze (LDH) bila je povišena 628 U/L, dok je haptoglobin bio manji od 0,0744 g/L. Direktni i indirektni Coombsov test je bio pozitivan: DAT s polispecifičnim AHG pozitivan 4+, što je upućivalo na imunosnu hemolizu (Tablica 1).

Nalazi opsežne dijagnostičke obrade (Rtg torakalnih organa, UZV trbuha i mokraćnog sustava, imunološka obrada) bili su uredni.

Bolesnik se zbog težine kliničkog stanja i potrebe za neodgodivom hemodinamskom stabilnošću hospitalizira u JILD-u naše Klinike, gdje je liječen pripravcima deplazmatiziranih eritrocita i visokim dozama kortikosteroida od 30 mg/kg (ukupno pet dana).

Na primijenjenu terapiju opće stanje se poboljšava, a navedene vrijednosti KKS i biokemijskih pretraga se normaliziraju.

Dječak je otpušten pod dijagnozom životno ugrožavajuće hemolitičke krize AIHA-a čiji se uzrok nije definirao.

Druga hospitalizacija je uslijedila nakon tri mjeseca, zbog ponovo niskih vrijednosti crvene krvne slike i poremećenih biokemijskih nalaza: E 2,8 T/L, Hb 73 g/L, Htc 0,22, Rtc 65‰, Tr 302 G/L, LDH 563 U/L, haptoglobin < 0,0719 g/L.

Coombsov test: direktni i indirektni pozitivan. DAT s polispecifičnim AHG-om poz. 4+, DAT s monospecifičnim anti IgG poz., anti IgA poz., anti C3d poz. Subklase IgG1 i IgG3 poz. IAT u mikrometodi je bila poz. (2/3+). Hladna antieritrocitna protutijela bila su neg. Nalaz je upućivao na "topli" AIHA (Tablica 1).

Ponovi se liječenje visokim dozama kortikosteroida od 30 mg/kg. Odgovor na primijenjeno liječenje je bio manje uspješan nego pri prvoj epizodi bolesti, pa se zbog i dalje prisutnih znakova hemolize primijeni IVIG u ukupnoj dozi od 2 g/kg tijekom četiri dana. Potom je uslijedila normalizacija laboratorijskih nalaza.

Sedam mjeseci od pojave AIHA-a uslijedila je ponovna hospitalizacija zbog klinički i laboratorijski prisutne hemolize i prvi put pojave trombocitopenije: E 3,9 T/L, Hgb 104 g/L, Htc 0,304, Rtc 28‰, Tr 5 G/L, LDH 463 U/L, haptoglobin < 0,0744. DAT s polispecifičnim AHG pozitivan (2+) (Tablica 1).

TABLICA 1. Laboratorijski nalazi

	ET/L	Hb g/L	Rtc %	Tr G/L	LDH U/L	Haptoglobin	Coombsov test
1. boravak	1,5	37	25	331	628	< 0,0744	DAT 4+
2. boravak	2,8	73	65	302	563	< 0,0719	DAT 4+
3. boravak	3,9	104	28	5	463	< 0,0744	DAT 2+
4. boravak	2	54	70	53	668	< 0,0875	DAT 2+

Citološka analiza koštane srži je pokazala umjerenu celularnost uz nešto brojniju normoblastičnu eritropoezu i morfološki uredne megakariocite. Postavi se dijagnoza Evansovog sindroma.

Uz potporno liječenje transfuzijom deplazmatiziranih eritrocita i trombocita, ponove se visoke doze kortikosteroida i IVIG-a. Nastaje postupno povećanje broja trombocita i prestanak hemolize. Tijekom boravka se zbog pojave otekline desne natkoljenice *color doppler* UZV-om potvrdi akutna duboka venska tromboza zajedničke i površne femoralne vene desno, uz znakove rubne minimalne rekanalizacije lumena u segmentu zajedničke femoralne vene. Trombotski sadržaj je ulazio samo u kratki početni dio vene safene magne uz znakove rubne rekanalizacije lumena. Panel na trombofiliju je uputio na homozigotni mutirani tip gena za metilen-tetrahidrofolat reduktazu (MTHFR). Nisu mjerene vrijednosti homocisteina u serumu. Primjenom tromjesečnog liječenja niskomolekularnim heparinom dolazi do rekanalizacije tromboziranih vena. Zbog razvoja sinovitisa lijevog kuka i potom desnog lakta obavljena je imunološka obrada, koja je bila urednih vrijednosti.

Devet mjeseci nakon postavljene dijagnoze AIHA-a ponovo se bilježe sve učestalije niže vrijednosti hemoglobina i trombocita, pa je započeta terapija održavanja IVIG-om (u početku svaka četiri, a potom svaka tri tjedna).

U idućih šest mjeseci je više puta bolnički liječen zbog trombocitopenije, dok su vrijednosti hemoglobina bile uredne.

Petnaest mjeseci nakon postavljene dijagnoze AIHA-a nastala je ponovna egzacerbacija bolesti uz klinički i laboratorijski potvrđene znakove Evansovog sindroma (E 2,0 T/L, Hgb 54 g/L, Htc 0,17, Rtc 70%, Tr 53 G/L) (Tablica 1).

Ponovljene su visoke doze kortikosteroida i IVIG-a.

Ambulantni nadzor je nastavljen te se uvodi naizmjenična terapija IVIG-om i kortikosteroidima svakog drugog tjedna. Osamnaest mjeseci nakon postavljene dijagnoze AIHA-a dječak je hospitaliziran zbog krvarenja iz nosa i vrlo niskih vrijednosti trombocita (Tr 2 G/L).

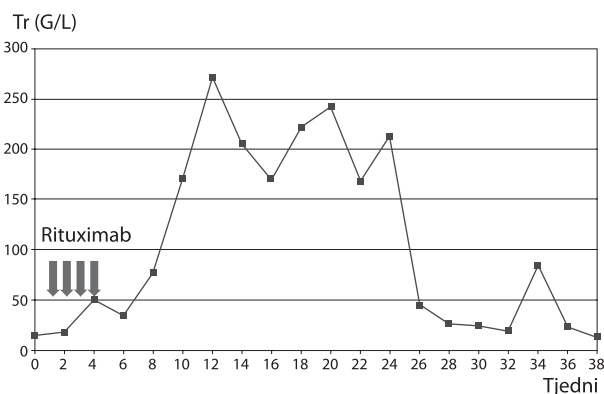
Nakon prijma je ordinirana transfuzija trombocita i ciklokapron te je postavljena vanjska tamponada nosa.

Tijekom boravka obavljena je evaluacija osnovne bolesti: citološka i imunološka analiza te biopsija koštane srži pokazuju umjerenu celularnost.

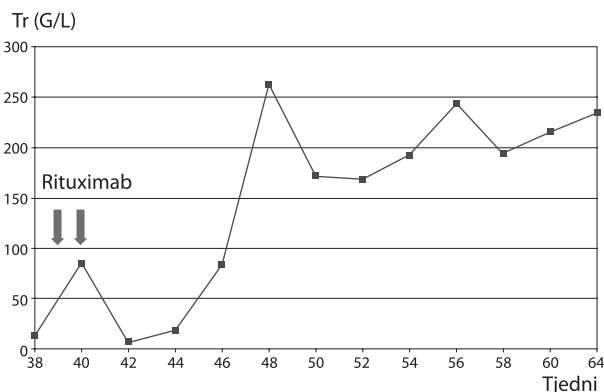
Budući da je dječak razvio Evansov sindrom rezistentan na steroide i imunoglobuline te ovisnost o transfuzijama eritrocita i trombocita, 19 mjeseci nakon početka bolesti provedeno je liječenje kimeričkim monoklinalnim protutijelom rituksimabom u dozi od 375 mg/m² parenteralno, 4 x u razmaku od tjedan dana. Nakon četverotjedne primjene rituksimaba vrijednosti trombocita su porasle na 34 G/L, a nakon šest tjedana na 77 G/L (Slika 1).

Tijekom idućih deset mjeseci redovitim ambulantnim kontrolama krvne slike zabilježene su uredne vrijednosti eritrocita, hemoglobina i trombocita. Dječak je dobrog općeg stanja, bez pojave novih krvarenja.

Nakon sedam mjeseci od primjene rituksimaba (26 mjeseci od postavljanja dijagnoze) uočava se postupni pad broja



SLIKA 1. Prikaz kretanja broja trombocita nakon primjene rituksimaba



SLIKA 2. Prikaz kretanja broja trombocita nakon druge primjene rituksimaba

trombocita uz uredne vrijednosti hemoglobina (Slika 1). Hemolize više nema.

Pri vrijednosti trombocita od 5 G/L ponovljeno je liječenje rituksimabom u istoj dozi, 2 x u razmaku od tjedan dana.

Na primijenjenu terapiju nastaje relativno brz oporavak broja trombocita, tako da su četiri tjedna nakon primjene rituksimaba vrijednosti bile 85 G/L, a nakon šest tjedana 263 G/L (Slika 2).

Nakon otpusta iz bolnice redovitim mjesečnim kontrolama krvne slike bilježe se uredne vrijednosti trombocita. Postignuta je druga višemjesečna remisija bolesti.

Daljnji ambulantni nadzor kliničkog statusa bolesnika i kompletne krvne slike provodit će se svakog mjeseca. Svakih šest mjeseci kontrolirat će se elektroforeza i imuno-elektroforeza proteina. Roditelji će voditi zabilješke o akutnim infektivnim bolestima.

S obzirom na testiranjem utvrđeni homozigotni mutirani tip gena za metilen-tetrahidrofolat reduktazu (MTHFR), utvrdit će se vrijednosti homocisteina u serumu. Hiperhomocistinemija znači povećan rizik za ponovni razvoj trombotske bolesti, pa bi primjena folne kiseline u tom slučaju bila opravdana.

RASPRAVA

Iz navedenog prikaza slučaja razvidno je da je liječenje Evansovog sindroma vrlo kompleksno i izazovno. Tijek bolesti i prognoza su nepredvidivi. U više od 69% djece potrebno je primijeniti drugu ili treću liniju liječenja, uz i dalje visoku smrtnost i visoku učestalost pridruženih imunskih bolesti te dugotrajnih komplikacija vezanih za samu bolest ili za primijenjeno liječenje.

Primjenom kortikosteroida ili IVIG-a u našeg bolesnika nismo postigli remisiju bolesti. Tek je primjena rituksimaba rezultirala stabilnom dugotrajnom remisijom bez neželjenih nuspojava.

Povezanost Evansova sindroma i venske tromboze je vrlo rijetka. Vrlo malo se zna o rizičnim čimbenicima za vensku trombozu kod ovog sindroma i obično se povezuje s davanjem IVIG-a ili druge terapije (19, 20, 21).

Tijekom boravka naš je dječak razvio duboku vensku trombozu zajedničke i površne desnostrane femoralne vene, a panel na trombofiliju je uputio na postojanje homozigotnog mutiranog tipa gena za metilen-tetrahidrofolat reduktazu (MTHFR). Posljedična hiperhomocistinemija rizik je za razvoj cerebrovaskularne trombotske bolesti.

Primjena rituksimaba je obećavajuća, jer iz literature doznajemo o visokom postotku bolesnika koji su postigli stabilnu dugotrajnu remisiju bolesti bez nekih značajnijih neželjenih

nuspojava (18). Podnošljivost lijeka je dobra, a može se primijeniti i kao terapija održavanja remisije u težim slučajevima (22). Daljnje terapijske mogućnosti su splenektomija, primjena alemtuzumaba i u refraktornih bolesnika TKMS (23, 24). Buduća istraživanja bi se trebala usmjeriti prema genskom odnosno molekularnom defektu, zbog kojeg bi mogla nastati ova imunosna disregulacija (25, 26, 27).

ZAKLJUČAK

Prikazom liječenja bolesnika s Evansovim sindromom rituksimabom potvrđujemo da njegova primjena u liječenju Evansova sindroma u djece može biti dobar izbor. Uz dobru podnošljivost lijeka može se postići dugotrajna stabilna remisija ove teške, često i smrtonosne autoimunosne bolesti.

NOVČANA POTPORA/FUNDING

Nema/None

ETIČKO ODOBRENJE/ETHICAL APPROVAL

Nije potrebno/None

SUKOB INTERESA/CONFLICT OF INTEREST

Autori su popunili *the Unified Competing Interest form* na www.icmje.org/coi_disclosure.pdf (dostupno na zahtjev) obrazac i izjavljuju: nemaju potporu niti jedne organizacije za objavljeni rad; nemaju financijsku potporu niti jedne organizacije koja bi mogla imati interes za objavu ovog rada u posljednje 3 godine; nemaju drugih veza ili aktivnosti koje bi mogle utjecati na objavljeni rad./All authors have completed the *Unified Competing Interest form* at www.icmje.org/coi_disclosure.pdf (available on request from the corresponding author) and declare: no support from any organization for the submitted work; no financial relationships with any organizations that might have an interest in the submitted work in the previous 3 years; no other relationships or activities that could appear to have influenced the submitted work.

LITERATURA

- Mantadakis E, Danilatu V, Stiakaki E, Kalmanti M. Rituximab for refractory Evans syndrome and other immune-mediated hematologic diseases. *Am J Hematol*. 2004;77:303-10. doi:10.1002/ajh.20180
- Barcellini W, Fattizzo B. Clinical applications of hemolytic markers in the differential diagnosis and management of hemolytic anemia. *Dis Markers*. 2015;2015:635-70. doi: 10.1155/2015/635670
- Aladjidi N, Fernandes H, Leblanc T, et al. Evans syndrome in children: long-term outcome in a prospective French national observational cohort. *Front Pediatr*. 2015;29:79. doi: 10.3389/fped.2015.00079
- Aladjidi N, Leverger G, Leblanc T, et al. New insights into childhood autoimmune hemolytic anemia: a French national observational study of 265 children. *Haematologica*. 2011;96:655-3. doi: 10.3324/haematol.2010.036053
- Pui CH, Wilimas J, Wang W. Evans syndrome in childhood. *J Pediatr*. 1980;97:754-8.
- Mathew P, Chen G, Wang W. Evans syndrome: Results of a national survey. *Pediatr Hematol Oncol*. 1997;19:433-7.
- Suvasan S, Warrior I, Ravindranath Y. The spectrum of Evans' syndrome. *Arch Dis Child*. 1997;77:245-8.
- Blouin P, Auvrignon A, Pagnier A, et al. Evans' syndrome: a retrospective study from the ship (French Society of Pediatric Hematology and Immunology) (36 cases). *Arch Pediatr*. 2005;12:1600-7. doi: 10.1016/j.arcped.2005.08.002

9. Wang WC. Evans syndrome in childhood: pathophysiology, clinical course, and treatment. *Am J Pediatr Hematol Oncol.* 1988;10:330-8.
10. Mendonca S, Srivastava S, Kapoor R, Gupta D, Gupta P, Sharma ML. Evans syndrome and its link with systemic lupus erythematosus. *Saudi J Kidney Dis Transpl.* 2016;27:147-9. doi: 10.4103/1319-2442.174177
11. Ramakrishna R, Kyle PW, Day PJ, Manoharan A. Evans' syndrome, myelofibrosis and systemic lupus erythematosus: role of procollagens in myelofibrosis. *Pathology.* 1995;27:255-9.
12. Connor P, Veys P, Amrolia P, Haworth S, Ashworth M, Moledina S. Pulmonary hypertension in children with Evans syndrome. *Pediatr Hematol Oncol.* 2008;25:93-8. doi: 10.1080/08880010801888253
13. McLeod AG, Pai M, Carter RF, Squire J, Barr RD. Familial Evans syndrome: a report of an affected sibship. *J Pediatr Hematol Oncol.* 1999;21:244-7.
14. Ahmed FE, Albakrah MS. Neonatal familial Evans syndrome associated with joint hypermobility and mitral valve regurgitation in three siblings in a Saudi Arab family. *Ann Saudi Med.* 2009;29:227-30.
15. Teachey DT, Manno CS, Axsom KM, et al. Unmasking Evans syndrome: T-cell phenotype and apoptotic response reveal autoimmune lymphoproliferative syndrome (ALPS). *Blood.* 2005;105:2443-8. doi: 10.1182/blood-2004-09-3542
16. Seif AE, Manno CS, Sheen C, Grupp SA, Teachey DT. Identifying autoimmune lymphoproliferative syndrome in children with Evans syndrome: a multi-institutional study. *Blood.* 2010;115:2142-5. doi: 10.1182/blood-2009-08-239525
17. Fan J, He H, Zhao W, et al. Clinical features and treatment outcomes of childhood autoimmune hemolytic anemia: a retrospective analysis of 68 cases. *J Pediatr Hematol Oncol.* 2016;38:e50-5. doi: 10.1097/MPH.0000000000000476
18. Bader-Meunier B, Aladjidi N, Bellmann F, et al. Rituximab therapy for childhood Evans syndrome. *Haematologica.* 2007;92:1691-4. doi: 10.3324/haematol.11540
19. Yilmaz S, Oren H, Irken G, Türker M, Yilmaz E, Ada E. Cerebral venous thrombosis in a patient with Evans syndrome: a rare association. *Ann Hematol.* 2005;84:124-6. doi: 10.1007/s00277-004-0963-7
20. Shiozawa Z, Ueda R, Mano T, Tsugane R, Kageyama N. Superior sagittal sinus thrombosis associated with Evans syndrome of haemolytic anaemia. *J Neurol.* 1985;232:280-2.
21. Escher R. Extensive venous thrombosis following administration of high-dose glucocorticosteroids and tranexamic acid in relapsed Evans syndrome. *Blood Coagul Fibrinolysis.* 2008;19:741-2. doi: 10.1097/MBC.0b013e32830d5ef5
22. Jubinsky PT, Rashid N. Successful treatment of a patient with mixed warm and cold antibody mediated Evans syndrome and glucose intolerance. *Pediatr Blood Cancer.* 2005;45:347-50. doi: 10.1002/pbc.20312
23. Miano M. How I manage Evans Syndrome and AIHA cases in children. *Br J Haematol.* 2016;172:524-34. doi: 10.1111/bjh.13866
24. Norton A, Roberts I. Management of Evans syndrome. *Br J Haematol.* 2006;132:125-37. doi: 10.1111/j.1365-2141.2005.05809.x
25. Stepensky P, Rensing-Ehl A, Gather R, et al. Early-onset Evans syndrome, immunodeficiency, and premature immunosenescence associated with tripeptidyl-peptidase II deficiency. *Blood.* 2015;125:753-61. doi: 10.1182/blood-2014-08-593202
26. Kratz CP, Niehues T, Lyding S, Heusch A, Janssen G, Göbel U. Evans syndrome in a patient with chromosome 22q11.2 deletion syndrome: a case report. *Pediatr Hematol Oncol.* 2003;20:167-72.
27. Tokgoz H, Caliskan U, Keles S, Reisli I, Guiu IS, Morgan NV. Variable presentation of primary immune deficiency: two cases with CD3 gamma deficiency presenting with only autoimmunity. *Pediatr Allergy Immunol.* 2013;24:257-62. doi: 10.1111/pai.12063

SUMMARY

Successful treatment with rituximab in boy with Evans syndrome - case report

Karolina Malić Tudor, Srđana Čulić, Višnja Armanda, Dubravka Kuljiš

Autoimmune haemolytic anaemia (AIHA) is caused by production of antibodies against antigens on the surface of the red blood cells. It can be classified as haemolytic anaemia due to warm and cold reactive antibodies and divided into primary and secondary AIHA (associated with an underlying disease: systemic lupus erythematosus, immunodeficiency, lymphoproliferative disorders). The main feature of this anaemia is positive direct Coombs test which demonstrates antibodies of IgG class and complement (mostly anti-C3) on the surface of the red blood cells. Evans syndrome is the presence of simultaneous or sequential direct Coombs-positive AIHA in conjunction with immune thrombocytopenia (ITP). We report on a 2-year-old boy with diagnosed AIHA at age of 10 months with a repetitive course. At age of 17 months concomitant ITP occurs and diagnosis of Evans syndrome was made.

The patient was treated with glucocorticoids, human immunoglobulins, red blood cells and platelet transfusions many times, without the stable remission. Finally, treatment with rituximab was followed by clinical improvement and disease remission lasting for months.

Key words: autoimmune haemolytic anaemia, immune thrombocytopenia, Evans syndrome, rituximab