

# Uporaba antiseptika u dječjoj stomatologiji

Sofija Stojić, Dubravka Negovetić Vranić, Vlatka Njari, Sara Čekalović, Željko Verzak, Ivana Šutej\*

*Svrha ovog rada je pregled antiseptika i definiranje značenja stomatoloških antiseptika u kontroli i eliminaciji mikroorganizama kao sastavnog dijela prevencije i terapije bolesti zuba i parodonta u dječjoj stomatologiji. Dosad su poznate karakteristike i mehanizam djelovanja pojedinih antiseptika te je doprinos rada predstaviti indikacije za njihovu primjenu u svakodnevnom radu stomatologa, osobito u dječjoj i preventivnoj dentalnoj medicini.*

**Ključne riječi:** dječja stomatologija; antiseptici

## UVOD

Usna je šupljina početni dio probavnog sustava i ulazna su vrata velikom broju infektivnih mikroorganizama. S obzirom na utjecaje iz okoliša razvili su se specifični mehanizmi zaštite od različitih vanjskih patogena.

Bez obzira na brojne čimbenike obrane, dječji organizam je vrlo osjetljiv na infekcije, prije svega zbog nezrelosti imunoloških obrambenih mehanizama, nestabilnosti homeostaze koju mikroorganizmi lako mogu narušiti i izražene osjetljivosti mladih stanica na patogene (1). Gram-pozitivni i gram-negativni koki prvi počinju naseljavati usnu šupljinu, i to neposredno nakon rođenja. U oralnoj mikroflori jednogodišnjeg djeteta najčešće se mogu naći ovih šest bakterijskih koljena: *Firmicutes*, *Proteobacteria*, *Actinobacteria*, *Bacteroidetes*, *Fusobacteria* i *Spirochaetes*. Prevladavaju one rodnom iz porodica *Streptococcus*, *Haemophilus*, *Neisseria* i *Veillonella* (2, 3).

U dobi od 24-72 mjeseca, kad počinju ići u vrtić, djeca ostvaruju nove socijalne kontakte i sudjeluju u novim aktivnostima, pa u svom novom okruženju sve više dolaze u kontakt s raznim mikroorganizmima. Mikrobiološka flora usne šupljine malog djeteta sastoji se od više od 800 različitih vrsta mikroorganizama, od kojih je većina sastavni dio normalne flore usne šupljine (1, 2).

Kod djece predškolske dobi mijenjaju se prehranbene navike, ali i razvijaju one oralno higijenske, no prehrana često zna biti bogata rafiniranim ugljikohidratima, a oralna higijena nedostatna. Ovakvo stanje uz patogene mikroorganizme dovodi do karijesa mliječnih zuba, bolesti pulpe i razvoja gingivitisa. Kod adolescenata, uz promjene u higijenskim i prehranbenim navikama, prisutnost hormonalnih promje-

na utječe na mikrobiološki sastav koji se mijenja te dolazi do porasta u prevalenciji gram-negativnih anaeroba i spiroheta (4, 5, 6).

Svrha ovog rada je pregled uporabe antiseptika u svakodnevnoj kliničkoj praksi i definiranje značenja stomatoloških antiseptika u kontroli i eliminaciji mikroorganizama kao sastavnog dijela prevencije i terapije bolesti zuba i parodonta u dječjoj stomatologiji.

Cilj rada je i opisati karakteristike i mehanizam djelovanja pojedinih antiseptika te predstaviti indikacije za njihovu primjenu u svakodnevnom radu stomatologa, osobito u dječjoj i preventivnoj dentalnoj medicini.

## ANTISEPTIČKE OTOPINE ZA ISPIRANJE USNE ŠUPLJINE I PREVENCIJU KARIJESA

Antiseptici su antimikrobna sredstva namijenjena koži i sluznicama, zbog čega se još nazivaju i topikalnim ili lokalnim antiinfektivnim ili antimikrobnim sredstvima (7).

Primjena antiseptičkih otopina za ispiranje usne šupljine nije indicirana kod male djece koja ne mogu isprati i ispljunuti kemijsko sredstvo, jer bi ga mogla progutati. To se odnosi na djecu mlađu od šest godina kod koje se onda može primijeniti sprej ili sterilna gaza natopljena određenom otopinom (1). Dentobakterijski plak je viskozna, ljepljiva naslaga ostataka hrane i odumrlih stanica na supragingivnoj i sub-

\* Stomatološki fakultet Sveučilišta u Zagrebu, Gundulićeva 5, 10000 Zagreb

### Adresa za dopisivanje:

Prof. dr. sc. Dubravka Negovetić Vranić, Stomatološki fakultet Sveučilišta u Zagrebu, Gundulićeva 5, 10000 Zagreb, e-mail: [dnegovetic@sfgz.hr](mailto:dnegovetic@sfgz.hr)

Primljeno/Received: 3. 3. 2017., Prihvaćeno/Accepted: 14. 6. 2017.

gingivnoj površini zuba i na gingivi, bogata najprije aerobnim, poslije i anaerobnim mikroorganizmima. Zubni karijes, najraširenija kronična bolest tvrdih zubnih tkiva, zapravo je infektivna bolest, jer ga uzrokuju metabolički produkti mikroorganizama dentobakterijskog plaka, od kojih su najodgovorniji *Streptococcus mutans* i *Lactobacillus*. Zubni plak može ostati na tzv. fiziološki nečistim mjestima, koja zbog svoje anatomske strukture olakšavaju nakupljanje plaka i teško su dostupna mehaničkom čišćenju. Zato je razvijena koncepcija kemijske kontrole plaka antimikrobnim sredstvima koja pomažu održavanje oralne higijene reduciranjem broja kariogenih bakterija i sprječavanjem razvoja gingivitisa. To je danas, uz mehaničko uklanjanje naslaga sa zuba, postao standard individualne profilakse (8). Za pravilno i redovito provođenje oralne higijene predškolske djece odgovorni su roditelji, koji bi trebali djeci prati zube bar do polaska u školu, a poslije djeca samostalno provode oralnu higijenu uz nadzor roditelja (1).

1. Klorheksidin-(CHX) - kod starije djece, koja mogu otopinu ispljunuti, preporuča se ispirati 0,12%-tnom otopinom 2 do 3 puta na dan. Kod djece mlađe od 6 godina može se upotrijebiti sprej klorheksidina dva puta na dan ili sterilna gaza natopljena CHX-om (1, 7, 9). Za redukciju plaka rabi se tekućina za ispiranje (0,05%-0,2%), gel (0,02%-1%), sprej (0,1%-0,2%), tableta/kapsula (5mg/tbl), naljepci (2,5 mg), lakovi, žvakaće gume (10 mg). Najučinkovitijim se pokazalo ispiranje 10 ml 0,2% otopinom CHX-a tijekom jedne minute 2 puta na dan, što odgovara količini od 40 mg CHX-a. Nakon pranja zuba treba pričekati tridesetak minuta do ispiranja kako ne bi došlo do interakcija i smanjenog djelovanja klorheksidina (7, 8).

2. Vodikov peroksid – u 3%-tnoj koncentraciji može se upotrijebiti za ispiranje kaviteta nakon mehaničkog čišćenja karijesa te za zaustavljanje manjih krvarenja na sluznici usne šupljine (7).

3. Triklosan - rabi se u prevenciji nastanka plaka i parodontnih bolesti kao aktivan sastojak zubnih pasta i tekućina za ispiranje usta u koncentraciji od 0,2-2%. (6).

4. Fluor - u vrlo male djece treba primijeniti količinu fluoridirane paste veličine zrna graška i dati im upute da ispljnu višak paste zbog potencijalnog gutanja veće količine preparata. Fluor se u stomatologiji rabi za prevenciju nastanka karijesa. Može se primjenjivati topikalno i sistemski. Topikalna primjena se u Hrvatskoj najviše provodi, i to u obliku otopina, gelova, pjena, lakova i pasta za zube. Fluor na površini zuba čini njihovu caklinu otpornijom na nastanak karijesa ugradnjom u kristale hidroksiapatita od kojeg je caklina sastavljena. Kad jednom karijes nastane, fluor može promijeniti ravnotežu razgradnje cakline, djelujući stimulativno na odontoblaste i pomičući ravnotežu i dinamiku nastajanja karijesa prema remineralizaciji cakline. Osim ugradnjom u

samu caklinu, fluor djeluje i antibakterijski na bakterije plaka (7, 11, 12).

5. Eterična ulja – Listerine - lako su hlapljive tekućine ugodna mirisa, u vodi gotovo netopljive, a lako se otapaju u etanolu. Listerine je danas jedna od najpoznatijih tekućina za ispiranje usne šupljine, originalni preparat kao farmakološki aktivne sastojke sadržavao je eterična ulja mente, timijana/majčine dušice, eukaliptusa i metilsalicilat, zbog kojih ima antiseptično djelovanje (13). Listerine ima važnu ulogu i u redukciji bakterija i sprječavanju nastanka dentobakterijskog plaka, glavnog uzročnika karijesa i gingivitisa. Reducira nastanak plaka čak 52% više od redovite uporabe četkice za zube te ublažuje gingivitis.

6. Propolis - smolasta tvar koje stvaraju pčele prilikom sakupljanja i proizvodnje meda, a kojoj se pripisuju antimikrobna, protuupalna i antioksidacijska svojstva. Svoju farmakološku djelotvornost zahvaljuje fenolima, aromatskim kiselinama, eteričnim uljima i flavonoidima kojih ima između 16-25%, ovisno o stanovištu samih pčela. Propolis je dostupan u brojnim preparatima u obliku kapsula, kapi, spreja, krema, praška i pastila (3 sonda). Primjenjuje se na upaljenu oralnu sluznicu ili izravno na leziju u tekućim oblicima. U stomatologiji se danas propolis primjenjuje kao sredstvo za prekrivanje pulpe, medij za skladištenje izbijenog zuba, prevenciju karijesa i liječenje hipersenzitivnog dentina (14, 15, 16, 17).

## DEZINFEKCIJA DJEČJIH ZUBNIH ČETKICA

Nakon prve upotrebe četkice više nisu sterilne. Mikroorganizmi iz usne šupljine započinju kolonizirati vlakna četkice, od kojih neki na njima mogu preživjeti od 24 sata do sedam dana. Nakon duže upotrebe na zubnim četkicama ima sve više mikroorganizama, zahvaljujući i činjenici da se četkice svih članova obitelji najčešće stavljaju na isto mjesto, što pogoduje širenju mikroorganizama s jedne osobe na drugu. I djeca u vrtiću vrlo često znaju zamijeniti četkice, zbog čega dolazi do prijenosa mikroorganizama. Primjena 0,12%-tne otopine CHX-glukonata za dezinfekciju četkica mikrobiološkom je analizom pokazala znatnu redukciju broja *S. mutans*, *E. coli*, *P. Aeruginosa*, *Enterococcus spp.*, *S. epidermidis* i *Candida albicans* (6, 8).

## DIJAGNOSTIKA KARIJESA I DETEKCIJA DENTOBakterijskog PLAKA

Organske antiseptične boje rabe se u stomatologiji u plak testu kao pomoćno sredstvo koje stomatologu, djetetu i njegovim roditeljima daje uvid u kakvoću djetetove oralne higijene. Također su se u prošlosti za bojenje zuba primjenjivali tzv. revelatori kao što su eozinska boja na ksantinskoj

bazi i rozanilinska boja gencijanaviolet, u obliku otopina, pasta ili tableta. Noviji plak testovi, osim što pokazuju količinu plaka, daju nam uvid u njegovu zrelost i njegovu metaboličku aktivnost. Ova je metoda prikladna za klinički rad i služi za motivaciju djece u održavanju oralne higijene (10, 18).

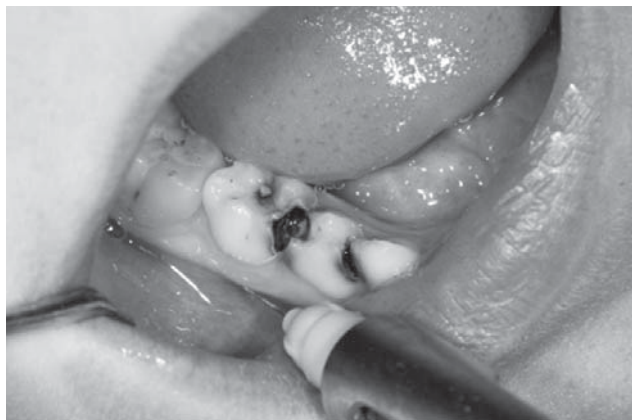Kariozno tvrdo zubno tkivo može se bojati bojama plavog i crvenog pigmenta i tako razlikovati od zdravog tkiva. Boje koje sadržavaju plavi pigment su trifenilmetan (Acido Blue), dok crveni pigment imaju boje na ksantinskoj bazi (Erythro-sive, Phloxine i Acid red-eozinska boja) (6). Preporuča se kao pomoćno sredstvo kod dublje preparacije, kako bi se izbjegla trepanacija pulpne komorice i što više očuvalo tvrdo zubno tkivo, tako što crveno boji vanjski karijesni dentin, ostavljajući pritom unutrašnji kariozni sloj i zdrav dentin neobojen (19).

## ANTISEPTICI U ENDODONTSKOM LIJEČENJU MLIJEČNIH I NEZRELIH TRAJNIH ZUBA

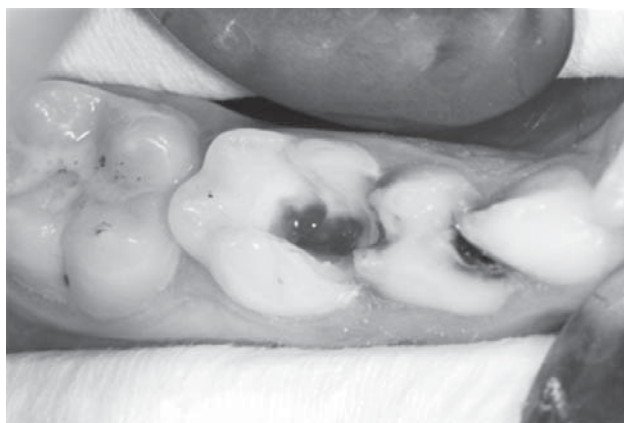
### A) Vitalna pulpotomija

Pulpotomija mliječne pulpe najčešći je endodontski zahvat u dječjoj stomatologiji te je indicirana kod jatrogeno ili traumatski eksponirane pulpe sa zdravom pulpom ili reverzibilnim pulpitisom te kod karijesno eksponirane pulpe bez kliničkih i radioloških znakova zahvaćenosti radikularne pulpe. Postupak vitalne pulpotomije (Slike 1, 2, 3 i 4) podrazumijeva uklanjanje koronarnog dijela pulpe do ulaza u korijenske kanale, nakon čega se postavlja medikamentozni uložak, kako bi se očuvala kakvoća radikularne pulpe mliječnih zuba do razdoblja njihove prirodne ekfolijacije (1, 20).

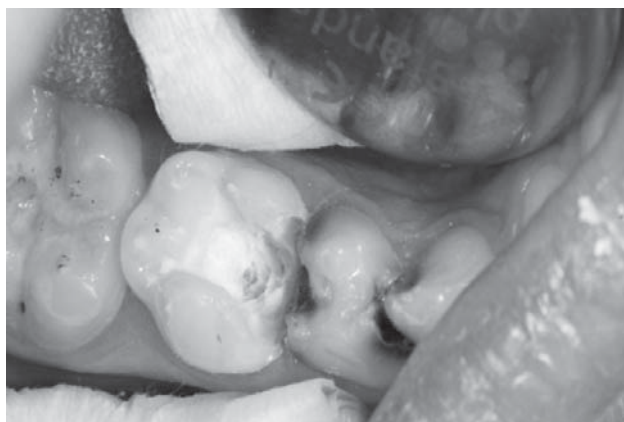
1. Formokrezol - dugo je bio sredstvo izbora kod pulpotomije mliječnih zuba, ali danas se napušta zbog potencijalnog toksičnog, mutagenog, karcinogenog i alergičnog učinka. Kod amputacije pulpe primjenjuje se 20 %-tna otopina formokrezola, u trajanju od 1 minute i rabi se od 0,02 – 0,1 mg formaldehida (1, 7, 21).



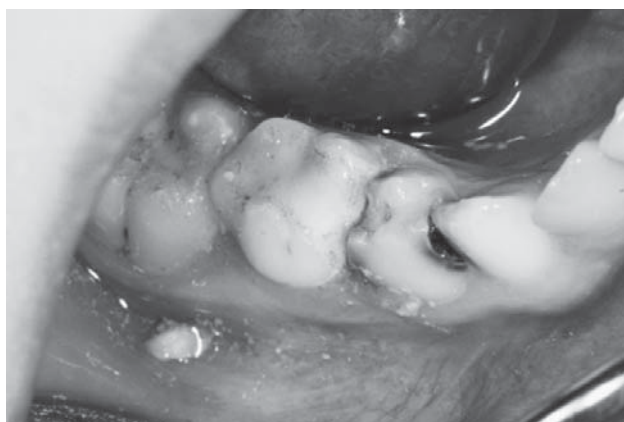SLIKA 1. Lokalna anestezija



SLIKA 2. Kirurško uklanjanje koronarne pulpe



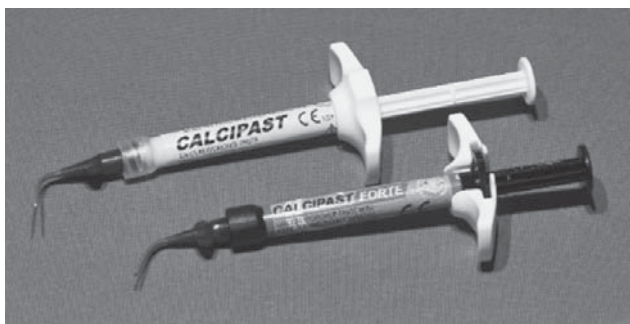SLIKA 3. Postavljenje medikamentoznog uložka



SLIKA 4. Završna restauracija stakleno ionomernim ispunom

2. Glutaraldehyd - u usporedbi s formokrezolom znatno je manje apsorbira u organizam, čime mu je štetno djelovanje manje. Aplikacijom na vitalnu pulpu dolazi do fiksacije površinskog sloja radikularne pulpe, dok dublji slojevi ostaju vitalni. Fiksirano se tkivo s vremenom nadomješta vezivom (1).

3. Željezo sulfat - hemostatički je agens, koji u dodiru s pulpnim tkivom aglutinira krvne proteine, kojima onda me-



SLIKA 5. Pasta kalcij hidroksida

hanički okludira kapilare površinskog sloja radikularne pulpe. Željezo sulfat ima prednost pred formokrezolom i glutaraldehidom zbog svojeg minimalno štetnog učinka na cijeli organizam (1, 7, 21).

4. Kalcij hidroksid - materijal je koji se stavlja direktno na izloženu vitalnu pulpu. Visok pH uzrokuje trenutnu površinsku nekrozu tkiva. Nediferencirane slobodne stanice dentalne pulpe ispod površinske zone nekroze diferenciraju se u odontoblaste, koji započinju proizvodnju tzv. dentinskog mosta (ovakav dentin poznat je kao terciarni ili reparativni dentin koji se proizvodi kao odgovor na iritaciju i koji je moguće rengenološki pratiti 3-12 mjeseci nakon liječenja). Središte pulpe ostaje netaknuto, tako da se proizvodnja sekundarnog dentina nastavlja normalno u ostatku zuba (7, 22) (Slika 5).

5. MTA (mineral trioksidni agregat) - mehanizam djelovanja vrlo je sličan kalcijevu hidroksidu. Nema citotoksično djelovanje i ne zahtijeva suho radno polje, već se stvrdnjava u vlažnom mediju za 4-6 sati. U sastavu praha MTA-a nalazi se kalcijev oksid, koji prilikom miješanja s vodom prelazi u kalcijev hidroksid i u dodiru s pulpnim tkivom disocira na  $Ca^{2+}$  i  $OH^-$  ione. Kalcijevi ioni reagiraju s  $CO_2$  i stvaraju kalcifikaciju, omogućavajući adheziju stanica i njihovu daljnju diferencijaciju, što rezultira stvaranjem poželjnog dentinskog mostića (1, 7, 22).

6. BUCKLEYJEVA FORMULA – Buckleyjeva formula: 19% formaldehida, 35% krezola, 15% glicerola i vode. U dječjoj stomatologiji se primjenjuje nakon koronarne amputacije pulpe kao medikamentozni uložak na ostatak vitalne radikularne pulpe (7, 22).

7. Natrijev hipoklorit - iako se češće upotrebljava kao sredstvo za ispiranje korijenskih kanala, mliječnih i trajnih zuba, svoju uporabu u dječjoj stomatologiji ima i kao medikamentozni uložak nakon vitalne amputacije pulpe s jednakom uspješnošću kao i željezo sulfat ili formokrezol (23, 24).

### B) Devitalizacijska pulpotomija

U slučaju nekooperativne djece koju je nemoguće anestetizirati ili kad zbog nedostatka vremena nije moguće provesti

vitalne metode liječenja mliječnih zuba, indicirana je devitalizacijska pulpotomija. To je višeposjetni postupak koji u prvom posjetu obuhvaća postavljanje devitalizacijske paste na pulpno tkivo, a zatim u idućem posjetu uklanjanje medikamentozno devitaliziranog koronarnog tkiva pulpe sve do ulaza u korijenske kanale, dok se radikularni dio pulpe prekriva mumifikacijskom pastom (1, 23).

Devitalizacijske paste stavljaju se na otvorenu pulpu, te uz antiseptik na bazi paraformaldehida, sadržavaju i lokalni anestetik poput lidokaina ili prilokaina za ublažavanje boli. Od antiseptika u pastama se nalaze paraform, glutaraldehid, krezoli, eugenol, jodoform i fenolkamfor. Primjer je preparat Toxavit, koji sadrži paraform, lidokain, m-krezol i eugenol. U dodiru s pulpnim tkivom oslobađa formaldehid u obliku plina, koji koagulira staničnu membranu pulpnog tkiva, a pulpa postupno fibrozira (6). Paste za devitalizaciju danas dostupne na tržištu su: Toxavit, Depulpin, Caustinerf te za mumifikaciju Caustinerf, Pedodontique, Kri-pasta, Maisto pasta, cresopate, jodoform i Volkofljeva.

U studenom 2016. godine HALMED je zabranio uvoz pasta na bazi paraformaldehida na tržište Republike Hrvatske, što je prouzrokovalo brojna nezadovoljstva stomatologa diljem Hrvatske (25). Devitalizacijska pulpotomija je još i sad metoda izbora u liječenju mliječne pulpe zahvaćene karijesom. Alternativni postupci liječenja mliječne pulpe nisu dobro prihvaćeni i rašireni, kako među stomatolozima tako i među pacijentima. To možemo objasniti dužim vremenskim trajanjem alternativnog postupka, slabijom suradnjom i informiranosti pacijenata, a i troškovi su nešto veći. Zbog opće pobune i mnogih zahtjeva, HALMED je u veljači 2017. nakon rasprave i na preporuku stručnih vijeća Hrvatske dentalne komore i Hrvatskog društva stomatologa pokrenuo postupak interventnog uvoza navedenih materijala (26).

### C) Pulpektomija

Pulpektomija je endodontski postupak, indiciran kod nekroze i gangrene mliječne pulpe, kao i kod zuba s obilnim krvarenjem tijekom pulpotomije. Podrazumijeva uklanjanje i koronarnog i radikularnog dijela pulpe.

Zbog često složene anatomije endodontskog prostora mliječnih zuba, kao što su apikalne delte, lateralni i akcesorni kanali, nemoguće je potpuno ukloniti mikroorganizme, pa ih valja očistiti kemijskim sredstvima za irigaciju i dezinfekciju (27, 28).

#### a) Sredstva za irigaciju:

natrijhipoklorit - sredstvo koje se najčešće upotrebljava za irigaciju korijenskih kanala. Dobar je antiseptik i podmazuje, jeftin je te se najčešće primjenjuje u razrijeđenjima kao 0,5-5,25%-tna otopina. Oslobođeni klor iz natrijhipoklorita ukla-

njanja tkivne ostatke iz kanala, razgrađuje vitalno i nekrotično tkivo na jednostavne aminokiseline. Smanjenjem koncentracije otopine smanjuje se toksičnost, antiseptički učinak i sposobnost razgradnje tkiva. Povećanjem količine ili zagrijavanjem povećava se njegov učinak kao irigansa korijenskih kanala. Prednosti NaOCl-a su razgradnja organskih tvari prisutnih u korijenskom kanalu i njegova dostupnost. Glavni nedostaci su citotoksičnost prilikom slučajne primjene u preiradikalarno tkivo, neugodan miris i okus, sposobnost bijeljenja boja (tkanine) i korodiranje metala. Hipoklorit nadražuju sluznicu, pa u slučaju kontakta treba obilno isprati vodom (1, 7, 27).

Klorheksidin glukonat - za ispiranje korijenskih kanala rabi se u koncentraciji od 0,2-2% te ima širok antimikrobni spektar. S NaOCl-om djeluje sinergistički u eliminaciji mikroorganizama. Nedostatak klorheksidina je nemogućnost otapanja nekrotičnog tkiva i uklanjanja zaostatnog sloja (29).

Limunska kiselina - rabi se u koncentraciji od 1-50%, najčešće je 10%-tna. Limunska se kiselina isto može primjenjivati za irigaciju korijenskih kanala i uklanjanje zaostatnog sloja.

MTAD - sredstvo za irigaciju koje je sposobno dezinficirati dentin, ukloniti zaostatni sloj i time otvoriti dentinske tubule u koje onda prodire antibakterijska komponenta. To je mješavina izomera tetraciklina (doksiciklina), kiseline i detergenta, s vrlo niskim pH-om (3).

Ozon - primjenjuje se u endodontskoj terapiji u vodenoj otopini ili plinovitom stanju, radi redukcije broja mikroorganizama korijenskoga kanala, čime se smanjuje rizik nastanka postendodontskih komplikacija (28). Ozon djeluje oksidacijom stanične stijenke i citoplazme kod bakterija i gljivica. Posljedično dolazi do povećanja permeabilnosti membrane, koja je ključni element opstanka stanice, i uzrokuje trenutni prestanak njene održivosti. Molekule ozona potom jednostavno prodiru u stanicu i uzrokuju smrt mikroorganizma (30, 31, 32).

#### b) Antiseptički ulošci

Paraklorfenol - glavni sastojak otopine *chresophene* koja služi za dezinfekciju korijenskih kanala. Njegovu baktericidnost pojačava klor koji se prilikom primjene oslobađa. Primjenjuje se u 1%-tnoj koncentraciji (7).

Fenolkamfor - antiseptik koji nastaje miješanjem fenola i kamfora. Takva otopina služi kao depo antiseptik s dugotrajnim postupnim otpuštanjem fenola. Osim antiseptičkog, ono razvija i blago anestetički učinak. Najčešće upotrebljavani preparat iz ove skupine je *solutio Chlumsky* koji sadrži 60% kamfora, 30% fenola i 10% etanola. Uložak natopljen otopinom može stajati u kanalu nekoliko dana (7).

Kalcij hidroksid - ima široku endodontsku uporabu i kod mliječnih i kod trajnih zuba. Kao međuposjetni uložak kod po-

stupka pulpektomije, osim antiseptičkog učinka iskorištavamo i njegova svojstva poticanja apeksifikacije i apeksogeneze mliječnih zuba mobilizacijom odontoblasta i osteoblasta (33).

Jodoform - sredstvo vrlo specifičnog, jakog mirisa, koji djeluje kao spremište joda i postupno ga otpušta u malim količinama, čime postiže dugotrajan antiseptički učinak (28). Stavljajući se u korijenski kanal između dvaju posjeta tijekom pulpektomije.

#### c) Materijali za punjenje korijenskih kanala mliječnih zuba

Cinkoksid eugenol - u dječjoj stomatologiji rabi se i za privremeno zatvaranje kaviteta. Kao materijal za punjenje korijenskih kanala mliječnih zuba karakterizira ga relativno slab antibakterijski i analgetički učinak te vrlo spora resorpcija (1). Prednost mu je dobro rubno zatvaranje (1, 7).

Jodoform pasta - moguće ju je upotrebljavati i za trajno punjenje kanala mliječnih zuba. Lakše se apsorbira i posjeduje bolja antiseptička svojstva od cinkoksid-eugenola, ali uzrokuje žućkasto obojenje zuba.

Kalcij hidroksid - još jedna primjena kalcij hidroksida u endodontskoj terapiji mliječnih zuba. Punjenje korijenskih kanala je posljednji u nizu endodontskog liječenja zuba. Kao sredstvo za trajno punjenje korijenskih kanala mliječnih zuba primjenjuje se nestvrdnjavajuća pasta kalcijeva hidroksida, zbog svog antiseptičkog učinka i sposobnosti podlijeganja prirodnom fiziološkom procesu resorpcije korijena mliječnih zuba.

Pasta kalcijevog hidroksida i jodoforma - prvo je sredstvo izbora, jer se smatra idealnim materijalom za tu svrhu: pokazuje dobru resorpciju iz kanala i periapeksa, lako se njime rukuje, radioopaktan je, nije toksičan i ne djeluje negativno na zametak (1, 7).

## ZAKLJUČAK

U usnoj šupljini obitava razna mikrobiološka flora koja kolonizira oralnu sluznicu i zube i uz to je podložna dinamičkim promjenama tijekom života. Broj i sastav mikroorganizama reguliraju ekološki mehanizmi koji uključuju antimikrobne čimbenike sline i gingivne tekućine, intermikrobni sinergizam i antagonizam, ali i prehranu i oralnu higijenu domaćina.

Nekle vrste mikroorganizama posjeduju znatan patogeni potencijal, pa ih se povezuje s nastankom karijesa zuba i endodontskih infekcija, parodontitisa i miješanih anaerobnih infekcija oralnih tkiva, koji su česti u dječjoj populaciji.

Antiseptici imaju veliku važnost u prevenciji i lokalnoj antimikrobnoj terapiji različitih bolesti i infekcija unutar usne šupljine. Njihovom uporabom izbjegava se sustavna primje-

na antibiotika u slučajevima kad ona zaista nije potrebna. Uspješnost liječenja ovisi o pravilnom odabiru sredstva temeljem poznavanja antimikrobnih svojstava pojedinog antiseptika. Također ovisi i o učinku njegova djelovanja, odnosno o postizanju dostatne koncentracije i dostatnog vremena djelovanja antiseptika na mjestu primjene.

Antiseptici imaju širok raspon primjene u dječjoj stomatologiji, od kemijske kontrole plaka i eliminacije patogenih mikroorganizama, to jest prevencije karijesa i gingivitisa do primjene u endodontskim terapijskim postupcima. U buduću će antiseptici imati veliko značenje u pedodonciji, s tim da bi se agresivni preparati, koji se u svakodnevnoj praksi primjenjuju u vitalnoj i devitalizacijskoj pulpotomiji mliječnih zuba, trebali zamijeniti pouzdanijim, manje agresivnim, inovativnijim, biokompatibilnijim preparatima.

#### NOVČANA POTPORA/FUNDING

Nema/None

#### ETIČKO ODOBRENJE/ETHICAL APPROVAL

Nije potrebno/None

#### SUKOB INTERESA/CONFLICT OF INTEREST

Autori su popunili *the Unified Competing Interest form* na [www.icmje.org/coi\\_disclosure.pdf](http://www.icmje.org/coi_disclosure.pdf) (dostupno na zahtjev) obrazac i izjavljuju: nemaju potporu niti jedne organizacije za objavljeni rad; nemaju financijsku potporu niti jedne organizacije koja bi mogla imati interes za objavu ovog rada u posljednje 3 godine; nemaju drugih veza ili aktivnosti koje bi mogle utjecati na objavljeni rad./All authors have completed the *Unified Competing Interest form* at [www.icmje.org/coi\\_disclosure.pdf](http://www.icmje.org/coi_disclosure.pdf) (available on request from the corresponding author) and declare: no support from any organization for the submitted work; no financial relationships with any organizations that might have an interest in the submitted work in the previous 3 years; no other relationships or activities that could appear to have influenced the submitted work.

#### LITERATURA

- Jurić H i sur. Dječja dentalna medicina. Zagreb: Naklada Slap; 2015.
- Cephas KD, Kim J, Mathai RA, et al. Comparative analysis of salivary bacterial microbiome diversity in edentulous infants and their mothers or primary care givers using pyrosequencing. *PLoS* 2011;6:235-43.
- Celepku T, Rezani Toptanci I, Erten Bucaktepe PG, Sen V, Dogan MS, Kars V. A microbiological assessment of the oral hygiene of 24-72-month-old kindergarten children and disinfection of their toothbrushes. *BMC Oral Health*. 2014;14:94-9.
- Jenkinson H, Lamont R. *Oral Microbial Ecology*. In: Lamont R, Burne RA, Lantz MS, Leblanc DJ, editors. *Oral microbiology and immunology*. Washington DC: ASM Press; 2006.
- Mombelli A, Gusberti FA, van Oosten MA, Lang NP. Gingival health and gingivitis development during puberty. A 4-year longitudinal study. *J Clin Periodontol*. 1989;16:451-6.
- Sampaio-Maia B, & Monteiro-Silva F. Acquisition and maturation of oral microbiome throughout childhood: An update. *Dent Res J*. 2014;11:291-301.
- Linčir I. *Farmakologija za stomatologe*. Treće, obnovljeno i dopunjeno izdanje. Zagreb: Medicinska naklada; 2011.
- Bošnjak A. Primjena klorheksidina u oralnoj higijeni. *Dental Tribune. Croat & BiH ed*. 2008.
- Walsh T1, Oliveira-Neto JM, Moore D. Chlorhexidine treatment for the prevention of dental caries in children and adolescents *Cochrane Database Syst Rev*. 2015;13:4.
- Negovetić-Vranić D. Topikalna upotreba fluorida u prevenciji karijesa u djece. *Sonda*. 2011;12:21-3.
- Rošin-Grget K, Peroš K, Šutej I, Bašić K. The cariostatic mechanisms of fluoride. *Acta Med Acad*. 2013;42:179-88.
- Rošin-Grget K, Šutej I, Linčir I. The effect of saliva on the formation of KOH-soluble fluoride after topical application of amine fluoride solutions of varying fluoride concentration and pH. *Caries Res* 2007;41:235-8.
- Fine DH. Listerine: past, present and future-a test of thyme. *J Dent*. 2010;38:2-5.
- Martin MP, Pileggi R. A quantitative analysis of Propolis: A promising new storage media following avulsion. *Dent Traumatol*. 2004;20:85-9.
- Duarte S, Rosalen PL, Hayacibara MF, Cury JA, Bowen WH, Marquis RE, Rehder VL, Sartoratto A, Ikegaki M, Koo H. The influence of novel propolis on mutans streptococci biofilms and caries development in rats. *Arch Oral Biol*. 2006;51:15-22.
- Nara A, Dhanu, Chandra P, Anandakrishna L, Dhananjaya. Comparative evaluation of antimicrobial efficacy of MTAD, 3% NaOCl and Propolis against *E. Faecalis*. *Int J Clin Pediatr Dent*. 2010;3:21-5.
- Rupić I, Batinjanin G, Vučićević Boras V. Upotreba i djelovanje propolisa na oralne bolesti. *Sonda*. 2012;13:106-8.
- Schwendicke F, Paris S, Tu YK. Effects of using different criteria for caries removal: a systematic review and network meta-analysis. *J Dent*. 2015;43:1-15.
- Ansari G, Beeley JA, Reid JS, Foye RH. Caries detector dyes- an in vitro assessment of some new compounds. *J Oral Rehabil*. 1999;26:453-8.
- Guideline on pulp therapy for primary and young permanent teeth. American Academy on Pediatric Dentistry Clinical Affairs Committee-Pulp Therapy subcommittee. American Academy on Pediatric Dentistry Council on Clinical Affairs. *Pediatr Dent*. 2014;37:244-52.
- Marković D, Zivojinović V, Vucetić M. Evaluation of three pulpotomy medicaments in primary teeth. *Eur J Paediatr Dent*. 2005;6:133-8.
- El-Meligy OAS, Avery DR. Comparison of mineral trioxide aggregate and calcium hydroxide as pulpotomy agents in young permanent teeth (apexogenesis). *Pediatr Dent*. 2006;28:399-404.
- Vostatek S, Kanellis M, Weber-Gasparoni K, Gregorsok RL. Sodium hypochlorite pulpotomies in primary teeth: A retrospective assessment. *Pediatr Dent*. 2011;33:329-32.
- Ruby D, Cox C, Mitchell SC, Makhija S, Chompu-Inwai P, Jackson J. A randomized study of sodium hypochlorite versus formocresol pulpotomy in primary molars. *Int J Pediatr Dent*. 2012;23:145-52.
- <http://www.halmed.hr/Novosti-i-edukacije/Novosti/2016/Obavijest-o-paraformaldehidnim-pastama-za-devitalizaciju-pulpe-zuba/1653>
- <http://www.almp.hr/Novosti-i-edukacije/Novosti/2017/Obavijest-o-odobranju-interventnog-unosenja-paraformaldehidnih-pasta-za-devitalizaciju-pulpe-zuba/1688>.
- Buneta-Jurić Lj, Jurić H, Tambić-Anbrašević A, Škaljac G, Miletić-Karlović I, Anić I. Antimikrobni učinak različitih medikamentoznih uložaka tijekom endodontskog liječenja. *Acta Stomatol Croat*. 2006;40:12-8.
- Walton RE, Torabinejad M. *Endodontics: principles and practice*. Philadelphia: Saunders; 2002.
- Kaur R, Singh K, Sethi K, Garg S, Miglani S. Irrigating solutions in pediatric dentistry: Literature review and update. *J Adv Med Dent Sci*. 2014;2:104-15.
- Azarapazhooh A1, Limeback H. The application of ozone in dentistry: a systematic review of literature. *J Dent*. 2008;36:104-16.
- Estrela CRA, Estrela DA. Decurcio, Hollanda ACB, JA. Silva Antimicrobial efficacy of ozonated water, gaseous ozone, sodium hypochlorite and chlorhexidine in infected human root canals. *Int End. J* 2007;40:85-93.
- Celiberti P, Pazera P, Lussi A. The impact of ozone treatment on enamel physical properties. *Am J Dent*. 2006;19:67-72.
- Cvek M. Endodontic management and the use of calcium hydroxide in traumatized permanent teeth. In: Andreasen JO, Andreasen FM, Andersson L, eds. *Textbook and Color Atlas of Traumatic Injuries to the Teeth*. 4<sup>th</sup> ed. Ames, Iowa: Blackwell Munksgaard; 2007:598-657.

S U M M A R Y

## Use of antiseptics in pediatric dentistry

Sofija Stojić, Dubravka Negovetić Vranić, Vlatka Njari, Sara Čekalović, Željko Verzak, Ivana Šutej

*The purpose of this article is to review the use of antiseptics and define the meaning of dental antiseptics in the control and elimination of microorganisms as an integral part of prevention and treatment of plaque diseases in pediatric dentistry. Also, the article describes the known characteristics and mechanism of action of some antiseptics, contributing to current indications for their use in pediatric and preventive dentistry.*

**Key words:** pediatric dentistry; dental disinfectants