

Liječenje idiopatskih aseptičnih nekroza glave femura fleksionom intertrohanternom osteotomijom*

Boris Lah

Ortopedska bolnica Lovran

Stručni rad

UDK 616.718.4-002.4-089.166

Prispjelo: 20. ožujka 1986.

U radu su prikazane indikacije, izbor operativne metode, operativna tehnika i prvi rezultati u liječenju aseptičnih nekroza fleksionom osteotomijom. Na osnovu praćenja 16 operiranih pacijenata, u toku

1983. i 1984. godine, možemo zaključiti da ta metoda ima svoje mjesto u liječenju idiopatskih nekroza glave bedrene kosti.

Ključne riječi: fleksiona intertrohanterna osteotomija, glava femura, idiopatska aseptična nekroza

Prosječni bolesnik koji se javlja na liječenje u našu ustanovu sa aseptičnom nekrozom glave femura, muškarac je srednje dobi, sa jakim bolovima, lošom funkcijom i kratkom relacijom hoda. U pravlju ti bolesnici nisu sposobni ni za kakav posao.

Konzervativna terapija (fizikalno-terapeutske procedure i analgetika) bez bitnog su utjecaja na sam tok bolesti. U izboru operativnog liječenja imamo nekoliko mogućnosti: artrodeza, jedna od totalnih proteza, te intertrohanterne ili druge osteotomije.

Artrodeza je operativni zahvat opterećen visokim postotkom loših rezultata (otežano zaraštavanje), a i bolesnik nerado prihvaća »kočenje kuka«.

Totalne proteze kuka također nisu idealno rješenje, jer se radi o bolesnicima starim od 35—50 godina, kada totalne proteze treba izbjegavati.

Od raznih vrsta osteotomija, koje dolaze u obzir, odlučili smo se na fleksione jer prema podacima iz literature daju dobre rezultate od 60 do 75% slučajeva (**tablica 1**). Zahvat nismo kombinirali sa spongioplastikama glave femura, jer su opisana pogoršanja kada je osteotomija kombinirana sa spongioplastikom.²

MATERIJAL I METODE

Indikaciju za fleksionu osteotomiju postavljali smo u bolesnika kod kojih je dijagnosticirana aseptična nekroza sa održanom konfiguracijom glave femura i lokalizacijom nekroze u gornjem i prednjem dijelu glave. Lokalizaciju smo utvrdili ciljanim snimkama po Schneideru.⁹ Uvjet za operaciju bila je i dobra gibljivost bez fleksione kontrakture. U toku 1983/84. godine operirali smo 16 takvih bolesnika. Zahvat izvodimo u položaju na boku, lateralnim pristupom, pridržavajući se pravila iz udžbenika za osteosintezu.⁶ Nakon određivanja antetorzijske, te visine osteotomije, u trohanterni masiv uvodi se sjekač tako što je povoljnije ako je ulazno mjesto sjekača što više straga u trohanternom masivu. Nakon toga slijedi osteotomija sa isjecanjem klina čija je baza ventralno. Kutnom pločom od 90° učini se kompresivna osteosinteza sa fleksijom od cca 30° i poma-

TABLICA 1.

Rezultati liječenja idiopatskih aseptičnih nekroza glave femura intertrohanternom osteotomijom

Autor	Broj slučajeva	% dobrih i zadovoljavajućih rezultata
W. Kreischer ¹	101	75%
E. Keller ²	23	66%
G. Biehl ¹	35	70%
L. Rabenseifner ⁷	36	66%
A. Reichelt ⁸	14	70%
F. Vrevc ¹²	17	88%

kom dijafize femura prema naprijed za cca 1—1,5 cm, (**slika 1**). Nakon RTG kontrole, vijcima stabiliziramo ploču. Gipsane imobilizacije nismo postavljali, već smo 2—3 dana nakon zahvata počinjali sa aktivno potpomognutim vježbama.

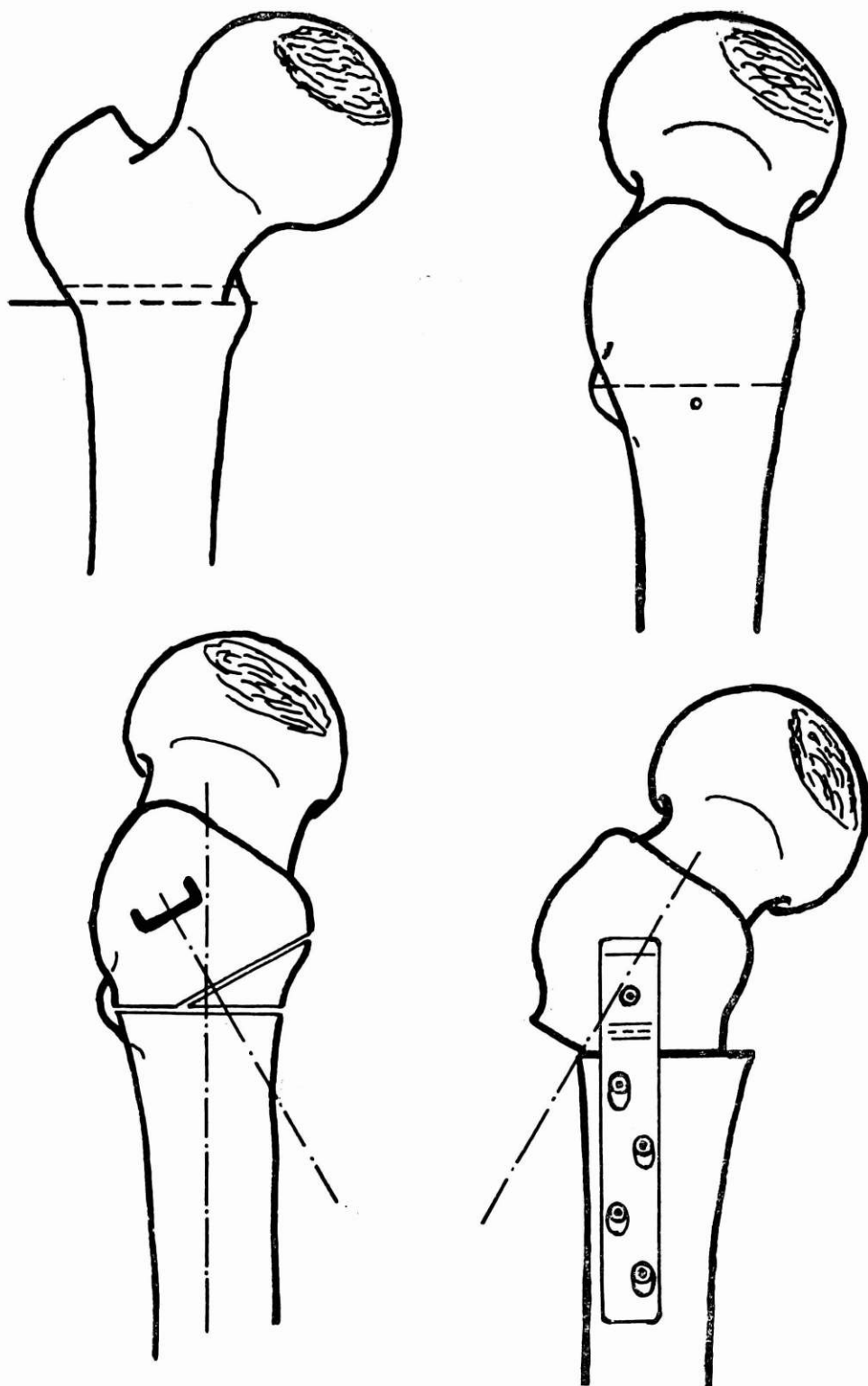
Nakon RTG kontrole bolesnika smo dizali na štake i provodili rehabilitaciju kroz 2—4 tjedna. Ukupno rasterećenje na štakama je 3—6 mjeseci.

RASPRAVA I PRVI REZULTATI

U nedostatku kauzalne terapije aseptičnih nekroza glave femura u odraslih, odlučili smo se izvršiti fleksionu osteotomiju kod 16 pacijenata. Tim zahvatom nastojali smo nekrotični areal u prednjem i gornjem dijelu glave femura pomaknuti iz zone opterećenja. Zahvat je u poređenju sa drugim osteotomijama tehnički jednostavniji (Sugioka osteotomija),¹⁰ ali ipak zahtijeva dobro poznavanje kirurgije kuka. Daljnje prednosti fleksione osteotomije su: brzo popuštanje bolova, mogućnost punog opterećenja nakon određenog razdoblja, održana prirodna struktura zglobova, te mogućnost naknadne primjene svih ostalih operativnih metoda.

Od komplikacija u našem materijalu imali smo jednu nepravilno postavljenu ploču, čije je sječivo probilo stražnji dio vrata femura. Bolesnika smo idući dan reoperirali, izmijenili smjer i oblik ploče tako da incident nije imao utjecaja na kasniji rezultat. Na osnovu naših prvih zapažanja mogli smo konstatirati da je većina naših bolesnika (12 od 16 operiranih) osjetila promjenu u smislu smanjenih bolova u kuku, bolje pokretljivosti, te produženje relacije hoda.

* Ovaj rad je iznesen kao diskusija na sastanku Ortopedske sekcije slavonsko-baranjske regije u Osijeku 20. listopada 1984. godine na proslavi 50. godišnjice Odljela za ortopediju Opće bolnice Osijek



SLIKA 1.

Prikaz izvođenja fleksione intertrohanterne osteotomije femura

Na kontrolnim snimkama nismo mogli zapaziti bitnih promjena u strukturi glave femura, što je opisano i kod drugih autora.^{4,3,1,7} Sve osteotomije zarasle su u toku 6—8 tjedana, što po našem mišljenju možemo zahvaliti stabilnoj kompresivnoj osteosintezi. Na osnovu iznesenih rezultata, smatramo da fleksiona osteotomija ima svoje mjesto u liječenju aseptičnih nekroza glave femura. Indikaciju za fleksionu osteotomiju mogli bismo postavljati znatno češće kada nam bolesnici u bolnicu ne bi dolazili u kasnoj fazi oboljenja sa deformiranom glavom. U toj fazi bolesti ne možemo postavljati indikaciju za taj zahvat. Prema podacima iz literature, a i na osnovu vlastitih zapažanja, mogli bismo očekivati znatno bolje rezultate ukoliko bi nam bolesnici dolazili u bolnicu u ranijoj fazi bolesti.

LITERATURA

1. Biehl G und Heisel J. Möglichkeiten und Ergebnisse von gelenkerhaltenden Operationen verschiedener Technik bei der Behandlung von Hüftkopfnnekrosen unterschiedlicher Ätiopathogenese. Orthop Praxis 1982; 11:841-45.

2. Gekeler J. Die kopherhaltender Operationem bei idiopathischer Hüftkopfnnekrose des Erwachsenen. Orthop Praxis 1982; 10:792-9.

3. Keller R, Meeder PJ und Weller S. Die operative Behandlung der idiopathischen Hüftkopfnnekrose — Zwischenergebnisse. Orthop Praxis 1982; 11:839-41.

4. Kreischer W, Zichner L und Heipertz W. Ergebnisse operativ behandelter Hüftkopfnnekrosen nach verschiedenen Behandlungsmethoden. Orthop Praxis 1982; 11:829-33.

5. Küsswette W und Dorn R. Die autologe Spongiosaplastik bei der Behandlung der idiopathischen Hüftkopfnnekrose. Orthop Praxis 1982; 10:799-805.

6. Müller ME i sur. Udžbenik osteosinteze, Zagreb, Jumena 1981.

7. Rabenseifner L, Küsswetter W. Spätergebnisse nach intertrochantärer Osteotomie bei Femurkopfnnekrosen. Orthop Praxis 1982; 11:845-50.

8. Reichelt A. Die operative Therapie der idiopathischen Hüftkopfnnekrose. Orthop Praxis 1982; 10:786-92.

9. Schneider R. Die intertrochantäre Osteotomie bei Koxarthrose. Berlin, Heidelberg, New York, Springer 1978.

10. Sugioka Y. Transtrochanteric anterior rotational Osteotomy of the femoral Head in the treatment of Osteonecrosis affecting the hip. Hir Orthop Rel Res 1978; (130-191-2-1).

11. Vrevc F. Idiopatske aseptične nekroze glave femurja, operativna terapija. XI ortopedsko traumatološki dani udruženja ortopeda i traumatologa Jugoslavije, Novi Sad.

12. Vrevc F. Zdravljenje idiopatskih aseptičnih nekroza glave femurja z intertrohanterno osteotomijo. Zdrav Vestnik 1981.

Abstract

TREATING OF IDIOPATHIC ASEPTIC NECROSIS OF THE FEMORAL HEAD BY INTERTROCHANTERIC FLEXION OSTEOTOMY

Boris Lah

Ortopaedic Hospital Lovran

The indications, operative method choice, operating technique and early results of treating asepti-

c necrosis by flexion osteotomy have been presented. 16 operated patients were checked during 1983 and 1984, and our conclusion is that this method has its place in treating idiopathic necrosis of femoral head.

Key words: femoral head, idiopathic asepti-
c necrosis, intertrochanteric flexion osteotomy

Received: March 20, 1985