

# Postoperativne infekcije u kirurgiji krvnih žila donjih ekstremiteta

## Naša iskustva i rezultati

Mladen Ivanković, Sreto Makivić i  
Vladimir Lehner

Odjel za kirurgiju Opće bolnice Osijek

Stručni rad

UDK 616.11-089.168

Prispjelo: 20. svibnja 1986.

Autori su u toku jedne godine pratili razvoj postoperativno nastale infekcije u 173 bolesnika. Ukazuju na benigni tok ekstrapfascijalne i opasan razvoj subfascijalne infekcije, razrađuju mogućnost preven-

tivnih mjera, kao i terapijske postupke kod nastalih komplikacija. Svoje rezultate dovode u znatnu ovisnost o uvjete rada na kirurškim odjelima gdje nedostaje adekvatan suvremeni medicinski komfor.

**Ključne riječi:** donji ekstremiteti, kirurgija, krvne žile, postoperativne infekcije

Infekcija predstavlja veliki problem u vaskularnoj kirurgiji i spada među najteže komplikacije. U literaturi se navodi da je revaskularizacija donjih ekstremiteta opterećena septičkim komplikacijama u oko 50% slučajeva,<sup>7</sup> kod kojih liječenje amputacijom završi 150%<sup>2</sup>, dok smrtnost iznosi čak 280%.<sup>5</sup> Suzbijanje ove opasne komplikacije zahtijeva brojne profilaktične i terapijske mjere, a da bi one bile efikasne, prethodno je potrebno analizirati: uzroke infekcije, faktore rizika, bakteriološke podatke, zavisnost infekcije od upotrijebljenog materijala i lokalizaciju infekcije.

Infekcija se najčešće može razviti unošenjem infektivnoga agensa spolja u toku operativnog rada, kao i širenjem infekcije iz inficiranih limfnih žlijezda preponске regije, zatim širenjem infekcije iz distalnih ulceracija i gangrena (slika 1) i dosta često limforejom na mjestu incizije.<sup>1</sup>

Faktorima rizika pridaje se velika važnost u nastanku infekcije. Na prvo mjesto dolazi gangrena, ulcera ili trofične promjene manjeg opsega, potom dijabetes, te adipozitet i bubrežna insuficijencija. Loša operativna tehnika i dužina kirurškog zahvata imaju važnu ulogu u nastanku infekcije, kao i postoperativni hematomi.<sup>6</sup>

Dokazano je da su najčešći izazivači infekcije u vaskularnoj kirurgiji: staphylococcus aureus, pseudomonas, proteus, echerichia coli i aerobacter,<sup>3</sup> ali se mogu javiti i zajednički.

Rezistencija upotrijebljenoga materijala može utjecati na razvoj infekcije. Autovenski i autoarterijski transplantati su relativno otporni na infekciju. Heterologni grefon se po osjetljivosti na infekciju nalazi između autolognog i veoma senzibilnog sintetskog materijala. Varikozna ili flebitom promijenjena vena, resterilirana ili rigidna proteza lakše podliježu infekciji. Kao najbolji materijal za šivanje danas se smatra atraumatski, neresorptivni monofil sintetskog porijekla.

Obzirom na lokalizaciju, infekcija se može razvijati ekstrapfascijalno i subfascijalno. Ekstrapfascijalna obično ima benignan tok dok subfascijalna predstavlja veliku opasnost za život bolesnika i zahtijeva urgentan tretman.

Infekcijom je najčešće zahvaćen Scarpov trokut. Potom slijede retroperitoneum i laparotomijska rana. Ostali pristupi manje su podložni infekciji.

Ako se razvije infekcija, posljedice mogu biti veoma teške, čak smrtonosne ako se ne poduzme pravovremena adekvatna terapija. Krvarenje se obično viđa u neposrednom postoperativnom pe-

riodu. Tromboza se može razviti kao rana i kasna. Rana je u toku prvih sedam dana. Lažne aneurizme se manifestiraju u kasnijem postoperativnom periodu. Formiranju aortoenterične fistule pogoduje nastanak infekcije i loša peritonizacija proteze. Abscesi se najčešće lokaliziraju u retroperitoneumu i Scarpovom trokutu. Kronične retroperitonealne infekcije daju sliku retroperitonealne fibroze i mogu izazvati kompresiju uretera ili grefona. Najteža komplikacija je razvoj sepsa.

## METODE I REZULTATI

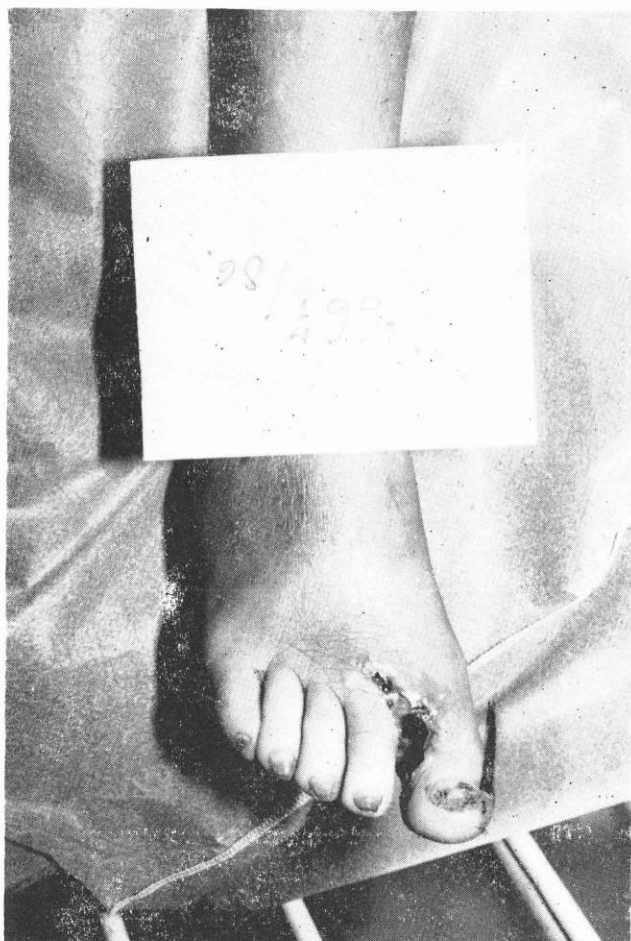
U toku 1985. godine na vaskularnom odsjeku Odjela za kirurgiju Opće bolnice u Osijeku praćena je pojava infekcije u postoperativnome toku u 173 bolesnika. Infekcija koja je zahtijevala posebni tretman, javila se u 26 bolesnika, što ukupno čini 150% operiranih. Najveći broj otpada na ekstrapfascijalne infekcije poslije nerekonstruktivnih operacija na površinskom venskom sustavu, i to 15 bolesnika, odnosno 8,60% (tablica 2), dok na planirane i urgentne rekonstruktivne operacije arterija otpada 11 bolesnika, odnosno 6,40% (tablica 1).

Najčešća lokalizacija infekcije je Scarpov trokut, odnosno prepona (slika 2). Imali smo dosta čestu pojavu crvenila i edema, odnosno sekrecije rane nakon zahvata na površinskom venskom sustavu.

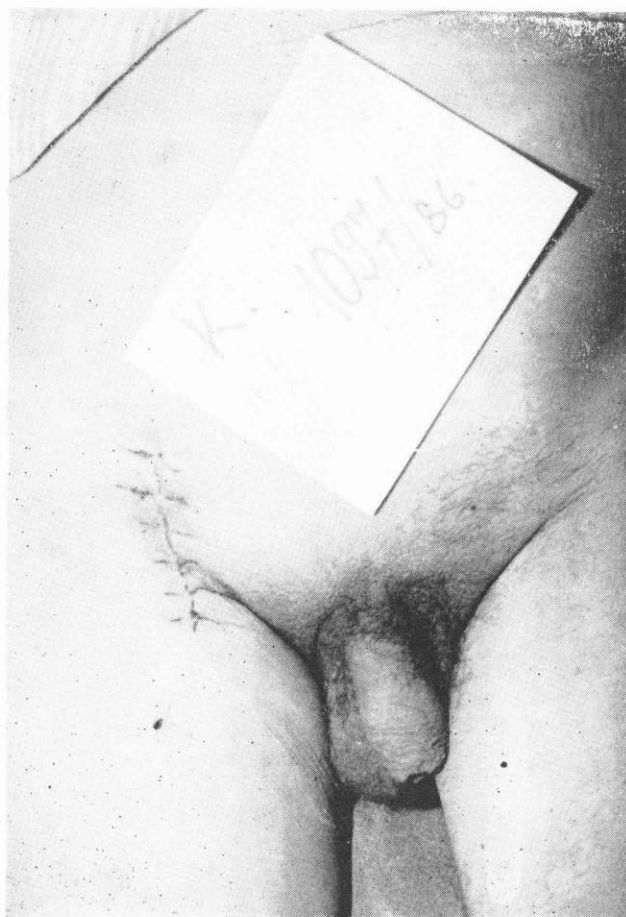## RASPRAVA I ZAKLJUČAK

Da bi postotak infekcije u vaskularnoj kirurgiji bio sveden na što je moguće manju mjeru, nužno je provesti niz preventivnih mjera: higijenskih, medikamentoznih, taktičkih i tehničkih, koje nam stoje na raspolaganju.

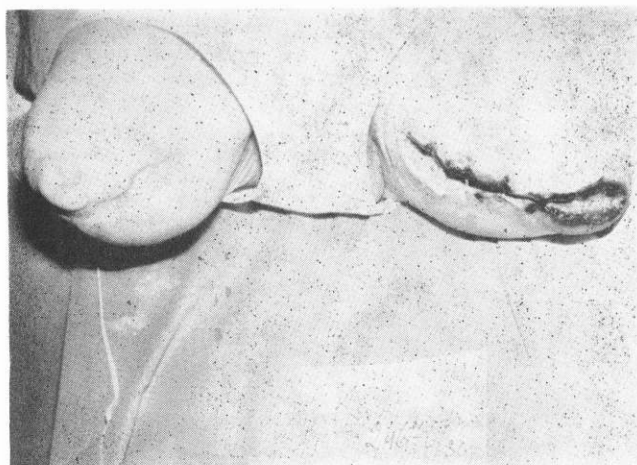
Neophodno je pravovremeno poduzeti operaciju, jer su trofične promjene uzrok latentne infekcije u preponi. Striktano se pridržavati preoperativnih higijenskih mjera koje se odnose na sanitarnu obradu bolesnika kao i na higijenski režim, kako kirurga tako i na ostali personal u operacionoj sali. Suvremeno opremljena operaciona sala iziskuje i visok stupanj čistoće. Veliki značaj ima i davanje adekvatnih antibiotika, kako prije i za vrijeme operacije, tako i nekoliko dana poslije operacije. Operaciono polje dobro oprati Asepsolom 5—8 minuta, zatim obojenim aseptičnim rastvorom i izolirati ga ljepljivom sintetskom trakom. Aseptički rad i minuciozna operativna tehnika moraju se poštivati do



**SLIKA 1.**  
Inficirana ulcera stopala u bolesnika koji boluje od dijabetesa i arterioskleroze.



**SLIKA 2.**  
Postoperativna infekcija najčešće je lokalizirana u preponi



**SLIKA 3.**  
Infekcija na bataljku amputirane ratkoljenice.

granice savršenstva. Taktičkim rješenjima u toku same operacije treba pokušati smanjiti rizik infekcije (primjena neanatomskog by-passa). Čak šta više, ako je rizik od infekcije visok, predlaže se odložiti operativni zahvat.

**TABLICA 1.**

Prikaz postoperativnih infekcija nakon zahvata na arterijskim krvnim žilama.

Operativni zahvati	Komplikacije infekcije					Ukupno
	Broj operacija	Crvenilo i edem	Sekrecija rane	Limforeja	Sepsa	
Planirane i urgentne rekonstruktivne operacije arterija	65	2	6	2	1	11
Operacije na vegetativnom nervnom sustavu	26					
Radiološki dijagnostički postupci	1					
<b>Ukupno</b>	<b>92</b>	<b>2</b>	<b>6</b>	<b>2</b>	<b>1</b>	<b>11</b> 6,4%

Ako i pored poduzetih svih preventivnih mjera ipak dođe do infekcije, neophodno je primijeniti pravovremenu i adekvatnu terapiju.

Ekstrafascijalne infekcije uspješno se mogu liječiti konzervativnim mjerama. Mi smo imali znatan broj edema i crvenila, odnosno sekrecije rane nakon nerekonstruktivnih operacija na površinskom



**TABLICA 2.**  
**Prikaz postoperativnih infekcija nakon zahvata na venskim krvnim žilama.**

Operativni zahvati	Komplikacije infekcije					Ukupno
	Broj operacija	Crvenilo i edem	Sekrecija rane	Limforeja	Sepsa	
Planirane i urgentne rekonstruktivne operacije dubinskog venskog sustava	2					
Nerekonstruktivne operacije na površinskom venskom sustavu	79	12	3			15
<b>Ukupno</b>	<b>81</b>	<b>12</b>	<b>3</b>			<b>15</b> <b>8,6%</b>

venskom sustavu (8,6%). Ovako veliki postotak objašnjavamo učestalom patologijom varikoznoga sindroma stavljanjem na operativni program slijedeći dan nakon hospitalizacije, te otpuštanjem na kućno, odnosno ambulantno liječenje dan ili dva nakon operacije.

Subfascijalne infekcije moraju biti tretirane radikalno. Ako je infekcija prolazne arterije ili proteze komplicirana krvarenjem, zahtijeva energično i hitno kirurško liječenje.<sup>4</sup> Ako, pak, nema krvarenja, a planira se ekstirpacija proteze, preporuča se postepeno stenoziranje krvne žile ili proteze u cilju razvijanja kolateralnoga krvotoka. Najčešće je indicirana ligatura krvne žile i vađenje proteze koja je jako podložna infekciji. Čuvanje revaskularizacije ekstremiteta postiže se zamjenom proteze venskim

graftom ili primjenom neke od metoda indirektno revaskularizacije. Međutim, u cilju spašavanja bolesnika, ekstremitet često mora biti žrtvovan (slika 3). Amputaciju treba pravovremeno izvesti. U našoj kazuistici imali smo jedan slučaj infekcije proteze. Konzervativne mjere nisu dale povoljan rezultat te je odstranjena proteza (Gore tex) i izvršena amputacija noge. Bolesnika smo ipak izgubili zbog sepse.

Postoperativna limforeja iziskuje energičnu lokalnu i antibiotsku terapiju. Mi smo u jednoga bolesnika imali kombinaciju tromboze grafta i limforeje u preponi. Zbog ishemije ekstremiteta i perzistiranja infekcije, učinjena je amputacija noge i odstranjenje grafta.

Aortocentrična fistula, ako krvarenje nije smrtonosno, zahtijeva ekstirpaciju proteze i privremeni ili trajni neanatomski by-pass.

Apscesi retroperitoneuma i Scarpovog trokuta liječe se prema općim kirurškim principima.

Terapija retroperitonealne infekcije u početku je konzervativna, a kasnije zavisi od komplikacija.

#### LITERATURA

1. Arsov V, Petrović P. Infekcija u vaskularnoj hirurgiji. Acta Chirur Jugosl 1982; 29, supl. 1:177-8.
2. Carstensen G, Balzer K. Reinterventionen bei Infectionen nach reconstructiven Arterieneingriffen. Chirurg 1980; 51:19-24.
3. Eckert P, Savić B. Septische Chirurgie, F. K. Schattauer Verlag, Stuttgart — New York, 1980.
4. Goldstone J, Moore SW. Infection in vasculr Prothesis: Clinical management and surgical management. Am J Surg 1974; 128:225-33.
5. Kening J, Van Dongen RJAM. Treatment of infections after arterial reconstructive procedures: possibilities and results, Abstracts of 29th International Congress of ESCVS, Düsseldorf, July 2-4, 1980; 92.
6. Petrović P. Infekcije u vaskularnoj hirurgiji. Acta Chirur Jugosl 1982; 29, supl. 1:173-6.
7. Vollmar J, Bimler HH. Chirurgische Aspekte bei der Behandlung infizierter Gefaessprothesen. Aktuel Chir 1978; 13:225.

### Abstract

#### POSTOPERATIVE INFECTIONS IN VASCULAR SURGERY OF INFERIOR EXTRAMITIES

Mladen Ivanković, Sreto Makivić and Vladimir Lehner

Department of Surgery, General Hospital Osijek

The authors were interested in the evolution of postoperative infections in 173 patients during one year. They point at the benign course of extrafas-

cial infections, and the dangerous development of the subfascial ones. Preventive procedures and therapeutic treatment in the cases with complications are presented. The effect in the treatment of postoperative infections is highly dependent on working conditions in the surgery department, since there are no adequate medical conveniences at disposal.

**Key words:** inferior extremities, postoperative infections, vascular surgery

**Received:** May 20, 1986