

Inzulinomi gušterače - dijagnostika i preoperacijska lokalizacija digitalnom suptrakcijskom angiografijom (DSA)

Zdravko Borković i Jovanka Vojnović

Klinička bolnica Dubrava, Zagreb

Stručni rad

UDK 616.37-006-073.75

Prispjelo: svibanj 1998.

Prikazana je dijagnostika inzulinoma gušterače te preoperacijska lokalizacija tumora metodom digitalne suptrakcijske angiografije (DSA).

Inzulinomi su rijetki tumori gušterače, hormonalno aktivni i u više od 90% slučajeva benigni.

Rijetko prelaze veličinu od 2 cm u promjeru. Najčešće su solitarni i nemaju predilekcijskog mjesta u gušterači. S točnom dijagnostikom i točnom prijeoperacijskom lokalizacijom inzulinoma u gušterači postižu se dobri terapijski operacijski rezultati, a time se bitno smanjuje mogućnost mogućih poslijeoperacijskih komplikacija.

Prikazujemo šest bolesnika u kojih smo u razdoblju od 1991.-1996. dijagnosticirali inzulinom, od toga su tri muškarca i tri žene.

U svih bolesnika se na temelju anamneze, kliničke slike, te biokemijskih nalaza postavila dijagnoza inzulinoma gušterače. Učinjena je angiografija metodom digitalne suptrakcije i nađeni su mali hipervaskularizirani tumori, koji su bili dobro ograničeni od zdravog tkiva gušterače. Tri tumora bila su lokalizirana u glavi, a tri u području trupa gušterače. Pet tumora imalo je vaskularizaciju iz trunkus celijakusa, a jedan iz a. Mezenterike superior. Svi bolesnici bili su operirani, a tumor je odstranjen. Dijagnoza je bila potvrđena histopatološkom analizom. U svih bolesnika metoda digitalne suptrakcijske angiografije pokazala se vrlo sigurnom metodom u prijeoperacijskoj lokalizaciji tumora. Poslijeoperacijski tijek u svih bolesnika bio je uredan i naknadnim kontrolnim pregledima nije se našlo znakova hiperinzulizma.

Ključne riječi: gušterača, inzulinomi

UVOD

Inzulinomi gušterače su rijetki tumori, hormonalno su aktivni i u više od 90% slučajeva su benigni. Dobro su ograničeni i svojom veličinom rijetko prelaze 2 cm u promjeru (1,2,3,4,5,6,7). Zbog svoje veličine ne manifestiraju se kao tumorske mase već s izraženom kliničkom slikom hiperinzulizma i pozitivnim biokemijskim nalazima (2,7).

Za postizanje dobrih terapijskih rezultata potrebna je točna dijagnostika i precizna lokacija inzulinoma. Za dijagnostiku tih malih tumora mora se učiniti dijagnostički postupak lokalizacije tumora neinvazivnim metodama: CT-om, MR-om, preoperacijskim ultrazvukom, te invazivnim metodama: angiografijom (DSA), i-a dinamičkim CT-om, transhepatalnom kateterizacijom v. porte s uzimanjem uzoraka venske krvi, te intraoperacijskim ultrazvukom (1,2,3,4,5,6,7). DSA je vrlo osjetljiva i pouzdana dijagnostička metoda u dijagnostici malih hipervaskularnih endokrinih tumorskih lezija gušterače i jedina dijagnostička metoda u dijagnostici svih naših ispitanika.

BOLESNICI I POSTUPAK

Od naših šest bolesnika tri su bila muškarca i tri žene u životnoj dobi od 31 do 50 godina.

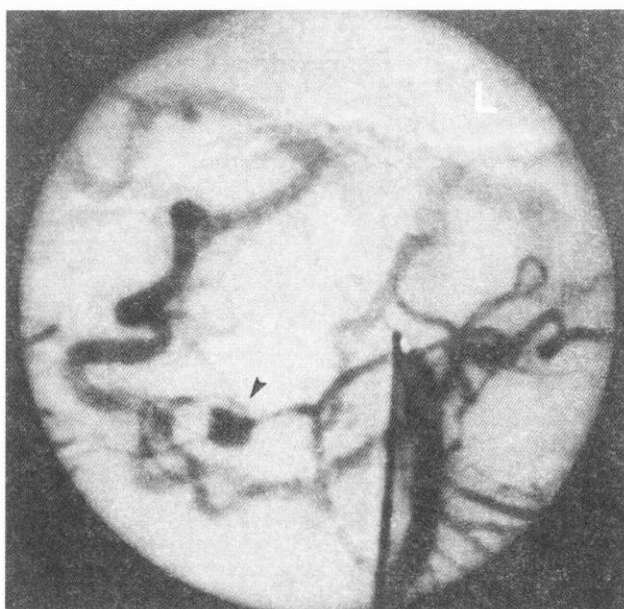
U svih bolesnika klinička slika i biokemijski nalazi pokazivali su nisku razinu glukoze u krvi sa svim posljedičnim simptomima. Isto tako, svi su u anamnestičkim podacima iznosili hiperglikemičke konvulzije i povišene vrijednosti inzulina u serumu.

U dijagnostičkom postupku učinjena je DSA da bi se utvrdila dijagnoza i lokalizirao tumor.

Angiografija je učinjena na uređaju Philips DVI-CV s elektronskim pojačivačem od 14 inča i brzinom snimanja od 1,9 snimaka/sec. Ukupno je učinjeno 20 snimaka u posteroanteriornoj i desnoj kosoj projekciji.

Angiografija je učinjena perkutanom metodom punkcije a. femoralis i selektivnom kateterizacijom i aplikacijom kontrastnog sredstva u tr. celijakus ili a. mezenteriku superior. Aplicirano je niskosmolalno kontrastno sredstvo Omnipaque 240 (Nycomed). U tr. celijakus aplicirano je 4 ml/sec, ukupno 16 ml, a u a. mezenteriku superior 5 ml/sec, ukupno 20 ml kontrastnog sredstva.

Prije aplikacije kontrastnog sredstva, odnosno serijskog snimanja intravenski je apliciran 1 ml Buscopana radi smirivanja peristaltike crijeva i izbjegavanja stvaranja artefakata koji otežavaju analizu angiograma i pričinjavaju dijagnostičke poteškoće.

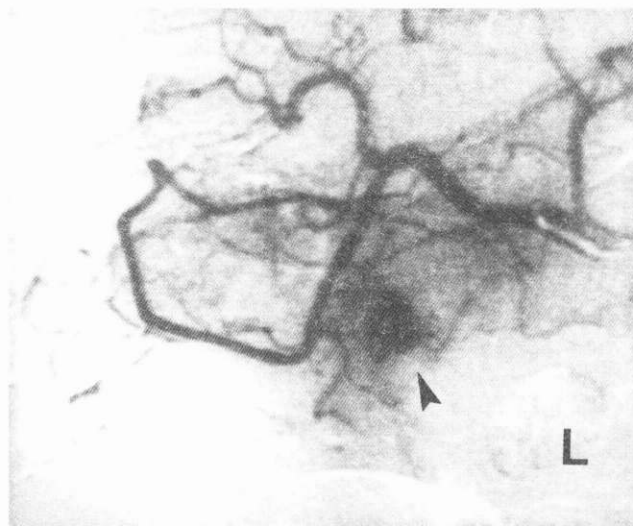


SLIKA 1.

Hipervaskularizirani tumor (inzulinom) u glavi gušterače prikazan selektivnom DSA a. mezenterike superior

FIGURE 1.

Hypervascular tumor (insulinoma) in the caput of the pancreas, as presented by selective DSA of the a. mesenteria sup.



SLIKA 2.

Hipervaskularizirani tumor (inzulinom) u glavi gušterače prikazan superselektivnom DSA a. hepaticke

FIGURE 2.

Hypervascular tumor (insulinoma) in the caput of the pancreas, as presented by superselective DSA of the a. hepatica

REZULTATI

U prethodno klinički i laboratorijski obrađenih šest bolesnika (tri muškarca i tri žene) i postavljene indikacije metodom DSA, u svih je utvrđen i točno lokaliziran hipervaskularizirani tumor veličine 6 do 20 mm u promjeru. Tri tumora nalazila su se u glavi (slika 1, slika 2), a tri u repu gušterače (slika 3, slika 4).

U svih je bolesnika točna dijagnoza postavljena prije kirurškog zahvata i potvrđena samim kirurškim zahvatom.

Nije bilo poslijeoperacijskih komplikacija ni znakova hiperinzulinizma.

U jednog se bolesnika nakon operacijskog zahvata pojavio dijabetes melitus.

RASPRAVA

Ima više dijagnostičkih postupaka za prijeoperacijsko utvrđivanje i lokaliziranje inzulinoma gušterače. Postupci su različito osjetljivi i treba upotrijebiti onaj dijagnostički postupak koji najmanje traumatizira bolesnika a ujedno daje što precizniju dijagnozu.

DSA je metoda koja u oko 90% slučajeva postavlja prijeoperacijsku dijagnozu i točno lokalizira inzulinom gušterače (4).

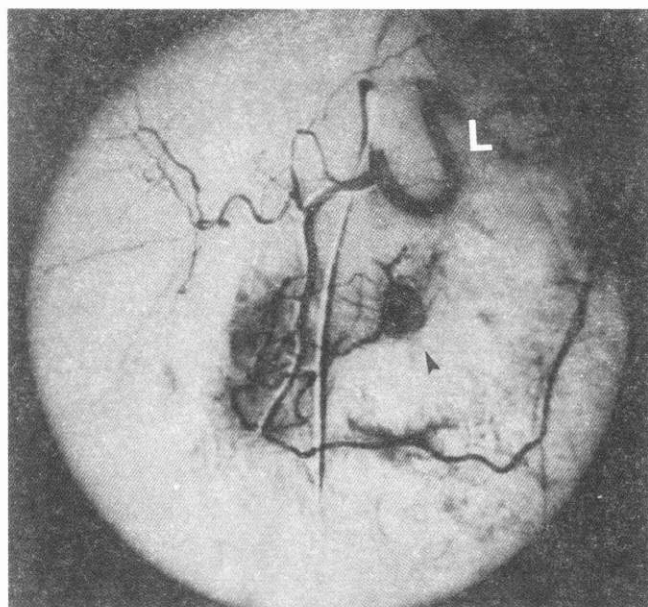
Bolji rezultati se mogu postići samo intraoperacijskim ultrazvukom i palpacijom pomoću čega je dijagnostička sigurnost postignuta skoro 100% (6).

Koristeći DSA, potvrdili smo i lokalizirali tumor u svih naših šest bolesnika. Za pouzdanu dijagnostiku potreban je selektivni/superselektivni prikaz arterija koje opskrbljuju gušteraču, a eventualno i ektopične dijelove gušterače u kojima je također moguće naći inzulinome.

Precizno prijeoperacijsko potvrđivanje i lokalizacija inzulinoma esencijalni su za puni uspjeh unaprijed planiranog i izvedenog kirurškog liječenja.

LITERATURA

1. Ahlstrom H, Magnusson A, Grama D, Erikson B, Oberg K, Loelius LE. Preoperative localization of endocrine pancreatic tumors by intra-arterial dynamic computed tomography. *Acta Radiol* 1990; 31: 171-5.
2. Duunick NR, Long JA, Krudy A, Shwaker TH, Doppman JL. Localizing insulinomas with combined radiographic methods. *AJR* 1980; 135: 747-52.
3. Fulton RE, Sheedy PF, Mc Ilrath DC, Ferris DO. Preoperative angiographic localization of insulin-producing tumors of pancreas. *AJR* 1975; 123: 376-7.
4. Galiber AK, Reading CC, Charboneau JW, Sheedy PF, James EM, Gorman B, Grant CS, van Heerden JA, Telander RL. Localization of pancreatic insulinoma: comparison of pre-and intraoperative US with CT angiography. *Radiology* 1988; 166: 405-8.
5. Gorman B, Charboneau JW, James EM, Reading CC, Galiber AK, Grant CS, van Heerden JA, Telander RL, Service FJ. Bening pancreatic insulinoma: preoperative sonographic localization. *AJR* 1986; 147: 929-34.

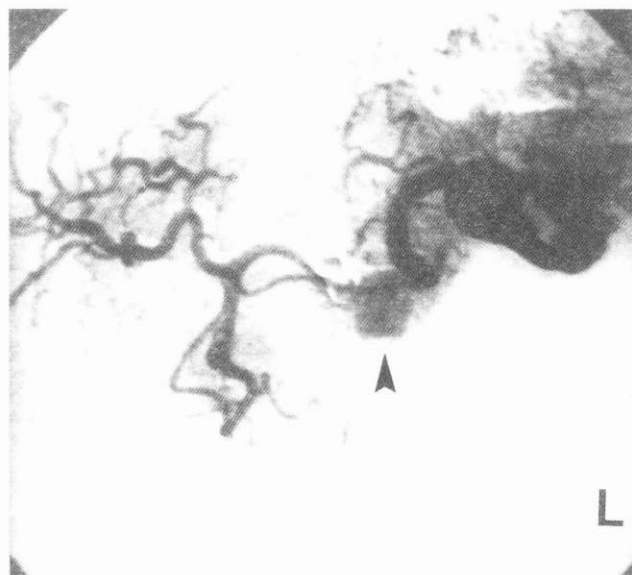


SLIKA 3.

Hipervaskularizirani tumor (inzulinom) u tijelu gušterače prikazan selektivnom DSA tr. celijakusa

FIGURE 3.

Hypervascular tumor (insulinoma) in the corpus of the pancreas, as presented by selective DSA of the tr. coeliacus



SLIKA 4.

Hipervaskularizirani tumor (inzulinom) u tijelu gušterače prikazan selektivnom DSA tr. celijakusa

FIGURE 4.

Hypervascular tumor (insulinoma) in the corpus of the pancreas, as presented by selective DSA of the tr. coeliacus

6. Norton JA, Shawker TH, Doppman JL, Miller DL, Fraker DL, Cromak DT, Gorden P, Jensen RT. Localization and surgical treatment of occult insulinomas. *Ann Surg* 1990; 212: F15-20.

7. Rossi P, Baert A, Passariello R, Simonetti G, Pavone P, Tempesta P. CT of functioning tumors of the pancreas. *AJR* 1985; 144: 57-60.

Abstract

PANCREATIC INSULINOMAS: DIAGNOSTICS AND PRE-OPERATIVE LOCALIZATION BY DIGITAL SUBTRACTION ANGIOGRAPHY (DSA)

Zdravko Borković and Jovanka Vojnović

Dubrava Clinical Hospital, Zagreb

The diagnostic and preoperative localization of the pancreatic insulinoma is shown using the method of digital subtraction angiography (DSA). Insulinoma are very rare pancreatic tumors, hormonally active, in more than 90% benign. In size they rarely exceed 2 cm in diameter. Usually they are solitary and do not have predictable site in the pancreas.

With a correct diagnostic and preoperative localization of an insulinoma we can achieve good therapeutic results which reduce the possibility of potential postoperative complications.

We had six patients, three men and three women. On the basis of their clinical symptoms, biochemical findings and anamnesis pancreatic insulinoma was suspected.

We performed digital subtraction angiography and found small hypervascular tumors which were separated from the rest of the healthy pancreatic tissue. Three of the tumors were localized in the caput and three in the corpus of the pancreas. Five of them were vascularized from truncus coeliacus and one from a. mesenterica sup. We operated and removed the tumors and the diagnosis was confirmed by the histopathological analysis.

Digital subtraction angiography has proven as a very sensitive method in the diagnostic and preoperative localization of pancreatic insulinoma. There was no sign of hyperinsulinism in any of our patients, which was confirmed by later examinations.

Key words: pancreas, insulinoma