

## Mehaničke komplikacije pri ugradnji totalne endoproteze kuka

Savo Jovanović i Radivoje Radić

Klinička bolnica Osijek i Medicinski fakultet Sveučilišta Josipa Jurja Strossmayera u Osijeku

Stručni rad

UDK 616.718.19:615.477.2

Prispjelo: 25. kolovoza 1999.

Ugradnja totalnih endoproteza zgloba kuka praćena je određenim brojem mehaničkih komplikacija. Analizom radioloških snimaka 250 totalnih endoproteza zgloba kuka (SAS, AHS, Muller) prikazan je položaj acetabularne i femoralne komponente ugrađenih endoproteza. Mjerenjima je ustanovljeno da je nagib ugrađenih acetabula u 44,4% bolesnika iznosio 41 do 50 stupnjeva, odnosno, u 75,6% bolesnika acetabul je imao kut nagiba od 36 do 55 stupnjeva. Trup je endoproteze bio u neutralnom položaju u 84,4% bolesnika. Varusni je položaj stema nađen u 7,2% bolesnika, a valgusni položaj u 8,4% bolesnika. Usavršavanje operacijske tehnike nepobitno je glavni čimbenik pri smanjenju broja mehaničkih komplikacija prilikom ugradnji totalnih endoproteza zgloba kuka.

**Ključne riječi:** endoproteza, mehaničke komplikacije

Primjena totalnih endoproteza zgloba kuka rutinski je operacijski zahvat u suvremenoj ortopediji. Broj bolesnika s umjetnim zglobovima kuka neprestano raste, a ortopedi su zadivljeni ranim rezultatima operacija, kao i njihovi bolesnici (4). Operacijski zahvat nosi i veliku opasnost zbog mogućih brojnih komplikacija. Prema Ruszkowskom (5) ni u ovom procesu progresivnosti ne može se izbjeći dobro poznat put spoznaje o realnoj vrijednosti svih novih metoda u medicini, koji se odnose na već dobro poznate stadije medicinskog progresa. Ovdje treba razlikovati tri stadija. U prvom, ili stadiju entuzijazma, koji je baziran na podacima iz literature, obično se ističu dobri rezultati, a lošim se rezultatima pridaje mala važnost. U drugom stadiju objektivne kritične procjene rezultata, nakon višegodišnjeg rada i primjene metode, stječu se klinička iskustva i primarni entuzijazam se postupno gubi. Treći stadij je karakteriziran rezultatima konačne vrijednosti metode s definitivnim kliničkim analizama i objektivnom evaluacijom rezultata. S obzirom da od 1981. godine u našoj ustanovi ugrađujemo totalne endoproteze zgloba kuka, mogli bismo reći da smo, pri kraju druge faze.

Usporedo s otkrivanjem značenja komplikacija nakon ugradnje umjetnog zgloba kuka, razvijaju se i brojni postupci njihova liječenja, što neosporno zahtijeva znatno veće iskustvo i znanje operatera. Ovdje posebice treba spomenuti sve veći broj realoartroplastika zgloba kuka. Prilikom ugradnje totalne cementne endoproteze zgloba kuka dobiva se odličan uspjeh primarnog učvršćenja zbog mehaničkih svojstava koštanog cementa, s procesom mikro i makrofikacije. Upravo zbog različitih modula elastičnosti endoproteze, cementa i kosti, tijekom vremena dolazi do mikropomaka što u konačnici rezultira nestabilnošću ugrađene endoproteze. Primjena bescementnih endoproteza predstavlja novi korak u aloartroplastici zgloba kuka. Odgovarajući dizajn i veličina endoproteze i dobra operacijska tehnika neosporno smanjuju broj mogućih mehaničkih komplikacija.

Prilikom ugradnje totalne endoproteze posebnu pozornost treba posvetiti tehničkim detaljima ugradnje acetabularne i femoralne komponente endoproteze. Egzaktna medijalizacija i pozicija acetabularne komponente, neutralni položaj femoralne komponente i lateralizacija velikog trohantera smanjuje veličinu rezul-

tirajuće sile opterećenja zgloba kuka. Kristiansen i Steen Jansen (2) smatraju da je najvažniji biomehanički čimbenik labavljenja femoralne komponente endoproteze zgloba kuka varusni položaj s promjenom sile opterećenja. Greške prilikom ugradnje umjetnog zgloba kuka, veća tjelesna aktivnost i niz drugih čimbenika mogu dovesti do razlabavljenja. Tjelesna se aktivnost očituje u rezultanti sile na ugrađeni kuk i zavisna je od tjelesne težine. Matematički su proračuni dokazali da je sila opterećenja promjenjiva ovisno hoda li se sporo, normalno ili brzo, odnosno ide li se niz ili uz stepenice. U ovim slučajevima može doći do multipliciranja rezultirajuće sile na kuk i svakako treba uzeti u obzir mehaničke greške pri ugradnji umjetnog zgloba kuka.

### CILJ ISTRAŽIVANJA

U našem smo istraživanju željeli analizirati mehaničke pogreške prilikom ugradnje totalnih endoproteza zgloba kuka, s ciljem smanjenja mogućih komplikacija i potreba realoartroplastike.

### MATERIJAL I METODE

Na Odjelu za ortopediju Kliničke bolnice Osijek ugrađuju se totalne endoproteze zgloba kuka od 1981. godine. Do sada je ugrađeno više od 1500 totalnih endoproteza. Primjenjivani su razni modeli cementnih i bescementnih endoproteza. Analizirani su modeli endoproteza: Muller, Saphir Anatomique System (u daljnjem tekstu SAS) i Anatomique Hip System (u daljnjem tekstu AHS). Analizirano je 116 endoproteza modela Muller, 97 SAS i 37 AHS. Omjer između muškaraca i žena bio je 27%:73%. Što se tiče dobi bolesnika, najviše ih je bilo u šestom i sedmom desetljeću života, ali i starijih. Obzirom na dijagnozu, na prvom je mjestu bila koksartroza, potom postraumatska stanja, idiopatska avaskularna nekroza glave bedrene kosti i reumatoidni artritis. Podjela ispitanika prema zanimanju pokazuje da je najviše bilo umirovljenika, a potom domaćica.

Radiološke snimke zgloba, učinjene nakon operacijskog zahvata, analizirali smo na horizontalno postavljenom negatoskopu. Izvršena su mjerenja nagiba ugrađenog acetabuluma u frontalnoj ravnini i položaj femoralne komponente endoproteze.

## REZULTATI

Rezultati istraživanja mehaničkih komplikacija, nastalih pri ugradnji totalne endoproteze zgloba kuka, temelje se na analizi 250 postoperacijskih radioloških snimaka zgloba kuka bolesnika, operiranih u Odjelu za ortopediju Kliničke bolnice Osijek. Mullerov model cementne endoproteze ugrađen je u 116 slučajeva (46,4%). Endoproteza SAS ugrađena je u 97 slučajeva (38,8%), a endoproteza model AHS u 37 ispitanika (14,8%). Mjerenjem nagiba ugrađenog acetabula u frontalnoj ravnini našli smo da je u 111 ispitanika (44,4 %) iznosio između 41 i 50 stupnjeva, dok je 189 ispitanika (75,6%) imalo nagib ugrađenog acetabula između 36 i 55 stupnjeva (histogram 1). Analizirajući položaj stema ugrađene endoproteze, našli smo neutralnu poziciju u 211 ispitanika (84,4%). Valgus položaj stema endoproteze nađen je u 21 ispitanika (8,4%), a varus u 18 ispitanika (7,2%) (histogram 2).

### RASPRAVA I ZAKLJUČCI

U analizi radioloških, postoperacijskih snimaka zgloba kuka bolesnika liječenih i operiranih na Odjelu za ortopediju Kliničke bolnice Osijek, lateralni nagib ugrađenog acetabula u 44,4%

ispitanika iznosio je između 41 i 50 stupnjeva, dok je u 75,6% ispitanika nagib acetabula iznosio od 36 do 55 stupnjeva. Prosječna vrijednost nagiba ugrađenog acetabula u naših ispitanika iznosila je 46,91 stupanj. Marti i suradnici (3) na 112 ugrađenih endoproteza zgloba kuka nalaze lateralni nagib acetabula od 40 stupnjeva. Prema istraživanjima Serafimova (6), preduvjet je mehaničke stabilnosti, dobra usmjerenost i natkrovljenost acetabularne komponente endoproteze.

Ebramzadeh i suradnici (1) analiziraju položaj femoralnog dijela endoproteze u 836 ispitanika i nalaze neutralnu poziciju u 87,44%, valgus položaj u 11%, a varus položaj u 1,56%. U našim ispitivanjima varusni položaj femoralne komponente endoproteze nađen je u 18 (7,2%) ispitanika. Varusni položaj femoralne komponente endoproteze i insuficijentno cementiranje kod ugradnje endoproteza glavni su čimbenik u pojavi razlabavljenja.

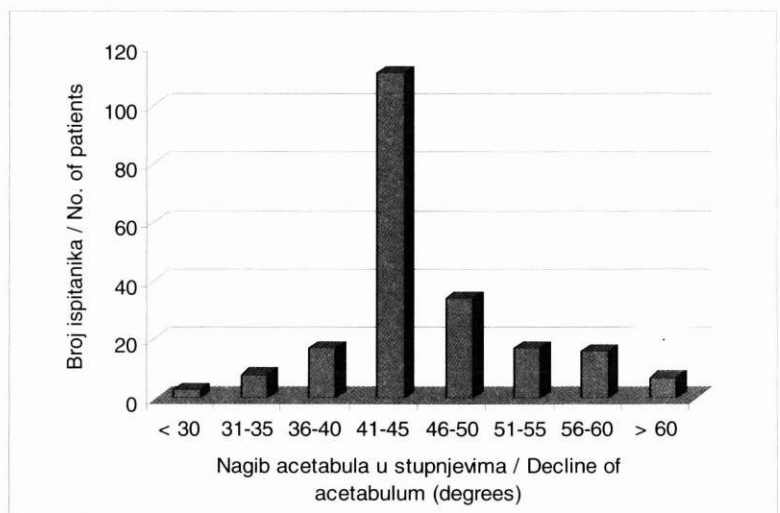
Zaključujući naš rad, možemo reći da odgovarajući dizajn i veličina endoproteze, tehnički detalji ugradnje acetabularne i femoralne komponente, dobro preoperacijsko planiranje, ali, neosporno, i dobra operacijska tehnika smanjit će učestalost mehaničkih komplikacija prilikom ugradnje totalne endoproteze zgloba kuka.

#### HISTOGRAM 1.

Prikaz nagiba ugrađenog acetabula u stupnjevima

#### HISTOGRAM 1.

Decline of the implanted acetabulum in degrees

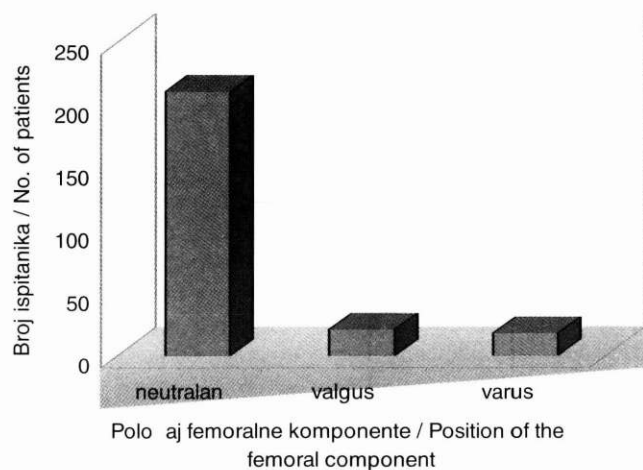


#### HISTOGRAM 2.

Položaj femoralnog dijela endoproteze

#### HISTOGRAM 2.

The position of the femoral endoprosthesis part



neutralan / neutral valgus / valgus varus / varus

#### LITERATURA

- 1) Ebramzadeh E, Mc Kellop HA, Llinas A, Gogan W. The Cement Mantel in Total Hip Arthroplasty. *J Bone Joint Surg* 1994; 76-A: 77
- 2) Kristiansen B, Steen Jensen J. Biomechanical factors in loosening of the Hanmore hip. *Acta Orthop Scand* 1985; 56: 21-4.
- 3) Marti RK, Schüller HM, van Steijn M. Superolateral bone grafting for acetabular deficiency in primary total hip replacement and revision. *J. Bone Joint Surg* 1994; 76-B: 728.
- 4) Orlić D i suradnici. Aloartroplastika kuka. Zagreb: JUMENA, 1986
- 5) Ruzskowski I. Endoprotetske zamjene zglobova. U: Orlić D i suradnici. Aloartroplastika kuka. Zagreb: JUMENA, 1986; 11-3.
- 6) Serafimov Lj. Totalna endoproteza pri urođenom iščašenju zglobova kuka. U: Orlić D i suradnici. Aloartroplastika kuka. Zagreb: JUMENA, 1986; 72-5.

### MECHANICAL COMPLICATIONS IN TOTAL HIP JOINT ENDOPROSTHESIS IMPLANTATION

Savo Jovanović and Radivoje Radić  
Osijek Clinical Hospital and Medical School University of Osijek

#### ABSTRACT

Implantation of total hip endoprosthesis may be accompanied by a number of mechanical complications. Radiographic images of 250 total hip endoprostheses (SAS, AHS, Muller) show the positions of acetabular and femoral components of implanted endoprostheses. Measurements have shown that the decline of implanted acetabulum ranged from 41 to 50 degrees in 44.4% of patients, i. e. in 75.6% of patients the angle of acetabular decline ranged from 36 to 55 degrees. The position of endoprosthesis shaft was neutral in 84.4% of patients; 7.2% of patients had varus position of the stem of shaft, whereas 8.4% of them had valgus shaft position. Improvement in operative technique is undoubtedly the major factor contributing to a decreased number of mechanical complications in total hip joint endoprosthetic implantation.

**Key words:** endoprosthesis, mechanical complication