



Renal dysplasi hos hund

Anette Wiholm Zander

Handledare: Maria Hurst
Inst. för patologi

Bitr. handledare: Astrid Hoppe
Inst. för kirurgi och medicin, smådjur

Examensarbete 2003:56
Veterinärprogrammet
Veterinärmedicinska fakulteten
SLU
ISSN 1650-7045
Uppsala 2003

Innehållsförteckning

Inledning	3
Material och metoder	5
Epidemiologisk undersökning.....	5
Morfologisk undersökning.....	5
Statistisk bearbetning	6
Resultat	6
Epidemiologisk undersökning.....	6
Tabell 1.....	7
Tabell 2.....	7
Figur 1a-b.....	8
Figur 1c-d.....	9
Figur 1e-f.....	10
Figur 1g-h.....	11
Figur 1i.....	12
Morfologisk undersökning.....	12
Figur 2.....	13
Figur 3.....	13
Figur 4-5.....	14
Diskussion	15
Sammanfattning	17
Summary	18
Referenser	19

Inledning

Renal dysplasi är en utvecklingsrubbnings i njurarna som anses vara den primära skadan vid fall av s.k. juvenil progressiv nefropati (PNP), en sjukdom som ger upphov till kronisk njursvikt hos unga hundar. Från mitten på 70-talet fram till idag har renal dysplasi påvisats hos 78 hundraser i Sverige (Hoppe, personligt meddelande), antingen som sporadiska fall eller med familjär utbredning (Hoppe, 1990; Picut & Lewis, 1987; Osborne et al, 1995). Etiologin till renal dysplasi är ej helt klarlagd, men hos vissa raser såsom t.ex. shih tzu, har en ärftlig disposition påvisats (Hoppe et al, 1990; Picut & Lewis, 1987). Andra faktorer som misstänks kunna orsaka renal dysplasi hos hund är neonatal infektion med herpesvirus, teratogena substanser såsom kemikalier och läkemedel eller intrauterin obstruktion av urinvägarna (Jubb et al, 1993; Osborne et al, 1995). Vid den ärftliga formen av human renal dysplasi ses ofta en samtidig förekomst av missbildningar i andra delar av urogenitalapparaten, t. ex. ektopiska uretärer, renal aplasi och renal hypoplasi, vilket även kan ses hos hund (Bernstein, 1979; Hoppe et. al., 1990, 2000). Enligt undersökningar gjorda på möss och människor har man sett samband mellan avsaknad av eller avvikande genuttryck och dysplastiska eller cystiska förändringar i njurarna (Stark et al, 1994; Sorenson et al, 1996; Winyard et al, 1996). Detta skulle kunna vara en tänkbar förklaring till renal dysplasi hos de hundraser där man påvisat en ärftlig disposition för sjukdomen, men liknande studier förefaller inte vara utförda hos hund. Bakgrunden till att antalet hundraser som drabbas av renal dysplasi ständigt tycks öka är inte känd.

Begreppet renal dysplasi används som ett samlingsnamn för en rad morfologiska förändringar som tyder på störningar av den normala differentieringen av njurvävnaden (Picut & Lewis, 1987). Differentieringen kan dels vara osynkroniserad, så att fetala strukturer förekommer hos individer där nefrogenesen skall vara avslutad, dels felaktig med förekomst av dysplastiska eller metaplastiska strukturer. Exempel på kvarstående fetala strukturer är fetala glomeruli och tubuli, metanefriska gångar och mesenkym. Alla nefron är anlagda redan vid födseln hos de flesta däggdjur, men nefrogenesen kan fortsätta flera veckor efter födseln hos djurslag med kort dräktighetstid som t.ex. hund, katt och svin. Förekomst av fetala glomeruli hos mycket unga valpar utgör därför inte något säkert tecken på renal dysplasi, utan kan vara helt normalt (Jubb et al, 1993). Dysplastiska förändringar påvisas främst i tubuli och utgörs av dilaterade tubuli med onormalt veckat eller atypiskt (adenomliknande) epitel (Picut & Lewis, 1987). Metaplasier förekommer i form av ansamlingar av brosk- eller benvävnad. För att ställa diagnosen renal dysplasi krävs att ett eller flera av ovanstående tecken på onormal differentiering påvisas vid histopatologisk undersökning. Vanliga förändringar hos hund är kvarstående fetala glomeruli, dysplastiska tubuli, persisterande mesenkym samt metanefriska gångar (Picut & Lewis, 1987). Brosk- och benmetaplasier förekommer sällan hos hund, men är däremot vanliga hos människa och utgör där

tillsammans med primitiva gångstrukturer de viktigaste kriterierna för diagnosen renal dysplasi (Welling et al, 1986; Picut & Lewis, 1987).

Renal dysplasi avser en kvalitativ defekt i njurvävnaden till skillnad från renal hypoplasi, som avser en kvantitativ defekt, dvs en minskning av antalet nefron (Jubb et al, 1993). I båda fallen ses vanligen onormalt små njurar makroskopiskt. Tidigare användes ofta begreppet njurbarkshypoplasi för kroniska njurskador karakteriserade av små njurar med markant minskad tjocklek på barken, och njurbarkshypoplasi med familjär utbredning finns beskriven hos bl. a. cocker spaniel. (Krook 1957; Freudiger 1965; Osborne et al., 1972). Det har föreslagits att ett minskat antal fungerande nefron, dvs en rent kvantitativ defekt, var orsaken till den kroniska njurskadan (Krook, 1957). Senare har begreppet njurbarkshypoplasi hos cocker spaniel ifrågasatts, eftersom ett minskat antal fungerande nefron likaväl skulle kunna vara ett resultat av njurskadan som en orsak till den (Steward & MacDougall, 1984; Osborne & Finco, 1995). Den primära skadan är ej klarlagd, men såväl dysplasi som en familjär glomerulopati har föreslagits (Osborne & Finco 1995; Felkai et al., 1997).

Utöver de dysplastiska förändringarna ses ofta kompensatoriska förändringar i form av hypertrofi och hyperplasi av glomeruli och tubuli. I ett senare stadium av sjukdomen ses dessutom ofta atrofi av glomeruli och tubuli, infiltration av inflammatoriska celler och ofta mer eller mindre utbredd fibros. (Hoppe et al, 1990).

Kliniska symtom på njursvikt till följd av renal dysplasi uppkommer som regel hos hundar under 2 års ålder och kan uppkomma så tidigt som 4 veckor efter födelsen. Sjukdomen har dock diagnostiserats hos hundar upp till 10 års ålder (Hoppe, 1990). Den kliniska bilden vid renal dysplasi är densamma som vid andra kroniska njurskador, d.v.s. polyuri, polydipsi, kräkningar, diarré, inappetens, avmagring, trötthet och anemi (Hoppe, 1990). Sjukdomsförloppet varierar från att hundarna insjuknar hastigt till att de kan leva i flera år relativt opåverkade, trots att blod och urinvärden indikerar nedsatt njurfunktion (Ohara et al., 2001).

Syftet med denna studie var att öka kunskapen om epidemiologi, rasdisposition och morfologi vid renal dysplasi. Studien omfattade en epidemiologisk och en histopatologisk undersökning, med tyngdpunkten lagd på den histopatologiska delen. Den epidemiologiska undersökningen avsåg att ta reda på prevalensen av renal dysplasi hos nio hundraser för vilka det finns bekämpningsprogram mot denna sjukdom i Sverige. Bakgrunden till den histopatologiska undersökningen var att skillnader mellan karakteristiska dysplastiska förändringar har misstänkts föreligga mellan olika hundraser i Sverige, men någon systematisk undersökning av detta har aldrig blivit gjord. Denna undersökning avsåg att ta reda på om det fanns några skillnader vad det gäller dysplastiska förändringar mellan två utvalda hundraser, tibetansk spaniel och flat-coated retriever.

Material och metoder

Epidemiologisk undersökning

Den epidemiologiska undersökningen baserade sig på 254 diagnostiserade fall av renal dysplasi under tidsperioden 1981-2001 hos raserna shih tzu, tibetansk terrier, lhasa apso, tibetansk spaniel, irish soft-coated wheaten terrier, cairn terrier, flat-coated retriever, engelsk cocker spaniel och cavalier king charles spaniel.

För samtliga av dessa raser finns bekämpningsprogram mot renal dysplasi. Fallen var diagnostiserade vid institutionen för patologi, Sveriges lantbruksuniversitet (SLU), avdelningen för patologi, Statens veterinärmedicinska anstalt (SVA), Svelab, Luleå samt Biovet AB, Stockholm under tidsperioden 1981-2001 och sedan inrapporterade till Astrid Hoppe, institutionen för kirurgi och medicin, smådjur, SLU. För att ta reda på prevalensen av renal dysplasi hos respektive ras jämfördes antalet diagnostiserade fall varje år med antalet årligen nyregistrerade hundar för varje ras enligt Svenska Kennelklubbens register för samma tidsperiod. En jämförelse av totalantalet diagnostiserade fall med totalantalet nyregistrerade hundar för varje ras gjordes också. Dessutom undersöktes ålders- och könsfördelningen för de diagnostiserade fallen av renal dysplasi inom varje ras samt totalt för hela materialet.

Morfologisk undersökning

För totalt 57 fall med diagnosen renal dysplasi hos två raser, tibetansk spaniel (n=27) och flat-coated retriever (n=30) gjordes en jämförande histopatologisk undersökning avseende typen av dysplastiska förändringar. Materialet utgjordes av histologiska preparat av njurvävnad från samtliga fall av renal dysplasi hos dessa raser som diagnostiserats vid institutionen för patologi, SLU samt Biovet AB, under tidsperioden 1981-2001. Även fall med benämningen njurbarkshypoplasi ingick i materialet. Såväl biopsi- som obduktionsmaterial inkluderades i studien. Preparaten var färgade med hematoxylin-eosin (HE) samt i vissa fall även med periodic acid-Schiff (PAS). För att ställa diagnosen renal dysplasi hos hund krävs påvisande av en eller flera av följande förändringar:

- 1) fetala glomeruli och tubuli
- 2) dysplastiska tubuli
- 3) persisterande metanefriska gångar
- 4) persisterande mesenkym
- 5) brosk- och benmetaplasier

I den aktuella studien noterades förekomst av dessa förändringar med undantag av persisterande mesenkym, eftersom säkert påvisande av denna vävnadstyp kräver specialfärgning (Alcian Blue), vilken det inte fanns möjlighet att göra i denna undersökning. Övriga patologiska förändringar noterades också.

Åldern på hundarna vid tidpunkten för diagnosen varierade mellan 2 månader och 5 år. Genomsnittsåldern för tibetansk spaniel var 16 månader och för flat-coated retriever var den 15 månader. Hos båda raserna diagnostiserades 2/3 (67%) av hundarna före 2 års ålder.

Statistisk bearbetning

För att jämföra skillnader mellan raserna beträffande förekomst av dysplastiska förändringar användes Chi-2-test, där ett p-värde <0,05 ansågs vara signifikant.

Resultat

Epidemiologisk undersökning

Totalantalet diagnostiserade fall av renal dysplasi i förhållande till antalet nyregistrerade hundar för varje ras under hela tidsperioden framgår av tabell 1. De hundraser som hade högst prevalens var shih tzu (0,57 %), tibetansk terrier (0,56%), lhasa apso (0,48%) och tibetansk spaniel (0,42%). Prevalensen för varje år under tidsperioden 1981-2001 presenteras rasvis i figur 1a-i. Den högsta prevalensen av renal dysplasi ett enskilt år (2,7%) noterades 1986 för tibetansk terrier (figur 1b). Relativt hög prevalens (□ 1%) för enskilda år påvisades även hos shih tzu, lhasa apso, tibetansk spaniel och cairn terrier (figur 1a, c, d, f), medan prevalensen för övriga undersökta raser genomgående var < 1% (figur 1e, g, h, i). En minskning av prevalensen under den senare delen av den undersökta tidsperioden kan ses hos shih tzu och tibetansk terrier (figur 1a och b). Hos flat-coated retriever diagnostiserades det första fallet först 1988, varefter prevalensen ökade fram till 1991 för att sedan ligga på ungefär samma nivå under resten av tidsperioden, med undantag för några enskilda år (figur 1g). Hos de övriga raserna var prevalensen varierande under hela den undersökta tidsperioden.

Åldern på hundarna vid diagnos/avlivning varierade mellan 4 veckor och 10 år. Av totalantalet fall utgjordes 163 (64,2%) av hundar < 2 år. För andelen diagnostiserade fall hos hundar < 2 år för respektive hundras, se tabell 2. Högst andel hundar < 2 år som fått diagnosen renal dysplasi noterades hos cairn terrier, tibetansk terrier och lhasa apso (80,0% , 80,0% respektive 75,0%).

Av de totalt 254 undersökta fallen utgjordes 137 (53,9%) av tikar och 117 (46,1%) av hanhundar. Hos vissa raser noterades tydliga skillnader mellan könen. Hos flat-coated retriever och cavalier king charles spaniel var tikarna klart överrepresenterade i materialet, med 87,5 % respektive 85,0 % av antalet fall. Även hos engelsk cocker spaniel utgjorde tikarna flest fall (61,9 %). Inom raserna shih tzu, och tibetansk spaniel däremot utgjorde hanhundarna 58,9 %, respektive 62,5 % av antalet fall. Hos övriga raser noterades ingen påtaglig könsskillnad avseende förekomsten av renal dysplasi.

Tabell 1.

Prevalensen av renal dysplasi hos nio undersökta hundraser under tidsperioden 1981-2001.

Ras	Totalantal nyregistrerade hundar	Totalantal diagnostiserade fall av renal dysplasi	Prevalens (%)
Shih tzu	9841	56	0,57
Tibetansk terrier	4438	25	0,56
Lhasa apso	3316	16	0,48
Tibetansk spaniel	7555	32	0,42
Soft coated wheaten terrier	7667	22	0,29
Cairn terrier	11570	30	0,26
Flat coated retriever	15587	32	0,20
Cocker spaniel	23696	21	0,09
Cavalier king charles spaniel	23554	20	0,08

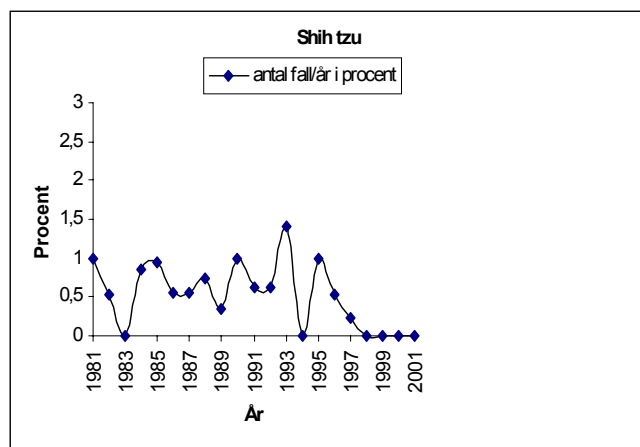
Tabell 2.

Andelen diagnostiserade fall av renal dysplasi hos hundar < 2 år hos nio undersökta raser under tidsperioden 1981-2001.

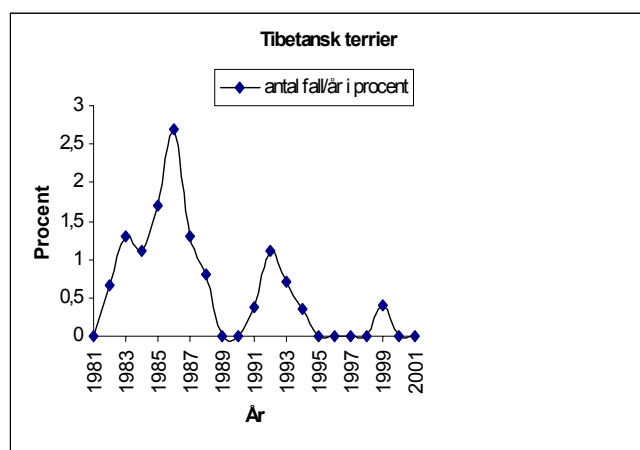
Ras	Totalantal fall	Antal fall hos hundar < 2 år	Andel hundar < 2 år (%)
Shih tzu	56	30	53,6%
Tibetansk terrier	25	20	80,0%
Lhasa apso	16	12	75,0%
Tibetansk spaniel	32	21	65,6%
Irish soft coated wheaten terrier	22	13	59,1%
Cairn terrier	30	24	80,0%
Flat-coated retriever	32	20	63%
Cocker spaniel	21	12	57,1%
Cavalier king charles spaniel	20	11	55,0%
Total	254	163	64,2%

Figur 1a-i.

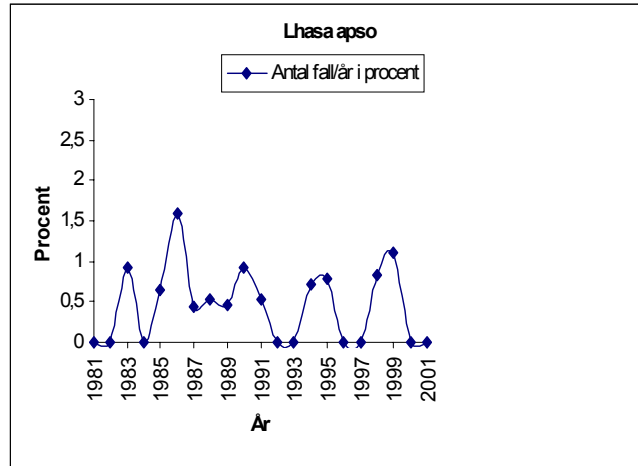
Diagram över hundraser. Antal fall per år i förhållande till antal nyregistrerade hundar/år inom varje ras.



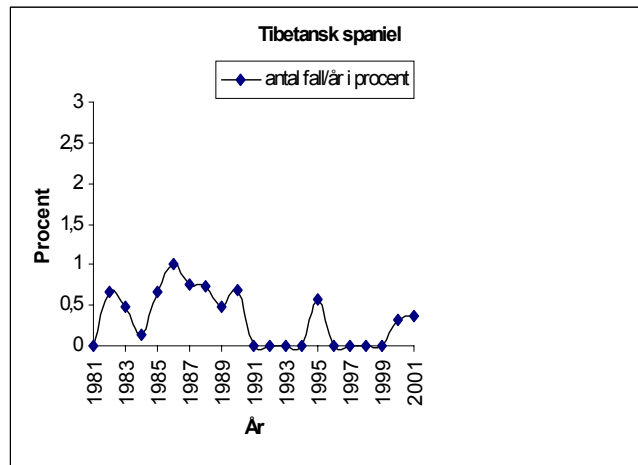
Figur 1a.



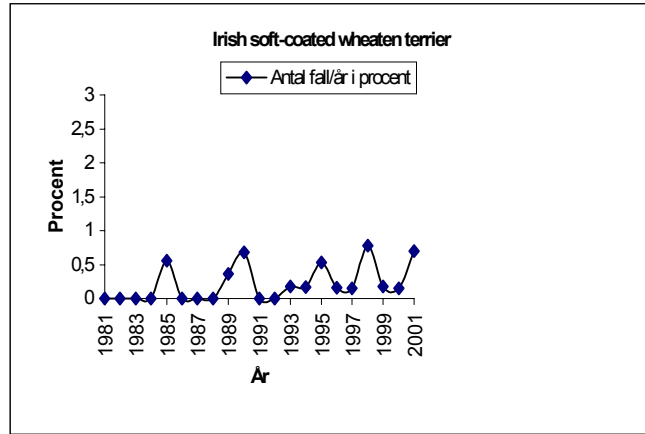
Figur 1b.



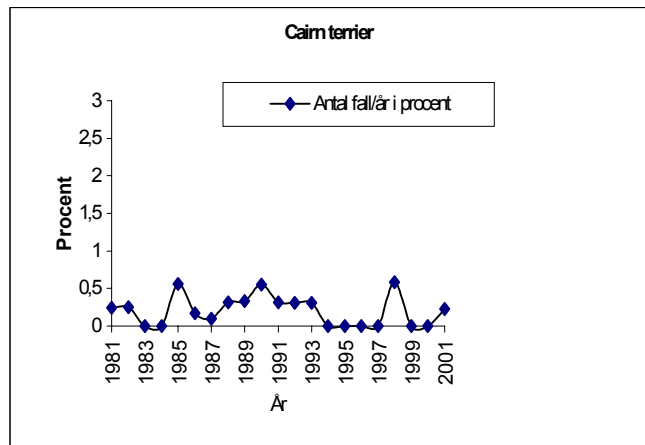
Figur 1c.



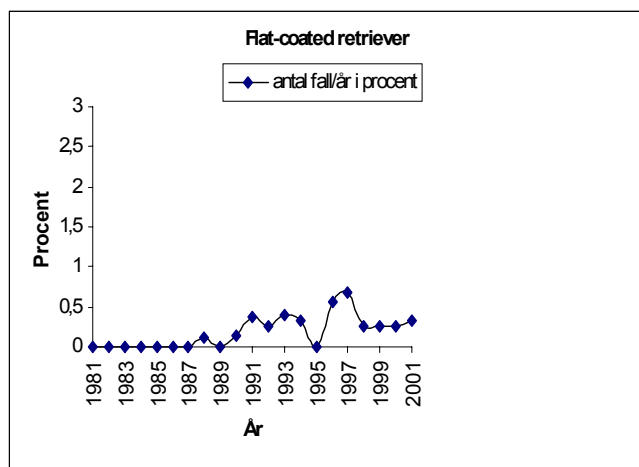
Figur 1d.



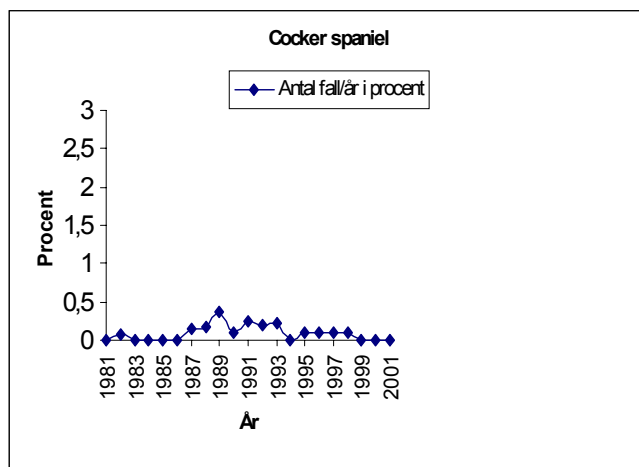
Figur 1e



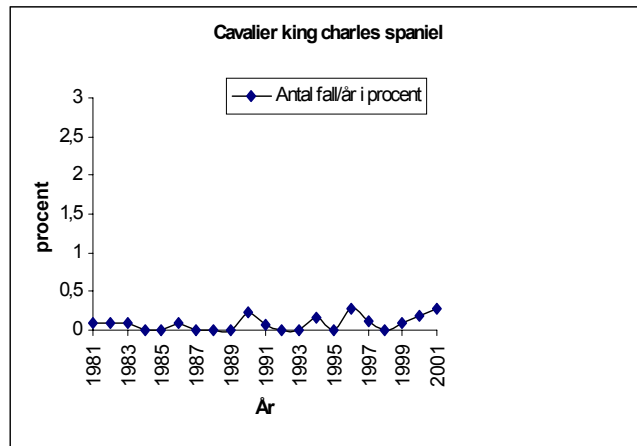
Figur 1f.



Figur 1g.



Figur 1h.



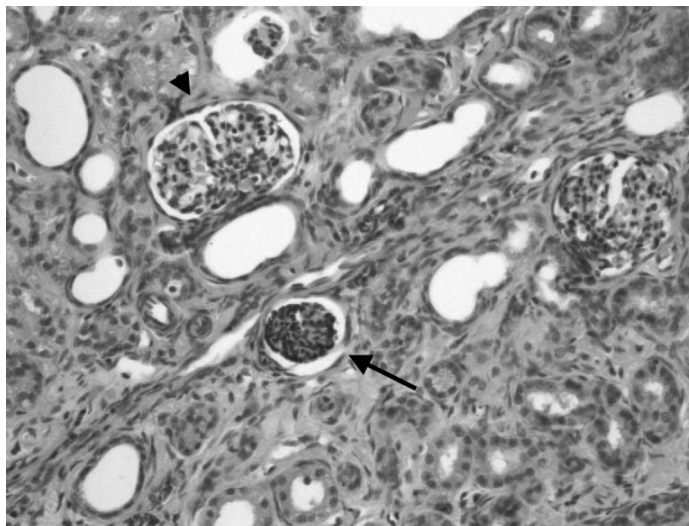
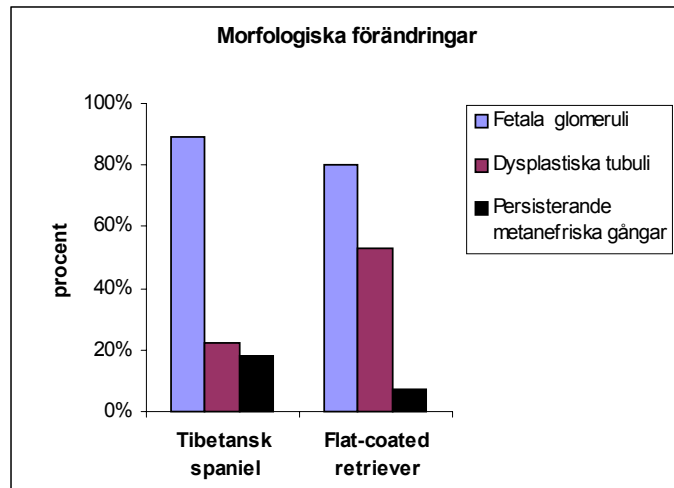
Figur 1i.

Morfologisk undersökning

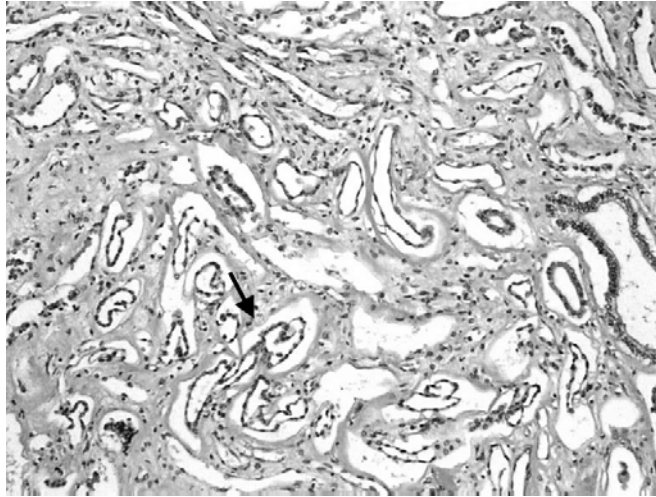
Resultatet av den histopatologiska undersökningen avseende förekomst av dysplastiska förändringar hos tibetansk spaniel och flat-coated retriever presenteras i figur 2. Fetala glomeruli (figur 3) var det vanligaste fyndet hos båda raserna, medan dysplastiska tubuli (figur 4) var mer än dubbelt så vanligt förekommande hos flat-coated retriever som hos tibetansk spaniel ($p=0,016$). Förekomst av persisterande metanefriska gångar (figur 5) förekom i relativt låg frekvens hos båda raserna, medan brosk- eller benmetaplasier inte alls noterades i det undersökta materialet.

Sekundära histopatologiska förändringar som påvisades var: minskat antal glomeruli, cystiskt dilaterade glomeruli, glomerulär atrofi och skleros, förtjockade Bowmans kapslar, dilaterade tubuli, retentionscystor, tubuli med förträngt lumen, infiltration av inflammatoriska celler, fibros samt förkalkningar. Förändringarna var ofta segmentellt utbredda och njurbarken var ofta tunnare än normalt.

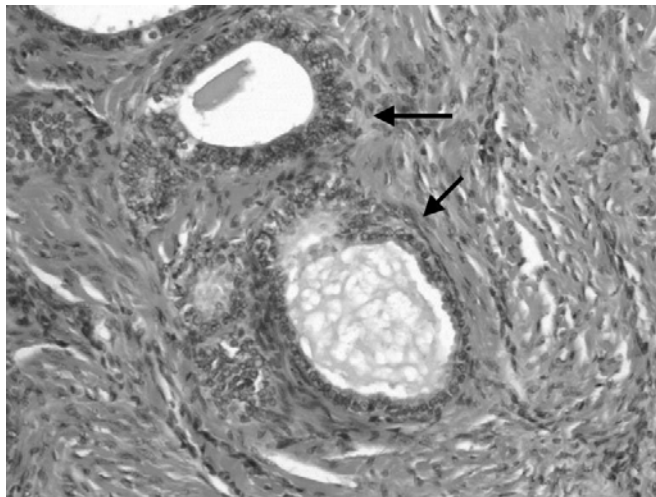
Figur 2. Förekomst av dysplastiska förändringar hos tibetansk spaniel och flat-coated retriever



Figur 3. Fetala glomeruli. Pilen visar en fetal glomerulus, pilspetsen visar en normal glomerulus. H&E-färgning. 10 x förstoring.



Figur 4. Dysplastiska tubuli. H&E färgning. 10 x förstoring.



Figur 5. Persisterande metanefriska gångar. H&E-färgning. 16 x förstoring.

Diskussion

I den epidemiologiska delen av den aktuella studien undersöktes prevalensen av renal dysplasi hos nio olika hundraser under åren 1981-2001. För hela tidsperioden var prevalensen högst hos raserna shih tzu, tibetansk terrier, tibetansk spaniel och lhasa apso (figur 1a –d). Hos shih tzu och tibetansk terrier kunde en nedgång iakttagas under senare delen av den undersökta tidsperioden, vilket kan tala för att de bekämpningsprogram som införts för dessa raser, omfattande bl. a. seriöst avelsarbete, har varit framgångsrika. Det går dock ej helt att utesluta att det kan finnas andra förklaringar till nedgången, t ex att diagnostisering och inrapportering av fall med sjukdomar kan ha varit ofullständig. Hos rasen flat-coated retriever noterades inte någon minskning av prevalensen under den undersökta tidsperioden. Ett bekämpningsprogram mot renal dysplasi hos flat-coated retriever infördes först 1995 (Hoppe, personligt meddelande) och det är därför tänkbart att effekterna av detta ännu inte hunnit slå igenom. Hos övriga raser noterades stora variationer i prevalensen under den undersökta tidsperioden, varför inga slutsatser kan dras angående eventuella förändringar av förekomsten av renal dysplasi hos dessa raser.

I en undersökning av totalt 45 fall av renal dysplasi från ett flertal olika raser var förhållandet mellan hanhundar och tikar 2:1 (Picut & Lewis, 1987). Någon liknande könsskillnad noterades inte i de här undersökta 254 fallen från nio olika raser, utan könsfördelningen var relativt jämn. En tydlig könsskillnad avseende antalet fall av renal dysplasi påvisades dock hos två enskilda raser i den här studien, nämligen flat-coated retriever och cavalier king charles spaniel, där 87,5 % respektive 85,0 % av de diagnostiserade fallen var tikar. Även hos engelsk cocker spaniel övervägde tikarna något, medan såväl shih tzu som tibetansk spaniel i detta material visade en liten övervikt för hanhundar. Könsskillnaderna var dock små och några slutsatser kan inte dras från dessa resultat.

En osäkerhetsfaktor vid bedömningen av eventuella könsskillnader i denna studie var att det inte fanns några uppgifter om könsfördelningen för nyregistrerade hundar, varför det var omöjligt att avgöra om könsskillnader här kan ha haft betydelse för noterade könsskillnader avseende förekomsten av renal dysplasi. För flat-coated retriever och cavalier king charles spaniel var dock de påvisade könsskillnaderna avseende renal dysplasi så stora att det förefaller mycket osannolikt att dessa enbart skulle kunna bero på skillnader mellan antalet registrerade hanhundar respektive tikar.

Den morfologiska studien visade att fetala glomeruli var det vanligast förekommande histopatologiska fyndet samt att det var lika vanligt hos de båda undersökta raserna, tibetansk spaniel och flat-coated retriever. Även i andra morfologiska undersökningar avseende fall av renal dysplasi hos hund har fetala glomeruli visat sig vara den vanligaste förändringen (Picut & Lewis, 1987; Hoppe et al, 1990). Vad det gäller andra förändringar talande för renal dysplasi skilde sig

de två raserna något åt. Hos flat-coated retriever förekom dysplastiska tubuli hos 53% av fallen jämfört med endast hos 22% av fallen hos tibetansk spaniel och denna skillnad var statistiskt signifikant ($p=0,016$). Frekvensen av tubulär dysplasi hos tibetansk spaniel är jämförbar med den som rapporterats i andra studier (Picut & Lewis, 1987; Hoppe et al., 1990). Metanefriska gångar påvisades hos 18% av fallen hos tibetansk spaniel, vilket överensstämmer väl med den frekvens som påvisats hos lhasa apso och shih tzu i andra studier, 21% respektive 18% (Picut & Lewis, 1987; Hoppe et al., 1990). Frekvensen av metanefriska gångar tenderade att vara lägre hos flat-coated retriever än hos tibetansk spaniel i den här studien, men denna rasskillnad var ej statistiskt säkerställd. För flat-coated retriever saknas uppgifter i litteraturen avseende frekvensen av olika typer av histopatologiska förändringar vid renal dysplasi, men tubulära förändringar har rapporterats vara vanliga i samband med s.k. familjär nefropati hos soft coated wheaten terrier (Eriksen & Grøndalen, 1984).

Persisterande mesenkym har tidigare visats vara vanligt förekommande vid renal dysplasi hos hund, bl.a hos shih tzu och lhasa apso (Picut & Lewis, 1987). Tyvärr fanns det i den här presenterade studien inte möjlighet att använda erforderlig specialfärgning för påvisande av mesenkym, varför den eventuella förekomsten av sådant hos de undersökta raserna ej har kunnat fastställas. Brosk- och benmetaplasier påvisades ej i detta material, men har tidigare beskrivits bl.a. hos shih tzu (Hoppe et al, 1990). Det är med största sannolikhet ett vanligare fynd hos människa, där brosk- och benmetaplasier utgör ett av de två viktigaste kriterierna för diagnosen renal dysplasi (Welling et al, 1986; Picut & Lewis, 1987).

Sammanfattningsvis visade den här studien, i likhet med tidigare publicerade studier, att det huvudsakligen är unga hundar (< 2 år) som drabbas av renal dysplasi, även om symtomen i vissa fall debuterar när hunden blivit lite äldre. Hos raserna shih tzu och tibetansk terrier verkar de införda bekämpningsprogrammen ha haft effekt, då man kan se en tydlig nedgång i antalet diagnostiserade fall. Hos flat-coated retriever ses ingen sådan nedgång trots infört bekämpningsprogram, vilket talar för att vidtagna kontrollåtgärder ännu ej haft effekt eller också att de eventuellt kan behöva ses över. Det är viktigt att rasklubbarna håller sig uppdaterade om renal dysplasi och att de är noga med att informera uppfödare och valpköpare om sjukdomen och dess symtom samt om vilka kontrollåtgärder som gäller. Vikten av att en histopatologisk diagnos ställs (via biopsier eller obduktion) bör framhållas samt även att detta bör ske så tidigt som möjligt. Tidig diagnos är väsentlig för att förhindra en eventuell vidare spridning av renal dysplasi inom de raser där det föreligger eller misstänks föreligga en ärftlig disposition för sjukdomen. Hos flat-coated retriever samt hos cavalier king charles spaniel påvisades en markant övervikt för tikar bland de diagnostiserade fallen och orsaken till denna könsskillnad samt eventuell ärftlig disposition bör utredas vidare. Den histopatologiska bilden hos tibetansk spaniel liknar såväl till karaktär som frekvens den som finns beskriven för shih tzu och lhasa apso, medan bilden hos flat-coated retriever, särskilt avseende den höga frekvensen tubulär dysplasi, är jämförbar med den som rapporterats för familjär nefropati hos soft-coated wheaten terrier.

Sammanfattning

Renal dysplasi är en utvecklingsrubbing i njurarna som anses vara den primära skadan vid fall av s.k. juvenil progressiv nefropati, en sjukdom som ger upphov till kronisk njursvikt hos framför allt unga hundar. Med renal dysplasi avses patologiska förändringar som tyder på störningar i den normala differentieringen av njurvävnaden, såsom kvarstående fetala strukturer, dysplastiska tubuli samt brosk- och benmetaplasier. Etiologin till renal dysplasi är ej klarlagd, men neonatal infektion med herpesvirus, teratogena substanser eller intrauterin obstruktion i urinvägarna har angivits som möjliga orsaker. Hos vissa hundraser har även en familjär eller ärftlig disposition påvisats. Kliniska symtom på kronisk njursvikt, såsom polyuri, polydipsi, kräkningar, avmagring, inappetens, trötthet och anemi, uppkommer ofta redan före 2 års ålder. Syftet med denna studie var att öka kunskapen om epidemiologi, rasdisposition och morfologi vid renal dysplasi, och den omfattade en epidemiologisk och en histopatologisk del. I den epidemiologiska delen undersöktes prevalensen av renal dysplasi hos nio olika hundraser under åren 1981-2001. I den histopatologiska delen jämfördes förekomsten av dysplastiska förändringar i njurarna hos totalt 57 diagnostiserade fall av renal dysplasi hos raserna tibetansk spaniel och flat-coated retriever. De hundraser som hade högst prevalens för hela tidsperioden var shih tzu (0,57%), tibetansk terrier (0,56%), lhasa apso (0,48%) och tibetansk spaniel (0,42%). För raserna irish soft-coated wheaten terrier, cairn terrier och flat-coated retriever var prevalensen något lägre (0,29%, 0,26% respektive 0,20%) och för raserna engelsk cocker spaniel och cavalier king charles spaniel var den mycket låg (0,09% respektive 0,08%). Under den senare delen av den undersökta tidsperioden sågs en minskad prevalens för renal dysplasi hos shih tzu och tibetansk terrier, medan prevalensen hos flat-coated retriever var relativt oförändrad. För övriga raser var prevalensen mycket varierande under hela tidsperioden och några säkra slutsatser kan därför inte dras avseende eventuella förändringar i förekomsten av renal dysplasi för dessa raser. Över hälften (64,2%) av hundarna i undersökningen var < 2 år vid tidpunkten för diagnos/avlivning, och högst andel hundar < 2 år noterades hos cairn terrier, tibetansk terrier och lhasa apso (80,0%, 80,0% respektive 75,0%). En markant könsskillnad påvisades inom raserna flat-coated retriever och cavalier king charles spaniel, där tikarna utgjorde 87,5% respektive 85,0% av de diagnostiserade fallen. Den morfologiska undersökningen visade att de vanligaste tecknen på renal dysplasi hos både tibetansk spaniel och flat-coated retriever var fetala glomeruli, dysplastiska tubuli och kvarstående metanefriska gångar. Dessa fynd förekom i en frekvens av 89%, 22% respektive 18% hos tibetansk spaniel och 80%, 53% respektive 7% hos flat-coated retriever. Den påvisade rasskillnaden avseende förekomsten av dysplastiska tubuli var statistiskt signifikant ($p < 0,016$). Genomsnittsåldern för diagnos var 16 månader för tibetansk spaniel och 15 månader för flat-coated retriever. De morfologiska förändringarna hos tibetansk spaniel liknar dem som ses hos shih tzu och lhasa apso, medan bilden hos flat-coated retriever påminner om den som finns beskriven vid s.k. familjär nefropati

hos soft coated wheaten terrier. Sammanfattningsvis visade studien att de flesta fallen av renal dysplasi hos de nio undersökta raserna diagnostiserades före 2 års ålder. För raserna shih tzu och tibetansk terrier, men inte för flat-coated retriever, verkar de införda bekämpningsprogrammen ha resulterat i en nedgång i prevalensen för sjukdomen under senare delen av den undersökta tidsperioden. För raserna flat-coated retriever och cavalier king charles spaniel indikerar resultaten en könsdisposition för renal dysplasi, med en klar överrepresentation för tikar. Denna studie visar även en rasskillnad mellan flat-coated retriever och tibetansk spaniel avseende den histopatologiska bilden vid renal dysplasi.

Summary

Renal dysplasia is a developmental anomaly of the kidneys which is considered to be the primary lesion in juvenile progressive nephropathy, a condition leading to chronic renal failure in young dogs. It is defined as disorganised development of the renal parenchyma due to abnormal differentiation, and pathological lesions include persistent foetal structures, dysplastic tubules and cartilaginous and osseous metaplasia. The aetiology of renal dysplasia in dogs is still unknown, but possible causes are infection with canine herpesvirus, teratogenic substances or intrauterine ureteral obstruction. In some breeds renal dysplasia is a familial or inherited disease. Clinical signs of chronic renal failure, such as polyuria, polydipsia, vomiting, weight loss, anorexia, lethargy and anemia, usually appear before the age of 2 years. The purpose of this study was to obtain more knowledge about epidemiology, breed predisposition and morphology of renal dysplasia.

In the epidemiological part of the study the prevalence of renal dysplasia in nine different breeds during the time period 1981-2001 was investigated. In the histopathological part the presence of dysplastic changes in the kidneys was examined in 57 cases of renal dysplasia in Tibetan Spaniel and Flat-coated Retriever. The highest prevalences for the whole time period were noted for Shih Tzu (0,57%), Tibetan Terrier (0,56%), Lhasa Apso(0,48%) and Tibetan Spaniel (0,42%). For the breeds Irish Soft-coated Wheaten Terrier, Cairn Terrier and Flat-coated Retriever the prevalence was a little bit lower (0,29%, 0,26% and 0,20%, respectively) and for English Cocker Spaniel and Cavalier King Charles Spaniel the prevalence was very low (0,09% and 0,08%, respectively). For Shih Tzu and Tibetan Terrier, but not for the other breeds, the prevalence decreased during the latter part of the time period. More than half (64,2 %) of the dogs in this study were < 2 years of age at the time of diagnosis/euthanasia, and the highest proportion of dogs < 2 years of age was noted for Cairn Terriers, Tibetan Terriers and Lhasa Apsos (80,0%, 80,0% and 75,0%, respectively). A sex predisposition for renal dysplasia was detected for Flat-coated Retrievers and Cavalier King Charles Spaniels, in which females represented 87,5% and 85,0 %, respectively, of the cases.

In the morphological study, the most commonly detected signs of renal dysplasia were foetal glomeruli, dysplastic tubules and persistent metanephric ducts in both the Tibetan Spaniel and the Flat-coated Retriever. These lesions were found at a frequency of 89%, 22% and 18% in the Tibetan Spaniel and 80%, 53% and 7% in the Flat-coated Retriever, respectively. The observed difference between the two breeds regarding dysplastic tubules was statistically significant ($p=0,016$). The mean age at the time of diagnosis was 16 months for Tibetan Spaniel and 15 months for Flat-coated Retriever. The morphological changes observed in the Tibetan Spaniel were similar to those reported in the Shih Tzu and Lhasa Apso, whereas the lesions of the Flat-coated Retriever resemble descriptions of familial renal disease in the Soft-coated Wheaten Terrier.

In conclusion, the present study showed that most of the cases of renal dysplasia in the nine breeds examined were diagnosed before the age of two years. The reduced prevalence of renal dysplasia observed for the breeds Shih Tzu and Tibetan Spaniel for the latter part of the investigated time period suggests that the introduced control programs have been effective. For the breeds Flat-coated Retriever and Cavalier King Charles Spaniel, the results indicate a sex predisposition for renal dysplasia, with females clearly over-represented. This study also indicates a breed-related difference between Flat-coated Retrievers and Tibetan Spaniels regarding the histopathological changes occurring in renal dysplasia.

Referenser

- Bernstein J. (1979) Congenital malformations of the kidney. *Strauss and Welt's Diseases in the kidney*, ed. Earley and Gottschalk, 3rd edition, 1089-1107. Little, Brown and Co, Boston.
- Eriksen K. och Gröndalen J. (1984) Familial renal disease in Soft-coated Wheaten Terriers. *J. Small Anim Pract.* 25: 489-500.
- Felkai C., Voros K., Vrabely T., Vetesi F., Karsai F., Papp L. (1997) Ultrasonographic findings of renal dysplasia in Cocker spaniels: eight cases. *Acta Vet Hung* 45(4), 397-408.
- Freudiger, U. (1965) Die kongenitale Nierenrinden hypoplasie beim bunten Cocker spaniel. *Schweizer Archiv Tierheilkunde* 107, 547-566.
- Hoppe A. (1990) Medfödd njursjukdom hos ett flertal hundraser. *Sv Veterinärtidning* 10:399-402.
- Hoppe A., Swenson L. (1986) Progressiv nefropati hos shih tzu, Symposium om ärftligt betingade sjukdomar hos hund, *Sv veterinärtidning* supplement 11 volym 38.
- Hoppe A., Swenson, L., Jönsson L., Hedhammar Å. (1990) Progressive nephropathy due to renal dysplasia in shih tzu dogs in Sweden: A clinical pathological and genetic study. *J Small Anim Pract* 31, 83-91.

- Hoppe A., Karlstam E. (2000) Renal dysplasia in boxers and Finnish harriers. *J Small Anim Pract* 41, 422-426.
- Krook L. (1957) The pathology of renal cortical hypoplasia in the dog. *Nord Vet Med* 9, 161-176.
- Maxie M.G. (1993) Chapter 5. The Urinary System. p. 447-538. In: Jubb K.V.F., Kennedy P.C., Palmer N. (eds): *Pathology of Domestic animals* 4th edition, Academic Press Inc, San Diego.
- Ohara K, Kobayashi Y, Tsuchiya N., Furuoka H., Matsui T. (2001) Renal Dysplasia in Shi tzu dogs in Japan. *J Vet Med Sci* p.1127-30.
- Osborne C.A., Low D.G., Finco D.R. (1972) *Canine and feline urology*, Chapter 15, p. 153-165. WB Saunders Company.
- Osborne C.A., Finco D.R.(1995) *Canine and feline nephrology and urology*, Chapter 24, p. 471-482. William and Wilkins, Baltimore, Md.
- Picut, C.A., Lewis, R.M.(1987) Microscopic features of canine renal dysplasia. *Vet. Pathol.*24:156-163.
- Sorenson, C. M., Padanilam, B. J. & Hammerman, M. R. (1996) Abnormal postpartum renal development and cystogenesis in the bcl-2(-/-)mouse. *American Journal of Physiology* 271, F184-F193.
- Stark, K., Vainio, S., Vassileva, G. & McMahon, A. P. (1994) Epithelial transformation of metanephric mesenchyme in the developing kidney regulated by WNT-4. *Nature* 372, 679-683.
- Steward, A. P. & MacDougall, D. F. (1984) Familial nephropathy in the cocker spaniel. *J Small Anim Pract.* 25, 15-24.
- Welling L.W., Grantham J.J. (1986) Cystic and developmental diseases of the kidney, *The Kidney*, ed.Brenner and Rector, 3rd ed. vol. II W.B. Saunders, Philadelphia. pp1341-1346.
- Winyard, P. J., Risdon, R. A., Sams, U. R., Dressler, G. R. & Wolf, A. F. (1996) The pax2 transcription factor is expressed in cystic and hyperproliferative dysplastic epithelia in human kidney malformations. *Journal of Clinical Investigation* 98, 451-459.