

eISSN 2444-7986

DOI: <https://doi.org/10.14201/orl201784.16861>

Caso clínico

LINFOMA NASAL DE CÉLULAS T/NATURAL KILLER. DESCRIPCIÓN DE UN CASO

T-Cell Nasal Lymphoma/Natural Killer. Case report

Antonio SANMARTÍN-CABALLERO; María del Carmen SALOM-COVENAS; Miguel Alberto RODRÍGUEZ-PÉREZ

¹Unidad de Gestión Clínica de Otorrinolaringología Hospital Universitario Puerto Real. Cádiz. España.

Correspondencia: otomiguel@hotmail.es

Fecha de recepción: 10 de agosto de 2017
Fecha de aceptación: 7 de septiembre de 2017
Fecha de publicación: 9 de septiembre de 2017
Fecha de publicación del fascículo: 1 de diciembre de 2017

Conflicto de intereses: Los autores declaran no tener conflictos de intereses
Imágenes: Los autores declaran haber obtenido las imágenes con el permiso de los pacientes
Política de derechos y autoarchivo: se permite el autoarchivo de la versión post-print (SHERPA/RoMEO)
Licencia CC BY-NC-ND. Licencia Creative Commons Atribución-NoComercial-SinDerivar 4.0 Internacional
Universidad de Salamanca. Su comercialización está sujeta al permiso del editor

RESUMEN Introducción y objetivo: Poner de manifiesto la severidad de la patología presentada, actualizando los métodos diagnósticos y terapéuticos más apropiados, así como demostrar que, a pesar del mal pronóstico conocido, existen casos favorables. Descripción: Varón de 43 años con dificultad respiratoria nasal y epistaxis, cuya endoscopia nasal muestra lesión erosiva, sangrante y voluminosa. Resultados: Supervivencia de al menos 3 años, hasta este momento. Discusión: enfermedad poco frecuente en el mundo occidental, aunque de mayor incidencia en Asia, cuyas opciones de tratamiento han ido variando. No obstante, salvo excepciones, el pronóstico es poco favorable, padeciendo severas complicaciones que pueden desembocar en el fallecimiento. Conclusiones: Patología poco frecuente con mal pronóstico, sin tratamiento estandarizado. Sin embargo, se han descrito casos de buena respuesta con buenas perspectivas de supervivencia.

PALABRAS CLAVE linfoma células T/NK nasal; virus de Epstein-Barr; linfoma angiocéntrico

SUMMARY Introduction and objective: To state the severity shown by this pathology, updating its more appropriate diagnosis and therapeutic methods. Despite its typical bad prognosis, we can show that favorable cases exist. Description: 43-year-old male suffering nasal obstruction and epistaxis, whose endoscopy reveals an erosive, bleeding and voluminous mass. Results: 3-year-survival, up to now. Discussion: Rare entity in western countries, but more frequent in Asia, that has been treated in different ways all along the years. However, except in unusual cases, prognosis is fateful. Serious complications, even as a result of treatment, can come up and lead to death. Conclusions: Unusual and of a poor prognosis entity, without a standardized treatment. However, there are chances of a good response to it, with satisfactory prospects of the survival rate.

KEYWORDS nasal T/NK-cell lymphoma; Epstein-Barr virus; angiocentric lymphoma

INTRODUCCIÓN

El linfoma nasal de células T/Natural Killer (LNT/NK), tras haber recibido diferentes denominaciones (granuloma necrótico de línea media o linfoma angiocéntrico), fue descrito en 2001 por la Organización Mundial de la Salud (OMS) en su nomenclatura actual [1]. Siendo una patología poco frecuente en el mundo occidental, representa el 0,7-1,5% de los linfomas no Hodgkin (LNH), mientras que en Asia supone el segundo grupo de linfomas más frecuente, tras los gastrointestinales. La prevalencia de la enfermedad aumenta de 2.6% a 8% en el este de Asia y América Latina, en especial en países como México, Guatemala y Perú [2]. Es más frecuente en hombres y se localiza preferentemente en fosas nasales y senos maxilares, mostrando un curso clínico agresivo definido por la destrucción de tejidos circundantes [2]. Su diagnóstico se realiza mediante técnicas de hibridación *in situ*, determinando su inmunofenotipo. Se ha observado además una frecuente asociación con el virus de Epstein-Barr (VEB) [3]. El pronóstico de esta enfermedad viene definido por el índice pronóstico internacional (IPI) y por el volumen tumoral. A pesar de ser radiosensible el pronóstico es desfavorable, aconteciendo la muerte del paciente poco tiempo después del diagnóstico, generalmente como consecuencia de las complicaciones del tratamiento [4].

DESCRIPCIÓN

Varón de 43 años que había presentado insuficiencia respiratoria nasal y epistaxis intermitente de repetición por fosa nasal izquierda durante los 4 meses previos a la consulta. Usuario habitual de vasoconstrictores nasales sin hábitos tóxicos. La exploración endoscópica reveló una tumoración nasal irregular, heterogénea, friable y sangrante al roce, de 2 cm de diámetro, que englobaba y deformaba el septum nasal, habiendo destruido casi completamente el cartilago cuadrangular, mientras que su porción ósea y la pared lateral nasal estaba respetada. La resonancia magnética nuclear (RMN) mostraba destrucción de la región anterior del tabique nasal con imagen hipointensa en todas las secuencias, con restricción de difusión. La *body*-PET-TC señalaba una lesión hipermetabólica de partes blandas en *septum* nasal (Figura 1). Se realizó biopsia en quirófano que fue informada como «Linfoma T/NK nasal con alto índice proliferativo (Ki-67 >90%)», con resultado positivo para VEB,

concordando con lo descrito previamente. El estudio de médula ósea resultó negativo. Se decidió tratamiento con radioterapia (RT) y quimioterapia (QT) CHOP (ciclofosfamida + doxorubicina + vincristina + prednisona), sin evidencia de enfermedad tras 3 años de seguimiento.

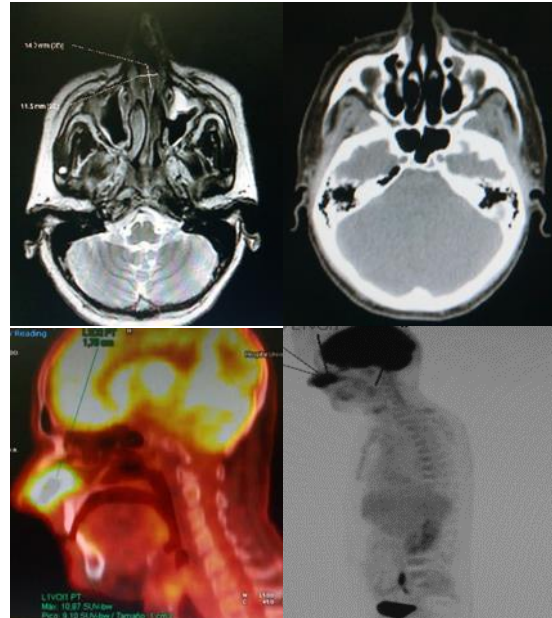


Figura 1. A. Corte axial TC nasal y senos paranasales antes del tratamiento. Lesión destructiva de septum nasal de 1-1,5 cm de diámetro, hipointensa y con restricción de difusión en todas las secuencias. B. Corte axial de TC nasal y senos paranasales postratamiento con desaparición de la lesión. C y D. PET-TC (F18FDG) nasal y de cuerpo entero que muestra tumor hipermetabólico en *septum* nasal.

DISCUSIÓN

El LNT/NK fue descrito por McBride en 1897, si bien hasta 1994 no se llegó a la identificación certera de la lesión ni a su clasificación como entidad independiente dentro del grupo de los LNH con la denominación de LNT/NK. Durante este tiempo ha recibido múltiples denominaciones: granuloma letal de la línea media, granuloma maligno centofacial, linfoma sinonasal o linfoma angiocéntrico [1]. Es una entidad poco frecuente a nivel mundial salvo en el este asiático y América Latina, pudiendo existir predisposición racial. En países occidentales suma el 1,5% del total de los LNH. En Asia el LNT/NK representa el segundo grupo más frecuente de linfomas periféricos (2% al 8%), inmediatamente tras los gastrointestina-

les [2]. Existe una mayor prevalencia en varones (relación hombre/mujer de 4/1 en Europa y 3/1 en Asia). La edad de presentación más frecuentemente observada es la sexta década de la vida, si bien cuenta con un rango amplio (10-80 años) [3]. La mayor parte de los LNT/NK extranodales (60% al 90%) ocurren en la región nasal y senos paranasales (seno maxilar el más frecuente, seno frontal el menos). Pueden afectar mediante extensión por contigüidad a estructuras vecinas (paladar, órbitas, nasofaringe, orofaringe). Es posible encontrarlos en otras localizaciones como tracto aerodigestivo superior, piel, tejido celular subcutáneo, testículos y músculos. Por el contrario, la afectación de ganglios linfáticos es muy infrecuente [4]. Clínicamente se manifiestan como lesiones muy destructivas localmente, generando obstrucción nasal, tumefacción facial, rinosinusitis crónica, rinitis alérgica o epistaxis. Histológicamente presenta un espectro citológico amplio, con infiltración generalmente angiocéntrica y población de células pequeñas, medianas y grandes (Figura 2).

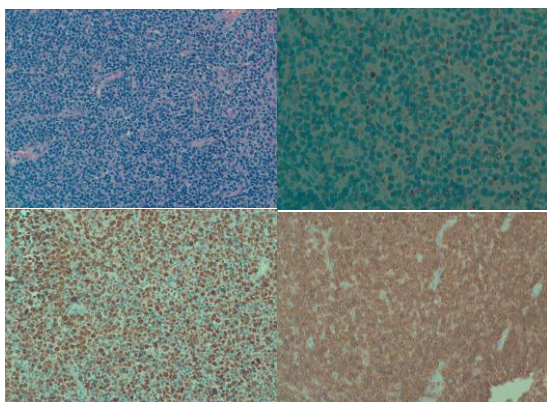


Figura 2. Estudio microscópico. A. Tinción hematoxilina-eosina: células linfoides de pequeño y mediano tamaño con células atípicas grandes que invaden y destruyen las paredes de los vasos con presencia de necrosis y apoptosis casi constante. B. Técnica inmunohistoquímica TIA-1 positiva. C. Técnica Inmunohistoquímica ki-67 con índice de proliferación celular superior al 90%. D. Técnica Inmunohistoquímica CD-3 negativo.

Cuando predominan las primeras es difícil establecer diagnóstico diferencial con procesos inflamatorios e infecciosos. La presencia de necrosis, destrucción e infiltración vascular es casi constante [5]. Inmunofenotípicamente presentan hallazgos característicos, con positividad de células tumorales para CD56 (mar-

cador de células NK), CD2, CD3e citoplasmático, CD43, CD45Ro, TIA-1, granzima B, perforina, CD4-, CD8-, CD16-, CD57-, TCR β -, TCR γ -; pero resultados negativos para otros marcadores de células NK, como CD45Ra o CD3 de superficie [5]. En la mayor parte de los casos publicados el VEB es detectado en las células tumorales mediante hibridación *in situ*, siendo de ayuda diagnóstica. También se identifica en sangre en 70% de casos [6]. El diagnóstico de esta entidad se basa en los datos clínicos y sobre todo en los hallazgos histopatológicos e inmunofenotípicos mencionados. La RM y TC son las técnicas de imagen recomendadas para determinar la estadificación local [7]. El diagnóstico diferencial histológico incluye la granulomatosis linfomatoide, linfoma NK blástico, enteropatía asociada a linfocitos T y linfoma *hidro-like* [8]. Zheng Yan [9], propuso en 2015 un nuevo sistema de clasificación TNM para el linfoma NK nasal, estableciendo de forma más precisa tratamiento y pronóstico, superando limitaciones de la antigua clasificación de *Ann Arbor* (Tabla 1). Respecto al tratamiento, el LNT/NK es radiosensible, siendo posible lograr un control local de la enfermedad. Lamentablemente, la recidiva tumoral se describe en la mayoría de series, (hasta el momento no ha sido así en nuestro caso) [8, 9]. Existe un consenso sobre la utilización conjunta de RT y QT en estadios avanzados, si bien en fases iniciales la QT no parece aportar mejoría adicional de supervivencia respecto a RT aislada [4, 9]. El protocolo QT más utilizado es el CHOP [10]. La opción de trasplante de médula ósea asociado a QT parece mejorar el control de recidiva local tras fracaso de tratamiento QT convencional [10]. La mayoría de pacientes fallecen pocos meses después del diagnóstico como consecuencia de complicaciones del tratamiento, habitualmente por cuadros sépticos debido a inmunosupresión [10].

CONCLUSIONES

El LNT/NK es una patología poco frecuente y de mal pronóstico en general, sin tratamiento establecido de manera definitiva hasta el momento, pero existen casos, como el que presentamos, en el que los pacientes pueden responder de manera satisfactoria, obteniendo buenas perspectivas de supervivencia.

Tabla 1. Clasificación de tumores originados en cavidad nasal.

Tumor primario	T	Definición
Cavidad nasal	T1	Cavidad nasal
	T2	Seno maxilar, seno etmoidal anterior, ala nasal, paladar, nasofaringe.
	T3	Seno etmoidal posterior, mejillas, hueso alveolar, pared medial o inferior de órbita, seno esfenoidal, espacio parafaríngeo, músculos pterigoideos.
	T4	Seno frontal, órbita (a excepción de su pared inferior o medial), espacio masticatorio (excluyendo músculos pterigoideos), base de cráneo, extensión craneal, paladar blando.
Nasofaringe	T1	Nasofaringe.
	T2	Espacio parafaríngeo.
	T3	Base de cráneo, músculos pterigoideos, senos paranasales.
	T4	Nervios craneales, extensión intracraneal, espacio masticatorio (excepto músculos pterigoideos), órbita.
Cavidad oral	T1	Cavidad oral.
	T2	Paladar, hueso alveolar, orofaringe.
	T3	Seno maxilar, piel, hipofaringe.
	T4	Invasión más extensa, perforación.
Orofaringe Hipofaringe	T1	Orofaringe o Hipofaringe.
	T2	Orofaringe e hipofaringe, paladar.
	T3	Hueso, cartílago, piel alrededor de orofaringe, tumor que origina disfagia.
	T4	Invasión más extensa, tumor que origina disnea, perforación.

BIBLIOGRAFÍA

- Jakic-Razumovic J, Aurer I. The World Health Organization classification of lymphomas. *Croat Med J.* 2002;43:527-34.
- Zheng S, Ouyang Q, Li G, Xu H, Jiang M, Cui D et al. Primary intestinal NK/T cell lymphoma: a clinicopathologic study of 25 Chinese cases. *Arch Iran Med* 2012;15: 36-42.
- Hatta C, Ogasawara H, Okita J, Kubota A, Ishida M, Sakagami M. Non-Hodgkin malignant lymphoma of the sinonasal tract treatment outcome for 53 patients according to REAL classification. *Auris Nasus Larynx.* 2001;28:55-60.
- Jiang M, Chen X, Yi Z, Zhang X, Zhang B, Luo F, et al. Prognostic characteristics of gastrointestinal tract NK/T-cell lymphoma: an analysis of 47 patients in China. *J Clin Gastroenterol.* 2013;47: e74-9.
- Chan JK, Jaffe E, Ralfkiaer E. Extranodal NK/T lymphomas, nasal type. In: Jaffe E, Harris N, Stein H, Vardiman J, Eds. *World Health Organization Classification of Tumours Pathology and Genetics. Tumours of hematopoietic Lymphoid tissue.* Lyon. France IARC Press 2001. Pp. 204-7.
- Aozasa K, Takakuwa T, Hongyo T, Woo-Ick Y. Nasal NK/T-cell lymphoma: epidemiology and pathogenesis. *Int J Hematol.* 2008;87:110-7.
- Vidal RW, Devaney K, Ferlito A, Rinaldo A, Carbone A. Sinonasal malignant lymphomas: a distinct clinicopathological category. *Ann Otol Rhinol Laryngol.* 1999;108:411-9.
- Suzuki R. Pathogenesis and Treatment of Extranodal Natural Killer/T-Cell Lymphoma. *Semin Hematol.* 2014;51:42-51.
- Zheng Yan, Hui-qiang Huang, Xiao-xiao Wang, Yan Gao, Yu-jing Zhang, Bing Bai. A. TNM Staging System for Nasal NK/T-Cell Lymphoma. *Plos One Journal Taiwan* 2015;1-17.
- Proulx GM, Cuadra-García I, Ferry J, Harris NL, Greco WR, Kaya U, et al. Lymphoma of the nasal cavity and paranasal sinuses. Treatment and outcome of early-stage disease. *Am J Clin Oncol.* 2003;26:6-11.