

Revista de la Sociedad Otorrinolaringológica de Castilla y León, Cantabria y La Rioja

ISSN 2171-9381

Revista de Otorrinolaringología y disciplinas relacionadas dirigida a profesionales sanitarios.
Órgano de difusión de la Sociedad Otorrinolaringológica de Castilla y León, Cantabria y La Rioja
Periodicidad continuada
Edita: Sociedad Otorrinolaringológica de Castilla y León, Cantabria y La Rioja
Correspondencia: revistaorl@revistaorl.com
web: www.revistaorl.com

Póster

Presión positiva intratimpánica en otitis media aguda

Intratympanic positive pressure in acute otitis media

Sandra Marleny Casasola-Girón, Jose Ignacio Benito-Orejas, Eduardo Antonio Mena-Domínguez, Michael Bauer, María Lourdes Hernández-De los Santos, Darío Morais-Pérez.

Hospital Clínico Universitario de Valladolid
marlenycasasola@gmail.com

Recibido: 11/07/2014

Aceptado: 17/08/2014

Publicado: 07/12/2014

Conflicto de intereses: Los autores declaran no tener conflictos de intereses

Imágenes: Los autores declaran haber obtenido las imágenes con el permiso de los pacientes

Referencia del artículo:

Casasola-Girón SM, Benito-Orejas JI, Mena-Domínguez EA, Bauer M, Hernández-De los Santos ML, Morais-Pérez D. Presión positiva intratimpánica en otitis media aguda. Rev Soc Otorrinolaringol Castilla Leon Cantab La Rioja. 2014 Dic. 5 (Supl.4): S1-4.

Resumen	<p>Objetivos: La otitis media aguda (OMA) es una patología infecciosa muy frecuente, cuyo diagnóstico se basa en la forma de presentación aguda, acompañada de otalgia y ocupación del oído medio. Según la literatura, la causa fundamental del proceso es mecánica, por obstrucción de la trompa de Eustaquio, que genera una presión negativa y el consecuente derrame en el oído medio, que determina un timpanograma plano. Lo que tratamos de mostrar con este trabajo es que hay una primera fase, de pocas horas, en la que se conserva la movilidad tímpano-osicular, con presión positiva intratimpánica, que podemos demostrar mediante la timpanometría.</p> <p>Metodología: Presentamos 2 casos clínicos de pacientes adultos que acuden al Servicio de Urgencias con discreta otalgia de escasa duración. Se muestran las imágenes de la otoscopia y el timpanograma de esta fase inicial y las obtenidas tras la recuperación del cuadro clínico.</p> <p>Resultados: En los dos casos estudiados los pacientes presentaron signos y síntomas leves de OMA y la impedanciometría demostró la presencia de un timpanograma móvil con presión positiva en el oído medio, permitiéndonos concluir que estábamos ante una OMA en periodo inicial. Tanto la imagen timpánica como la timpanometría se normalizaron tras el tratamiento y curación del proceso.</p> <p>Conclusiones: Al comenzar la OMA, existe un corto periodo de tiempo donde se mantiene normal la complianza tímpano-osicular, y en el que no debemos descartar una OMA porque haya un timpanograma normal. La presencia de una presión positiva intratimpánica, nos facilita el diagnóstico.</p>
Palabras clave	Otitis media aguda, impedanciometría, timpanograma
Summary	<p>Objectives: Acute Otitis Media (AOM) is a common infectious disease whose diagnosis is based on the form of acute presentation, accompanied by otalgia and occupation of the middle ear. According to literature, the fundamental cause of the process is mechanical obstruction of the Eustachian tube, which creates a negative pressure and the resulting oil spill in the middle ear, which determines a flat tympanogram. What we try to show with this work is that there is a first phase, a few hours, in which the tympanum-ossicular mobility remains positive intratympanic pressure, which can be demonstrated by tympanometry.</p> <p>Methods: We present 2 cases of adult patients presenting to the emergency department with mild earache of short duration. Pictures by otoscopy and tympanogram this initial phase is obtained and after clinical recovery.</p> <p>Results: In the two cases studied patients had mild signs and symptoms of AOM and the impedance showed the presence of a mobile tympanogram positive pressure in the middle ear, allowing us to conclude that we faced an AMO in initial period. Both tympanic Image as tympanometry were normalized after treatment and healing process.</p> <p>Conclusions: At the beginning of OMA, there is a short period of time where the remains normal eardrum-ossicular compliance, and in which we should not rule out that OMA has a normal tympanogram. The presence of a positive intratympanic pressure facilitates the diagnosis.</p>
Keywords	Acute otitis media, impedance, tympanogram

XXII Congreso de la Sociedad ORL de Castilla y León, Cantabria y La Rioja.
Burgos, 6 y 7 de Junio de 2014



PRESION POSITIVA INTRATIMPANICA EN OTITIS MEDIA AGUDA



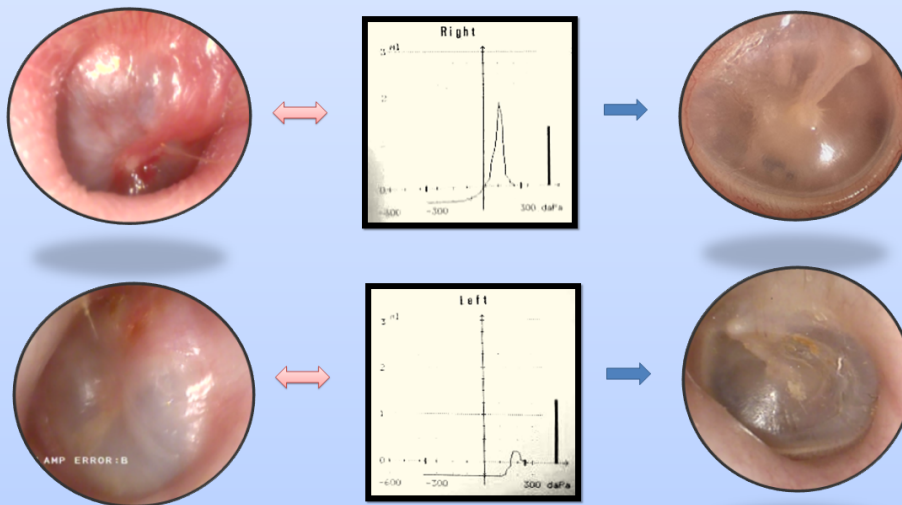
Autores: Casasola Girón SM, Benito Orejas JI, Mena Domínguez E,
Bauer M, Hernández De los Santos ML, Morais Pérez D.

HOSPITAL CLÍNICO UNIVERSITARIO DE VALLADOLID



La Otitis Media Aguda (OMA) es una patología infecciosa muy frecuente, cuyo diagnóstico se basa en la forma de presentación aguda, acompañada de otalgia y ocupación del oído medio. Según la literatura, la causa fundamental del proceso es mecánica, por obstrucción de la trompa de Eustaquio, que genera una presión negativa y el consecuente derrame en el oído medio, que determina un timpanograma plano.

Lo que tratamos de mostrar con este trabajo a través de 2 casos clínicos, es que hay una primera fase de pocas horas, en la que se conserva la movilidad tímpano-oscicular, con presión positiva intratimpánica, que podemos comprobar mediante la timpanometría.



En los dos casos estudiados los pacientes presentaron signos y síntomas leves de OMA y la impedanciometría demostró la presencia de un timpanograma móvil con presión positiva en el oído medio, permitiéndonos concluir que estábamos ante una OMA en periodo inicial.

Tanto la imagen timpánica como la timpanometría se normalizaron tras el tratamiento y curación del proceso.

Conclusiones: Al comenzar la OMA, existe un corto periodo de tiempo donde se mantiene normal la complianza tímpano-oscicular, y en el que no debemos descartar una OMA porque haya un timpanograma normal. La presencia de una presión positiva intratimpánica, nos facilita el diagnóstico.

BIBLIOGRAFÍA:

Aristegui JJ. Impedanciometría. Otitis media aguda. En: Olaizola F, editor. Impedanciometría. Ponencia Oficial Sociedad Española de Otorrinolaringología y Patología Cérvico-Facial. Madrid: Garsi; 1979. p. 141-6.



CERTIFICADO DE COMUNICACIÓN

Casasola Girón S.M., Benito Orejas J.I., Mena Domínguez E., Bauer M., Hernández de los Santos M.L., Morais Pérez D. Hospital Clínico Universitario de Valladolid.

Han presentado la **Comunicación Científica** en formato póster titulada:

PRESION POSITIVA INTRATIMPANICA EN OTITIS MEDIA AGUDA

en el XXII Congreso de la Sociedad de ORL de Castilla y León, Cantabria y La Rioja
celebrado en Burgos los días 6 y 7 de junio de 2014

Ana Isabel Navazo Eguía

Presidente del Comité Organizador

Burgos 7 de junio de 2014

Solicitada acreditación a la Comisión de Formación
Continuada de Castilla y León.
Inscripciones: www.revistaorl.com
Web: www.otrburgos.congressus.es/sociedadorl

