

Revista de la Sociedad Otorrinolaringológica de Castilla y León, Cantabria y La Rioja

ISSN 2171-9381

Revista de Otorrinolaringología y disciplinas relacionadas dirigida a profesionales sanitarios.
Órgano de difusión de la Sociedad Otorrinolaringológica de Castilla y León, Cantabria y La Rioja
Periodicidad continuada
Edita: Sociedad Otorrinolaringológica de Castilla y León, Cantabria y La Rioja
Correspondencia: revistaorl@revistaorl.com
web: www.revistaorl.com

Caso clínico

Gran neucocele maxilar derecho

Large pneumocele of the right maxillary sinus

Eduardo Antonio Mena-Domínguez, Luis Miguel Torres-Morientes, Juan José Tavárez-Rodríguez, Michael Bauer, María Consolación Martín-Pascual, Darío Morais-Pérez.

Hospital Clínico Universitario de Valladolid, Servicio de Otorrinolaringología y Patología cérvicofacial, Valladolid, España
eamena@saludcastillayleon.es

Recibido: 24/07/2013

Aceptado: 09/10/2013

Publicado: 13/10/2013

Conflicto de intereses: Los autores declaran no tener conflictos de intereses

Imágenes: Los autores declaran haber obtenido las imágenes con el permiso de los pacientes

Referencia del artículo:

Mena-Domínguez EA, Torres-Morientes LM, Tavárez-Rodríguez JJ, Bauer M, Martín-Pascual MC, Morais-Pérez D. Gran neucocele maxilar derecho. Rev Soc Otorrinolaringol Castilla Leon Cantab La Rioja. 2013 Oct. 4 (19):149-152.

Resumen	Introducción: El neucocele es una expansión patológica de un seno paranasal, conteniendo sólo aire, que puede desplazar las estructuras cercanas. Radiológicamente se ve una hiperneumatización y alargamiento del seno que puede estar asociado a pérdida de hueso. Descripción: Paciente con sensación de plenitud facial y algias en hemicara derecha, ocasionalmente bloqueo nasal que se agravan con los cambios de presión, a la exploración presenta protrusión de la mucosa maxilar hacia la fosa nasal. Discusión: El neucocele puede ocurrir en cualquier seno paranasal. Usualmente permanecen asintomáticos y no son diagnosticados hasta que ocurre una deformidad externa o desplazamiento de estructuras vecinas al seno, causando síntomas. Conclusión: Los neucoceles del seno maxilar son un raro diagnóstico diferencial de mucoccele, tumoraciones y neuralgias del trigémino. La cirugía es curativa, prefiriendo un abordaje endoscópico.
Palabras clave	Seno maxilar; cirugía endoscópica; neucocele; senos paranasales
Summary	Introduction: The pneumocele is a pathological expansion of paranasal sinus containing only air, which can move the nearby structures. Radiologically is a hiperneumatización and elongation of paranasal sinus, that can be associated with bone loss. Description: Patient with facial fullness and pains on right side, occasionally nasal blockage that worsen with pressure changes, at exploration presents protrusion of maxillary mucosa into the nostril. Discussion: Pneumoceles can occur in any paranasal sinus. Usually remain asymptomatic and they are not diagnosed until it takes place an external deformity or displacement of neighbouring structures to the sinus, causing symptoms. Conclusion: The maxillary sinus neucoceles are a rare differential diagnosis of mucoccele, tumors and trigeminal neuralgia. Surgery is curative, preferring an endoscopic approach.
Keywords	Maxillary sinus; endoscopy surgery; pneumocele; paranasal sinuses

Introducción

El neucocele es una expansión patológica de un seno paranasal, conteniendo sólo aire[1,2], que puede desplazar las estructuras cercanas[2]. Novek y Zizmor fueron los primeros en documentar un caso de neucocele del seno maxilar en 1974[1-3].

Radiológicamente se ve una hiperneumatización y alargamiento del seno, también puede estar asociado a pérdida de hueso[1].

El diagnóstico usualmente se hace después de ocurrir una deformidad o desplazamiento de estructuras adyacentes o cuando los síntomas son precipitados o exacerbados por cambios de presión atmosféricos[1,3]. No es típico una historia previa de sinusitis ni de signos de inflamación[1-3].

Descripción

Paciente varón de 25 años de edad, sin antecedentes de interés, que acude a la consulta ORL por sensación de plenitud facial y algias en hemicara derecha en ocasiones con bloqueo nasal, que se agrava en los viajes de avión o cualquier cambio de presión.

A la exploración con fibroscopia se visualiza, en fosa nasal derecha, protrusión de la mucosa maxilar hacia la fosa nasal con pólipos en mucosa.

Se decide realizar tomografía computarizada (TC) que informan seno maxilar derecho aireado con comportamiento expansivo que desplaza sus paredes (figura 1).

Se concluye diagnóstico de neucocele del seno maxilar derecho por lo que se decide tratamiento quirúrgico mediante abordaje endoscópico, realizándose una apertura y

exéresis de la pared medial del neumocele, antrostomía amplia del ostium del maxilar (figura 2) y apertura y limpieza de pólipos de los demás senos afectados.

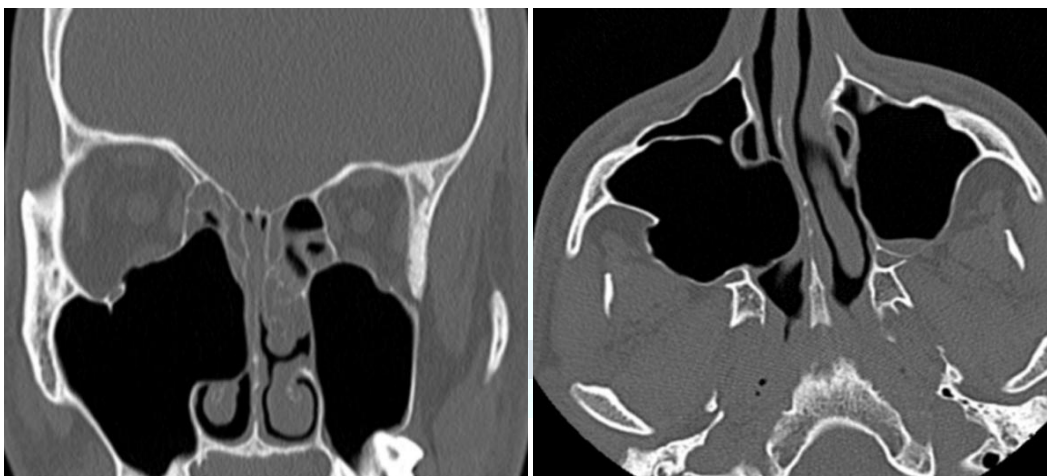


Figura 1. TC, corte coronal y axial.

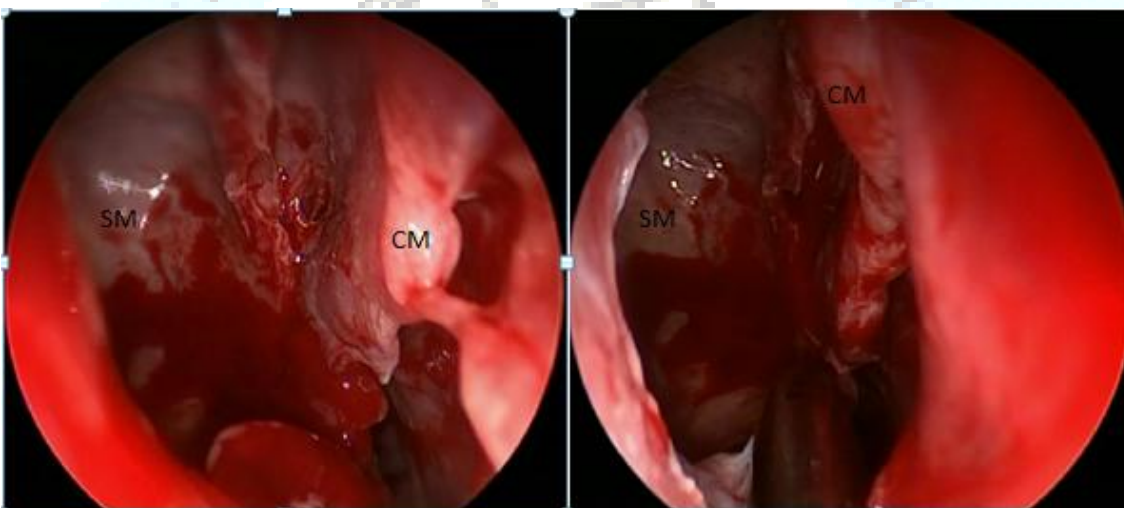


Figura 2. Antrostomía amplia del seno maxilar (CM, cornete medio; SM, seno maxilar).

Discusión

El neumocele puede ocurrir en cualquier seno paranasal, más frecuente en el seno frontal y con menos frecuencia en el resto de los senos[1-3], en la literatura hay pocos casos documentados de neumocele del seno maxilar[2,3].

Benjamins, en 1918, distingue el neumosinus dilatans del neumocele por la presencia de erosión ósea (adelgazamiento) de la pared del seno paranasal involucrado en este último[1,4]. Reicher y Bentson, en una revisión de 60 casos, determinan que el neumosinus dilatans y el neumocele son variantes de una misma patología[1,2]. Muchos usan estos dos términos de forma sinónima[2,3].

Se han propuesto criterios diagnósticos, dilatación de una celda o un seno completo, sólo presencia de aire en la dilatación, crecimiento hacia fuera de las paredes del seno[1].

Usualmente los neumoceles permanecen asintomáticos por largos periodos y no son diagnosticados hasta que ocurre una deformidad externa o desplazamiento de

estructuras vecinas al seno, causando síntomas[2].

Los hallazgos clínicos en el caso de neucocele del seno maxilar incluyen dolor facial o sensación de plenitud facial, obstrucción nasal unilateral, otitis media serosa[1-3] y con frecuencia protruye hacia la órbita produciendo proptosis e incluso diplopía[2,3,5] y son exacerbados por cambios de presión atmosféricos[1,3]. Las neuralgias del trigémino deben ser consideradas, por irritación de este por presión directa o expansión del tejido[2,3].

El diagnóstico diferencial se debe hacer con mucocele y patologías tumorales benignas o malignas. El diagnóstico se realiza con una tomografía computarizada de los senos paranasales[1-3].

Endoscópicamente, los senos están cubiertos con una mucosa completamente normal y libre de secreciones[2].

El tratamiento es la cirugía, de forma curativa[1]. El abordaje endoscópico es el abordaje de elección, realizando una amplia antrostomía que permita buena aireación de los senos[2,3].

La patogénesis del neucocele es poco entendida. La causa más posible es la de un mecanismo de válvula unidireccional en el área del ostium del seno causado por una mucosa redundante o inflamación[1,2,3,6] que hace que entre aire al seno al soplar la nariz o con cualquier mecanismo de valsalva sin dejarlo salir[1,6], causando así un desequilibrio de la presión intrasinusal y hiperneumatización del seno[3]. Aunque no se explica la ausencia de fluidos o engrosamiento de mucosa con sinusitis aguda o crónica. También se han discutido otras causas menos probables como hormonales, factores congénitos[2], infecciones, obstrucciones[3] e incluso postraumáticas[5].

Conclusiones

La plasticidad del seno maxilar lo hace capaz de poder extender o comprimir sus paredes en respuesta a un crecimiento lento de alguna patología interna o externa[7]. Los neucoceles del seno maxilar son un raro diagnóstico diferencial de mucocele, tumoraciones benignas o malignas y neuralgias del trigémino. El diagnóstico se realiza por la exploración clínica y pruebas de imagen. La cirugía es curativa, prefiriendo un abordaje endoscópico[2].

Bibliografía

1. Flannary C, Flannary V. Maxillary sinus pneumocele. *Otolaryngol Head Neck Surg* 1998;119:518-20.
2. Knapp F, Klenzner T. Pneumocele a rare differential diagnosis in trigeminal irritation. *Am J otolaryngol* 2003;24:236-38.
3. Braverman I. Pneumocele of the maxillary sinus with orbital and trigeminal nerve involvement: case report and review of the literature. *J Otolaryngol Head Neck Surg* 2009; 38:E35-E38.
4. Carmine E, Palma C, Arregui R. Pneumo sinus dilatans. Experiencia clínica y revisión del tema. *Rev Otorrinolaringol Cir Cabeza Cuello*. 2009;69:51-54
5. Acar M, Yuçel A, Degirmenci B, Yilmaz M, Albayrak R. Pneumocele vs. Pneumosinus dilatans: review of the literatura with a case of frontal sinus pneumocele. *Tohoku J Exp Med* 2004;202(4):295-7.
6. Wolfensberger M, Herrmann P. The pathogenesis of maxillary sinus pneumocele. *Arch Otolaryngol Head Neck Surg*. 1987;113:184-6.
7. Lawson W, Patel Z, Lin F. The development and pathologic processes that influence maxillary sinus pneumatization. *Anat Rec* 2008;291:1554-63.