

# Revista de la Sociedad Otorrinolaringológica de Castilla y León, Cantabria y La Rioja

ISSN 2171-9381

Revista de Otorrinolaringología y disciplinas relacionadas dirigida a profesionales sanitarios.  
Órgano de difusión de la Sociedad Otorrinolaringológica de Castilla y León, Cantabria y La Rioja  
Periodicidad continuada  
Edita: Sociedad Otorrinolaringológica de Castilla y León, Cantabria y La Rioja  
Correspondencia: [revistaorl@revistaorl.com](mailto:revistaorl@revistaorl.com)  
web: [www.revistaorl.com](http://www.revistaorl.com)

Caso clínico

## Una causa infrecuente de tumor de glándula salival menor : Hiperplasia adenomatosa

An unfrequent cause for minor salivary gland tumour :  
Adenomatoid hyperplasia

*Enrique Coscarón Blanco<sup>1</sup> , Eva Purificación Martín Garrido<sup>2</sup> , Tomás Zamora Martínez<sup>3</sup>*

<sup>1</sup>Servicio de Otorrinolaringología. <sup>2</sup>Unidad de Aparato Digestivo. <sup>3</sup>Servicio de Anatomía Patológica. Complejo Asistencial de Zamora. Zamora. España.

Contacto: [kikekoska@yahoo.es](mailto:kikekoska@yahoo.es)

Recibido: 20/06/2012

Aceptado: 20/07/2012

Publicado: 24/09/2012

**Conflicto de intereses:** Los autores declaran no tener conflictos de intereses

**Imágenes:** Los autores declaran haber obtenido las imágenes con el permiso de los pacientes

Referencia del artículo:

Coscarón-Blanco E, Martín Garrido EP, Zamora-Martínez T. Una causa infrecuente de tumor de glándula salival menor : Hiperplasia Adenomatosa. Rev Soc Otorrinolaringol Castilla Leon Cantab La Rioja. 2012.3(23):203-208

**Resumen**

Las glándulas salivales pueden sufrir numerosas enfermedades neoplásicas y no neoplásicas. Aquéllas que simulan tumores son especialmente importantes ya que su tratamiento, pronóstico y seguimiento clínico son diferentes. La hiperplasia adenomatosa de glándula salival menor se encuentra entre ellas. Se trata de una entidad muy poco frecuente, con muy pocas descripciones documentadas en la literatura médica, cuya etiología es desconocida. Debido a su curso clínico indolente, a menudo es objetivada casualmente durante un tratamiento dental, una exploración de cavidad oral realizada por otro motivo o autoobjetivada por el paciente. Su diagnóstico no siempre es fácil ya que pueden encontrarse diferentes patrones histológicos con diferente consideración. La extirpación quirúrgica completa, es recomendable para su diagnóstico y es curativa. Debe realizarse seguimiento para detectar posibles recidivas o degeneraciones malignas. Presentamos un caso de hiperplasia adenomatosa de glándula salival menor de paladar blando, una localización poco frecuente.

**Palabras clave:** Glándula Salival; tumor benigno; hiperplasia salival; hiperplasia adenomatosa; glándula salival menor.

**An unfrequent cause for minor salivary gland tumour: Adenomatoid hyperplasia****Summary**

Salivary glands may be affected by numerous neoplastic and non-neoplastic conditions. Tumour-like conditions should be clearly distinguished one from another and from true neoplasms since their treatment, prognosis and follow-up may differ. Adenomatoid hyperplasia of minor salivary gland is a rare entity, with very few documented reports in the literature since its first description, whose etiology remains unclear. Due to its asymptomatic behaviour, it is commonly encountered during a dental treatment, an oral exploration or accidentally by the patient himself. Its clinical diagnosis is not always an easy task. It may resemble other conditions such as salivary gland adenoma or adenocarcinoma, and different histological features may be observed one case from another. Total surgical excision should be performed for diagnosis and is considered curative. Follow-up may be recommended to exclude future recurrences or malignant degeneration, being these facts quite uncommon. A case of adenomatoid hyperplasia of minor salivary gland in soft palate, a rare site for this condition, is reported.

**Keywords:** Salivary gland; non-neoplastic condition; hyperplasia; adenomatoid hyperplasia; minor salivary gland.

## Introducción

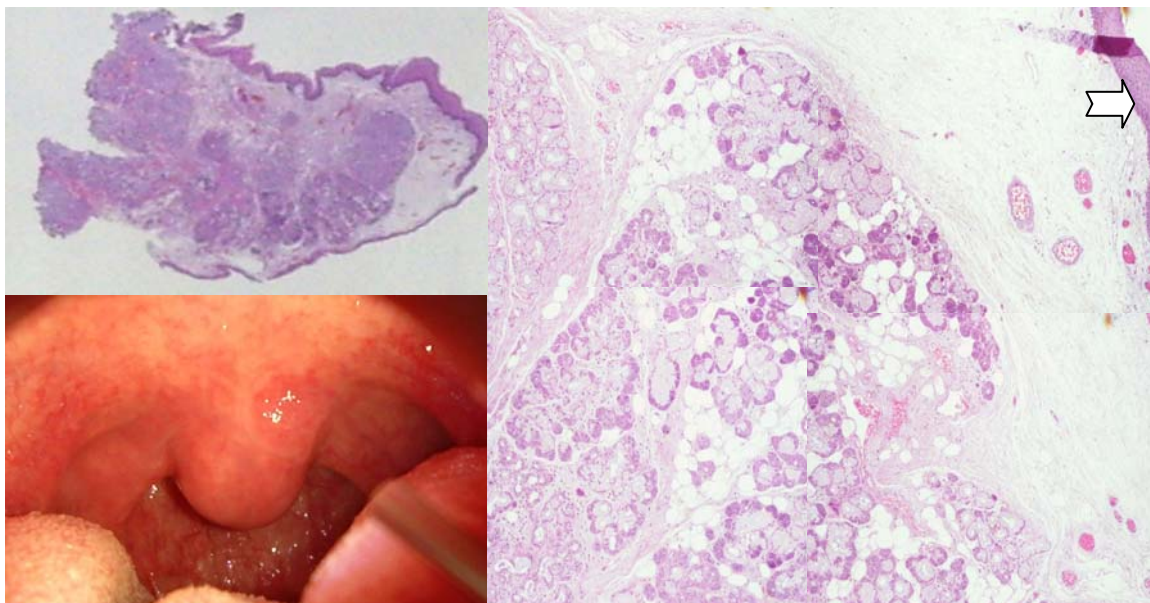
La patología proliferativa de las glándulas salivales es probablemente el grupo más heterogéneo de los procesos tumorales de cabeza y cuello, pudiendo constituir un reto incluso para el anatomopatólogo más experimentado.

Según la última clasificación de la Organización Mundial de la Salud, existen 40 tipos de neoplasias, muchas de las cuáles tienen rasgos histológicos variables constituyendo un difícil área del diagnóstico histológico [1-5].

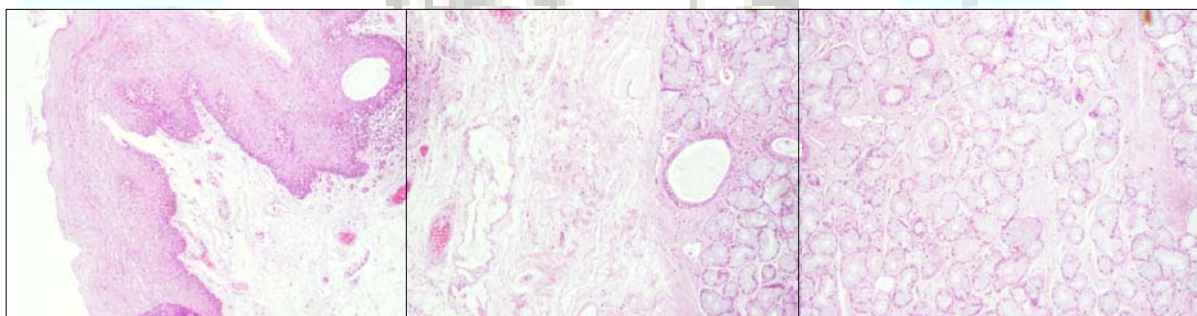
Por otra parte, este tipo de glándulas puede estar además afectado por una gran variedad de procesos no neoplásicos, muchos de ellos de reciente descripción, que sin embargo sí parecen poseer capacidad degenerativa a adenocarcinoma. La presentación clínica de estos cuadros suele ser similar a la de otras tumoraciones, pero también pueden ser ignorados en ocasiones debido a su aparentemente poca relevancia, y dar lugar a errores diagnósticos. Vamos a centrarnos en la descripción de una de estas nuevas raras entidades, la hiperplasia adenomatoide, entidad de la que existen muy escasas descripciones documentadas en la literatura médica a propósito de un caso.

## Descripción

Paciente varón de 48 años, al que durante la exploración sistemática otorrinolaringológica por otro motivo (roncopatía severa), se le objetiva hipertrofia de úvula y paladar blando, así como una tumoración asintomática yuxtauvular, de crecimiento progresivo, sin otra clínica otorrinolaringológica asociada. Se somete al paciente a uvulopalatoplastia incluyendo dicha tumoración en la resección. Se informa la pieza como hiperplasia adenomatosa de glándula salival menor. No se han objetivado recidivas ni signos de malignización en dos años de seguimiento.(Figs.1 y 2)



**Fig.1- Izquierda abajo:** Imagen clínica de la lesión de paladar blando-úvula. **Izquierda arriba:** Imagen macroscópica con hematoxilina – eosina de la pieza completa. Obsérvese el completo recubrimiento de la tumoración por mucosa normal salvo en la zona de unión al paladar (base de impantación). **Derecha:** H-E 4x Fotocomposición mostrando una zona significativa de la tumoración. Se pueden observar un incremento significativo del número de acinos salivales, con una relación acino-ductal normal. La flecha señala la mucosa normal que la recubre.



**Fig.2:** Fotocomposición. H-E 4x: De izquierda a derecha se puede observar el epitelio plano poliestratificado de revestimiento de la mucosa del paladar, el estroma y la hiperplasia adenomatosa de la glándula salival menor que origina la tumoración. Se observa el incremento del número de acinos, de aspecto y arquitectura normales.

## Discusión

Las glándulas salivales están constituidas por lóbulos que contienen conductos y acinos. Estos últimos a su vez están compuestos por células de secreción serosa, mucosa o mixta. Las células mioepiteliales se sitúan entre la membrana basal y las células secretoras. Los conductos pueden ser divididos en intercalares, estriados y

excretorios. Cualquiera de estos componentes es susceptible de verse afectado por procesos proliferativos malignos o benignos.

La hiperplasia adenomatoide de glándula salival menor es una rara entidad anatomopatológica benigna con dos formas clínicas distintas: acinar y ductal [2,3,6,7,8].

La hiperplasia adenomatoide acinar es poco frecuente, generalmente idiopática, que suele afectar a glándula salival menor intraoral, sobre todo a nivel del paladar. Se presenta como una lesión indolora, sesil, de coloración normal, en la unión del paladar blando con el duro como sublocalización más habitual, que suele ser confundido con un tumor de glándula salival. Otras localizaciones menos frecuentes son el área retromolar, mandíbula, mucosa oral, labios y lengua.

Su presencia suele permanecer ignorada durante mucho tiempo, pudiendo descubrirse fortuitamente durante una revisión dental, por lo que determinar el tiempo de evolución de la lesión es difícil.

Aparece en pacientes de mediana edad y no hay diferencias respecto al sexo.

No se conocen factores etiológicos locales o sistémicos aunque en muchos casos la irritación crónica o traumatismo se identifican en los antecedentes.

El diagnóstico es histológico, requiriendo para ello electivamente la exéresis completa para permitir estudiar su patrón histológico. La PAAF no parece suficiente para este propósito, limitándose a confirmar o descartar su carácter benigno. Además, según la localización particular de la glándula, esta técnica puede no ser factible para este tipo de generalmente pequeña tumoración.

Al microscopio aparece una hiperplasia lobular con acinos y conductos normales. Puede asociarse una reacción inflamatoria.

La lesión es benigna y la excisión se considera curativa. Este fue el caso de nuestro paciente.

La hiperplasia adenomatoide ductal es aún menos frecuente que la anterior y aparece como un hallazgo fortuito en el análisis de material quirúrgico de glándula salival mayor, principalmente en la resección de un tumor. Hay un claro predominio masculino y suele encontrarse en la sexta década de la vida.

En el análisis histológico encontramos uno o varios focos de proliferación ductal no encapsulada intercalado con conductos normales. Tiene un soporte de estroma con una capa interna de células cuboidales y una externa de células mioepiteliales.

Estas hiperplasias se asocian con relativa frecuencia con carcinoma epitelial e incluso se ha llegado a plantear la posibilidad de que sea un precursor de tumores malignos en sí [2,4]. Por ello, es recomendable su extirpación íntegra para evitar recidivas o degeneración maligna, el tratamiento de los posibles agentes causales y un periodo de seguimiento clínico. Otras entidades que deben considerarse en su diagnóstico diferencial son papiloma, carcinoma epidermoide verrucoso, adenoma o adenocarcinoma de glándula salival, neurofibroma, etc.

## Conclusiones

Aunque la incidencia de estas lesiones es pequeña, el conocimiento de las mismas es importante, tanto para el clínico como para el patólogo debido su trascendencia.

Es necesaria la valoración histológica de toda tumoración dependiente de glándula salival menor por la frecuencia de tumores malignos originados en ellas, siendo electivo la biopsia-exéresis completa cuando es factible.

## Bibliografía

1. Seifert G. Tumour-like lesions of the salivary glands. The new WHO classification. *Pathol Res Pract.* 1992; 188: 836-46.
2. Eveson J. W, Speight P.W. Non-neoplastic lesions of the salivary glands: New entities and diagnostic problems. *Curr Diagn Pathol.* 2006; 12: 22-30.
3. Ellis G L, Auclair P L. Tumors of the salivary glands. Atlas of tumor pathology. Armed Forces Institute of Pathology, Washington D C, 437-440, 1996.
4. Chetty R. Intercalated duct hyperplasia: posible relation-ship to epithelial-myoeptithelial carcinoma abd hybrid tumours of salivary gland. *Histopatology* 2000; 37: 260-3.
5. Barnes L, Eveson JW, Reichart P, Sidransky D. Tumours of the salivary glands, In: Barnes L, Eveson JW, Reichart P, Sidransky D eds. World Health Organization classification of tumours. Pathology and genetics of head and neck tumours. IARC Press, Lyon, 209-81, 2005.
6. Brannon RB, Houston GD, Meader CL. Adenomatoid hyperplasia of mucous salivary glands: a case involving the retromolar area. *Oral Surg Oral Med Oral Pathol.* 1985; 60:188-90.
7. Brown FH, Houston GD, Lubow RM, Sagan MA. Adenomatoid hyperplasia of mucous salivary glands. Report of two cases. *J Periodontol.* 1987; 58:125-7.
8. Buchner A, Merrell PW, Carpenter WM, Leider AS. Adenomatoid hyperplasia of minor salivary glands. *Oral Sur Oral Med Oral Pathol.* 1991; 71: 583-7.