

# ARTE Y TÉCNICA EN CIRUGÍA TAURINA: LA LESIÓN DE JUAN JOSÉ PADILLA

## *ART AND TECHNIQUE IN TAURINE SURGERY:*

ata, citation and similar papers at [core.ac.uk](http://core.ac.uk)

brought to you

provided by Repositorio Documental de la Universi

Carlos Val-Carreres Guinda

Académico de Número, Real Academia de Medicina y Cirugía de Zaragoza.  
Cirujano Jefe de la Plaza de Toros. Miembro de la SECT.

*Correspondencia: Paseo de Pamplona 15, 50004 Zaragoza.*

Comunicación presentada el 16 de octubre de 2014

An Real Acad Med Cir Vall 2014;52: 325-328

En esta aportación presentamos una de las heridas más complejas atendidas en la Plaza de Toros de Zaragoza. Se trata de una herida facial que engloba numerosas lesiones de estructuras nerviosas, musculares, óseas, oculares y dérmicas en un mismo herido, consecuencia de un traumatismo por Asta de Toro directo sobre la región lateral izquierda del macizo facial.

Esta herida requirió coordinar diversos servicios y numerosas intervenciones a lo largo de días y meses ulteriores, con objeto de conseguir un resultado funcional y estético aceptable.

Describimos la herida y sus circunstancias, tal como viene explicada en el relato siguiente, tomado del libro “Lesiones por Asta de Toro”, editado en 2014 por la Diputación de Zaragoza.

*“Resultó herido el matador al poner banderillas a su segundo toro y, al ser atropellado por este, sufrió una herida en región retroauricular. Desde el orificio de entrada, siguió una trayectoria interna y ascendente fracturando el maxilar inferior, superior, malar, arco cigomático, órbita y huesos propios de la nariz.*

*Acompañaba a estas lesiones óseas la rotura de la arteria maxilar interna y la sección del nervio facial rompiendo en un segundo tiempo la piel de la cara desde el interior a la superficie.*

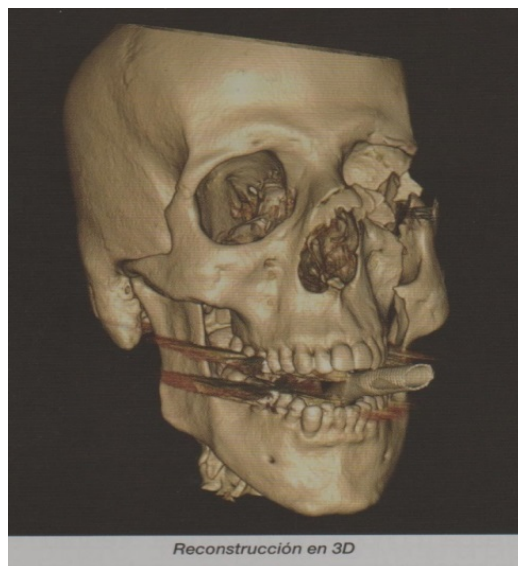
*Nos encontramos pues, ante una herida que tenía todos los aditamentos de traumatismo craneofacial, con un límite superior a ras de base de cráneo (desconocido en la enfermería para nosotros) y exponiendo a la luz todo el conducto auditivo interno así como una elongación del nervio óptico que mantenía al globo ocular fuera de la cavidad orbitaria.*

*Motivo de todas estas lesiones es que presentaba un cuadro de órbita abierta que, en breve tiempo, evolucionó hacia un cuadro asfíctico. Con gran destreza los anestésistas de la plaza de toros intubaron al herido mientras nosotros realizamos hemostasia por compresión de la arteria maxilar interna para evitar la lesión de la parte útil que quedaba del nervio facial.*

*Entre tanto nos pusimos en contacto con el Hospital Miguel Servet -más concretamente con el Servicio de Cirugía Maxilo-facial- explicando la situación y allí fue tratado urgentemente de la reducción de las fracturas y de la hemostasia definitiva pendiente obteniendo un gran resultado incluso estético. La reconstrucción del facial había de hacerse en un segundo tiempo y fue el Dr. Garcia Perla en Sevilla quién la realizó con notorio éxito. El diagnóstico y tratamiento inicial de las lesiones tanto oculares como otorrinolaringológicas se realizó en el mismo Centro zaragozano”.*

## **BIBLIOGRAFÍA**

Val-Carreres C.: “Lesiones por Asta de Toro”. Edit. Diputación de Zaragoza. ISBN 978-84-87944-44-4. 2014:200-201



**Apéndice.****Carta remitida por D. Juan José Padilla Bernal**

Dignísimas autoridades, eminentes doctores, aficionados, señoras y señores.

En primer lugar quiero agradecer al Doctor Antonio Mateo y a la Real Academia de Medicina y Cirugía, el que me haya invitado hoy a compartir esta Mesa redonda de Cirugía Taurina.

No he dudado en ningún momento mi presencia en este acto, a pesar de que os confieso humildemente que en mi vida he estado tan solicitado, pero hoy yo me sentía en la obligación y he hecho lo imposible por estar aquí, por una razón fundamental: y es simplemente porque desde pequeño en casa me enseñaron a ser agradecido.

Así, que hoy quiero aprovechar la oportunidad que me habéis brindado, para expresaros la gratitud en nombre de todos los toreros, a vosotros los cirujanos taurinos, que con vuestras manos, vuestra entrega y vuestra ciencia, sois los verdaderos garantes de nuestras vidas y además formáis parte imprescindible de nuestra Fiesta hasta el punto de que sin vuestra presencia en las plazas de toros, y así está reglamentado, no podría celebrarse ningún espectáculo taurino.

Gracias de todo corazón.

Ser torero me ha permitido poder vivir tanto a nivel profesional como humano, una serie de vivencias y experiencias, que por intensas y emotivas, me han llevado a vivir estas tres últimas temporadas realmente llenas de emociones, que jamás olvidaré.

He querido volver sin querer transmitir compasión ni lástima, y queriendo que se me exigiera como al que más.

He sentido el cariño, el respeto, el apoyo y la admiración de los profesionales del toro y de todos los públicos sin excepción.

He sentido, y esto me llena de felicidad, que me he convertido en referente y guía para mis hijos, pues aquel siete de octubre supuso para ellos un antes y un después en su aprendizaje de cómo entender y vivir la vida.

Pero sobre todo lo que más me ha reconfortado y por lo que de verdad ha merecido la pena mi lucha por la recuperación es que ha servido para sobreponerse a la adversidad a muchas personas derrotadas que habían perdido la fe, a las que he podido demostrar que con esfuerzo, constancia y tenacidad, todo se puede superar.

Y para terminar quisiera dirigirme y dar las gracias a todos los cirujanos taurinos de todas las plazas de toros del mundo, a vuestros compañeros del Hospital Miguel Servet de Zaragoza que me salvaron la vida, pero especialmen-

te quisiera agradecerle de corazón al Dr. Val-Carreres, el que aquel día 7 de octubre de 2011, tuviera la lucidez, la humildad, la serenidad, la profesionalidad y la GE-NE-RO-SI-DAD, de ponerme en las manos de quienes, en aquel momento, más me podían ayudar.

Gracias a usted Doctor, hoy lo he podido contar.