

PATOLOGÍA NEUROVASCULAR AGUDA: ¿EXISTE SOLUCIÓN MEDIANTE TÉCNICAS INTERVENCIONISTAS?

ACUTE NEUROVASCULAR PATHOLOGY: IS THERE A SOLUTION BY INTERVENTIONAL TECHNIQUES?

ata, citation and similar papers at core.ac.uk

brought to you

provided by Repositorio Documental de la Universidad

MARIO MARTÍNEZ-GALDÁMEZ, ROSARIO ESTEBAN CASADO

¹*Coordinador de la Unidad de Neurorradiología Intervencionista. Servicio de Radiodiagnóstico. Hospital Clínico Universitario de Valladolid*

²*Académico de número, Real Academia de Medicina y Cirugía de Valladolid. Profesora titular Universidad Valladolid. Jefe de Servicio de Radiodiagnóstico, Hospital Clínico Universitario de Valladolid.*

Correspondencia: Dr. Mario Martínez-Galdámez. Sección de Neurorradiología Intervencionista. Departamento de Radiología. Hospital Clínico Universitario de Valladolid.

Email: mariomgaldamez@hotmail.com

Comunicación presentada el 9 de abril de 2015.

An Real Acad Med Cir Vall 2015; 52: 117-124

RESUMEN

La patología neurovascular aguda constituye un grupo de enfermedades potencialmente letales que condicionan una severa discapacidad en los pacientes que consiguen sobrevivir el evento inicial.

Aunque clínicamente en muchas ocasiones no podemos diferenciar la causa subyacente, mediante la introducción y desarrollo de las técnicas de imagen avanzadas podemos filiar, con seguridad, el tipo de evento (isquémico o hemorrágico) así como seleccionar qué tipo de tratamiento es el apropiado.

Desde hace unos años la neurorradiología intervencionista ha conseguido el tratamiento de este grupo de patologías mediante técnicas mínimamente invasivas. En el ictus isquémico el tratamiento se realiza mediante dispositivos de trombectomía o *stentriever*s. Para los aneurismas se utilizan distintos materiales como coils, stents, o balones, y para las malformaciones arteriovenosas el agente líquido embolizante más utilizado es el Onyx.

Con estos avances tecnológicos intervencionistas, se ha conseguido tratar de forma satisfactoria y segura a un 90% de los pacientes que sufren patología neurovascular.

Palabras clave: Neurorradiología intervencionista, TC, ictus, aneurisma, malformación arteriovenosa.

ABSTRACT

Acute neurovascular pathology is a group of life-threatening diseases with a severe disability in patients who survive from the initial event.

Although clinically often cannot differentiate the underlying cause, through the introduction and development of advanced imaging techniques, we can safely identify the type of event (ischemic or hemorrhagic) and select which type of treatment is appropriate.

For years the interventional neuroradiology has managed the treatment of this group of diseases using minimally invasive techniques. In ischemic stroke events the treatment is performed by using retrievers thrombectomy devices, called stentriever, in aneurysms different materials such as coils, stents, or balloons are used, and for arteriovenous malformations the most used liquid embolic agent is Onyx.

With these interventional technological advances, it has been possible to treat successfully and safely to 90% of patients suffering neurovascular diseases.

Key words: Interventional Neuroradiology, CT, stroke, aneurysm, arteriovenous malformation.

INTRODUCCIÓN

La patología neurovascular aguda es la tercera causa de muerte después de las enfermedades del corazón y del cáncer, y muchos de los que sobreviven lo hacen con importantes secuelas^{1,2}.

Los términos accidente cerebrovascular, ataque cerebral o, menos frecuentemente, apoplejía son utilizados como sinónimos del término ictus. Por lo tanto, el ictus, puede producirse tanto por una disminución importante del flujo sanguíneo que recibe una parte de nuestro cerebro como por la hemorragia originada por la rotura de un vaso cerebral.

Aunque clínicamente, diferenciar un ictus isquémico de una hemorragia puede ser prácticamente imposible, las técnicas de imagen avanzadas especialmente la tomografía computarizada (TC), tanto el estudio basal como los estudios específicos de la hemodinámica cerebral (Angio TCy TC de perfusión), permiten una correcta filiación de este grupo de patologías³.

Los tres grandes grupos que destacan dentro de la patología neurovascular aguda son: el ictus isquémico, la hemorragia subaracnoidea aneurismática y la hemorragia intraparenquimatosa por rotura de una malformación arteriovenosa. Estos grupos presentan pronósticos y formas de tratamiento completamente diferentes,

destacando el tratamiento intervencionista que ha supuesto una revolución en los últimos años.

Perspectiva histórica

Toda esta revolución ha sido posible gracias al esfuerzo de los que fueron pioneros y visionarios de este tipo de técnica. De todos ellos destacan varios hitos:

El Dr. Egas Moniz, neurorradiólogo intervencionista portugués, ya en 1927 realizó la primera arteriografía cerebral⁴. Tras la misma, pasaron muchos años hasta que en 1991 el Dr. Guido Guglielmi descubrió y desarrolló los primeros coils (espirales de platino) para el tratamiento de los aneurismas cerebrales⁵.

Unos años más tarde, en 1997, el Dr. Jacques Moret inventó la técnica del *re-modeling* con balón⁶; en 2001 se presentó el uso de Onyx para el tratamiento de malformaciones arteriovenosas⁷; en 2010 se inventó el *stentriever Solitaire* para el tratamiento del ictus isquémico⁸, y en 2008 aparecieron los *flows diverters* para el tratamiento de los aneurismas cerebrales⁹.

Por tanto, en los últimos 25 años, la revolución tecnológica vivida ha permitido el tratamiento de patologías imposibles de tratar en años anteriores, con unas cifras de morbi-mortalidad que garantizan la seguridad del paciente.

Tipos de eventos neurovasculares y su tratamiento intervencionista

Las técnicas intervencionistas podemos diferenciarlas en función de la patología subyacente:

-Ictus isquémico

Ictus trombótico, aterotrombótico o trombosis cerebral: Es un ictus isquémico causado por un coágulo de sangre (trombo), formado en la pared de una arteria importante, que bloquea el paso de la sangre a una parte del cerebro.

Ictus embólico o embolia cerebral: Se trata de un ictus isquémico que, al igual que el trombótico, está originado por un coágulo de sangre; éste, sin embargo, se ha formado lejos del lugar de la obstrucción, normalmente en el corazón. A este coágulo lo denominamos émbolo. La incidencia global de este tipo de eventos es de unos 150 casos por 100.000 habitantes^{1,2}.

Actualmente, el tratamiento endovascular se realiza con protocolos específicos en consenso con los servicios hospitalarios implicados en el proceso asistencial, especialmente el servicio de Neurología.

La trombectomía mecánica junto a la administración de fibrinolíticos (RTPA) constituyen el tratamiento “gold-standard” en las oclusiones embólicas de gran vaso¹⁰.

Tras la evaluación y valoración clínica del paciente, las técnicas de imagen avanzadas nos permiten estimar el porcentaje de tejido cerebral viable, es decir, el que podemos “salvar”³ (Figura 1).

Siguiendo por tanto, protocolos estrictos, mediante el uso de dispositivos de trombectomía o *Stentriever*s (como por ejemplo el *Solitaire o el Trevo*) (Figura 2) se han alcanzado cifras de recanalización arterial cerebral de un 90%.

Esta técnica puede combinarse con el uso de catéteres de aspiración^{11,12} (por ejemplo *Penumbra*), evitando las embolias distales durante la maniobras de extracción de trombo¹³.

-Aneurismas cerebrales

Es una hemorragia localizada entre la superficie del cerebro y la parte interna del cráneo. Su causa más frecuente es la rotura de un aneurisma arterial (porción anormalmente delgada de la pared de una arteria, que adopta forma de globo o saco). La incidencia es de unos 12 casos por cada 100.000 habitantes.

El tratamiento de los mismos se realiza mediante la introducción de espirales de platino (coils) en el interior del aneurisma, siendo por tanto excluidos de la circulación. Estos coils se introducen a través de un microcatéter con el que se navega desde la ingle del paciente hasta el interior del aneurisma¹⁴.

Cuando los coils no tienen soporte para permanecer en el interior del aneurisma, se pueden realizar técnicas complejas asistidas con balón o con stents^{9,15} (Figura 3).

Aunque estas técnicas permiten tratar el 90 % de los aneurismas, existen casos de gran tamaño o con morfología irregular que requieren una reconstrucción endoluminal de la arteria.

Estos problemas se han podido superar a partir del año 2008 mediante la introducción de los stents redireccionadores de flujo (*flow diverters*) que producen una trombosis progresiva de la luz del aneurisma debido a la porosidad de los mismos. Con estos stents, se consigue reconstruir la morfología arterial original de una manera definitiva, con un bajo riesgo⁹.

-Las malformaciones arteriovenosas cerebrales

Son lesiones congénitas, caracterizadas por una conexión anómala entre arteria y vena, existiendo un grupo intermedio de vasos anormales (nidus) que desembocan en una o varias venas de drenaje.

Las malformaciones pueden ser asintomáticas, manifestarse con crisis epilépticas o incluso condicionar una hemorragia cerebral preferentemente intraparenquimatosas. Su incidencia es de 1-3 malformaciones rotas por cada 100.00 habitantes.

Desde el punto de vista endovascular, el tratamiento consiste en inyectar superselectivamente, a través de un microcatéter, un agente embolizante líquido ocluyendo el nido malformativo. De todos los agentes embolizantes, destaca el Onyx (Figura 5) que consiste en una mezcla de copolímero de etilen-vinil-alcohol (EVOH), dimetil sulfóxido (DMSO), y tantalio. Dicho material líquido solidifica al ser introducido en otro medio líquido, como la sangre, permitiendo excluir de la circulación el nido malformativo, y por tanto su riesgo de ruptura¹⁶.

Tras el tratamiento endovascular, el manejo multidisciplinar con el servicio de Neurocirugía permite la curación definitiva del paciente mediante cirugía abierta o radiocirugía adyuvantes¹⁷ (Figura 6).

CONCLUSIÓN

Gracias al trabajo de los pioneros de la neurorradiología intervencionista, el desarrollo de la tecnología ha permitido que hoy en día podamos dar asistencia prácticamente a la totalidad de los pacientes que sufren un evento neurovascular agudo mediante técnicas mínimamente invasivas.

La innovación tecnológica implica una menor morbimortalidad, y por tanto más seguridad para el paciente, por lo que el trabajo conjunto con la bioingeniería es imprescindible y necesario.

El propósito de esta comunicación ha sido mostrar el estado actual de la neuroradiología intervencionista y su evolución en los últimos años.

Respondiendo al título de la comunicación: Patología Neurovascular aguda: ¿existe solución mediante técnicas intervencionistas? Podemos responder orgullosos: sí.

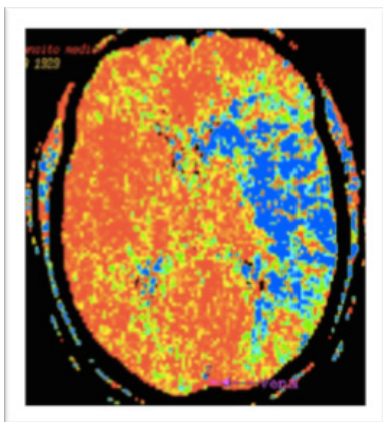
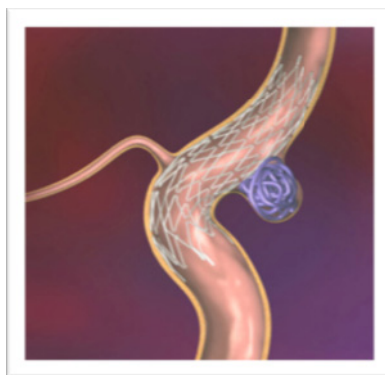
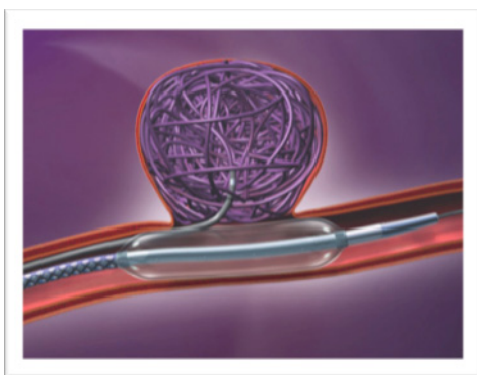
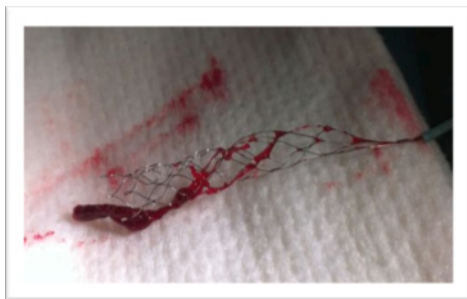

Figura 1. TC, protocolo de perfusión. La imagen demuestra un infarto de arteria cerebral media izquierda y el tejido cerebral que aun es viable y que por tanto se puede salvar con el tratamiento intervencionista.

Figura 2

Imagen de dispositivo *stentriever Solitaire* con extracción de trombo en un paciente que sufrió un ictus isquémico agudo. La imagen corresponde al primer caso hecho con esta técnica en Valladolid, en la unidad de Neurorradiología del Hospital Clínico Universitario.

**Figura 3.**

Las técnicas de embolización con coils asistidas con balón (primera imagen) o stent (segunda imagen), han supuesto un gran avance en el campo neurovascular permitiendo el tratamiento de aneurismas complejos donde la única opción posible era la quirúrgica.

Figura 4. La imagen ilustra la colocación de un stent redireccionador de flujo o “*Flow diverter*”, cubriendo el cuello del aneurisma. Tras la implantación del mismo, la luz del aneurisma se trombosa durante los primeros 6 meses, consiguiendo una reconstrucción endoluminal completa con la desaparición del aneurisma.

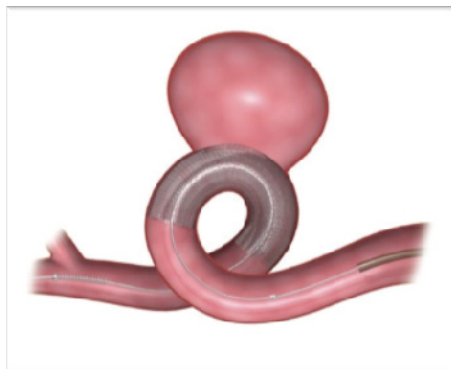
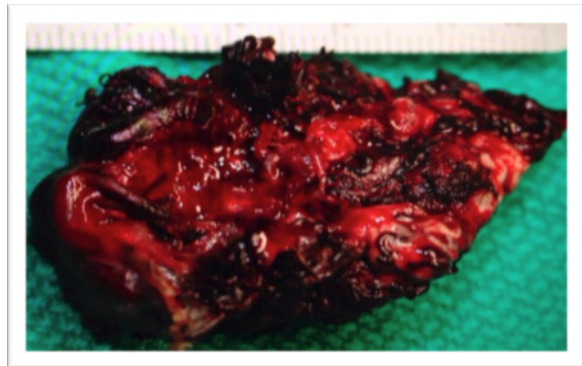




Figura 5. La imagen demuestra como el agente embolizante, Onyx, utilizado en el tratamiento endovascular de las malformaciones arteriovenosas solidifica en medio líquido y por tanto en la sangre.

Figura 6. Malformacion arteriovenosa cerebral. Resección quirúrgica completa tras embolización con Onyx. En estos pacientes el manejo multidisciplinar permite una tasa de curaciones elevada.



BIBLIOGRAFÍA

1. Mackay J, Mensah G, editores. Atlas of heart disease and stroke. Geneva: WHO & CDC; 2004.
2. Rothwell PM, Coull AJ, Giles MF, Howard SC, Silver LE, Bull LM, et al. Change in stroke incidence, mortality, case-fatality, severity, and risk factors in Oxfordshire, UK from 1981 to 2004 (Oxford Vascular Study). *Lancet* 2004;363:1925-33.
3. Menon BK, Campbell BC, Levi C, Goyal M. Role of imaging in current acute ischemic stroke workflow for endovascular therapy. *Stroke* 2015 Jun;46(6):1453-61.
4. Moniz E. Diagnostic des tumeurs cérébrales et épreuve de l'encéphalographie artérielle. Paris: Masson, 1931.
5. Guglielmi G, Viñuela F, Dion J, Duckwiler G. Electrothrombosis of saccular aneurysms via endovascular approach. Part 2: Preliminary clinical experience. *J Neurosurg* 1991 Jul;75(1):8-14.
6. Moret J, Cognard C, Weill A, Castaings L, Rey A. The "Remodelling Technique" in the Treatment of Wide Neck Intracranial Aneurysms. Angiographic Results and Clinical Follow-up in 56 Cases. *Interv Neuroradiol* 1997 Mar 30;3(1):21-35.

7. Jahan R, Murayama Y, Gobin YP, Duckwiler GR, Vinters HV, Viñuela F. Embolization of arteriovenous malformations with Onyx: clinicopathological experience in 23 patients. *Neurosurgery* 2001 May;48(5):984-95.
8. Castaño C, Dorado L, Guerrero C, Millán M, Gomis M, Perez de la Ossa N, Castellanos M, García MR, Domenech S, Dávalos A. Mechanical thrombectomy with the Solitaire AB device in large artery occlusions of the anterior circulation: a pilot study. *Stroke* 2010 Aug;41(8):1836-40.
9. Lylyk P, Miranda C, Ceratto R, Ferrario A, Scrivano E, Luna HR, Berez AL, Tran Q, Nelson PK, Fiorella D. Curative endovascular reconstruction of cerebral aneurysms with the pipeline embolization device: the Buenos Aires experience. *Neurosurgery* 2009 Apr;64(4):632-42.
10. Saver JL, Goyal M, Bonafe A, Diener HC, Levy EI, Pereira VM, Albers GW, Cognard C, Cohen DJ, Hacke W, Jansen O, Jovin TG, Mattle HP, Nogueira RG, Siddiqui AH, Yavagal DR, Baxter BW, Devlin TG, Lopes DK, Reddy VK, du Mesnil de Rochemont R, Singer OC, Jahan R; SWIFT PRIME Investigators. Stent-retriever thrombectomy after intravenous t-PA vs. t-PA alone in stroke. *N Engl J Med* 2015 Jun 11;372(24):2285-95.
11. Penumbra Pivotal Stroke Trial Investigators. The penumbra pivotal stroke trial: Safety and effectiveness of a new generation of mechanical devices for clot removal in intracranial large vessel occlusive disease. *Stroke* 2009; 40: 2761-8.
12. Bose A, Henkes H, Alfke K, Reith W, Mayer TE, Berlis A, et al. The penumbra system: A mechanical device for the treatment of acute stroke due to thromboembolism. *AJNR Am J Neuroradiol* 2008; 29: 1409-13.
13. Grech R, Mizzi A, Pullicino R, Thornton J, Downer J. Functional outcomes and recanalization rates of stent retrievers in acute ischaemic stroke: A systematic review and meta-analysis. *Neuroradiol J* 2015 Apr;28(2):152-71.
14. Molyneux A, Kerr R, Stratton I, Sandercock P, Clarke M, Shrimpton J, Holman R; International Subarachnoid Aneurysm Trial (ISAT) Collaborative Group. International Subarachnoid Aneurysm Trial (ISAT) of neurosurgical clipping versus endovascular coiling in 2143 patients with ruptured intracranial aneurysms: a randomised trial. *Lancet* 2002 Oct 26;360(9342):1267-74.
15. Piotin M, Blanc R. Balloons and stents in the endovascular treatment of cerebral aneurysms: vascular anatomy remodeled. *Front Neurol* 2014 Apr 8;5:41.
16. Elsenousi A, Aletich VA, Alaraj A. Neurological outcomes and cure rates of embolization of brain arteriovenous malformations with n-butyl cyanoacrylate or Onyx: a meta-analysis. *J Neurointerv Surg* 2014 Dec 24. pii: neurintsurg-2014-011427.
17. Bruno CA Jr, Meyers PM. Endovascular management of arteriovenous malformations of the brain. *Interv Neurol* 2013 Sep;1(3-4):109-23.