

## Trabajo Fin de Máster

### Máster en Subespecialidades Oftalmológicas: Cirugía Refractiva

Curso 2015-2016. IOBA. Universidad de Valladolid



# REVISION BIBLIOGRÁFICA SOBRE QUERATITIS LAMELAR DIFUSA: A PROPÓSITO DE DOS CASOS

Autor: Marta Romero Domínguez

Director: Dr. Miguel J. Maldonado López

## ÍNDICE

1. Currículum vitae.....	3
2. Comisión de investigación.....	4
3. Autorización del tutor.....	5
4. Abreviaturas.....	6
5. Resumen.....	7
6. Introducción.....	8
7. Hipótesis y objetivos.....	9
8. Material y Métodos.....	9
9. Resultados y discusión.....	11
10. Conclusiones.....	32
11. Bibliografía.....	34

## CURRICULUM VITAE

### ·FORMACIÓN ACADÉMICA:

- Licenciatura en Medicina. Universidad de Salamanca, España (2001-2007).
- Médico especialista en Oftalmología: residencia realizada en el Hospital General Universitario Gregorio Marañón, Madrid (Mayo 2008 - Mayo 2012).
- Suficiencia investigadora en Cirugía: programa de Doctorado en Aparato visual-Oftalmología de la Universidad Complutense de Madrid (cursos 2008/2010). Trabajo presentado: *“Estudio de parálisis del VI par sometidas a tratamiento en el paciente adulto”*.
- Tesis doctoral en fase de realización (inscrita en la Universidad Europea de Madrid): *“Corrección de la presbicia con láser Excimer mediante patrones de ablación esféricos”*.

### ·SITUACIÓN ACTUAL:

- Médico especialista de Oftalmología en el Hospital Universitario Quirón Salud de Madrid.
- Profesor asociado de Oftalmología en la Universidad Europea de Madrid.

### ·MÉRITOS CONSEGUIDOS DURANTE EL CURSO ACADÉMICO:

- Romero M, Castillo A, Carmona D, Palomino C. “Clinical assessment of defocus curves after Excimer Laser presbyopia surgery using aspheric ablation profiles“. Journal of Emmetropia 2016; 1: 39-45.
- Palomino C, Romero M, Carmona D, Castillo A. “Opacificación y contracción de la cápsula posterior“. En: Sociedad Española de Cirugía Ocular Implanto-Refractiva. Complicaciones de la cirugía del cristalino. 1ª ed. Barcelona: Elsevier; 2016. p.377-381.
- Castillo A, Arriola P, Romero M, Palomino C, Carmona D. “Catarata en ojo corto“. En: Sociedad Española de Cirugía Ocular Implanto-Refractiva. Complicaciones de la cirugía del cristalino. 1ª ed. Barcelona: Elsevier; 2016. p.133-145.



Universidad de Valladolid



## COMISION DE INVESTIGACION

Dña. Ma Paz García García como **Secretaria de la Comisión de Investigación** del Instituto Universitario de Oftalmobiología Aplicada (IOBA) de la Universidad de Valladolid,

### CERTIFICA

Que el TFM titulado “Revisión bibliográfica sobre Queratitis Lamelar Difusa a propósito de dos casos” con número de registro 06/2016 de Dña. Marta Romero, se encuentra en el momento de la última reunión de la Comisión de Investigación de 16 de junio de 2016

X Aprobado    Pendiente de

Y para que así conste expido el presente certificado.

En Valladolid, a 17 de junio 2016

Fdo.: M<sup>a</sup> Paz García García

Secretaria de la Comisión de Investigación



## AUTORIZACIÓN DEL TUTOR PARA LA EXPOSICIÓN PÚBLICA DEL TRABAJO DE FIN DE MÁSTER

*(Art. 6.2 del Reglamento de la UVA sobre la Elaboración y Evaluación del Trabajo Fin de Máster)*

D./Dña. MIGUEL JOSÉ MALDONADO LÓPEZ

en calidad de Tutor/a del alumno/a

D. /Dña. MARTA ROMERO DOMÍNGUEZ.

del Máster en: SUBESPECIALIDADES OFTALMOLÓGICAS: CIRUGÍA REFRACTIVA.

Curso académico: 2015/2016.

CERTIFICA haber leído la memoria del Trabajo de Fin de Máster titulado "REVISIÓN BIBLIOGRÁFICA SOBRE QUERATITIS LAMELAR DIFUSA A PROPÓSITO DE DOS CASOS " y estar de acuerdo con su exposición pública en la convocatoria de JULIO.

(indicar julio o septiembre)

En VALLADOLID, a 17 de JUNIO de 2016.

Vº Bº

Fdo.: .....

El/La Tutor/a

## **ABREVIATURAS**

ADELE - Agua Destilada Estéril Libre de Endotoxinas.

AV - Agudeza visual.

CTK - Central toxic keratopathy.

Decs - Descriptores en Ciencias de la Salud.

DMB – Distrofia de membrana basal.

DLK - Diffuse lamellar keratitis.

LASEK - Laser Assisted Subepithelial Keratomileusis.

LASIK - Laser Assisted in Situ Keratomileusis.

Mesh - Medical Subject Heading.

OI - Ojo izquierdo.

PLEK - Post-LASIK Edema-induced Keratopathy.

PLIK - Post-LASIK interface keratitis.

PIO - Presión intraocular.

PISK - Pressure-Induced Stromal Keratopathy.

PRK - Photorefractive keratectomy.

QLD - Queratitis lamelar difusa.

SMILE - Refractive Lenticule Extraction small incision lenticule extraction.

## RESUMEN

Con el advenimiento de procedimientos como la queratomileusis con láser in situ (LASIK), una nueva región anatómica en la córnea entró en existencia: el espacio potencial creado en la córnea se conoce como la interfase del LASIK. Dentro de esta región se pueden producir una serie de procesos biológicos y bioquímicos después de la creación del colgajo o “flap” corneal, que pueden dar lugar a una variedad de potenciales complicaciones con diferentes etiologías que, con frecuencia, solapan presentaciones clínicas. Este estudio se centra en las diferentes manifestaciones de la queratitis lamelar difusa (QLD).

El propósito de este trabajo es describir la etiología, clasificación, diagnóstico y tratamiento más adecuado de las diferentes formas de QLD a través de una revisión de la literatura científica. La búsqueda bibliográfica se ha realizado a través de la base de datos MEDLINE (vía PubMed) y de la Biblioteca Cochrane Plus. Se utilizaron los siguientes términos de búsqueda: “diffuse lamellar keratitis”, “diffuse lamellar keratitis” AND “epithelial defects”, “pressure induced stromal keratitis”, “interface fluid síndrome” y “Post-LASIK Edema-induced Keratopathy”.

Además se incluye el análisis de dos casos clínicos observados en la práctica clínica del Instituto Oftalmológico de Oftalmobiología Aplicada (IOBA) indicando las actuaciones llevadas a cabo y cómo fue la resolución de los mismos.

La diferenciación entre las diferentes entidades y estadios de la QLD es fundamental para el diagnóstico rápido, el tratamiento y el resultado visual final. Aunque las presentaciones iniciales pueden superponerse de manera significativa, las manifestaciones pueden ser fácilmente distinguidas con un seguimiento estrecho, y la mayoría de las complicaciones se resuelven sin secuelas visuales significativas cuando son identificadas y tratadas adecuadamente.

## INTRODUCCIÓN

La primera publicación realizada sobre QLD corresponde a los autores Smith y Maloney en 1998<sup>1</sup>. Sin embargo, fue Maddox el que presentó por primera vez un caso en 1997 (ISRS Meeting pre-Academy, San Francisco). Esos autores describieron este nuevo síndrome como un infiltrado limitado a la interfase que aparecía entre 2 y 6 días después de una cirugía LASIK u otros procedimientos de cirugía lamelar, y proponían, como etiología más probable, una reacción tóxica o alérgica.

Inicialmente hubo cierta incertidumbre respecto a la QLD, las causas no se conocían. Smith y Maloney<sup>1</sup> no encontraron evidencia microbiológica, pero la apariencia del infiltrado sugería etiología infecciosa. Se le atribuyó una etiología tóxica o alérgica y una gran cantidad de sustancias como posibles agentes causales. Sin embargo, como ninguna de ellas se encontraba presente en todos los casos, se sugirió una etiología multifactorial. Además, la aparición de esta complicación no se limitaba a casos de LASIK primario, sino que también se describieron casos después de retratamientos, queratomileusis in situ o tras levantar un colgajo o “flap” para tratar un crecimiento epitelial. Por tanto, se daba también en casos en que no se empleaba el microqueratomo ni el láser, e incluso, se publicaron casos en los que la QDL aparecía sin levantamiento del flap, de tal manera que ningún agente podía entrar en contacto con la interfase en ese momento. Steinert describió un caso tras una desepitelización semanas después de un LASIK, proponiendo la idea de que la interfase se convirtiera en un espacio virtual donde, tras la aparición de un estímulo inflamatorio, las células se pudieran acumular.

El cuadro ha recibido diferentes denominaciones tales como queratitis de la interfase pos-LASIK, PLIK (post-LASIK interface keratitis), queratitis difusa intralamelar inespecífica o síndrome de las “Arenas del Sahara”. Sin embargo, el término más empleado actualmente es el de QLD (o DLK- diffuse lamellar keratitis en la nomenclatura inglesa), tal como fue descrito en la primera publicación<sup>1</sup>.



La cirugía refractiva ha experimentado un desarrollo exponencial en los últimos 20 años. La incidencia de QLD ha ido variando desde la primera publicación, pero dada la gran cantidad de pacientes intervenidos actualmente y la posibilidad de complicaciones graves si no se realiza un diagnóstico correcto, hace que sea una patología que todo oftalmólogo debe reconocer y tratar adecuadamente.

## **HIPÓTESIS Y OBJETIVOS**

La hipótesis de este trabajo se basa en que el conocimiento específico de la epidemiología, patogenia, posibles presentaciones clínicas y diagnóstico diferencial de la queratitis lamelar difusa permite un apropiado tratamiento y evita complicaciones relacionadas con un diagnóstico erróneo y/o tratamiento inadecuado.

El objetivo consiste en revisar el estado actual del conocimiento sobre la queratitis lamelar difusa y entidades afines con la finalidad de poder prevenir su aparición e identificar sus diferentes manifestaciones clínicas, así como realizar un diagnóstico adecuado que permita el tratamiento más conveniente en cada caso.

## **MATERIAL Y MÉTODOS**

El diseño del estudio se basa en una revisión bibliográfica sobre las QLD para identificar los estudios relevantes, describir ampliamente las características de los mismos e identificar aquellos aspectos de mayor interés.

La búsqueda bibliográfica se ha realizado a través de la base de datos MEDLINE (vía PubMed) y de la Biblioteca Cochrane Plus. Para la recuperación documental se emplearon los Descriptores en Ciencias de la Salud (Decs) a partir de los Medical Subject Heading (Mesh) desarrollados por la United States National Library of Medicine. Se utilizaron los siguientes términos de búsqueda tanto de forma aislada como en una variedad de combinaciones: “diffuse lamellar keratitis”, “diffuse lamellar

keratitis” AND “epithelial defects”, “pressure induced stromal keratitis”(PISK), “interface fluid síndrome” y “Post-LASIK Edema-induced Keratopathy”(PLEK).

Los artículos revisados se limitaron a estudios publicados en inglés. Se realizó una búsqueda completa desde el 1998 (fecha del primer artículo de QLD) hasta la actualidad, centrando la búsqueda más exhaustivamente en los últimos 5 años.

Sólo aquellos artículos considerados más relevantes en el tema de revisión fueron incluidos. Para proceder a la selección, se examinaron los resúmenes o abstracts y, en caso necesario, los artículos completos con el fin de decidir si la información que contenían estaba o no relacionada con nuestro objetivo. Se descartaron todas las referencias bibliográficas inapropiadas o no pertinentes. Entre las citas incluidas, también se examinó el listado bibliográfico de referencia de cada uno de los artículos.

En la tabla 1 se muestran los artículos obtenidos en cada búsqueda bibliográfica, así como los artículos seleccionados de cada grupo clasificándolos por tipo de estudio.

Tabla 1. Resultados de la búsqueda bibliográfica (DLK: *diffuse lamellar keratitis*; PISK: *pressure induced stromal keratitis*; PLEK: *Post-LASIK Edema-induced Keratopathy*).

	ARTICULOS TOTALES	ARTICULOS SELECCIONADOS O DE INTERÉS				
		REVIEW	CASO CLÍNICO	SERIES DE CASOS	OBSERVACIONALES	ENSAYOS CLÍNICOS
<b>DLK</b>	222	10	8	20	25	5
<b>DLK and epithelial defects</b>	20	1	3	1	7	0
<b>PISK</b>	25	3	3	1	2	0
<b>Interface fluid síndrome</b>	22	0	3	3	2	1
<b>PLEK</b>	2	1	1	0	0	0

## RESULTADOS Y DISCUSIÓN

### Incidencia

La incidencia publicada de QLD después de LASIK es muy variable. Después del primer artículo publicado, aparecieron diferentes trabajos valorando la incidencia de la QLD en función de diversos factores. La incidencia recogida en varias publicaciones varía entre un 0.2% a un 3.2% en casos esporádicos, hasta un 11% o un 38% en casos epidémicos asociados al estancamiento de fluidos, endotoxinas o guantes.

Hay estudios que analizan los casos encontrados de QLD con diferentes microqueratomos y con el láser femtosegundo. Actualmente existe un creciente interés en valorar los casos de QLD causada por el uso de este láser, tras su incorporación a la cirugía refractiva. Con el aumento en el uso del láser femtosegundo para la creación del flap o para la realización de la técnica SMILE (Refractive Lenticule Extraction small incision lenticule extraction), también se buscan diferencias entre ambas técnicas. En la tabla 2 se recogen los datos sobre la incidencia de QLD en diferentes estudios según la técnica realizada en cada uno de ellos.

Comparando la casuística de QLD tras láser femtosegundo y tras microqueratomo, se observa una mayor incidencia de QLD postoperatoria tras láser femtosegundo. El rango es del 0.2% al 14% en el caso del láser femtosegundo y del 0.05% al 6% con el microqueratomo. En el caso de la técnica SMILE, en un estudio realizado sobre 1112 ojos, ha reportado una incidencia del 1.6% (18 ojos)<sup>2</sup>.

Se realizó un estudio para analizar los efectos de las variaciones en el nivel de energía del láser de femtosegundo sobre la muerte celular del estroma corneal y la afluencia de células inflamatorias posteriormente a la creación del flap en ojos de conejos<sup>3</sup>. Demuestran que el aumento de los niveles de energía desencadenan mayor muerte celular y mayor porcentaje de células inflamatorias. Otro estudio publicado en el año 2014<sup>4</sup>, compara la creación del flap con láser de femtosegundo (femtoLASIK) frente a la técnica SMILE sobre 36 ojos de conejos. La técnica SMILE inducía menos apoptosis de queratocitos, menor proliferación y menor inflamación en comparación con el femtoLASIK.

Tabla 2. Incidencia de QLD (postoperatoria inmediata) según diferentes técnicas.

NOMBRE DEL ARTÍCULO	TÉCNICA	INCIDENCIA QLD(%)
Thammaño P, Rana AN, Talamo JH. Diffuse lamellar keratitis after laser in situ keratomileusis with the Moria LSK-One and Carriazo-Barraquer microkeratomes. J Cataract Refract Surg. 2003; 29: 1962–1968.	LSK One  Carrizo-Barraquer	1.09  4.38
Moshirfar M, Gardiner JP, Schliesser JA, Espandar L, Feiz V, Mifflin MD, Chang JC. Laser in situ keratomileusis flap complications using mechanical microkeratome versus femtosecond laser: retrospective comparison. J Cataract Refract Surg. 2010; 36: 1925–1933.	Hansatome  Intralase FS60	6  10.6
Zhang Y, Chen YG, Xia YJ. Clinical analysis of complications of LASIK using the WaveLight FS200 femtosecond laser. Chin J Ophthalmol. 2016; 52:41-46.	WaveLight FS200	2.93
Gil-Cazorla R, Teus MA, de Benito-Llopis L, Fuentes I. Incidence of diffuse lamellar keratitis after laser in situ keratomileusis associated with the IntraLase 15 kHz femtosecond laser and Moria M2 microkeratome. J Cataract Refract Surg. 2008; 34: 28–31.	Intralase 15kHz  Moria M2	0.25  0.5
Haft P, Yoo SH, Kymionis GD, Ide T, O'Brien TP, Culbertson WW. Complications of LASIK flaps made by the IntraLase 15-kHz and 30-kHz femtosecond lasers. J Refract Surg. 2009; 25: 979–984.	Intralase	0.42
Choe CH, Guss C, Musch DC, Niziol LM, Shtein RM. Incidence of diffuse lamellar keratitis after LASIK with 15 KHz, 30 KHz, and 60 KHz femtosecond laser flap creation. J Cataract Refract Surg. 2010; 36: 1912–1918.	15 kHz  30 kHz  60kHz	10  13  14
Zhao J, He L, Yao P, Shen Y, Zhou Z, Miao H, Wang X, Zhou X. Diffuse lamellar keratitis after small-incision lenticule extraction. J Cataract Refract Surg. 2015;41(2):400-7.	SMILE	1.6

Las diferencias inflamatorias y la cicatrización entre LASIK realizado con el láser de femtosegundo y con el microqueratomo se pueden minimizar con una cuidadosa elección de la configuración de energía láser. Por tanto, el nivel de energía del láser es el factor más importante en la muerte celular. Por ello, siempre se debería emplear el nivel de energía más bajo posible. También cabe destacar, que a pesar de una mayor incidencia, la QLD después del láser de femtosegundo tiende a ser de poca intensidad y con poco efecto sobre la agudeza visual (AV).

### Etiología

La etiología de la QLD es multifactorial.

-Endotoxinas: Holland et al.<sup>5</sup> demostró la presencia de gérmenes Gram negativos en unidades de esterilización (52 casos de QLD en 980 procedimientos de LASIK, en un período de 11 meses). El 49% de los casos ocurrieron en los primeros 4 meses. Propusieron la hipótesis de que la QLD podría estar causada por una reacción inmunológica a una toxina termoestable, que introducida en la interfase, induciría una reacción de polimorfonucleares en individuos susceptibles. Aislaron la bacteria *B. picketti* del biofilm formado en el interior de su esterilizador y, además, detectaron endotoxina en el agua y fluidos asociados con los procedimientos. La investigación epidemiológica mostró que las medidas establecidas para controlar y eliminar el biofilm del esterilizador se asociaron con una reducción significativa del número de casos de QLD.

En el ámbito de la esterilización a baja temperatura, una de las técnicas empleadas en la actualidad es el Peróxido de Hidrógeno Vaporizado (VHP®). Es el sistema de esterilización por agente químico más usado en oftalmología junto con el autoclave. Ha demostrado ser una técnica efectiva y segura para el procesamiento de materiales sensibles al calor, así como para todos aquellos dispositivos médicos considerados delicados, entre los que se incluye el material quirúrgico oftalmológico. Presenta un amplio espectro antimicrobiano con una rápida eficacia virucida, bactericida, fungicida

y esporicida. Asimismo, tiene capacidad para inactivar priones y no deja residuos peligrosos. Constituye un método apropiado para evitar la QLD.

Sin embargo, se deben evitar ciertos autoclaves de sobremesa en los que los depósitos del esterilizador se rellenan con agua destilada, ya que como se ha comentado, el agua residual de esos depósitos se relaciona con la aparición de QLD; en esta agua se desarrollan bacterias que al pasar al casete se destruyen durante el proceso de esterilización pero sus restos (endotoxinas) podrían ser causa de QLD.

-Uso de guantes: Hoffman analizó una epidemia de QLD durante un periodo de 3 años en un solo centro de cirugía. Una determinada marca de guantes quirúrgicos utilizados durante la cirugía se asoció con una epidemia de QLD. Un análisis de superficie de los guantes reveló una importante contaminación con aceite de silicona sobre las superficies internas y externas de los guantes asociados a la QLD.

-Marcador quirúrgico: varios estudios encontraron un aumento de la incidencia de QLD en aquellos ojos en los que se usó un marcador corneal para poder realinear correctamente el flap tras la cirugía.

-Detergentes: las soluciones de limpieza empleadas, si se utilizan en la dilución recomendada por el fabricante del microqueratomo, y tras irrigar la interfase con suero salino balanceado, no causaban QLD en un modelo en el que se realizaba cirugía LASIK en ojos de conejos. De ahí la importancia de enjuagar bien todos los restos de detergentes del instrumental, especialmente del microqueratomo, así como seguir las instrucciones de limpieza de cada material.

Los productos químicos tóxicos producidos durante el tratamiento en autoclave de esterilización de instrumentos son una posible causa de QLD. Un estudio recomienda limpiar la cuchilla del microqueratomo con alcohol al 100% antes del montaje, ya que elimina esas sustancias del proceso de esterilización que producen QLD.

-Defectos epiteliales: la presencia de un defecto epitelial aumenta el riesgo de un individuo de desarrollar QLD, incluso, hasta en 24 veces<sup>6,7</sup>. Esa relación no sólo existe en los defectos epiteliales intraoperatorios, sino también en los postoperatorios (ya sean traumáticos o iatrogénicos), incluso varios años después de la cirugía. Un retraso

en la reepitelización del borde del flap, produciría un sellado inadecuado del mismo, generando un mayor influjo de células inflamatorias. Otra hipótesis es que citoquinas proinflamatorias presentes en el epitelio se liberen por el traumatismo epitelial, desencadenando el influjo de células inflamatorias. Las células inflamatorias se acumulan a lo largo de la interfase, al ser un espacio virtual con menos resistencia para el movimiento celular.

Algunos autores<sup>8</sup> han demostrado que la amplitud del canal de la queratectomía (entendido como el espacio entre el borde del colgajo y el resto de la córnea), se correlaciona con la QLD; sugieren que una gran parte de las células inflamatorias invaden la interfase desde la lágrima. También encontraron que el tipo de microqueratomo utilizado, un bajo recuento endotelial o una hendidura palpebral grande también constituían factores de riesgo para el desarrollo de QLD después de LASIK al estar asociados a una curación retardada del borde del flap.

Otros autores indican que la QLD relacionada con un defecto epitelial no siempre conduce a la aparición de células inflamatorias en la interfase del flap. Pueden originarse a partir del epitelio-estroma estéril o por interacciones de las células inflamatorias en células del estroma, lo que lleva a la alteración del fenotipo de los queratocitos.

-Atopia: Boorstein et al<sup>9</sup> en un estudio prospectivo sobre 360 pacientes demostraron que los pacientes atópicos tenían 5 veces más probabilidades que los no atópicos de presentar QLD. El riesgo de QLD en pacientes atópicos en tratamiento con antihistamínicos orales no difería del de pacientes no atópicos.

-Secreción de las glándulas de Meibomio<sup>10</sup>: no hay que olvidar el papel de estas glándulas en la disfunción de la superficie ocular y su asociación con queratitis infecciosas o infiltrados catarrales. Por ello, se recomienda un buen diagnóstico y tratamiento de la blefaritis preoperatoriamente, así como un correcto aislamiento del borde palpebral en los tratamientos quirúrgicos.

## Clasificación

Existen diversos criterios de clasificación:

·Por las “*características epidemiológicas*”:

-Esporádicas: está relacionada con causas intrínsecas o endógenas propias del individuo (atopia)<sup>9</sup>, la flora bacteriana del párpado (*Staphylococcus aureus*) o las secreciones de Meibomio<sup>10</sup>, pero fundamentalmente, la respuesta inmune de cada individuo.

-Epidémicas: se presentan como series de casos y de manera precoz (desde las primeras 48 horas tras la cirugía hasta los 6 días). Las etiologías que se han relacionado con este tipo de QLD son las endotoxinas liberadas de esterilizadores<sup>5</sup> y sustancias presentes en ciertos tipos de guantes, detergentes<sup>10</sup>, povidona yodada<sup>10</sup>, partículas de los paños quirúrgicos, aceite del microqueratomo o residuos/partículas de las cuchillas.

·Por la “*severidad y localización de la inflamación*”:

Linebarger<sup>11</sup> clasifica las QLD en 4 grados (Figura 1):




Figura 1. Esquema de clasificación de QLD según Linebarger.



-Grado 1: presencia de células inflamatorias en la periferia del flap, respetando el eje visual. Asintomática. Constituye la presentación más frecuente de la QLD y cuya frecuencia se estima en 1 de cada 25 a 50 casos.

-Grado 2: afectación del eje visual. Se observa con más frecuencia entre el segundo y el tercer día, como resultado de la migración central de las células de un estadio 1. El paciente está asintomático o refiere fotofobia leve. Su frecuencia se estima en 1 de 200 casos.

-Grado 3: si el cuadro empeora, se produce una condensación más densa en el eje visual mientras que el infiltrado comienza a desaparecer en la periferia. Se puede producir, una disminución de 1 ó dos líneas de AV. La frecuencia se estima en 1 de 500 casos.

-Grado 4: se produce en raras ocasiones cuando, como resultado de la agregación celular densa y la liberación de colagenasas, se produce una digestión del estroma con pérdida de tejido estromal y aparición de pliegues en el flap y haze. Puede haber necrosis epitelial central, actividad en cámara anterior y precipitados queráticos. Todo ello da lugar inicialmente a un cambio hipermetrópico y aparición de un astigmatismo irregular con gran disminución de la AV. La incidencia se estima en 1 de cada 5.000 casos.

·Según los *“hallazgos bajo microscopia confocal”*:

-Grado 1: tipificado como una infiltración de células inflamatorias (neutrófilos y polimorfonucleares) en el estroma anterior y en la interfase corneal.

-Grado 2: es igual que el grado anterior pero incrementada la densidad del infiltrado.

-Grado 3: agregación de granulocitos y la presencia de gran número de células inflamatorias.

·Johnson<sup>12</sup> propone un nuevo sistema de clasificación basado en “la extensión de la migración centrípeta de las células inflamatorias y en la asociación de casos” en una misma sesión de cirugía:

-Tipo I: no está afectado el eje visual.

-Tipo II: cuando la inflamación alcanza el eje visual.

-Tipo A: formas esporádicas.

-Tipo B: formas epidémicas.

·Basado en la “*cronología*” pueden ser:

-Precoces: si se presentan dentro de la primera semana postquirúrgica.

-Tardías: semanas, meses o, incluso, años después del acto quirúrgico.

### *Pseudoqueratitis lamelar difusa*

Se trata de cuadros clínicos, en los que aunque su aspecto es similar a una QLD de origen inflamatorio, en realidad se produce un acúmulo de fluido en la interfase (síndrome de fluido de la interfase o Interface Fluid Syndrome<sup>13-15</sup>) que puede tener dos orígenes no excluyentes entre sí (pueden coexistir a la vez):

-Presión intraocular (PIO) elevada: produce lo que se ha denominado Pressure induced stromal keratitis o PISK (término acuñado por Tourtas y Cursiefen<sup>16</sup>). En el contexto de cirugía LASIK, es una respuesta a los esteroides relativamente rápida dando lugar a PIO elevada con la consiguiente acumulación de líquido en la interfase. Prestar especial atención a aquellos pacientes intervenidos de LASIK a los que se va a someter a otra cirugía en la que haya un tratamiento prolongado con corticoides como una trabeculectomía, uveítis o incluso el postoperatorio de una cirugía de catarata<sup>15</sup>.

-Edema corneal estromal postoperatorio o Post-LASIK Edema-induced Keratopathy (PLEK)<sup>17</sup>: en el contexto de una disfunción endotelial o de cualquier otro origen.

(aunque esta sea temporal). Si hay un daño endotelial previo, aparecerá más opacidad y más edema del lecho estromal.

El aumento de la PIO en una córnea normal introduce líquido a través del estroma acumulándose en el epitelio corneal, generando edema microquístico. En córneas operadas con LASIK, este mecanismo queda interrumpido por el flap, por lo que el líquido se acumula en la interfase. La cantidad de fluido presente puede ser relativamente pequeña, lo que resulta en una nebulosa difusa en la interfase y sin una evidente capa de fluido, o puede ser pronunciado, lo que resulta en una hendidura de fluido visible que separa el colgajo anterior.

El flap de las cirugías suele ser fino, distendiéndose con facilidad, con lo que se puede aplanar con una fuerza mínima. Por ello, las mediciones de la PIO se vuelven poco fiables, asociándose, erróneamente, con bajas mediciones de la PIO debido a la amortiguación que produce el acúmulo de líquido bajo el colgajo. Es recomendable tomar la PIO en la córnea periférica. Algunos autores también recomiendan el uso de otros dispositivos como el Corvis ST (Oculus Optikgeräte GmbH, Wetzlar, Germany) que proporciona un valor de PIO corregido por los parámetros de biomecánica corneal y que incorpora una cámara Scheimpflug.

Parece ser una entidad más compleja de identificar que otras complicaciones de la interfase, debido a la confusa nomenclatura en la literatura y de la gran variedad de apariencias y conclusiones sobre la presentación. El diagnóstico precoz y la diferenciación de la QLD es muy importante para evitar el daño del nervio óptico y la pérdida visual por el uso prolongado de esteroides.

### Diagnóstico

El diagnóstico de la QLD es clínico. Su forma habitual de presentación se caracteriza por la aparición de un infiltrado blanquecino o marronáceo, granular, con aspecto de arena o polvo difuso confinado a la interfase corneal, con cultivo negativo que

acontece entre 1 y 6 días del postoperatorio de una cirugía LASIK, aunque puede aparecer también tiempo después, incluso años, asociado a la presencia de defectos epiteliales o tras otros procedimientos quirúrgicos (síndrome de fluido de la interfase). El infiltrado suele concentrarse en los escalones de ablación y del pase del microqueratomo.

Se debe realizar una cuidadosa exploración en la lámpara de hendidura. Hay que determinar su severidad y localización, ya que esto determinará el tratamiento y el pronóstico. Es fundamental hacer un diagnóstico diferencial con otras entidades tales como queratitis infecciosa, queratopatía central tóxica (QCT), crecimiento intraepitelial o la pseudoqueratitis lamelar difusa.

La tomografía de coherencia óptica de segmento anterior es una herramienta valiosa que ayuda en la diferenciación de la QLD, así como a diferenciar entre la QLD y el PISK<sup>16</sup>. En la QLD muestra una hiperreflectividad en la interfase con incremento de la reflectividad estromal. Sin embargo, en un PISK, aparece un engrosamiento hiporreflexivo en la interfase con edema del colgajo suprayacente.

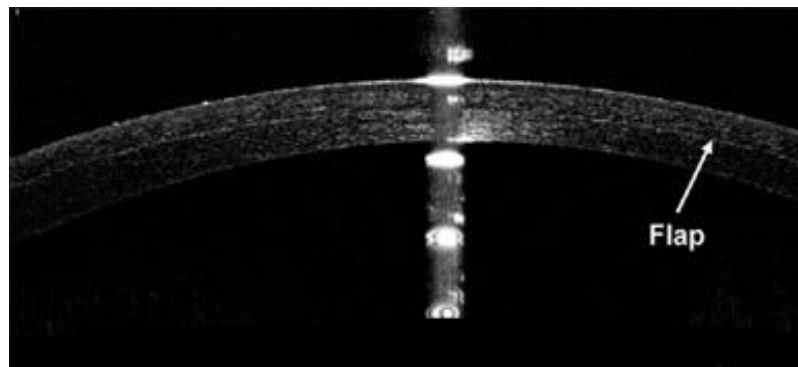


Figura 2. Imagen de OCT de segmento anterior donde se visualiza un flap corneal tras varios días de una cirugía LASIK.

La microscopía confocal también puede ser útil en el diagnóstico del estadio de una QLD. En los grados 1 y 2, se observan infiltrados de células inflamatorias en la interfase

y en el estroma del flap. La densidad de los infiltrados y el número de células varía, siendo de mayor intensidad en el grado 2. En un grado 3, se visualiza agregación de restos celulares resultado de la acumulación y la descomposición de las células inflamatorias. En el grado 4, no se detecta inflamación del estroma, pero sí pliegues y numerosos queratocitos activados.

La microscopia confocal además permite el diagnóstico diferencial entre otras entidades. Así en un PISK se observan estructuras celulares tumefactas y dilatadas y la presencia de microlagunas que separan las láminas de colágeno estromal, sin presencia de células mononucleares inflamatorias y granulocitos típicamente observados en los pacientes con QLD<sup>18</sup>.

### Diagnóstico diferencial

-Anormalidades epiteliales tales como queratitis punteada o detritus en la película lagrimal se pueden diferenciar fácilmente empleando fluoresceína y mediante un cuidadoso examen en la lámpara de hendidura.

-Opacidades en la interfase de índole variada pueden observarse los primeros días (partículas de la lágrima, partículas metálicas de la cuchilla del microqueratomo, partículas de las hemostetas, talco de guantes o sangre de un pannus). En general son fáciles de reconocer y son bien toleradas de forma inerte por el estroma. Algunas desaparecen con el tiempo. En raras ocasiones se convierten en un nido para la infección o la inflamación.

-Infección: el infiltrado de una infección generalmente se presenta con dolor, disminución de AV y enrojecimiento. No respeta la interfase y se extiende posterior y anteriormente; existiendo, en ocasiones, hiperemia conjuntival y reacción celular en cámara anterior. El diagnóstico diferencial entre ambas entidades es fundamental ya que el tratamiento inadecuado de una queratitis infecciosa puede acarrear serias consecuencias para la visión y, por otro lado, debemos evitar la agresividad del tratamiento de una queratitis infecciosa en un caso de QLD. Se recomienda

tratamiento agresivo y precoz de la infección con antibióticos fortificados, tras levantamiento del lentículo, toma de muestra para tinción, cultivo e identificación y lavado con antibiótico de la interfase en el caso de LASIK. El levantamiento precoz del lentículo se asocia con una tendencia a mejores resultados visuales, menor tasa de leucomas y menor número de procedimientos de rehabilitación visual posterior. Con un tratamiento precoz y adecuado se pueden conseguir resultados visuales satisfactorios.

-Crecimiento intraepitelial: se produce cuando las células epiteliales proliferan en la interfase lamelar produciendo una opacificación de la misma. Puede producir astigmatismo irregular y disminución de la AV. Las células pueden acceder a la interfase a través del arrastre mecánico de células de la cuchilla del microqueratomo, por irrigación tras la ablación. Tiene una apariencia muy característica y por lo tanto, rara vez es confundido con cualquier otra condición. En la exploración clínica se caracteriza por perlas epiteliales en la interfase, normalmente con una línea de demarcación fibrótica en el borde anterior de la lámina epitelial o incluso queratólisis (melting) del borde del flap o a partir del epitelio de la superficie periférica.

-Queratopatía central tóxica (QCT): el inicio es agudo sin empeorar con el tiempo, a diferencia de la mayoría de entidades de la interfase. Se caracteriza por la ausencia de células inflamatorias dentro de la córnea o de la cámara anterior, necrosis del estroma central y opacificación corneal, con un inicio de 3 a 9 días después de la cirugía refractiva. Se ha postulado que puede tratarse de un grado 4 de QLD o un grado 3 que evoluciona a 4 por no realizar un lavado de la interfase. Sin embargo, la QLD acompañante suele ser leve. Además, hay casos de QLD muy graves que no evolucionan a una QCT, junto al hecho de que la QLD responde a corticoides mientras que la QCT no. La QCT cursa casi siempre sin dolor, en oposición a QLD, que en casi todos los casos tiene al menos una sensación de cuerpo extraño moderado.

### Medidas preventivas

·Medidas de control para evitar la contaminación de fluidos o material por endotoxinas. Como se mencionó con anterioridad, en los casos de brotes epidémicos de QLD, el agente causal más probable son las endotoxinas de bacterias gram negativas, por ello, las medidas de la profilaxis irán destinadas a evitar la formación de biofilms donde crecen tales bacterias. El estancamiento de fluidos en las bateas de limpieza, reservorios de autoclave o destiladores de agua puede promover el desarrollo de estos biofilms. Se deben evitar los autoclaves de sobremesa tipo S (Statim®). Las recomendaciones establecen que sólo se puede utilizarse Agua Destilada Estéril Libre de Endotoxinas (ADELE) y una vez finalizado el ciclo de esterilización, vaciar el depósito y limpiarlo siguiendo las instrucciones del fabricante.

·Evaluación sistemática de los protocolos de limpieza y esterilización del material. La instauración de protocolos de limpieza que incluyen el recambio frecuente de fluidos en contacto con el material reduce de forma significativa la incidencia de QLD. También se deben eliminar los posibles residuos en el instrumental y hacer una rigurosa limpieza y secado del mismo.

·Tratamiento preoperatorio de blefaritis anterior y posterior.

·Evitar colirios con conservantes pre y postoperatoriamente.

·Tratamiento con antihistamínicos orales en pacientes atópicos, tanto pre como postoperatoriamente.

·Algunos autores recomiendan tratamiento preoperatorio con corticoides sistémicos en caso de reintervención de un ojo que hubiera presentado QLD en la primera cirugía.

·Prevenir desepitelizaciones y administrar tratamiento antiinflamatorio tópico y/o sistémico en caso de producirse.

·Diagnóstico preoperatorio de pacientes con distrofia de la membrana basal para evitar, en estos casos una cirugía LASIK, ya que es la causa más frecuente de pacientes con QLD asociada a defectos epiteliales de forma inmediata. Hay que recurrir a

técnicas de superficie (Laser Assisted Subepithelial Keratomileusis-LASEK o Photorefractive keratectomy-PRK) en estos pacientes.

Las medidas dirigidas a minimizar la aparición y la magnitud de la lesión epitelial durante la cirugía incluyen:

- Identificación preoperatoria de pacientes con ojo seco, realizando la pauta de tratamiento indicada en cada caso según su severidad (lágrimas artificiales, tapones lagrimales, suero autólogo, etc).

- Evitar una desecación epitelial importante, ya que ésta aumenta el riesgo de defectos epiteliales:

- Reducir la dosis del anestésico tópico (así como su instilación precoz en el acto quirúrgico para evitar el daño epitelial).

- Uso cuidadoso del microqueratomo (llevar a cabo una irrigación abundante en el paso del microqueratomo).

- Evitar una manipulación quirúrgica excesiva innecesaria.

- Recomiendan usar carboximetilcelulosa durante el acto quirúrgico.

### Tratamiento

Una vez realizado el diagnóstico diferencial de la QLD, es necesario encuadrar la sintomatología según la clasificación de Linebarger et al.<sup>11</sup>, ya que nos permite realizar un tratamiento de acuerdo al grado que presente. El tratamiento pretende disminuir la reacción inflamatoria aguda, prevenir la degranulación de leucocitos polimorfonucleares y retirar enzimas proteolíticas junto con el agente causal. El tratamiento de acuerdo al grado de presentación es el siguiente:

- Grado 1 y 2: el curso suele ser autolimitado. El tratamiento consiste en aplicar esteroides tópicos en dosis elevadas. La mejoría del cuadro se experimenta en las



primeras 48 horas. Es fundamental el seguimiento en estas primeras horas, ya que se identificará a la minoría de pacientes que pueden progresar a un estadio 3.

-Grado 3:

-Limpieza de interfase - irrigación con solución salina: es la más aceptada. Se debe disecar el borde del flap, y a continuación, irrigar la interfase con solución salina balanceada con una espátula roma y por último reponer el flap. Se realizará tan pronto como sea identificado este estadio, generalmente entre el segundo y el tercer día.

El tratamiento antiinflamatorio intensivo recomendado es el de los grados 1 y 2, que se irá disminuyendo progresivamente con la resolución del cuadro. La identificación temprana de este grado, podrá evitar en algunos casos la progresión a un grado 4. La limpieza temprana de la interfase retira restos del agente causal así como células inflamatorias y enzimas proteolíticas, disminuyendo la destrucción tisular y la respuesta cicatricial secundaria.

-Combinación de corticoides tópicos y orales a dosis elevadas: se suele emplear en pacientes con enfermedades atópicas o alérgicas. Un estudio en 13 ojos con una QLD en estadio 2 o superior y con una AV entre 20/30 y 20/40 a los que se instaura tratamiento con prednisona oral entre 60-80mg/día junto con acetato de prednisolona al 1% horaria, presenta una resolución de la QLD en todos los casos y una recuperación de la AV de 20/20 o mejor en todos ellos.

Los autores defienden que la mejor AV conseguida es una medida objetiva de la gravedad de la queratitis y puede ayudar a decidir la estrategia terapéutica. El tratamiento con corticoides orales puede ofrecer ventajas como un mejor cumplimiento que pautas tópicas intensivas, tratamiento también en horas de sueño, suprime inflamación local y sistémica y puede disminuir la dosis de corticoide tópica para evitar un retraso en la reepitelización.

-Grado 4: en algunos casos se produce una resolución parcial del cuadro, cuyo mecanismo no está claro, pudiendo estar implicados la hiperplasia epitelial o la remodelación estromal (traducido en un aumento del haz subclínico). En general, se considera que levantar el flap no parece aportar beneficio alguno y puede aumentar la

pérdida tisular ya que el estroma se vuelve friable y gelatinoso por la acción de las colagenasas. Sin embargo, existen dos publicaciones en la literatura sobre el resultado en cinco casos de QLD estadio 4, después de levantamiento y lavado de la interfase sólo o con tratamiento con ciclosporina al 0.3 % con resultados contradictorios. La mayor parte de los casos publicados fueron tratados con corticoides tópicos.

La escasez de casos publicados y los resultados contradictorios del mismo tratamiento en algunos de ellos y la posibilidad de mejoría espontánea que se ha publicado en algunos, aunque no en todos los casos, hacen difícil juzgar la eficacia de las diferentes pautas utilizadas. Probablemente, la mejor recomendación es la prevención, con un seguimiento cuidadoso de los casos y un tratamiento precoz e intenso de los casos con un grado 2-3, para evitar su progresión.

En el caso de los defectos epiteliales, es fundamental, aunque haya transcurrido mucho tiempo, incluso años, tras el procedimiento quirúrgico, asociar corticoides al tratamiento tópico (junto con antibioterapia). No hay una pauta óptima de corticoides tópicos; se recomienda, en general, prolongar el tratamiento con corticoides tópicos<sup>19</sup>, junto con la pauta habitual de profilaxis antibiótica, hasta la completa reepitelización, siempre bajo un seguimiento intensivo. Sería aconsejable moderar el uso del antibiótico tópico a 3-4 veces al día para evitar una toxicidad epitelial y evitar el uso de colirios con conservantes. Recordar que un defecto epitelial junto con el uso de corticoides tópicos tiene más riesgo de infección, pero no usar corticoides conduciría a grados más severos de QLD. Si existe una sospecha de queratitis infecciosa, debería levantarse el colgajo para realizar una toma de muestra y cultivo, así como para irrigar la interfase con antibióticos.

En la tabla 3 se exponen varios artículos con las pautas de tratamiento realizadas en diferentes casos de QLD asociada a defecto epitelial.

Smirenaia et al<sup>19</sup> proponía una pauta de tratamiento en función el tamaño del defecto epitelial intraoperatorio:

-Si el defecto epitelial era de menos de 3 mm: no modificaban el tratamiento postoperatorio (éste incluía corticoide, antibiótico y lágrimas artificiales).

-Si el defecto epitelial era de más de 3 mm: además de lo anterior, recomendaban reponer el epitelio y colocar una lente de contacto terapéutica hasta la total reepitelización del defecto (entre 1 y 3 días).

Tabla 3. Diferentes protocolos de tratamientos de QLD asociadas a defecto epitelial.

ARTICULO	CASOS DLK	TRATAMIENTO
Haw WW, Manche EE. Late onset diffuse lamellar keratitis associated with an epithelial defect in six eyes. J Refract Surg. 2000;16:744-748.	6 casos de QLD asociada a defecto epitelial	Corticoides + Antibióticos tópicos
Shah MN, Misra M, Wihelmus KR, Koch DD. Diffuse lamellar keratitis associated with epithelial defects after laser in situ keratomileusis. J Cataract Refract Surg. 2000;26:1312-1318.	9 ojos con QLD tras defecto epitelial	Corticoides tópicos
Mulhern MG, Naor J, Rootman DS. The role of epithelial defects in intralamellar inflammation after laser in situ keratomileusis. Can J Ophthalmol. 2002;37:409-415.	8 pacientes con QLD y defecto epitelial  12 pacientes solo con QLD	Lente de contacto + corticoide tópico   Corticoide tópico
Yeoh J, Moshegov CN. Delayed diffuse lamellar keratitis after laser in situ keratomileusis. Clin Experiment Ophthalmol. 2001;29(6):435-7.	2 pacientes con defecto epitelial tras 6 y 10 semanas tras LASIK	Corticoide + Ketorolaco tópico  Corticoide + Ciprofloxacino tópico
MacRae SM, Rich LF, Macaluso DC. Treatment of interface keratitis with oral corticosteroids. J Cataract Refract Surg. 2002;28(3):454-61.	3 ojos con QLD estadio 2-3	Prednisona oral 60-80 mg/día + corticoides tópicos cada hora

Como ya mencionamos previamente, algunos autores proponen asociar corticoides orales (prednisona) a dosis entre 60-80 mg/día para reducir la dosis de corticoide tópico y evitar un retraso en la reepitelización, permitiendo también un buen control de la inflamación.

El síndrome de fluido de la interfase no responde a esteroides y se controla con el descenso de la PIO. El tratamiento consiste en la supresión de los esteroides y la instauración de medicación hipotensora<sup>20</sup>, habiéndose descrito el empleo de maleato de timolol, dorzolamida, tartrato de brimonidina o acetazolamida oral. Evitar los inhibidores de la anhidrasa carbónica tópicos por su efecto en la hidratación corneal, ya que podrían empeorar el cuadro. El tratamiento hipotensor sistémico no suele ser necesario, pero puede emplearse en casos de más tiempo de evolución y con diagnóstico incorrecto inicial, para coadyuvar el cuadro más rápidamente. El descenso de la PIO unido a la mejoría en la transparencia corneal y la desaparición del líquido de la interfase son signos de respuesta positiva al tratamiento.

El incorrecto diagnóstico de esta entidad puede conducir a la instauración de medidas terapéuticas innecesarias no exentas de riesgo, como el levantamiento de los colgajos corneales para irrigar la interfase de la supuesta e inexistente QLD. De igual forma, mantener niveles de PIO muy elevados mantenidos en el tiempo puede conducir a un glaucoma terminal o daños severos irreversibles en el nervio óptico.

### Casos clínicos

#### *Caso clínico I*

Paciente de 25 años de edad que acude a la consulta por úlcera en ojo izquierdo (OI) desde hace 4 días. Ha sido tratado en otro centro con colirios reforzados de vancomicina y ceftazidima cada hora, ciclopléjico y pomada de aureomicina por las noches. Como antecedente ocular destaca una intervención de cirugía LASIK bilateral

hace 9 años y úlceras de repetición asociadas a una distrofia de membrana basal (DMB).

A la exploración se evidenció una pérdida de AV en el OI (0.5 que pasaba a 0.63 con corrección). En la exploración biomicroscópica, se observó una zona de epitelio inestable en córnea inferior junto con inflamación estromal (Figura 3, 4 y 5). Se diagnostica de QLD grado 1 asociada a queratalgia recidivante por DMB. La PIO fue de 14 mmHg en ambos ojos.

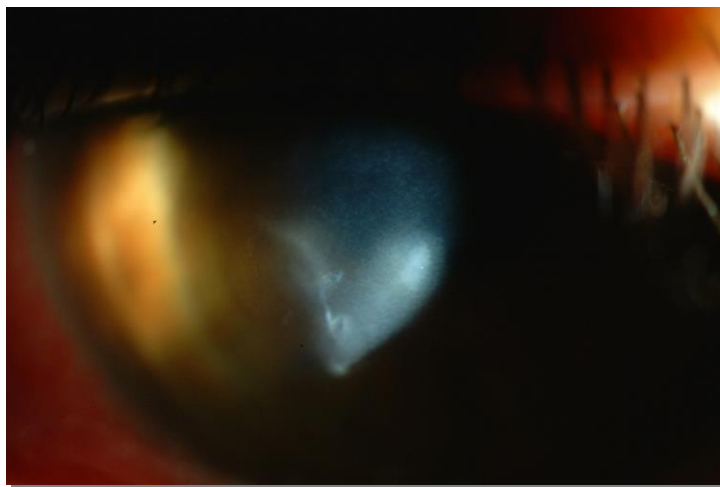


Figura 3. QLD grado 1 asociada a defecto epitelial.

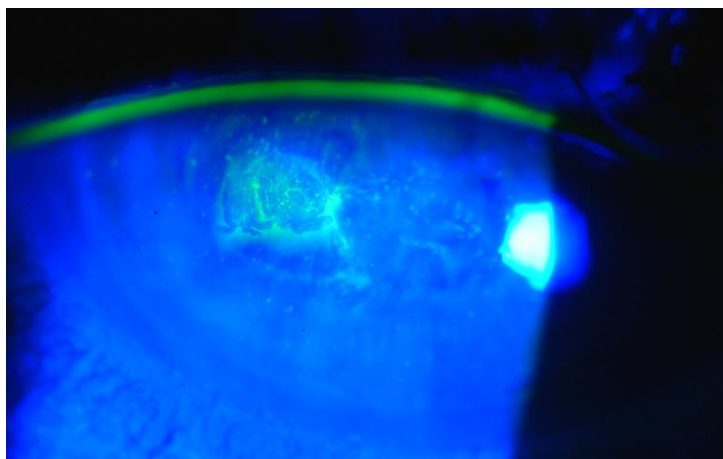


Figura 4. Defecto epitelial sobre flap corneal teñido con fluoresceína.

Se inicia tratamiento tópico con moxifloxacino cada 3 horas asociado a dexametasona

sin conservantes cada 30 minutos el primer día, seguida de aplicación horaria el segundo día y cada 2 horas el tercer día. Se colocó también una lente de contacto terapéutica. A los 3 días mantenía la misma exploración. A los 10 días ya hay una mejoría en la AV (pasa de 0.6 a 0.8 con corrección). En la exploración solo presenta una leve queratitis en córnea inferior con mínima afectación estromal (Figura 6). Se baja la pauta de dexametasona tópica a una gota cada 8 horas, manteniendo el moxifloxacino cada 6 horas. Al mes, la recuperación visual es completa, manteniendo sólo una leve inestabilidad de la película lagrimal. Continuó la pauta de descenso de la dexametasona hasta la suspensión asociando lágrima artificial cada 2 horas.

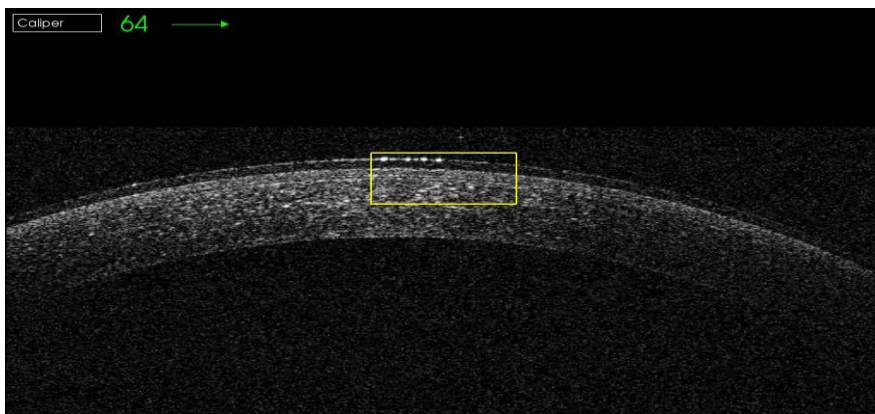


Figura 5. OCT de segmento anterior de QLD grado 1.

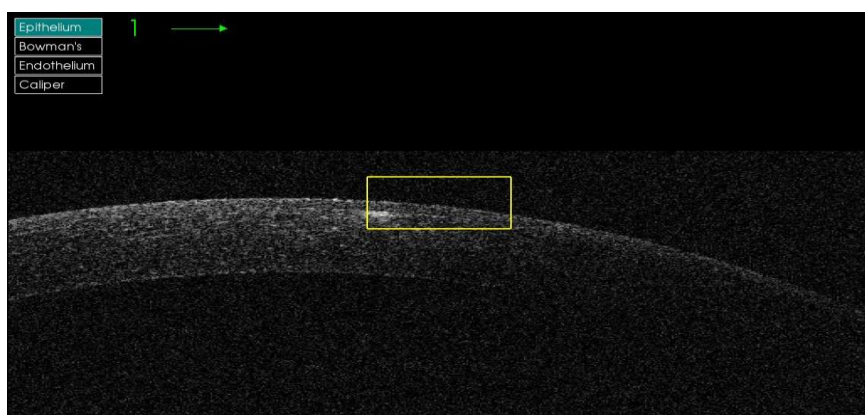


Figura 6. OCT de segmento anterior de QLD grado 1 a los 10 días del diagnóstico.

### *Caso clínico 2*

Paciente de 37 años que acude a consulta por un traumatismo con un trozo de hierro en el OI hace 4 días. Ha sido tratado en otro centro con lente de contacto terapéutica, tobramicina colirio y pomada epitelizante por las noches. Como antecedente ocular destaca una intervención de LASIK bilateral hace 3 años y alergia al grupo PARA (procaína, tetracaína, benzocaína, butacaína).

A la exploración presenta una pérdida de la AV en el OI (0.2 que pasa a 0.7 con corrección). En la exploración biomicroscópica, se observó un colgajo corneal sin dislocación con áreas de defecto epitelial en inferior de grosor parcial; bajos estas zonas se identificaban áreas de infiltrados inflamatorios (Figura 7). Se diagnostica de QLD grado 1 postraumática. Se inicia tratamiento tópico con tobramicina cada 6 horas asociado a dexametasona sin conservantes cada 6 horas, lágrimas con ácido hialurónico cada hora y pomada epitelizante por la noche. A los 6 días ya presentaba una mejoría en la AV (de 0.5 a 0.8 con corrección). En la exploración en lámpara de hendidura ya no existía QLD y el epitelio era normal.

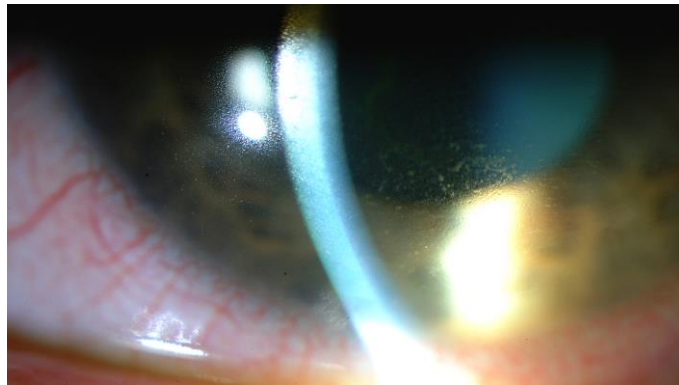


Figura 7. QLD grado 1 asociada a defecto epitelial.

## CONCLUSIONES

·Se debe asociar tratamiento antialérgico pre y postoperatorio a todos aquellos pacientes atópicos que vayan a ser intervenidos de una cirugía LASIK para reducir al mínimo la incidencia de QLD y la posibilidad de pérdida de visión.

·El diagnóstico preoperatorio de una distrofia de membrana basal contraindica la cirugía LASIK por el riesgo de defecto epitelial postoperatorio inmediato y QLD asociada. Se deben realizar técnicas de superficie en estos casos.

·Los pacientes con defectos epiteliales intraoperatorios o que están en riesgo de tales defectos después de la operación, deben ser controlados cuidadosamente, ya que tienen mayor riesgo de QLD (una desepitelización corneal en un paciente con cirugía LASIK previa multiplica hasta en 24 veces el riesgo de QLD).

·Se recomienda emplear en el tratamiento quirúrgico con láser femtosegundo el nivel de energía más bajo que posibilite realizar el flap corneal correctamente, ya que así minimizamos el riesgo de desarrollar una QLD.

·Se debe evitar el estancamiento de fluidos de bateas, reservorio de autoclaves o destiladores de agua para impedir el desarrollo de biofilms, asociados a la aparición de QLD epidémica.

·El diagnóstico de una QLD siempre es clínico. La OCT de segmento anterior o la microscopía confocal ayudan a realizar un diagnóstico diferencial con otras entidades.

·En aquellos pacientes diagnosticados de QLD, la valoración de la mejor AV alcanzada es una medida de la gravedad de su QLD y nos ayudará a decidir mejor la estrategia terapéutica.

·Se debe prestar especial atención a los pacientes operados de LASIK que en un futuro desarrollen patologías que precisen el empleo prolongado de esteroides, ya que pueden sufrir un síndrome de fluido de la interfase, incluso años después de la cirugía.

·La presencia de líquido en la interfase corneal proporciona valores de PIO menores a los reales. Por lo tanto, es recomendable realizar las mediciones de la PIO en la córnea



periférica.

·En los pacientes que presenten un síndrome de fluido de la interfase hay que eliminar el tratamiento con esteroides y asociar tratamiento hipotensor tópico para la resolución del cuadro.

·Es obligado asociar corticoides tópicos a la cobertura antibiótica en pacientes operados de LASIK que presenten una desepitelización corneal con la finalidad de prevenir la QLD asociada dicho defecto epitelial. El tratamiento se debe mantener hasta la completa repitelización y continuar con una vigilancia estrecha de la evolución.

## **BIBLIOGRAFÍA**

1. Smith RJ, Maloney RK. Diffuse lamellar keratitis. A new syndrome in lamellar refractive surgery. *Ophthalmology* 1998; 105: 1721-1726.
2. Zhao J, He L, Yao P, Shen Y, Zhou Z, Miao H, Wang X, Zhou X. Diffuse lamellar keratitis after small-incision lenticule extraction. *J Cataract Refract Surg.* 2015;41(2):400-7.
3. De Medeiros FW, Kaur H, Agrawal V, Chaurasia SS, Hammel J et al. Effect of Femtosecond Laser Energy Level on Corneal Stromal Cell Death and Inflammation. *J Refract Surg.* 2009; 25(10): 869–874.
4. Dong Z, Zhou X, Wu J, Zhang Z, Li T, Zhou Z et al. Small incision lenticule extraction (SMILE) and femtosecond laser LASIK: comparison of corneal wound healing and inflammation. *Br J Ophthalmol.* 2014; 98(2): 263–269.
5. Holland SP, Mathias RG, Morck DW, Chiu J, Slade SG. Diffuse lamellar keratitis related to endotoxins released from sterilizer reservoir biofilms. *Ophthalmology.* 2000; 107:1227–1233.
6. Shah MN, Misra M, Wihelmus KR, Koch DD. Diffuse lamellar keratitis associated with epithelial defects after laser in situ keratomileusis. *J Cataract Refract Surg.* 2000; 26(9): 1312-8.
7. Haw WW, Manche EE. Late onset diffuse lamellar keratitis associated with an epithelial defect in six eyes. *J Refract Surg* 2000; 16:744-748. 27.
8. Noda-Tsuruya T, Toda I, Aano-Kato N, Hori-Komai Y, Fukumoto T, Tsubota K. Risk factors for development of diffuse lamellar keratitis after laser in situ keratomileusis. *J Refract Surg* 2004; 20: 72-75.
9. Boorstein SM, Henk HJ, Elnor VM. Atopy: a patient-specific risk factor for diffuse lamellar keratitis. *Ophthalmol* 2002; 110: 131-137.
10. Melki SA, Azar DT. LASIK complications: Etiology, management, and prevention. *Surv Ophthalmol* 2001; 46: 95-116.

11. Linebarger EJ, Hardten DR, Lindstrom RL. Diffuse lamellar keratitis: Diagnosis and management. *J Cataract Refract Surg* 2000; 26: 1072-1077.
12. Johnson JD, Harissi-Dagher M, Pineda R, Yoo S, Azar DT. Diffuse lamellar keratitis: Incidence, associations, outcomes, and a new classification system. *J Cataract Refract Surg* 2001; 27: 1560-1566.
13. Pang CJ, Wang LY, Peng HY, Li J, Li SY, Niu C et al. The clinical analysis of corneal interface fluid syndrome. *Zhonghua Yan Ke Za Zhi*. 2012;48(10):924-9.
14. Bamashmus MA, Saleh MF. Post-LASIK interface fluid syndrome caused by steroid drops. *Saudi J Ophthalmol*. 2013;27(2):125-8.
15. Ortega-Usobiaga J, Martin-Reyes C, Llovet-Osuna F, Damas-Mateache B, Baviera-Sabater J. Interface fluid syndrome in routine cataract surgery 10 years after laser in situ keratomileusis. *Cornea*. 2012;31(6):706-7.
16. Tourtas T, Kopsachilis N, Meiller R, Kruse FE, Cursiefen C. Pressure-induced interlamellar stromal keratitis after laser in situ keratomileusis. *Cornea*. 2011;30(8):920-3.
17. Galvis V, Tello A, Revelo ML, Valarezo P. Post-LASIK edema-induced keratopathy (PLEK), a new name based on pathophysiology of the condition. *BMJ Case Rep*. 2012; 30:2012.
18. Kurian M, Shetty R, Shetty BK, Devi SA. In vivo confocal microscopic findings of interlamellar stromal keratopathy induced by elevated intraocular pressure. *J Cataract Refract Surg*. 2006;32(9):1563-6.
19. Smirennaiia E, Sheludchenko V, Kourenkova N, Kashnikova O. Management of corneal epithelial defects following laser in situ keratomileusis. *J Refract Surg*. 2001;17:196-9.

20. Hamilton DR, Manche EE, Rich LF, Maloney RK. Steroid-induced glaucoma after laser in situ keratomileusis associated with interface fluid. *Ophthalmology*. 2002;109(4):659-65.