

VARIACIONES ANATÓMICAS  
EN LA  
VASCULARIZACIÓN  
DE LA  
EXTREMIDAD SUPERIOR

Alumna: Belén del Pino Arcos

Tutor: Dr. Félix J. de Paz Fernández

# ÍNDICE

	Pág
1 Introducción	1
2 Objetivos	2
3 Método	2
4 Resultados y discusión	2
4.1 Variaciones en la arteria axilar	2
4.1.1 Existencia de patrón inusual en la ramificación y curso de las colaterales de la arteria axilar	2
4.1.2 Existencia de una arteria braquiorradial, también incorrectamente denominada “arteria radial de origen alto”	3
4.1.3 Existencia de una anómala bifurcación de la arteria axilar en su tercera parte	4
4.1.4 Existencia de tronco subescapular común	4
4.2 Variaciones en la arteria braquial	4
4.2.1 Existencia de arteria braquial accesoria con cursos variables	4
4.2.2 Existencia de arteria braquial superficial	5
4.2.3 Existencia de arteria braquial superficial suprema bilateral con cursos diferentes en cada extremidad	6
4.2.4 Coexistencia de arteria braquial superficial y arterias subescapulares	7
4.3 Variaciones en la arteria ulnar	7
4.4 Variaciones en la arteria radial	9
4.5 Variaciones en la arteria mediana	9
4.6 Variaciones en los arcos palmares	10
4.6.1 Tipos anatómicos de arcos palmares	11
4.6.2 Circulación colateral y anastomosis de la mano	11
4.6.3 Patrones arteriales de los arcos palmares superficial y profundo	11
4.6.4 Anatomía de las ramas radiales del arco palmar	12
4.6.5 Existencia de variantes primarias en el aporte arterial profundo de la mano	12

4.6.6	Variabilidad en las arterias de la mano	13
4.7	Variaciones del sistema venoso	13
4.7.1	Existencia de variantes anatómicas de la unión braquiobasílica	13
4.7.2	Existencia de transposición de la vena basílica	13
4.8	Variaciones múltiples	14
4.8.1	Existencia de una arteria axilar inusual que fenestra la vena axilar	14
4.8.2	Existencia de anomalías arteriales múltiples mal definidas en la extremidad superior	14
4.8.3	Anómala triada de arteria braquial superficial bilateral en conjunto con una vena cava inferior ubicada en el lado izquierdo y una arteria subclavia derecha retroesofágica	15
4.8.4	Combinación de una rara variación de la arteria axilar combinada contralateralmente con un origen inusualmente alto de la arteria ulnar superficial	15
5	Conclusiones	16
6	Bibliografía	17

# 1. Introducción

La vascularización normal de la extremidad superior comienza con la arteria axilar, que es la rama terminal y continuación de la arteria subclavia. La arteria axilar se acompaña, en su trayectoria oblicuamente de arriba hacia abajo y de fuera hacia dentro por la región axilar, de la vena axilar y los ramos principales del plexo braquial. La arteria axilar origina seis colaterales (torácica superior, tronco toracoacromial, torácica lateral o mamaria externa, subescapular y circunflejas humerales anterior y posterior) antes de comenzar a denominarse arteria braquial o humeral en el borde inferior del músculo pectoral mayor. La arteria braquial se divide a nivel del canal bicipital interno en las arterias radial y cubital, sus ramas terminales. En su recorrido da tres ramas colaterales, a saber, arteria profunda del brazo y colaterales cubitales superior e inferior. La arteria radial recorre la cara radial del antebrazo, pasando por el canal del pulso y la tabaquera anatómica, dando diversas colaterales, entre las que destacan la arteria radiopalmar (cuya anastomosis con la arteria cubital terminal dará lugar al arco palmar superficial) y la arteria dorsal del carpo (que formara junto con una rama de la arteria ulnar el arco dorsal del carpo) para terminar anastomosándose con el arco palmar profundo. La otra rama terminal de la arteria braquial, la arteria ulnar o cubital, se dirige acompañada siempre del nervio cubital hacia el lado medial de la región palmar. De ella nacen dos troncos, el de las recurrentes cubitales y el de las interóseas. La llamada arteria cubitopalmar, dependiente de ella, se anastomosa con la arteria radial para crear el arco palmar profundo y su rama terminal contribuye al arco palmar superficial. Entonces, la irrigación de la mano la realizan dos arcos palmares de los cuales nacen las arterias interóseas: el palmar superficial (arteria ulnar terminal junto con una rama de la radial) y el profundo (arteria radial terminal junto con una rama de la cubital); y un arco dorsal del carpo (dependiente sobre todo de una rama de la arteria radial).

El drenaje venoso de la extremidad superior se estructura en un sistema profundo y otro superficial, aunque ambos están conectados por múltiples anastomosis. De distal a proximal, los vasos del sistema venoso profundo son: dos arcos venosos superficiales, dos profundos, dos dorsales y dos venas metacarpianas, dos venas radiales y dos ulnares, dos venas braquiales que drenan en la basilíca y la vena axilar, que recibe el flujo venoso de todas ellas. De distal a proximal, el sistema venoso superficial lo forman las venas dorsales y palmares que se reúnen formando las venas cefálica (anterolateral, termina en la vena axilar), mediana (zona media del antebrazo, de drenaje muy variable) y basilíca (anteromedial, puede drenar en la vena braquial o axilar). Finalmente, todo el flujo venoso de la extremidad superior se vierte en la vena subclavia.

La literatura está abarrotada de casos de vasos claramente diferentes de sus versiones normales, habiendo modificado su origen, sus ramificación o su trayecto. Mientras que una variante neurovascular aislada es común, las anomalías múltiples en la misma extremidad superior son casos muy raros

## **2. Objetivos**

El objetivo de esta revisión bibliográfica es ofrecer un conocimiento más preciso de las variaciones interindividuales en la vascularización de la extremidad superior. Las variaciones de la normalidad adquieren especial relevancia y gran significación en procedimientos realizados por cirujanos vasculares y reconstructivos, radiólogos que evalúen imágenes de angiografía, en la anatomía clínica, en la creación de anastomosis arteriovenosas para hemodiálisis o para los neurólogos que deseen diagnosticar y dar un tratamiento apropiado a las neuropatías compresivas y a las lesiones del plexo braquial [1].

Además de la iatrogenia y las dificultades diagnósticas, las arterias anormalmente superficializadas conllevan un elevado riesgo de complicaciones hemorrágicas, en situaciones inesperadas y en cualquier otro caso inofensivas.

## **3. Método**

Revisión sistemática de artículos científicos consultando las bases de datos MedLine y Lilacs sin restricción de fecha ni respecto al tipo de estudio, en los idiomas español e inglés. Se revisaron los abstracts y en los casos necesarios los artículos completos y las imágenes.

Se utilizó literatura impresa mediante búsqueda manual.

## **4. Resultados y discusión**

### **4.1. Variaciones en la arteria axilar**

#### **4. 1. 1. Existencia de patrón inusual en la ramificación y curso de las colaterales de la arteria axilar.**

En la extremidad superior derecha en el cadáver de hombre adulto la arteria torácica superior pasaba entre las dos divisiones de la cuerda lateral del plexo braquial y descendía hacia los dos primeros espacios intercostales. Se vió un tronco común surgiendo de la tercera parte de la arteria axilar que se dividía en las arterias circunflejas anterior y posterior, la arteria subescapular y la arteria braquial profunda. A su vez, de la

arteria braquial profunda surgían las colaterales ulnar y radial, en lugar de desde la arteria braquial (Fig.1) [2] .

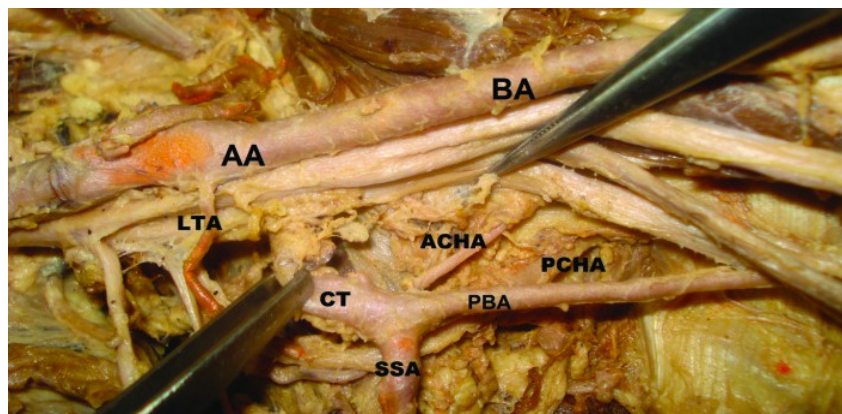


Fig. 1: Tronco común de la arteria axilar derecha (AA) dividiéndose en sus ramas ATA – arteria acromiotorácica LTA – arteria torácica lateral CT – tronco común ACHA – arteria circunfleja humeral anterior [2]

#### 4. 1. 2. Existencia de una arteria braquiorradial, también incorrectamente denominada “arteria radial de origen alto”.

Es este un caso de ramificación terminal anómala de la arteria axilar descrito en la extremidad superior de un cadáver masculino, salido de una serie de disecciones de 214 cadáveres de raza caucásica. La arteria descrita surgía desde el final de la arteria axilar y seguía un curso distal axilar. Pasaba la fosa cubital, recorriendo el antebrazo lateral como la arteria radial normal, cruzaba ventralmente la palma y terminaba en el arco palmar profundo. Además se asociaba con otra variación, concerniente a la arteria humeral circunfleja posterior, que pasaba bajo el tendón del músculo dorsal ancho (Fig. 2) [3].

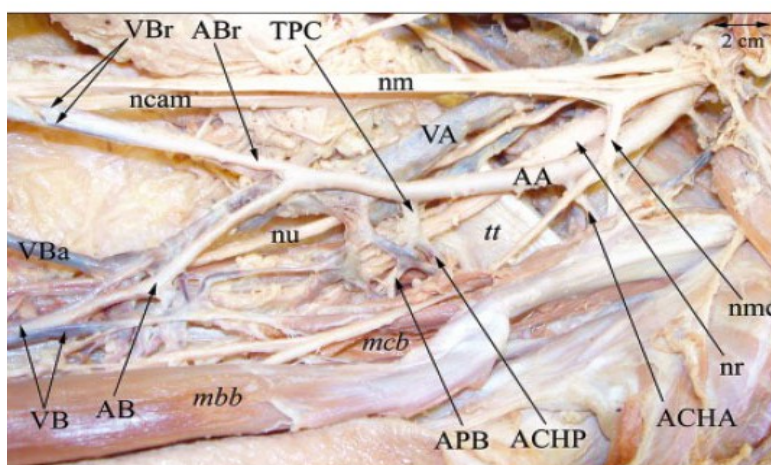


Fig. 2: Aspecto ventral de la axila y el brazo proximal. AA – arteria axilar, AB – arteria braquial, ABr – arteria braquiorradial, ACHA – arteria circunfleja humeral anterior, ACHP – arteria circunfleja humeral posterior, APB – arteria profunda del brazo, mbb – músculo biceps braquial, mcb – músculo coracobraquial, ncam – nervio cutáneo medial del antebrazo, nm – nervio mediano, nmc – nervio musculocutáneo, nr – nervio radial, nu – nervio ulnar, TPC – tronco profundo circunflexo, tt – tendones de los músculos redondo menor y dorsal ancho, VA – vena axilar, VB – vena braquial, VBa – vena basílica, VBr – vena braquiorradial [3]

#### **4.1.3. Existencia de una anómala bifurcación de la arteria axilar en su tercera parte**

Se dividía unilateralmente en dos grandes troncos arteriales, llamados arteria braquial profunda y arteria braquial superficial (arteria braquial). La arteria braquial profunda daba lugar a arterias normalmente nacientes de la arteria axilar: la subescapular, rama articular del hombro, arteria humeral circunfleja anterior, arteria humeral circunfleja posterior; y también a la braquial profunda. Luego continúa su curso lateral al nervio mediano para terminar dando una diminuta rama a la arteria radial. La arteria braquial superficial tenía mayor calibre que la profunda y no daba ramas en la región del brazo. Terminaba en la fosa cubital dividiéndose en las arterias ulnar y radial. Esta rara bifurcación está poco descrita en la literatura con una frecuencia de 0,12-3,2 %. [4, 5]


#### **4. 1. 4. Existencia de tronco subescapular común**

En un cadáver masculino se observó ramificarse anormalmente la arteria axilar derecha, dando una gran rama colateral a la que se le dió el nombre de tronco subescapular común. Esta rama es el origen de varias arterias importantes como la subescapular, la humerales circunflejas anterior y posterior, la profunda del brazo y la arteria colateral cubital. La frecuencia de dicha variación se estima en 0,45%. El tronco común tenía un diámetro de 6,3 milímetros y era mayor que la continuación de la arteria axilar como arteria braquial superficial [6].

### **4. 2. Variaciones en la arteria braquial**

#### **4. 2. 1. Existencia de arteria braquial accesoria con cursos variables**

En un estudio anatómico de 140 extremidades superiores en 70 cadáveres (35 mujeres y 35 hombres) se documentaron las siguientes variaciones anatómicas de la arteria braquial en lo referente a la arteria braquial accesoria. Se constató arteria braquial accesoria en 11.43 % (8 cadáveres femeninos) de los cuerpos. De ellos, en tres (4,29%) existía una arteria accesoria braquial bilateral surgiendo de la arteria axilar que se continuaba en el antebrazo como arteria ulnar superficial accesoria. Una rara variante unilateral de la arteria braquial accesoria, su unión con la arteria braquial en la fosa cubital y su curso variable en relación con los nervios musculocutáneo y mediano fueron también constatados en 5 cadáveres (7,14%) (Fig. 3) [2].



*Fig.3 : Inusual arteria braquial accesoria y su unión en la fosa cubital con la arteria braquial principal en relación con los nervios mediano y musculocutáneo. 1- arteria axilar 2- arteria braquial profunda saliendo de la parte baja de la arteria axilar 3- nervio musculocutáneo 4- nervio mediano 5- arteria braquial principal 6- arteria braquial accesoria 7- reunión de la arteria braquial accesoria en la fosa cubital 8- arteria radial 9- arteria ulnar [2]*

#### **4. 2. 2. Existencia de arteria braquial superficial**

La arteria braquial superficial se define como la arteria braquial emplazada superficial al nervio mediano [7].

Esta es una de las variantes más ampliamente reportadas:

- En una disección rutinaria en Nueva Delhi, India En la fosa cubital, esta arteria braquial superficial terminaba con su bifurcación en radial, común interósea y ulnar.

Sorprendentemente la rama ulnar después de su origen corría superficialmente sobre el nervio mediano y el grupo de músculos flexores del antebrazo y en consecuencia se la llamó arteria ulnar superficial. La existencia de la arteria braquial superficial, su triple terminación y el curso remarcablemente diferente de la arteria ulnar, llevan a disposiciones confusas de las estructuras del brazo, la fosa cubital y el antebrazo [8].

- De la disección de 130 cadáveres surgieron cuatro casos de ramificación anómala de la arteria axilar. La parte infratemporal de la arteria axilar terminaba en estos casos bifucándose en arteria braquial superficial y arteria profunda del brazo, denominadas de acuerdo a su relación con el nervio mediano. La arteria profunda del brazo daba origen a las ramas infrapectores de la arteria axilar. La arteria braquial superficial descendía hacia la fosa cubital donde seguía el curso usual de la arteria axilar en dos de los casos y en los otros dos sus ramas (arterias radial y ulnar) pasaban superficialmente a los flexores. La incidencia de arteria braquial superficial en este estudio es del 5%. La incidencia reportada es contradictoria, entre 0,12% y 25% [7]

- Arteria braquial superficial cruzando sobre los nervios mediano y cubital de posterior a anterior en el brazo derecho de un cadáver de 82 años. La arteria axilar pasaba normalmente entre las raíces medial y lateral del nervio mediano y luego se bifurcaba en una



gran arteria braquial superficial y en la arteria braquial profunda. La arteria braquial superficial pasaba medialmente al nervio cubital y luego cruzaba por encima para seguir un trayecto lateral al nervio mediano en el medio del brazo. Finalmente se dividía en arteria radial y ulnar en la fosa cubital. La arteria braquial profunda terminaba como arteria colateral ulnar inferior [9].

- Se reporta un raro caso de arteria braquial superficial bilateral. La arteria axilar de ambos lados se divide en su tercio final en una arteria braquial normal y una arteria braquial superficial que pasa superficialmente a la raíz lateral del nervio mediano. La braquial desciende profunda a la raíz medial del nervio mediano y da las ramas humerales circunflejas anterior y posterior de la arteria axilar y la rama profunda del brazo de la arteria braquial. La braquial superficial termina en la fosa cubital dividiéndose en las arterias ulnar y radial. La prevalencia de arteria braquial superficial varía entre 0,2-25 % pero la variación bilateral es extremadamente rara [10].

#### 4. 2. 3. Existencia de arteria braquial superficial suprema bilateral con cursos diferentes en cada extremidad

Cuando la arteria braquial superficial pasa superficial al nervio pectoral lateral se define como arteria braquial superficial suprema. Se encontraron arterias braquiales superficiales supremas en ambos miembros superiores de un cadáver. Una de ellas (derecha) coexistía con una arteria axilar normal. La otra (izquierda) se situaba medial al plexo braquial proximalmente y más distalmente se hacía superficial al plexo braquial, después se ramificaba en la arteria subescapular, luego pasaba entre el nervio radial y su raíz accesoria de profundo a proximal para terminar como arteria ulnar colateral inferior. Se ha conjeturado que la arteria braquial superficial suprema izquierda se desarrolla como un tronco principal y la arteria axilar permanece como un rudimentario plexo braquial tipo C de Adachi. La arteria axilar izquierda se desvía medialmente hacia el plexo braquial, ocultando su verdadera forma (Fig. 4) [11].

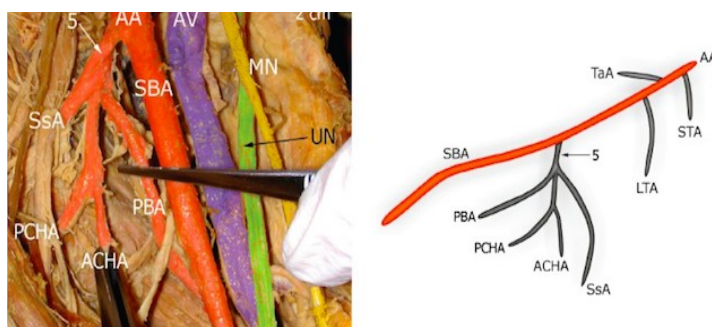


Fig. 4. Situaciones reales (A) y esquemáticas (B) en el caso 4. AA-arteria axilar ACHA-arteria humeral circunfleja anterior AV- vena axilar LTA- arteria torácica lateral MN-nervio mediano PBA-arteria profunda del brazo PCHA- arteria humeral circunfleja posterior SBA-arteria braquial superficial SsA- arteria subescapular STA-arteria torácica superior UN-nervio ulnar 5- tronco común para arteria humeral circunfleja y PBA [11]

#### 4. 2. 4. Coexistencia de arteria braquial superficial y arterias subescapulares

Rara variación en el brazo derecho de un cadáver de 87 años de edad en la vascularización del brazo. Tras ramificarse en arteria subescapular superficial de gran tamaño, la arteria axilar no penetraba en el plexo braquial y daba lugar a la arteria braquial superficial que emergía desde la arteria axilar entre el nervio pectoral lateral y el nervio mediano y descendía ventralmente al nervio mediano bifurcándose en arteria profunda del brazo y arteria colateral cubital superior e inferior. La arteria braquial superficial finalmente se dividía en las arterias cubital y radial en la fosa cubital. La arteria superficial subescapular pasaba inferior y dorsalmente al fascículo medial del plexo braquial, dando la arteria torácica lateral y luego ramificándose en la toracodorsal, escapular circunfleja y arterias humerales circunflejas posteriores. Los principales nervios del plexo braquial estaban interpuestos entre la arteria braquial superficial y el sistema arterial subescapular superficial (Fig. 5) [12].

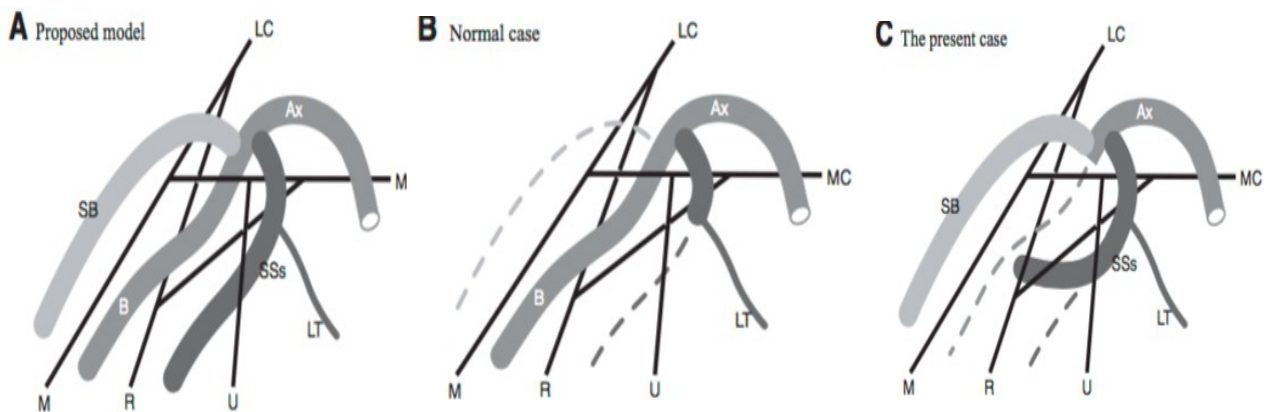


Fig.5. (A) Un modelo propuesto donde la arteria axilar (Ax) da tres ramas principales, la arteria braquial superficial (SB), arteria braquial profunda (B) y sistema arterial subescapular superficial (SSs) (B) Un caso normal mostrando que la arteria axilar (Ax) pasa entre las cuerdas medial y lateral del plexo braquial (MC, LC) y continúa como arteria braquial profunda (B) (C) En el caso descrito coexiste la arteria braquial superficial (SB) y el sistema arterial subescapular superficial. LT: arteria torácica lateral M:nervio mediano R: nervio radial U: nervio ulnar [12]

#### 4. 3. Variaciones en la arteria ulnar

La variación más ampliamente estudiada de la arteria ulnar o cubital es la arteria ulnar superficial, AUS (arteria ulnar con origen alto y que se halla superficialmente en el antebrazo. Su frecuencia en la población general se estima en un 0,17 – 2% [13]. A continuación se describen diferentes cursos reportados:

- En un hombre de 60 años se observó una variación bilateral en el origen y trayectoria de la arteria ulnar. La AUS tenía un origen alto desde la arteria braquial, en el tercio proximal del brazo y corría superficialmente por el lado medial del

antebrazo, pero terminaba en la mano normalmente (cruzaba superficialmente de media hacia lateral al nervio ulnar y se dividía en dos ramas que formaban los arcos palmares superficial y profundo). La arteria braquial mantenía su curso normal hasta la fosa cubital. Aquí, formaba la arteria ulnar profunda y la arteria radial. La arteria ulnar profunda pasaba por debajo de los músculos flexores del antebrazo y se dividía a su vez en las arterias ulnar recurrente y comunes interóseas, cuyos cursos eran normales (Fig 6, 7 y 8) [14].

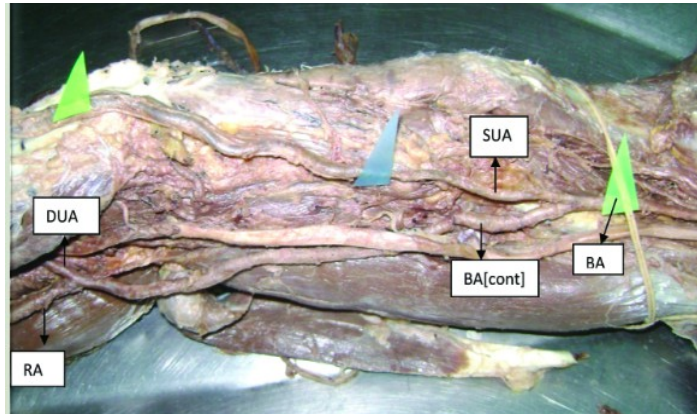


Fig 6. Arteria ulnar superficial originada de la arteria braquial en el tercio proximal del brazo. SUA= arteria ulnar superficial, BA= arteria braquial, RA= arteria radial, DUA= arteria ulnar profunda [14]

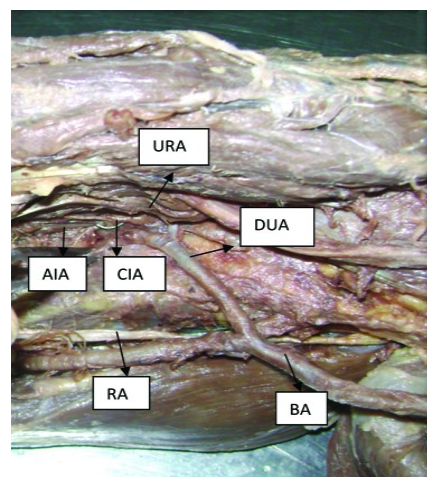


Fig. 7. Arteria ulnar profunda pasa por debajo de los flexores del antebrazo y se divide en arteria ulnar recurrente y arterias comunes interóseas CIA=arteria común interóseas AIA=arteria interósea anterior URA=arteria ulnar recurrente [14]

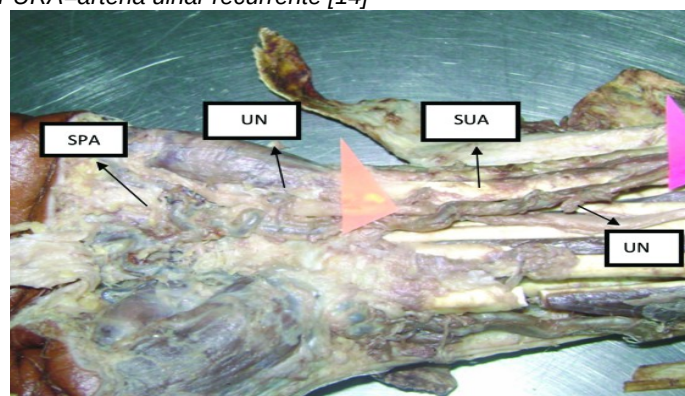


Fig. 8. Arteria ulnar superficial cruza el nervio ulnar superficial en dirección medial a lateral y se divide en dos ramas que forman los arcos palmares superficial y profundo. UN=nervio ulnar SPA=arco palmar superficial [14]

- Se diseccionó un cadáver de hombre encontrando una arteria ulnar superficial . Se originaba en la arteria axilar al nivel de la confluencia de las dos raíces del nervio mediano y seguía un curso serpenteante, cruzando sobre la raíz lateral del nervio mediano y pasando lateralmente a él en el tercio medio y superior del brazo, mientras que en el tercio inferior la AUS cruzaba sobre el nervio mediano y corría medialmente a éste. En la fosa cubital, pasaba superficialmente por encima del lado medial de la aponeurosis cubital para seguir su curso subcutáneo encima del paquete flexor del antebrazo. En la mano la AUS se anastomosaba con la rama palmar superficial de la arteria radial, creando el arco palmar superficial. Además, participaba en la formación del arco palmar profundo. La arteria axilar, tras su bifurcación en AUS, continuaba como arteria braquial y se dividía en arteria radial y común interósea en la fosa cubital. La arteria ulnar normal estaba ausente [13].
- Durante la disección de un cadáver varón de 86 años se encontraron arterias ulnares superficiales naciendo de la arteria axilar en ambas extremidades superiores, pero siguiendo luego diferentes trayectorias en el brazo. En el brazo izquierdo, la arteria cruzaba ventralmente a la raíz medial del nervio mediano para dirigirse a la parte medial del brazo. La arteria mediana persistía. En el brazo derecho, la arteria ulnar tenía un origen común con la arteria subescapular. Cruzaba anterior a la raíz lateral del nervio mediano y luego, en el brazo, corría anterolateral al nervio mediano y cerca del bíceps braquial. Luego la arteria cruzaba el nervio mediano y la arteria braquial [15].

#### **4. 4. Variaciones en la arteria radial**

La variante mejor documentada en esta localización es la existencia de arteria braquiorradial superficial (erróneamente llamada arteria radial con origen en la arteria axilar). En la extremidad superior izquierda de un cadáver varón, desde el final del tercer segmento de la arteria axial, derivaba una variante arterial que seguía un curso superficial. Tras cruzar la fosa cubital corría por el lateral del antebrazo y cruzaba ventralmente a la palma para terminar en el arco palmar profundo. Su incidencia es de un 3%. Además, esta variante vascular está asociada con otra concerniente al plexo braquial [16].

#### **4. 5. Variaciones en la arteria mediana**

La variante más frecuente de la arteria mediana es la arteria mediana persistente (AMP). La arteria mediana suele regresar a la octava semana de vida intrauterina pero a veces persiste hasta la edad adulta [17], acompañando al nervio por el túnel carpiano. Es una

variante frecuente, suele ser bilateral y se asocia usualmente a nervio mediano bífido. La presencia de arteria mediana persistente puede asociarse a síndrome del túnel carpiano (STC) agudo secundario a trombosis y a STC crónicos por conflicto espacial [18] así como síndrome del pronador y compresión del nervio interóseo [17]. Su prevalencia general es de un 3,7 % [18].

- Hallazgo en hombre de 22 años, asintomático, de AMP bilateral de gran calibre asociada a un nervio mediano bífido en una de las muñecas [19].
- Existencia de dos casos unilaterales de AMP originadas de la arteria ulnar. En ambos la AMP pasaba a través del túnel carpiano acompañando al nervio mediano, alcanzaba la palma y se anastomosaba con la arteria ulnar, formando un arco palmar superficial. Además en ambos se observó una división alta del nervio mediano antes de entrar al túnel del carpo [17].
- En un estudio sobre más de 1000 muñecas se encontraron en un 8,6 % de ellas nervio mediano y arteria mediana persistente en un 3,7 %. Diez pacientes tenían nervios medianos bífidos bilaterales. Cuatro pacientes tenían arterias medianas persistentes bilaterales, con lo que la prevalencia por individuo era de 5,8 %. No había diferencias significativas en la frecuencia con el sexo, la edad, la altura, peso o grupo étnico. La presencia de bien nervio mediano bífido o arteria mediana persistente en una muñeca aumentaba la probabilidad de encontrar variantes parecidas en la otra muñeca (Fig. 9) Esta tendencia a la cosegregación era más clara con las arterias medianas. Se encontraron más arterias medianas persistentes izquierdas que derechas.

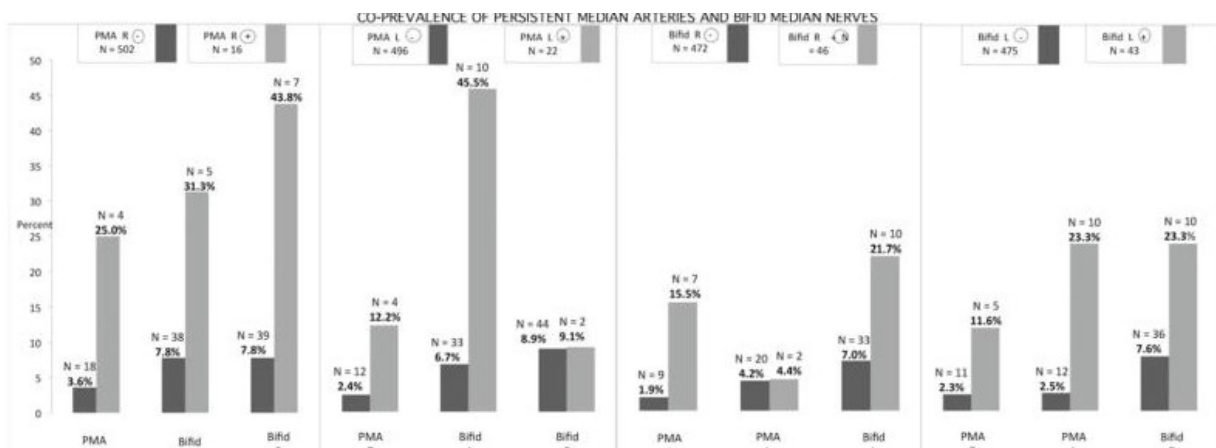


Fig. 9. Grado con el que el nervio mediano bífido y las arterias medianas persistentes se cosegregan. Arriba, el número de participantes del estudio con cada anomalía específica. Debajo, el gráfico ilustra la frecuencia de la co-ocurrencia de esta anomalía con las otras posibles. [18]

Se distinguían dos patrones de nervio mediano bífido y arteria mediana. En uno de ellos, la arteria mediana dividía al nervio y en el otro la arteria mediana se colocaba en la periferia del nervio. Se examinó la prevalencia del síndrome del túnel carpiano en participantes con cualquiera de los dos hallagos, sin resultar una asociación significativa ( $p=0,0547$ ) [18].

#### **4. 6. Variaciones en los arcos palmares**

Se definió como arco palmar completo o clásico aquel con una anastomosis entre los vasos que lo constituían y un arco incompleto carecía de comunicación o anastomosis entre los vasos constituyentes del arco [20]. Por tanto, el arco palmar superficial clásico es la continuidad directa entre la arteria ulnar y la rama palmar superficial de la arteria radial mientras que el arco palmar profunda clásico es la continuidad directa entre la arteria radial y la rama profunda de la arteria ulnar [21].

##### **4. 6. 1. Tipos anatómicos de arcos palmares**

Se diseccionaron 200 manos de 100 cadáveres con el objetivo de identificar patrones arteriales que permitan eliminar la arteria radial de su ubicación original con seguridad. Un arco palmar superficial (APS) completo fue encontrado en 90% de los casos y se dividió en 5 tipos. El 10% restante poseía un APS incompleto. Los tipos de APS se designan con la letra S. S-I (40%) se forma por la anastomosis de la rama superficial volar de la arteria radial con la arteria ulnar. S-II (35%) lo forma enteramente la arteria ulnar. El tipo S-III (15%) se forma por la anastomosis de las arterias mediana y ulnar. S-IV (6%) lo forman la anastomosis de las arterias ulnar, radial y mediana y S-V (4%) se forma por una rama del arco palmar profundo (APP) comunicante con el APS. El APP se identificó en todos los especímenes y se clasificó en tres tipos designados con la letra D. D-I (60%) se formaba por la anastomosis de la rama profunda volar de la arteria radial y la rama superior profunda de la arteria ulnar. D-II (10%) lo formaba la anastomosis de la rama profunda volar de la arteria radial con ambas ramas profundas de la arteria ulnar [22].

##### **4. 6. 2. Circulación colateral y anastomosis de la mano**

Cincuenta manos de cadáveres fueron examinadas encontrándose un 10% de arcos palmares superficiales clásicos y un 90% de arcos palmares profundos clásicos. Aunque la rama palmar superficial de la arteria ulnar era una continuación de la arteria radial en solo el 34% de las manos (incluyendo el tipo clásico) todas las manos tenían al menos una anastomosis significativa entre las arterias ulnar y radial [21].

#### 4. 6. 3. Patrones arteriales de los arcos palmares superficial y profundo

Se utilizaron 45 moldes vasculares con el objetivo de descubrir los patrones arteriales en los arcos palmares superficial y profundo (APS, APP). Un arco palmar superficial completo se vió en un 84,4 % de especímenes. En el tipo más común (35,5%) el arco superficial se formaba por la anastomosis entre la rama volar superficial de la arteria radial y la arteria ulnar. En el 31,1 % el arco se formaba enteramente a partir de la arteria ulnar. El arco superficial incompleto se vió en un 15,5 % de los especímenes. En un 11,1 % la arteria ulnar formaba el arco superficial pero no contribuía al aporte sanguíneo del pulgar y el índice. El arco palmar profundo es menos variable, formado en un 44,4 % por una anastomosis entre la rama volar profunda de la arteria radial y la rama profunda inferior de la arteria ulnar. Los vasos de ambos arcos tenían calibre suficiente para permitir reparación microvascular, aunque la reparación de las ramas comunicantes, la red dorsal del carpo y sus ramas probablemente no sea factible debido a su pequeño tamaño (Fig. 10) [20].

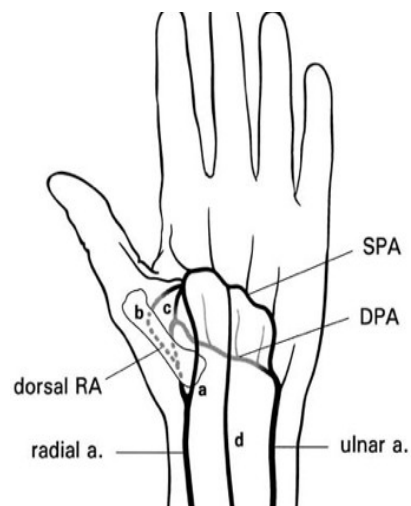


Fig. 10. Cuatro tipos de comunicación entre el arco palmar superficial de la arteria ulnar (UA) y la RA (arteria radial) en la mano: a) a través de rama palmar superficial de la AR (10%) b) a través del arco palmar profundo (4%) c) a través de una rama digital de la AR dorsal d) a través de la arteria mediana y una rama digital de la AR dorsal (2%) SPA: arco palmar superficial DPA: arco palmar profundo [20]

#### 4. 6. 4. Anatomía de las ramas radiales del arco palmar

Se presentan los resultados de la investigación en las arterias que reemplazan las colaterales digitales del lado radial de la mano cuando el arco palmar superficial no se desarrolla completamente. La sustitución la realizan las arterias dorsal y palmar del primer interóseo. La arteria dorsal se forma desde el arco semidesarrollado que emite la colateral radial del pulgar y la colateral cubital del meñique. La arteria palmar se forma desde a) una rama entrando en el espacio retroadductor y finalizando en colateral radial del pulgar y colateral cubital del meñique b) el origen del tronco de la colateral ulnar del

pulgar y la colateral radial del índice c) el origen de ambas colaterales del dedo pulgar. En casos donde el arco palmar superficial no emite la cuarta colateral palmar, ésta se reemplaza por la segunda arteria palmar interósea, una rama del arco palmar profundo. Estas tres arterias (colateral radial del pulgar, colateral cubital del meñique, segunda arteria palmar interósea) crean tres combinaciones básicas de sustitución arterial. Se encontraron excepciones que no encajan en ninguna de las categorías previas [23].

#### **4. 6. 5. Existencia de variantes primarias en el aporte arterial profundo de la mano**

Se examinó una serie de 60 moldes vasculares. El arco palmar profundo en la mayoría de los casos es un arco completo formado por la arteria radial y su continuación como rama profunda de la arteria ulnar. En contados casos, la circulación palmar profunda se forma solo con la arteria ulnar o con la arteria radial. Solo raramente hay una ausencia completa de arco palmar profundo. Se definieron cuatro patrones anatómicos: 1) radioulnar 66,67%, 2) radial anastomóticos 21,67%, 3) radial 8,33% y 4) ulnar (3,33%). Dos tipos de la variante radioulnar fueron observados, el proximal y el distal, de acuerdo al origen de la rama palmar profunda [24].

#### **4. 6. 6. Variabilidad en las arterias de la mano**

El arco palmar superficial es variable y la comunicación entre la arteria radial y ulnar esta abierta solo en un 42% de los casos. En un 58% por tanto, no hay conexión y en la mayoría de los casos las arterias palmares digitales comunes salen de la arteria ulnar. En 10% la arteria mediana participa en la vascularización de la mano: 5% uniéndose al arco palmar superficial y otro 5% con la primera o segunda arterias digitales palmares. El arco palmar profundo siempre está cerrado (97%). El dorso de la mano usualmente está abastecido por las arterias radiales e interóseas posteriores. Estas se unen entre sí por una rama de la arteria ulnar en un 38% [25].

### **4. 7. Variaciones del sistema venoso**

#### **4. 7. 1. Existencia de variantes anatómicas de la unión braquiobasílica**

Se realizó un estudio en 290 pacientes (426 brazos) consistente en mapeo venoso preoperatorio que diferenció entre tres variantes anatómicas de la unión braquiobasílica y sus respectivas prevalencias. Los tipos encontrados se clasificaron en: Tipo 1 (66%): anatomía "tradicional", unión a nivel axilar con venas braquiales pares. Tipo 2 (17%): empalme en las porciones media o baja del brazo con duplicación de la vena braquial por encima



de dicho nivel. Tipo 3 (17%): intersección en porción media o baja del brazo sin duplicación de la vena braquial por encima de dicho nivel (Fig. 11) [26].

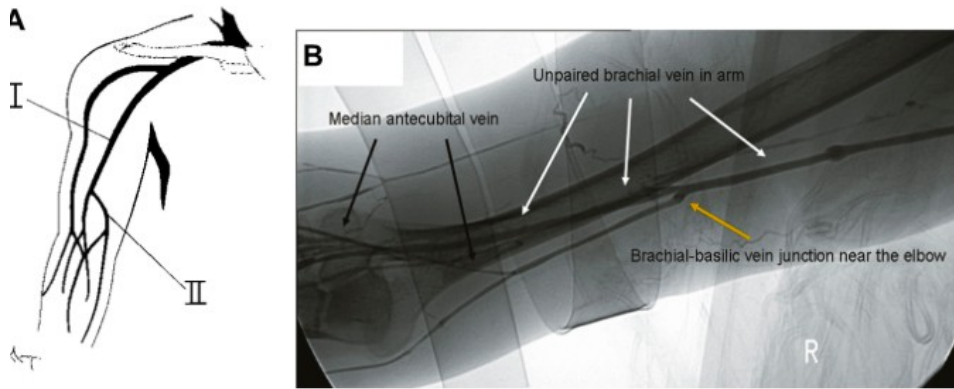


Fig. 11: Venograma y esquema. Una vena braquial única recorre el brazo y confluye con la vena braquial en una localización relativamente usual y cercana a la fosa antecubital [26]

#### 4. 7. 2. Existencia de transposición de la vena basilíca

Un caso en el que la vena basilíca se unía a una sola vena braquial impar cerca del codo lo que conllevaba la trasposición de todo el flujo venoso del brazo. Si la vena braquial hubiera sido par, la braquial emparejada podría hacerse cargo del flujo si la vena debe ser resecada. Incluso en el caso de vena basilíca única, las restantes venas o colaterales podrían compensar la pérdida. El problema surge cuando el paciente necesita una fístula arteriovenosa: se crea un shunt sanguíneo a altas presiones hacia la vena sin posibilidad de drenaje, causando edema severo [27].

#### 4. 8. Variaciones múltiples

##### 4. 8. 1. Existencia de una arteria axilar inusual que fenestra la vena axilar

En el brazo izquierdo de un hombre anciano, una arteria axilar inusual perforaba una vena axilar fenestrada. De la arteria axilar solo partían dos ramas desde su segunda parte y ninguna en su curso distal restante. Estas dos ramas eran la toracoacromial normal y otra gran rama colateral inusual, a la que se llamó tronco axilar arterial, que era el origen de varias arterias importantes como la subescapular, circunfleja escapular, humeral circunfleja posterior y arterias torácicas laterales [28].

##### 4. 8. 2. Existencia de anomalías arteriales múltiples en la extremidad superior humana

Se han descrito sistemas arteriales anómalos en el brazo sin que sea posible encontrar patrones comunes o nombres posibles para estos vasos alternativos:

- Durante una disección rutinaria se observaron múltiples variaciones inusuales en la axila, antebrazo y palma. En la axila, la primera parte de la arteria axilar no daba ninguna rama, la segunda parte de la arteria axilar únicamente daba dos: arteria toracoacromial y gran tronco común que más tarde emitía las ramas torácica lateral, toracodorsal, escapular circunfleja posterior y continuaba como arteria humeral circunfleja posterior. La tercera parte de la arteria axilar emitía solo la arteria humeral circunfleja anterior. En el antebrazo, la arteria ulnar corría superficial a los músculos flexores y la arteria radial originaba la arteria común interósea. En la palma la arteria radial no contribuía al arco palmar superficial que era formado exclusivamente por la continuación de la arteria ulnar [29].
- Se describe una inusual combinación de variaciones unilaterales en una extremidad superior, incluyendo un arco axilar, ausencia de nervio musculocutáneo típico, arteria braquial superficial anómala, origen alto de la arteria interósea común y una arteria ulnar superficial [30].
- Un caso en el que, además del origen proximal de las arterias, las extremidades superiores disecadas presentaban patrones inusuales arteriales en el lado derecho e izquierdo. En el lado derecho, la arteria subescapular daba lugar a la arteria circunfleja humeral posterior, la toracodorsal y las arterias escapulares circunflejas. En el lado izquierdo, las arterias radial y ulnar surgían de la arteria braquial a nivel del brazo, con sus orígenes opuestos a los normales. Hay una anastomosis arciforme entre las arterias radial y ulnar y del arco resultante nace la arteria radial recurrente. El curso de ambas, radial y ulnar, era normal en la muñeca y la mano, excepto por la ausencia de la primera arteria metacarpiana palmar y una bifurcación temprana de la segunda [31].

#### **4. 8. 3. Anómala triada de arteria braquial superficial bilateral en conjunto con una vena cava inferior ubicada en el lado izquierdo y una arteria subclavia derecha retroesofágica**

Se observó una vena cava inferior en el lado derecho que comenzaba en la confluencia de las venas ilíacas comunes derecha e izquierda y ascendía verticalmente al lado izquierdo de la aorta. Después de recibir a la vena renal izquierda, pasaba oblicua y ventralmente a la aorta y se colocaba en su curso normal, a la derecha de la aorta. La arteria subclavia derecha retroesofágica emergía del arco de la aorta como su última rama, pasando oblicuamente entre el esófago y la columna vertebral. Por tanto, el nervio laríngeo recurrente derecho no existía. Además, se observaron arterias braquiales superficiales bilaterales. Surgían de la arteria axilar, cruzaban sobre la raíz medial del nervio mediano y en

la fosa cubital se dividían en la arterias radial y ulnar. Aunque por separado no sean variaciones rara, la triada sí lo es [32].

#### **4. 8. 4. Combinación de una rara variación de la arteria axilar combinada con tralateralmente con un origen inusualmente alto de la arteria ulnar superficial**

En el brazo derecho la arteria ulnar superficial se originaba de la segunda parte de la arteria axilar, tras el origen de la arteria subescapular y recorría superficialmente el antebrazo. La arteria axilar continuaba su trayecto en el brazo como arteria braquial y finalmente se dividía en las arterias radial e interóseas común. La arteria ulnar normal estaba ausente. - La arteria ulnar superficial es una variación rara con una incidencia de entre 0,67-9,38%, con solo 0,17-2% originándose en la arteria axilar. En el brazo izquierdo la segunda parte de la arteria axilar da origen a un tronco común localizado entre las dos ramas del nervio mediano, que se dividía en dos nuevos troncos comunes. Uno de ellos da origen a la arteria subescapular y a la arteria humeral circunfleja posterior y luego continuaba como arteria profunda del brazo [33].

## **5. Conclusiones**

Se han descrito más de 12 anomalías anatómicas de la extremidad superior. La más común es el “origen alto de la arteria radial” (12-20%). Posiciones superficiales de las arterias braquial, ulnar y radial así como la accesoria braquial son otras posibles variantes anatómicas (0,5-7%) [34]. En cuanto a la disposición venosa, la más variable es la de la vena braquial y la de la vena basilíca, de esta última se han descrito tres cursos posibles en el brazo.

Es de crucial importancia el conocimiento anatómico de la región axilar para neurocirujanos y especialistas en radiodiagnóstico, particularmente en casos de lesiones traumáticas, que permita un diagnóstico certero y un tratamiento correcto [7] .

Estudiar la variabilidad anatómica es especialmente importante en un procedimiento tan en auge como es la creación de anastomosis arteriovenosas. Realizar un mapeado para asegurar que no existan variantes vasculares facilita la selección del sitio de anastomosis e incrementa el éxito de la cirugía. Debe estudiarse la anatomía vascular incluso aunque ya se haya diagnosticado previamente alguna variante en la que haya fallado el acceso (una variante vascular mal diagnosticada apoya la realización de más pruebas) [34]. Los estudios exponen la prevalencia de anomalías en las venas de la extremidad superior y la necesidad de un mapeo venoso minucioso con Doppler previamente a la cirugía para la

preservación y planificación de futuros accesos, siendo bien sabido que las fistulas tienen una vida limitada [26]. El reconocimiento de las variaciones anatómicas lleva a una planificación más cautelosa de la secuencia de fistulización y a menudo el antebrazo es elegido previamente a la transposición de vena basilica [27].

Los vasos venosos de la extremidad superior son, con diferencia, los más utilizados a la hora de canalizar un acceso periférico. Numerosos estudios han revelado la importancia de tomar conciencia de las variaciones venosas en la extremidad superior y las implicaciones en la planificación del acceso venoso que suponen y avocan a un uso regular de la imagen ultrasónica [26].

El uso de las arterias radiales como bypass aórtico es un procedimiento invasivo que está popularizándose. El mayor peligro de retirarlas es la isquemia de los tejidos blandos de la mano [22], cuya incidencia sugerida es de un 10%. El flujo sanguíneo se ve reducido en un 20 % y la oxigenación del tejido decrece. En este caso, conocer la variabilidad de los arcos palmares resulta imprescindible cuando se precisa obtener vasos para bypasses sin involucrar a la irrigación de zonas distales. El test de Allen es método de screening preoperatorio más popular, a pesar de su considerable número de falsos positivos y falsos negativos. El análisis ultrasonográfico de la arteria ulnar en toda su longitud parece tener una menor tasa de falsos positivos [35].

La persistencia de la arteria mediana es relativamente común y puede dar conflictos de espacio en el túnel del carpo. Por eso, se sugiere realizar, previo a cirugía o infiltración por síndrome del túnel del carpo, una ultrasonografía para adaptar tratamiento y evitar complicaciones [19].

## **6. Bibliografía**

- Netter F.H. Atlas de Anatomía Humana. 4ª edición. Masson S.A. Barcelona (2007)
- Sobotta, Atlas de Anatomía Humana. 22ª edición. Médica Panamericana. Madrid (2007)
- Gilroy / McPherson / Ross. Prometheus. Atlas de Anatomía, Médica Panamericana. 2ª edición. (2013)
- Weber, Netter. Anatomía Radiológica Esencial. 2ª edición. Masson. (2015)

- [1] Chakravarthi KK, Ks S, Venumadhav N, Sharma A, Kumar N. Anatomical variations of brachial artery – its morphology, embryogenesis and clinical implications. J Clin Diagn Res. 2014 Dec
- [2] Aastha, Jain A, Kumar MS. An unusual variation of axillary artery: a case report. J Clin Diagn Res. 2015 Jan
- [3] Konarik M, Kachlik D, Baca V. A coincidental variation of the axillary artery: the brachioradial artery and the aberrant posterior humeral circumflex artery passing under the tendon of the latissimus dorsi muscle. Bosn J Basic Med Sci. 2014 Sep
- [4] Cavdar S, Zeybek A, Bayramiçli M. Rare variation of the axillary artery. Clin Anat. 2000
- [5] VijayaBhaskar P, Ritesh R, Shankar PR. Anomalous branching of the axillary artery: a case report. Kathmandu Univ Med J (KUMJ). 2006 Oct-Dec
- [6] Venieratos D, Lolis ED. [Abnormal ramification of the axillary artery: sub-scapular common trunk]. Morphologie. 2001 Sep
- [7] Kachlik D, Konarik M, Baca V. Vascular patterns of upper limb: an anatomical study with accent on superficial brachial artery. Bosn J Basic Med Sci. 2011 Feb
- [8] Gupta N, Anshu A, Dada R. Trifurcation of superficial brachial artery: a rare case with its clinico-embryological implications. Clin Ter. 2014
- [9] Yoshinaga K, Tanii I, Kodama K. Superficial brachial artery crossing over the ulnar and median nerves from posterior to anterior: embryological significance. Anat Sci Int. 2003 Sep
- [10] Sharma T, Singla RK, Sachdeva K. Bilateral superficial brachial artery. Kathmandu Univ Med J (KUMJ). 2009 Oct-Dec;
- [11] Honma S, Kawai K, Koizumi M, Kodama K. The superficial brachial artery passing superficially to the pectoral ansa, the highest superficial brachial artery (Arteria brachialis superficialis suprema). Anat Sci Int. 2011 Jun
- [12] Yoshinaga K, Kodama K, Kameta K, Karasawa N, Kanenaka N, Kohno S, Suganuma T. Rare variation of the arm artery: coexistence with the superficial brachial and superficial subscapular arteries in the absence of the normal brachial artery. Okajimas Folia Anat Jpn. 2003 Ma

- [13] Natsis K, Papadopoulou AL, Paraskevas G, Totlis T, Tsikaras P. High origin of a superficial ulnar artery arising from the axillary artery: anatomy, embryology, clinical significance and a review of the literature. Folia Morphol (Warsz). 2006 Nov
- [14] Solan S. Accessory superficial ulnar artery: a case report. J Clin Diagn Res. 2013 Dec;7(12):2943-4. doi: 10.7860/JCDR/2013/6688.3799. Epub 2013 Dec
- [15] Jacquemin G, Lemaire V, Medot M, Fissette J. Bilateral case of superficial ulnar artery originating from axillary artery. Surg Radiol Anat. 2001
- [16] Konarik M, Knize J, Baca V, Kachlik D. Superficial brachioradial artery (radial artery originating from the axillary artery): a case-report and its embryological background. Folia Morphol (Warsz). 2009 Aug
- [17] Natsis K, Iordache G, Gigis I, Kyriazidou A, Lazaridis N, Noussios G, Paraskevas G. Persistent median artery in the carpal tunnel: anatomy, embryology, clinical significance, and review of the literature. Folia Morphol (Warsz). 2009 Nov
- [18] Francis O, Walker MD et al. Prevalence of bifid median nerves and persistent median arteries and their association with carpal tunnel syndrome in a sample of latino poultry processors and other manual workers. Muscle Nerve. 2013 Aug.
- [19] Roser Areny M, Jorge Saavedra M., Marta Alliste S. Arteria Mediana Persistente (AMP) Bilateral de Gran Calibre en Sujeto Asintomático. Rev. chil. Reumatol.;28(1):57-58, 2012. illus.
- [20] Gellman H, Botte MJ, Shankwiler J, Gelberman RH. Arterial patterns of the deep and superficial palmar arches. Clin Orthop Relat Res. 2001 Fe
- [21] Ruengsakulrach P, Eizenberg N, Fahrer C, Fahrer M, Buxton BF. Surgical implications of variations in hand collateral circulation: anatomy revisited. J Thorac Cardiovasc Surg. 2001 Oc
- [22] Loukas M, Holdman D, Holdman S. Anatomical variations of the superficial and deep palmar arches. Folia Morphol (Warsz). 2005 May
- [23] Bianchi H. Anatomy of the radial branches of the palmar arch. Variations and surgical importance. Hand Clin. 2001 Feb
- [24] Mezzogiorno A, Passiatore C, Mezzogiorno V. Anatomic variations of the deep palmar arteries in man. Acta Anat (Basel). 1994
- [25] Lippert H. [Variability of hand and foot arteries]. Handchir Mikrochir Plast Chir. 1984 Dec;

- [26] Anaya-Ayala JE, Younes HK, Kaiser CL, Syed O, Ismail N, Naoum JJ, Davies MG, Peden EK. Prevalence of variant brachial-basilic vein anatomy and implications for vascular access planning. J Vasc Surg. 2011 Mar
- [27] Kaiser CL, Anaya-Ayala JE, Ismail N, Davies MG, Peden EK. Unrecognized basilic vein variation leading to complication during basilic vein transposition arteriovenous fistula creation: case report and implications for access planning. Eur J Vasc Endovasc Surg. 2010 May
- [28] Hadimani S, Desai SD, Bagoji IB, Patil BS. Fenestration of axillary vein by a variant axillary artery. Kathmandu Univ Med J (KUMJ). 2013 Apr-Jun
- [29] Baral P, Vijayabhaskar P, Roy S, Kumar S, Ghimire S, Shrestha U. Multiple arterial anomalies in upper limb. Kathmandu Univ Med J (KUMJ). 2009 Jul-Sep
- [30] Wadhwa S, Vasudeva N, Kaul JM. A rare constellation of multiple upper limb anomalies. Folia Morphol (Warsz). 2008 Nov
- [31] Durgun B, Yücel AH, Kizilkanat ED, Dere F. Multiple arterial variation of the human upper limb. Surg Radiol Anat. 2002 May
- [32] Nakatani T, Tanaka S, Mizukami S. Anomalous triad of a left-sided inferior vena cava, a retroesophageal right subclavian artery, and bilateral superficial brachial arteries in one individual. Clin Anat. 1998
- [33] Panagouli E, Tsaraklis A, Gazouli I, Anagnostopoulou S, Venieratos D. A rare variation of the axillary artery combined contralaterally with an unusual high origin of a superficial ulnar artery: description, review of the literature and embryological analysis. Ital J Anat Embryol. 2009 Oct-Dec
- [34] Kusztal M, Weyde W, Letachowicz K, Gołebiowski T, Letachowicz W. Anatomical vascular variations and practical implications for access creation on the upper limb. J Vasc Access. 2014
- [35] Manabe S, Tabuchi N, Tanaka H, Arai H, Sunamori M. Hand circulation after radial artery harvest for coronary artery bypass grafting. J Med Dent Sci. 2005 Jun