



## **Grado en Medicina**

MEMORIA TRABAJO FIN DE GRADO (TFG) TITULADO:

# **Dolor ocular crónico neuropático en Oftalmología**

Presentado por: Marina Nevares Herrero

Tutelado por: Prof. Dra. Margarita Calonge Cano

Tipo de TFG: Revisión bibliográfica

Curso académico 2015-2016



# ÍNDICE

<b>RESUMEN</b>	<b>4</b>
<b>ABSTRACT</b>	<b>5</b>
<b>1. INTRODUCCIÓN</b>	<b>6</b>
<b>2. JUSTIFICACIÓN</b>	<b>8</b>
<b>3. OBJETIVOS</b>	<b>9</b>
<b>4. MATERIAL Y MÉTODOS</b>	<b>9</b>
<b>5. RESULTADOS Y DISCUSIÓN</b>	<b>10</b>
<b>5. 1 DOLOR OCULAR AGUDO</b>	<b>10</b>
5. 1. 1 PATOLOGÍA DEL SEGMENTO ANTERIOR	11
5. 1. 2 PATOLOGÍA DEL SEGMENTO POSTERIOR	15
5. 1. 3 PATOLOGÍA DE LA ÓRBITA Y ANEJOS	16
5. 1. 4 MISCELÁNEA	16
<b>5. 2 DOLOR OCULAR CRÓNICO</b>	<b>17</b>
5. 2. 1 SÍNDROME DE OJO SECO	18
5. 2. 2 DOLOR NEUROPÁTICO POST-CIRUGÍA REFRACTIVA CORNEAL	20
<b>6. CONCLUSIONES</b>	<b>22</b>
<b>7. BIBLIOGRAFÍA</b>	<b>23</b>

## RESUMEN

**Introducción:** El dolor ocular crónico neuropático es, a día de hoy, una entidad ampliamente desconocida, cuya fisiopatología resulta aún incierta. Esto hace que quienes sufren esta incapacitante dolencia sean incomprendidos por la comunidad médica, que aún no ha encontrado un tratamiento eficaz para resolver este trastorno.

**Material y Métodos:** Se realizaron búsquedas bibliográficas a través de internet (en español e inglés) de las causas de dolor ocular, tanto agudo como crónico. La base de datos *Pubmed* ha sido la fuente más consultada, seguida por el libro *Guiones de Oftalmología* y las páginas oficiales de la American Pain Society, National Institute of Neurological Disorders and Stroke, y la American Academy of Ophthalmology.

**Resultados y Discusión:** El dolor ocular, como el de cualquier órgano, puede ser agudo o crónico, y de tipo nociceptivo o neuropático. Se ha realizado una revisión de las causas más frecuentes de dolor ocular agudo y crónico. Habitualmente, el dolor ocular se produce por lesión o patología local aguda y está mediado por la vía nociceptiva. El dolor ocular agudo es un síntoma de alarma de que la visión puede estar amenazada. La córnea, al ser el tejido más densamente inervado del organismo, es potencialmente la fuente más importante de dolor de todo el cuerpo humano, y su afectación es la que más frecuentemente se asocia con la presencia de dolor ocular. El dolor ocular crónico neuropático es una enfermedad en sí misma, que parece surgir de la combinación del proceso de inflamación y la lesión nerviosa. Ambos factores se dan sobre todo tras intervenciones quirúrgicas, como la cirugía refractiva corneal, o en una patología tan frecuente como el síndrome de ojo seco.

**Conclusión:** En esta última década, y fundamentalmente en los últimos 5 años, se ha descubierto que ciertos casos de síndrome de ojo seco y cirugía refractiva corneal se asocian a un dolor ocular crónico neuropático. A pesar de ello, este dolor sigue siendo una entidad ampliamente desconocida para la comunidad médica y científica, por lo que es preciso concienciar a ambas de la realidad de esta dolencia.

Palabras clave: córnea, dolor ocular crónico neuropático, síndrome de ojo seco.

## **ABSTRACT**

**Introduction:** Ocular chronic neuropathic pain is a broadly unknown condition, and its pathophysiology remains uncertain at present. The medical community misunderstands patients suffering from this disabling condition, and has not yet found effective therapies to alleviate this disorder.

**Material and Methods:** A literature search was performed in the Internet (in English and in Spanish), of the causes of ocular pain, both acute and chronic. Pubmed database was the most consulted platform, followed by the book "Guiones de Oftalmología", and the official pages of the American Pain Society, the National Institute of Neurological Disorders and Stroke and the American Academy of Ophthalmology.

**Results and Discussion:** Ocular pain, as pain in any other organ, can be acute or chronic, and nociceptive or neuropathic. A search of the most prevalent causes of acute and chronic ocular pain was performed. The most usual origin of eye pain is acute local injury or illness, led by the nociceptive neural pathways. Acute ocular pain is a symptom of threatened sight function. The cornea, as the most densely innervated tissue of the organism, is potentially the most important source of pain in the human body. Eye pain is most frequently associated with corneal involvement in a pathological process. Ocular chronic neuropathic pain is an illness by itself. It seems to arise from the combination of the inflammation process with nerve injury. Both features appear mainly after surgical interventions, such as corneal refractive surgery, and diseases as prevalent as dry eye disease.

**Conclusion:** It was not until the last couple of years that certain cases of dry eye syndrome and post-corneal refractive surgery were revealed to be associated with ocular chronic neuropathic pain. Despite this fact, this kind of pain remains a widely unknown condition for medical and scientific community, thus, it is crucial to raise awareness of the reality of this disease.

Key words: cornea, ocular chronic neuropathic pain, dry eye syndrome.

## 1. Introducción

En 1979, la Asociación Internacional para el estudio del dolor ("International Association for the Study of Pain") definió el dolor como "una experiencia sensorial y emocional desagradable asociada con daño tisular real o potencial o descrito en términos de tal daño".<sup>1</sup>

Existen diferentes formas de clasificar el dolor, siendo la clasificación fisiopatológica y la que se basa en la duración del mismo, las más comúnmente utilizadas. Atendiendo a la fisiopatología subyacente o al estímulo que genera la sensación dolorosa, se habla de dolor de tipo nociceptivo y de dolor neuropático, mientras que si se atiende a la duración del dolor, éste se clasifica en dolor agudo y dolor crónico.

El dolor nociceptivo es una respuesta neurológica normal a estímulos dolorosos, que pueden originarse por una lesión, por una enfermedad, o por el proceso de inflamación. Estos estímulos activan los nociceptores A-δ y C de la piel y mucosas (dolor somático superficial), sistema musculoesquelético (dolor somático profundo) y órganos internos (dolor visceral).<sup>1</sup>

El dolor de tipo neuropático se origina a partir de un procesamiento aberrante de los impulsos o señales nerviosas en el sistema nervioso central (SNC) o periférico (SNP), y es el resultado de un mal funcionamiento o de una lesión del sistema nervioso. Son causas comunes de dolor neuropático los traumatismos, la inflamación, las enfermedades metabólicas, las infecciones, las neoplasias, las toxinas y las enfermedades neurológicas primarias.<sup>1</sup>

El dolor agudo es una reacción sensorial normal desencadenada por el sistema nervioso en respuesta a una lesión. Mientras que el dolor agudo es principalmente consecuencia de una enfermedad o una lesión, es posible diagnosticar y tratar su causa y dura un periodo limitado de tiempo (menos de 3 meses), el dolor crónico se considera una enfermedad en sí misma, persiste durante un periodo de tiempo mayor de 6 meses y, habitualmente, es más resistente a la mayoría de los tratamientos existentes.<sup>2</sup>

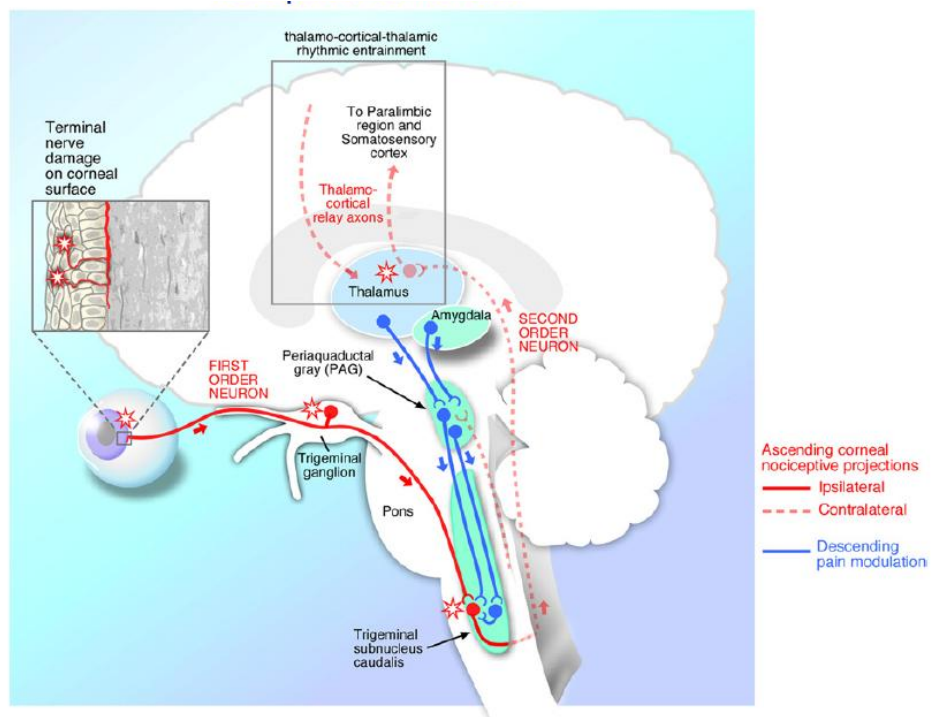
A pesar de que no existe un consenso universal en la definición del dolor crónico, está comúnmente descrito como un dolor que carece de valor biológico y/o adaptativo, y que puede llegar a repercutir en la esfera psico-social en

forma de estrés psicológico, depresión, ansiedad e incapacidad para quien lo padece.<sup>3</sup>

Recientes estudios epidemiológicos de dolor crónico han revelado unas estimaciones sorprendentemente altas de prevalencia, con cifras del 37% de prevalencia en países desarrollados y del 41% en países en vías de desarrollo. La prevalencia de dolor crónico aumenta con la edad, es mayor en mujeres que en hombres y en la población con bajo estatus socio-económico.<sup>3</sup>

El dolor ocular se define como una experiencia sensorial y emocional desagradable, con componentes sensoriales discriminativos, emocionales, cognitivos y de comportamiento, resultando de la suma de factores tanto del SNC como del SNP. El dolor normal o fisiológico se produce por estímulos nocivos en los axones de las neuronas del nervio trigémino o V par craneal, que es el responsable de toda la inervación sensorial de la cara y del globo ocular y sus anejos.<sup>4</sup>

La sensibilidad del globo ocular y sus estructuras anexas está recogida por el nervio oftálmico o primera rama del nervio trigémino (V par craneal) o V1. De sus tres ramas principales, el nervio lagrimal, el nervio frontal y el nervio nasociliar o nasal, es este último el que recoge la inervación de la córnea.



**Figura 1.** Vía nociceptiva trigeminal de la córnea.<sup>5</sup>

Los haces nerviosos del nervio nasociliar penetran en el tercio medial del estroma corneal de forma radial, perdiendo sus vainas de mielina aproximadamente a 1 mm del limbo esclerocorneal. Posteriormente continúan ramificándose, formando el plexo sub-basal, y realizando un giro de 90°, atraviesan la capa de Bowman y se dirigen a la superficie corneal, donde las terminaciones nerviosas libres se sitúan entre las células del epitelio superficial. Algunas de estas terminales están separadas de la superficie ocular únicamente por una fina capa de glucocálix y por las mucinas de la película lagrimal.<sup>5</sup>

Los nociceptores corneales tienen sus cuerpos neuronales en el ganglio trigeminal o de Gasser, localizado en la cara antero-superior del peñasco del temporal. Realizan sus primeras sinapsis en el núcleo espinal del trigémino desde donde, posteriormente, los axones de segundo orden se decusan y ascienden por el haz espinotalámico contralateral, para volver a sinaptar en el tálamo. Desde el tálamo, las terceras neuronas transmiten información a los centros supraespinales, incluyendo la corteza somatosensitiva. La percepción del dolor también está modulada por vías descendentes procedentes del sistema límbico y el mesencéfalo.<sup>6</sup>

La córnea es el tejido más ricamente innervado del organismo: su densidad en terminales nerviosas nociceptivas aferentes llega a ser 40 veces mayor que la de la pulpa dental<sup>5</sup> y de 300 a 600 veces mayor que la de la dermis.<sup>7</sup>

En este trabajo se revisarán en primer lugar las patologías que producen dolor ocular agudo, para centrarse posteriormente en el dolor ocular crónico y, más concretamente, en el neuropático.

## **2. Justificación**

El dolor crónico es una patología más prevalente de lo que comúnmente se cree. Puede estar desencadenada por multitud de procesos patológicos de toda índole, como traumatismos, enfermedades metabólicas, neurológicas, autoinmunes, inflamatorias o neoplasias, principalmente.

No hay muchas publicaciones que documenten o recopilen las causas del dolor ocular, especialmente aquellas que no se resuelven en el período



normal de curación del mismo, perdurando y afectando gravemente la actividad del paciente, llegando a impedir la realización de una vida normal e, incluso, a inducir trastornos psicológicos y psiquiátricos como la depresión.

El dolor ocular crónico neuropático es, a día de hoy, una patología relativamente desconocida, cuyos mecanismos no se han llegado a esclarecer. Se trata de un trastorno altamente incapacitante y, por desgracia, mal comprendido. Esto es debido a que, en muchas ocasiones, no se asocia a ningún otro síntoma a parte del dolor, o a ningún signo objetivo y, por ello, a veces es desdeñado. Consecuentemente, no parece atraer la suficiente atención como para llevar a cabo una labor de investigación que permita indagar posibles dianas terapéuticas que ayuden a los afectados. Esta problemática ocurre en todos los campos de la Medicina pero quizá en Oftalmología es aún peor comprendida.

Los pacientes que sufren este tipo de dolor ocular se sienten ignorados e incomprendidos por sus médicos y, por ello, muchos se están asociando para denunciar la falta de recursos y de preocupación por parte del personal sanitario respecto de su patología. La comunidad médica oftalmológica tendría que estar preparada para abordar la investigación de este problema para poder ofrecer ayuda a sus pacientes.

Por ello, la realización de un trabajo de revisión bibliográfica sobre el dolor ocular se convierte en una de las primeras acciones a realizar con vistas a desarrollar proyectos de investigación que ayuden a arrojar luz sobre este relevante problema.

### **3. Objetivos**

El objetivo principal es realizar una revisión de la bibliografía más recientemente publicada acerca del dolor ocular, con especial relevancia en el dolor ocular crónico neuropático.

### **4. Material y Métodos**

Para la elaboración de este trabajo se ha realizado una búsqueda de información a través de internet fundamentalmente, cuyas fuentes han sido:

- Artículos científicos indexados en la base de datos PubMed ([www.ncbi.nlm.gov/pubmed](http://www.ncbi.nlm.gov/pubmed)); los criterios de selección han sido que estuvieran publicados entre los años 2006 y 2016, y que el idioma fuera inglés o español.
- Páginas web oficiales de la American Academy of Ophthalmology (AAO), American Pain Society y el National Institute of Neurological Disorders and Stroke (NINDS).

También se ha consultado, a modo de referencia, el libro Guiones de Oftalmología, que sirve de referencia a la asignatura de Oftalmología en varias facultades de Medicina españolas.

Los términos específicos más utilizados para la búsqueda de información han sido "eye pain", "chronic pain", "neuropathic pain", "neuropathic eye pain", "dry eye disease", "corneal refractive surgery".

## **5. Resultados y Discusión**

El dolor ocular, como el de cualquier órgano, puede ser agudo o crónico y de tipo nociceptivo o neuropático.

Patologías como la catarata, la degeneración macular asociada a la edad (DMAE), el desprendimiento de retina, o el glaucoma crónico simple no producen dolor, a pesar de que cursan con afectación grave de importantes componentes oculares. En cambio, el dolor ocular es un síntoma muy común en la patología que afecta a estructuras del segmento anterior del ojo y de la órbita.<sup>4</sup> A continuación, se revisarán las principales causas de dolor ocular agudo en primer lugar y, posteriormente, las de dolor ocular crónico. En ningún caso se pretende realizar una revisión exhaustiva, sino sólo nombrar las causas más frecuentes.

### **5.1 Dolor Ocular Agudo**

Habitualmente el dolor ocular se produce por lesión o patología local aguda, y está mediado por la vía nociceptiva. En el dolor nociceptivo, el daño celular estimula los nociceptores, que transmiten el impulso nervioso al cerebro, donde la información es procesada como sensación de dolor junto con las

características espaciales y temporales del estímulo nocivo que ha afectado al ojo.<sup>4</sup>

Este tipo de dolor se acompaña además de una serie de respuestas estereotipadas en forma de mecanismos de defensa que, a nivel oftálmico, se manifiestan como parpadeo reflejo, lagrimeo reflejo, cierre palpebral forzado e, incluso, blefaroespasma, todos ellos reflejos mediados por el nervio trigémino como aferente, y el nervio facial como eferente.<sup>4</sup> El dolor ocular agudo es, como siempre y en general en cualquier tejido, un síntoma de alarma de que la función del órgano, en este caso la visión, está amenazada.

Las causas más comunes de dolor ocular agudo se pueden dividir en patología de segmento anterior, del segmento posterior y de la órbita y los anejos (párpados y vías lagrimales).

### **5. 1. 1 Patología del Segmento Anterior**

El segmento anterior del globo ocular lo conforman la superficie ocular (córnea, conjuntiva, limbo esclero-corneal y película lagrimal), la episclera y la esclera anterior, la úvea anterior (iris y cuerpo ciliar) y el cristalino, además de las cámaras anterior y posterior, llenas de humor acuoso. Por otra parte, se consideran anejos oculares a los párpados y las vías lagrimales.

#### **5. 1. 1. 1 Patología de la Superficie Ocular**

Las blefaritis son procesos inflamatorios crónicos del borde palpebral. En la blefaritis anterior (seborreica o infecciosa) se produce afectación del margen ciliar de las pestañas, en el que se encuentran la base de las pestañas y las glándulas sebáceas y sudoríparas de Zeis y Moll, respectivamente. Esta afectación puede ser de tipo infecciosa, por gérmenes como el *Staphylococcus epidermidis*, que con frecuencia causan queratitis superficial o, incluso, queratitis marginal o queratitis flictenular.<sup>8</sup> Es precisamente cuando las blefaritis anteriores se complican con algún tipo de queratitis cuando se añade dolor corneal agudo.

La blefaritis posterior se asocia a la disfunción de las glándulas de Meibomio o meibomitis, una alteración de la secreción de estas glándulas que cursa con inflamación y obstrucción glandular. Gran parte de los síntomas de las blefaritis son causados por la inestabilidad de la película lagrimal que

origina un síndrome de ojo seco (SOS) evaporativo al no existir una capa lipídica normal, resultando en una mayor susceptibilidad de la superficie ocular a los agentes externos, con sensación de cuerpo extraño y quemazón. La blefaritis posterior, especialmente la que se asocia a la rosácea, puede dar lugar a inflamación corneal secundaria, desde queratitis superficial hasta ulceraciones y neovascularización, lo que conduce a la aparición de dolor ocular agudo y a una disminución de la visión por la afectación de la córnea.<sup>8,9</sup>

Las blefaritis agudas suelen ser localizadas en forma de orzuelo o chalazion. El orzuelo puede ser interno o externo según se afecten las glándulas de Meibomio (interno), o las de Zeis y Moll (externo), y es una infección aguda piógena de una de estas glándulas palpebrales. Se presenta típicamente como una inflamación dolorosa, formando una masa circunscrita y enrojecida en el margen palpebral, que además se asocia con frecuencia a edema palpebral perilesional. Un chalazion es una inflamación granulomatosa de una glándula de Meibomio que también puede cursar con dolor, aunque de menor intensidad que el causado por un orzuelo.<sup>8,10</sup> Tanto el orzuelo como el chalazion son patologías que responden bien al tratamiento, con el que también se resuelve el dolor que puedan producir.

Los traumatismos y algunas patologías, como las conjuntivitis cicatrizantes, pueden resultar en una disposición y orientación anormal de las pestañas (triquiasis y distiquiasis). Esto hace que las pestañas se dirijan hacia la superficie ocular, produciendo irritación e incluso dolor, en el caso de llegar a producir una queratitis por roce corneal.<sup>8</sup>

El término conjuntivitis engloba todas las inflamaciones de la mucosa conjuntival. Producen sensación de arenilla o cuerpo extraño, picor o escozor, pero no dolor; que una conjuntivitis curse con dolor indicará, en general, que ha habido también afectación del epitelio corneal.<sup>8</sup> Por lo tanto, la existencia de dolor en una conjuntivitis es, una vez más, un signo de alarma, puesto que el hecho de que la córnea se vea afectada por el proceso inflamatorio puede acabar desembocando en una disminución de la visión.

Las conjuntivitis adenovíricas suelen asociarse con frecuencia a una queratitis punteada superficial que se complica en la mayoría de los casos con infiltrados subepiteliales;<sup>8</sup> es en este caso cuando habrá auténtico dolor, aunque, si el grado de inflamación conjuntival y palpebral es muy intenso,

también habrá dolor. En la patología ocular alérgica, la afectación corneal está típicamente restringida a las dos formas más severas: la queratoconjuntivitis vernal y la atópica<sup>11</sup> y, por ello, pueden resultar procesos dolorosos.

Como ya se ha comentado, la córnea está densamente innervada, lo cual se traduce en que cualquier lesión que se produzca en este órgano produce intensas molestias y dolor, acompañándose de los mecanismos oculares de defensa que se activan de forma refleja: lagrimeo, aumento del parpadeo, cierre palpebral forzado e, incluso, blefarospasmo.

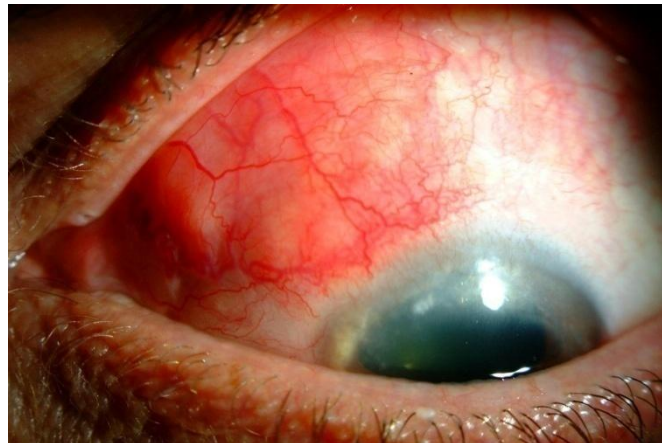
Las alteraciones primariamente corneales que más frecuentemente cursan con dolor son las queratitis superficiales, las úlceras corneales infecciosas y no infecciosas y los traumatismos.<sup>8</sup>

Las queratitis superficiales (o punteadas superficiales) son defectos punteados focales del epitelio corneal, con diversos patrones, extensión e intensidad. Se originan por múltiples causas: SOS, queratitis actínica, utilización prolongada de colirios, queratoconjuntivitis de naturaleza alérgica e infecciosa, uso de lentes de contacto, trastornos de las pestañas, traumatismos, cierre incompleto de la hendidura palpebral con exposición del globo ocular (por, por ejemplo, parálisis del nervio facial o queratitis neuroparalítica) o defectos en la innervación sensitiva (queratitis neurotrófica).<sup>8</sup> Estas queratitis punteadas pueden confluir y originar auténticos defectos epiteliales, que pueden cerrar sin problemas o prolongarse en el tiempo por la existencia de algún problema de base, como por ejemplo una deficiencia de las células madre epiteliales corneales que residen en el limbo esclero-corneal. Estos defectos epiteliales pueden aparecer ya de entrada sin queratitis punteada epitelial previa y se suelen denominar, además, erosiones, abrasiones o úlceras epiteliales y, con frecuencia, son secundarios a traumatismos. Es frecuente que los pacientes refieran como principales síntomas sensación de cuerpo extraño, escozor y dolor o pinchazos; además, puede haber disminución de la visión dependiendo de la severidad y la localización de la lesión.<sup>8</sup> Existe un tipo especial de erosión corneal, apellidada "recidivante" que, debido a un defecto en la adhesión de las capas basales epiteliales a su membrana basal, recidiva con frecuencia; al ser muy doloroso cada vez que el epitelio se reabre, se llama también queratalgia recidivante.

Las úlceras corneales son pérdidas de sustancia que afectan al epitelio y, salvo que se especifique que son exclusivamente epiteliales, incluyen también al estroma corneal. Todas ellas cursan normalmente con dolor y disminución de la visión, junto con lagrimeo, fotofobia y blefaroespasmos. La etiología puede ser no infecciosa, causada por los mismos factores que las queratitis superficiales, y por enfermedades de base autoinmune, o por agentes infecciosos, generalmente en pacientes con factores predisponentes y/o inmunodeprimidos.<sup>8</sup> Finalmente, cuando el epitelio forma micro o macrobullas (queratopatía bullosa) secundariamente a un edema corneal y una de esas bullas se rompe, se produce también un cuadro agudo de dolor intenso.

### **5. 1. 1. 2 Patología de la Esclera**

La inflamación de la zona de la esclera anterior al ecuador del globo ocular se denomina escleritis anterior. Su etiología es variada, pudiendo ser infecciosas o no infecciosas, en cuyo caso están frecuentemente asociadas a enfermedades sistémicas inmunológicas (artritis reumatoide, principalmente). Provocan un cuadro de ojo rojo acompañado de intenso dolor (a diferencia de las episcleritis, que no duelen), que puede asociarse a cefaleas, dolor periorbitario, o extenderse por otros territorios del trigémino.<sup>8,12</sup>



**Figura 2.**  
Escleritis anterior  
(cedida por IOBA, UVa)

### **5. 1. 1. 3 Patología de la Úvea Anterior**

Las uveítis anteriores o iridociclitis son cuadros de inflamación del tracto uveal anterior (iris y cuerpo ciliar). Una buena parte de ellas son idiopáticas, asociadas al antígeno de histocompatibilidad HLA-B27, pero también se pueden producir a raíz de un traumatismo o de una intervención quirúrgica,

estar vinculadas a enfermedades sistémicas de base inmunológica, o ser de causa infecciosa. Cursan con dolor, enrojecimiento ocular, fotofobia y disminución de la visión variable.<sup>8</sup>

El glaucoma agudo o ataque agudo de glaucoma es un cuadro caracterizado por una elevación muy intensa de la presión intraocular, de aparición brusca. Se trata de una de las causas de dolor ocular agudo con mayor riesgo de pérdida de visión.<sup>8,13</sup> El cuadro clínico se caracteriza por un intenso dolor ocular "en clavo" debido al brusco aumento de la presión intraocular, alteraciones visuales, síntomas vasovagales y, finalmente, disminución total de la agudeza visual monolateral, si no se logra disminuir la presión sobre las fibras del nervio óptico.<sup>8</sup>

#### **5. 1. 1. 4 Patología del Cristalino**

La fuga de material proteico soluble a la cámara anterior, procedente de una catarata madura o hipermadura, con posterior obstrucción trabecular y elevación de la presión intraocular puede producir un cuadro denominado glaucoma facolítico o facoanafiláctico, que cursa con dolor ocular, enrojecimiento y pérdida progresiva de la visión.<sup>14,15</sup> El resto de las patologías cristalínicas no provocan, en general, dolor.

#### **5. 1. 2 Patología del Segmento Posterior**

Las estructuras que componen el segmento posterior del ojo son la esclera posterior, el humor vítreo, la retina, la coroides y el nervio óptico.

##### **5. 1. 2. 1 Escleritis Posterior**

La escleritis posterior es un proceso inflamatorio que afecta a la parte posterior de la esclera. Su baja prevalencia y la frecuente ausencia de signos detectables pueden dificultar su diagnóstico precoz. Es más frecuente en mujeres, y se suele asociar a enfermedades sistémicas autoinmunes. El dolor es el síntoma más común, resultando de la compresión y estimulación directa de las terminales nerviosas provocada por la inflamación, aunque también se han documentado casos de escleritis posterior indoloros.<sup>16</sup>

### **5. 1. 2. 2 Uveítis Posteriores y Panuveítis**

Aunque no es el síntoma más común y llamativo, ciertos tipos de uveítis posterior y panuveítis provocarán dolor. Hay un tipo especial de panuveítis denominado endoftalmitis, infección purulenta y aguda de todas las estructuras del globo ocular, que cursa con un gran dolor de aparición brusca debido a la gran reacción inflamatoria que conlleva. Es un cuadro muy grave que puede llevar a la pérdida de la visión e, incluso, del globo ocular. Además, puede extenderse a las estructuras orbitarias, denominándose en este caso panoftalmía.

### **5. 1. 2. 3 Neuritis Óptica**

La neuritis óptica se presenta típicamente con disminución brusca de la agudeza visual, discromatopsia y dolor ocular y periocular que se agrava con los movimientos oculares.<sup>13</sup> Es un proceso inflamatorio que afecta al nervio óptico de manera aislada (y debido a múltiples causas), o en el contexto de una enfermedad desmielinizante.<sup>8</sup>

### **5. 1. 3 Patología de la Órbita y Anejos**

Cualquier lesión inflamatoria y/o compresiva de desarrollo agudo que afecte a la órbita o a parte de su contenido o a los anejos (párpados, vías de drenaje lagrimal) puede ser causa de dolor ocular agudo. Entre ellas, las más comunes son las dacrioadenitis y dacriocistitis agudas, el pseudotumor inflamatorio orbitario, la celulitis orbitaria y algunos tumores oculares.

### **5. 1. 4 Miscelánea**

#### **5. 1. 4. 1 Traumatismos y Quemaduras**

El globo ocular, y en concreto la córnea, es un órgano expuesto a los agentes externos y especialmente vulnerable a los traumatismos, a pesar del mecanismo protector que supone los párpados y de encontrarse rodeado por los huesos de la órbita. Como todo traumatismo, quemadura térmica, o quemadura química (causticación) en cualquier otra región del cuerpo, resulta lógico que éstos sean también causas de dolor ocular intenso cuando se producen a nivel ocular.



#### **5. 1. 4. 2 Síndrome de Isquemia Ocular**

Es una patología poco común, en la que existe una estenosis u oclusión de la carótida común y/o de la carótida interna, causando hipoperfusión ocular. Se manifiesta con pérdida de visión, dolor ocular y orbitario de tipo isquémico (angina ocular), y distintos signos localizados en el segmento anterior.<sup>17,18</sup> También existen síndromes de isquemia ocular crónica.

#### **5. 1. 4. 3 Iatrogenia**

Entre las causas de dolor ocular agudo de etiología iatrogénica se encuentra fundamentalmente el dolor post-cirugía de cataratas (o de cristalino transparente con fines refractivos), de glaucoma o cirugía refractiva corneal, como las más frecuentes. También se han descrito cuadros dolorosos tras la aplicación de láser intraocular. Este tipo de dolor también puede hacerse crónico, como se expondrá más adelante.

### **5. 2 Dolor Ocular Crónico**

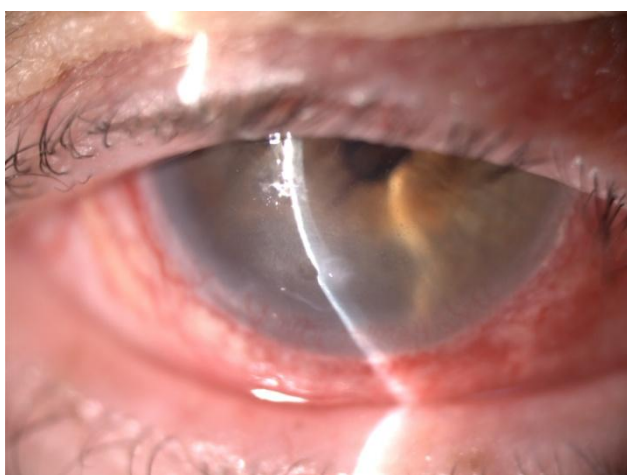Se considera dolor crónico a aquel que excede los 6 meses de duración. A pesar de su duración, puede ser nociceptivo y funcionar como una alarma biológica, informando al organismo de la existencia de un proceso lesivo continuo y, de hecho, desaparecer una vez el proceso se ha resuelto. En cambio, lo que caracteriza al dolor crónico neuropático es su autonomía,<sup>4</sup> es decir, la cualidad de aparecer sin que exista ningún proceso dañino que pueda producir ese estímulo nocivo o, habiendo existido un estímulo, cuando éste ya haya cesado.

Otras características que se atribuyen al dolor neuropático son ardor, disestesias, alodinia, hiperalgesia, y refractariedad al tratamiento médico.<sup>7</sup>

Algunas de las patologías de las que se ha hablado anteriormente pueden hacerse crónicas o ser ya crónicas de entrada. En algunas de ellas, el dolor que causan nunca llega a desaparecer. Las enfermedades oculares y los procedimientos quirúrgicos de segmento anterior (y con menos frecuencia los de segmento posterior) producen determinados niveles de inflamación y lesión nerviosa, los cuales se influyen mutuamente<sup>4</sup> y puede, en algunos casos, perpetuarse.

Los estímulos nocivos activan los terminales nociceptivos mediante la lesión tisular, y además producen inflamación local en la zona afectada. Las citocinas que se liberan durante el proceso de inflamación sensibilizan los nociceptores del tejido, disminuyendo su umbral de activación,<sup>19</sup> haciendo que el dolor se vuelva persistente y que se instaure un estado de hiperalgesia, lo que se conoce como dolor de tipo inflamatorio.<sup>4</sup>

Cuando los traumatismos, los procesos infecciosos o los metabólicos lesionan directamente las terminales nerviosas nociceptivas del ojo, éstas pueden empezar a emitir impulsos aberrantes debidos a una expresión anormal de canales iónicos transductores y moduladores de la excitabilidad nerviosa. Este mal funcionamiento conduce a la aparición del dolor neuropático, que también puede estar desencadenado por el mal funcionamiento de estructuras cerebrales en las que se proyectan las terminales nerviosas del trigémino.<sup>4</sup>



**Figura 3.**  
Queratitis  
neurotrófica:  
neuropatía  
periférica en  
paciente diabético.  
Imagen cedida por  
IOBA, UVa.

El paradigma de los síndromes inflamatorios oculares que pueden asociarse a dolor crónico neuropático es el SOS, cuyos síntomas también pueden ser producidos por la lesión de las terminales nociceptivas corneales tras la cirugía refractiva corneal.

### **5. 2. 1 Síndrome de Ojo Seco**

Según el DEWS (Dry Eye WorkShop) del año 2007, el SOS es una enfermedad multifactorial de la unidad lagrimal funcional que causa síntomas de irritación, disfunción visual e inestabilidad lagrimal, con un daño potencial a la superficie ocular, acompañándose de un aumento de la osmolaridad lagrimal e inflamación.<sup>20</sup>

El SOS es una de las patologías oculares más prevalentes, estimándose que afecta hasta al 20% de los adultos mayores de 45 años. Considerando únicamente a las personas que manifiestan síntomas, la prevalencia alcanza el 30% de la población. Sin embargo, si se tiene en cuenta adicionalmente el hallazgo de signos objetivos de la enfermedad, la prevalencia disminuye sensiblemente, a menos del 10% en mayores de 55 años, cifra que, aún así, es considerable.<sup>5</sup>

Esta patología afecta negativamente la calidad de vida, sus síntomas interfieren con la realización de las actividades diarias, además de perjudicar la esfera social y psicológica, la actividad física y el rendimiento mental de los pacientes.<sup>6</sup>

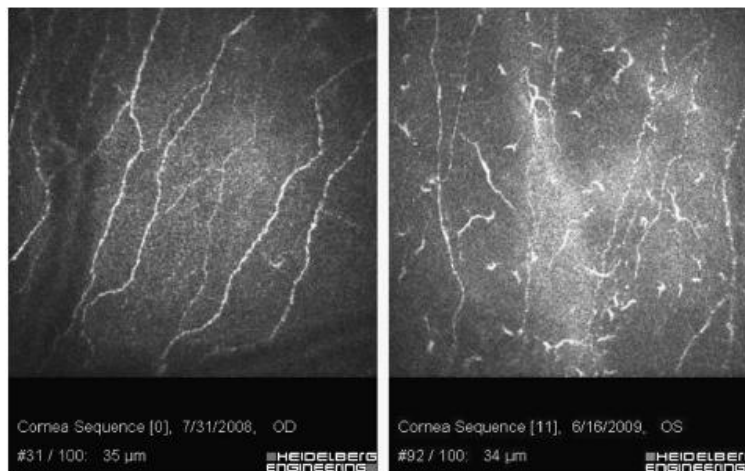
Existen dos tipos de SOS: el predominantemente hiposecretor, que cursa con una disminución de la producción de película lagrimal, y el predominantemente evaporativo, en el que la cantidad de lágrima es normal, pero existe una evaporación excesiva que altera su composición; este último tipo de SOS es provocado con frecuencia por las blefaritis posteriores y, a menudo, ambos tipos se acaban solapando.

Entre los síntomas se incluyen visión borrosa, síntomas de irritación (ardor, escozor, sensación de cuerpo extraño), sensación de sequedad, mala calidad visual y dolor.

La evaporación de la película lagrimal es probablemente el principal factor que amenaza la integridad de la barrera epitelial corneal. Para mantener esta película estable, la córnea se anticipa a la evaporación de la lágrima mediante la acción de unos termorreceptores llamados TRPM8 (Transient Receptor Potential Melastatin family member 8), mediante los cuales parece que se controla la secreción basal de lágrima.<sup>21</sup>

Estos termorreceptores también son estimulados por el aumento de la osmolaridad de la película lagrimal, un conocido desencadenante de inflamación *in vitro*, aún por demostrar en el ser humano. De este hecho se deduce que no todos los receptores nerviosos de la córnea son nociceptores, sino que también se encargan de regular la producción lagrimal en su conjunto. De ahí que los síntomas clásicos del SOS y el dolor puedan aparecer mezclados en algunas de las patologías causales.

Gracias a la microscopía confocal *in vivo*, se ha podido demostrar que gran parte de los pacientes afectados por SOS presentan una menor densidad del plexo nervioso sub-basal de la córnea y, en algunos casos, se ha descrito una morfología anormal, con un mayor grosor y aspecto tortuoso de las terminales nerviosas de esta capa. Estos hallazgos, sumados a la hiperalgesia que presentan muchos pacientes, sugieren la presencia de dolor neuropático.<sup>6</sup>



**Figura 4.** Morfología de las terminales nerviosas en una córnea normal (izquierda) y en una córnea de un paciente con dolor ocular crónico neuropático (derecha).<sup>5</sup>

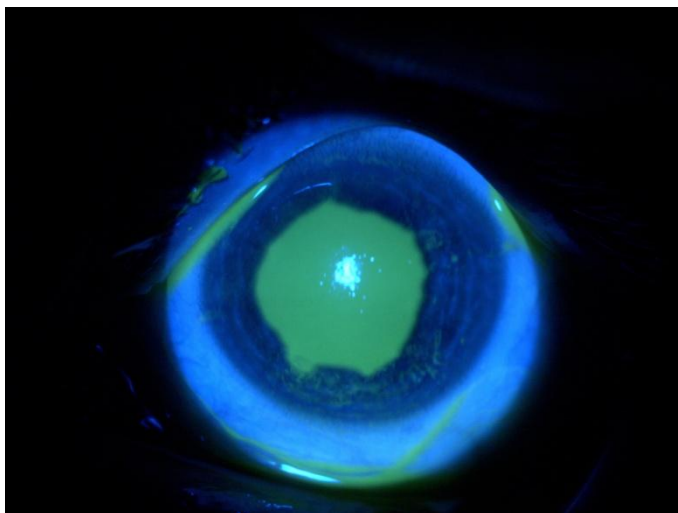
### 5. 2. 2 Dolor Neuropático Post-cirugía Refractiva Corneal

Las diversas técnicas existentes de cirugía refractiva corneal intentan disminuir el poder refractivo de la córnea y, por lo tanto, alterar la refracción del ojo, modificando la curvatura corneal mediante la acción de un láser excimer sobre la superficie de la córnea, que actúa ablacionando el estroma corneal y destruyendo la capa de Bowman.

De todas ellas, la técnica más popular y más extensamente utilizada aún en la actualidad en la corrección quirúrgica de las ametropías es la técnica de LASIK ("laser assisted in situ keratomileusis"), dados sus excelentes resultados en cuanto a satisfacción de los pacientes, rápida recuperación visual y, supuestamente, menor dolor postoperatorio. Las técnicas de LASIK son aquellas en las que el láser excimer empieza a ablacionar el tejido estromal a una profundidad de 80 a 130 µm de la superficie, una vez se ha realizado un colgajo o flap epitelial con un láser de femtosegundo o un microqueratomo.

Esta técnica, sin embargo, no carece de efectos secundarios o complicaciones postquirúrgicas en un pequeño porcentaje de casos. En otros procedimientos, como el ASA ("advanced surface ablation"), el principal

inconveniente es el dolor durante aproximadamente las primeras 72 horas de postoperatorio.<sup>22</sup> La complicación más común del LASIK, sin embargo, es el desarrollo de un SOS.<sup>23</sup>



**Figura 5.**  
Defecto del epitelio corneal post-cirugía refractiva corneal, que causa dolor durante 2-3 días (período de respuesta cicatrizante epitelial). Cedida por IOBA, UVa.

Es importante resaltar que muchos de los pacientes que se someten a cirugía refractiva corneal presentan síntomas de sequedad antes de la intervención, debidos en su inmensa mayoría a un uso crónico de lentes de contacto, cuya intolerancia a las mismas suele ser uno de los factores que motiva la decisión de corregir su defecto refractivo de manera quirúrgica. Por lo tanto, esta cirugía puede agravarlo o provocarlo de novo.

La patofisiología exacta del SOS post-cirugía refractiva no se conoce con exactitud, pero parece tratarse de un fenómeno multifactorial en el que convergen la epitelopatía neurotrófica, la alteración de la distribución de la película lagrimal por la modificación de la superficie corneal y una desecación de la superficie ocular de base inflamatoria. Estos factores conjuntamente crean un círculo vicioso en el que se perpetúa el daño a la superficie ocular.<sup>24</sup>

La técnica LASIK supone la realización de un flap o colgajo epitelial corneal y la subsiguiente ablación del estroma corneal con el láser excimer, lo cual secciona los nervios y terminales nerviosas desde la superficie corneal hasta el estroma. Se ha llegado a estimar un descenso de la densidad del plexo sub-basal post-LASIK de más del 80%,<sup>25</sup> y una proliferación más lenta de los nervios de la zona central de la córnea.<sup>23</sup> En contraste, en otras técnicas como la PRK ("photorefractive keratectomy"), las de ASA o el LASEK ("laser assisted subepithelial keratomileusis"), sólo se afectan los nervios de las capas

más superficiales, respetando el estroma, y la recuperación de la sensibilidad corneal pre-cirugía es más corta que con LASIK.<sup>25</sup>

La creencia general acerca del SOS post-LASIK es que tiene una duración limitada, de 3 a 6 meses post-cirugía. Sin embargo, recientemente se han documentado casos de SOS grave y crónico como consecuencia de esta técnica,<sup>23</sup> en los que el SOS coexiste con un dolor crónico de características neuropáticas. Se trata de neuralgias corneales o queratoneuralgias que, según los recientes estudios, pueden deberse a una regeneración aberrante de los nervios seccionados durante el LASIK,<sup>7</sup> y que algunos autores han llegado a identificar como un síndrome de dolor regional complejo de tipo II.<sup>26</sup>

## **6. Conclusiones**

El ojo es un órgano frágil y vulnerable y, además de la patología limitada al globo ocular, la órbita y/o los anejos, el ojo está expuesto a los agentes externos y se ve frecuentemente afectado por numerosas enfermedades sistémicas de diversa índole.

En general, la existencia de dolor ocular agudo implica la instauración de una situación de gravedad en la cual la visión puede encontrarse seriamente amenazada por lo que, este dolor, es un síntoma de alarma. Este es el caso de la patología corneal, el ataque agudo de glaucoma y la panoftalmítis, entre otros ejemplos. Este dolor, afortunadamente, se resuelve al resolverse el cuadro que lo provoca.

Es, no obstante, el dolor ocular crónico el que especialmente preocupa. Aunque siempre han existido causas de dolor crónico ocular, éstas se han considerado raras y, la mayoría de las veces, con algunas notables excepciones como el síndrome de isquemia ocular crónica, se lograban resolver eliminando la patología que las inició.

No ha sido hasta en los últimos años cuando la comunidad científica ha sido consciente de que una patología tan frecuente como el SOS, llegaba a ser también causa de un síndrome de dolor crónico. Pero aun así, este dolor puede controlarse y disminuirse mejorando la situación basal de la unidad funcional lagrimal.

Aún más reciente es el descubrimiento de que los traumatismos, especialmente quirúrgicos y especialmente aquellos que seccionan nervios

corneales, como la cirugía refractiva corneal, pueden llegar a desencadenar unos cuadros intensos de dolor ocular crónico neuropático, que se está denominando queratoneuralgia. Y, sin que esto pueda sorprender, este dolor se asocia muchas veces con los clásicos síntomas de sequedad, escozor o sensación de cuerpo extraño de un SOS. Aunque la coexistencia de ambos grupos de síntomas se entiende fácilmente acudiendo a la fisiología de la inervación corneal, se desconoce por completo su frecuencia y, sobre todo, qué factor o factores hacen que unos individuos la padezcan y otros no cuando el trauma inicial fue similar.

Este dolor neuropático post-cirugía es una patología aún desconocida para muchos oftalmólogos y negada por otros tantos médicos a pesar de tener delante a los pacientes que la sufren, de manera que este desconocimiento es el principal obstáculo que se interpone en el camino hacia vías de investigación para el posible tratamiento de esta grave dolencia. De hecho, la mayor parte de las publicaciones científicas sobre las complicaciones de la cirugía refractiva corneal se refieren casi exclusivamente a los síntomas de ojo seco, extendiéndose en menor medida en las alusiones al dolor que se puede desarrollar.

En resumen, es preciso concienciar a la comunidad médica y científica de la realidad del dolor ocular crónico neuropático, ya que cuando se origina en la córnea (el órgano más densamente inervado del organismo), su intensidad puede conducir a un severo deterioro de la calidad de vida del paciente, hecho que se vuelve especialmente grave cuando es desencadenado por cirugías electivas.

## **7. Bibliografía**

1. Berry PH, Chapman CR, Covington EC, et al (eds): Pain: Current understanding of assessment, management and treatments. National Pharmaceutical Council and the Joint Commission for the Accreditation of Healthcare Organizations, VA, USA, 2001.
2. Chronic Pain Information Page: National Institute of Neurological Disorders and Stroke (NINDS)

- [http://www.ninds.nih.gov/disorders/chronic\\_pain/chronic\\_pain.htm](http://www.ninds.nih.gov/disorders/chronic_pain/chronic_pain.htm) (13 de diciembre de 2015).
3. Katz J., Rosenbloom JM, Fashler S. Chronic pain, psychopathology, and DSM-5 somatic symptom disorder. *Can J Psychiatry* 2015;60:160.167.
  4. Belmonte C, Acosta MC, Merayo-Llodes J, Gallar J. What causes eye pain? *Curr Ophthalmol Rep* 2015; 3:111–121.
  5. Rosenthal P, Borsook D. The corneal pain system. Part I: The missing piece of the dry eye puzzle. *Ocul Surf* 2012;10:2–14.
  6. Galor A, Levitt RC, Felix ER, Martin ER, Sarantopoulos CD. Neuropathic ocular pain: an important yet underevaluated feature of dry eye. *Eye (Lond)* 2015;29:301–312.
  7. Kalangara JP, Galor A, Levitt RC, Felix ER, Alegret R, Sarantopoulos CD. Burning Eye Syndrome: Do neuropathic pain mechanisms underlie chronic dry eye? *Pain Med* 2015;0:1-10.
  8. Maldonado MJ, Pastor JC *Guiones de Oftalmología* 2ª Ed. McGraw Hill; Madrid: 2012.
  9. Lindsley K, Matsumura S, Hatef E, Akpek EK. Interventions for chronic blepharitis. *Cochrane database Syst Rev.* 2012;5:CD005556.
  10. Lindsley K, Nichols JJ, Dickersin K. Interventions for acute internal hordeolum. *Cochrane Database Syst Rev.* 2013;4:CD007742.
  11. Leonardi A. Management of vernal keratoconjunctivitis. *Ophthalmol Ther* 2013;2:73–88.
  12. Aoki H, Hiraoka M, Hashimoto M, Ohguro H. Systemic cyclosporine therapy for scleritis: A proposal of a novel system to assess the activity of scleritis. *Case Rep Ophthalmol* 2015;6:149–157.
  13. Fiore DC, Pasternak A V., Radwan RM. Pain in the quiet (not red) eye. *Am Fam Physician* 2011;82:69–73.
  14. Yoo W-S, Kim B-J, Chung I-Y, Seo S-W, Yoo J-M, Kim S-J. A case of phacolytic glaucoma with anterior lens capsule disruption identified by scanning electron microscopy. *BMC Ophthalmol* 2014;14:133.
  15. Kothari R, Tathe S, Gogri P, Bhandari A. Lens-induced glaucoma: The need to spread awareness about early management of cataract among rural population. *ISRN Ophthalmol* 2013;2013:581727.



16. Zurutuza A, Andonegui J, Berástegui L, et al. Bilateral Posterior Scleritis. *An Sist Sanit Navar* 2011;34: 313-315.
17. Lee AG, Grewal DS, Khan MA, Kedar S. Ocular Ischemic Syndrome - Eye Wiki (American Academy of Ophthalmology) [http://eyewiki.aao.org/Ocular\\_Ischemic\\_Syndrome](http://eyewiki.aao.org/Ocular_Ischemic_Syndrome) (3 de marzo de 2016) última revisión 4 de febrero de 2015.
18. Terelak-Borys B, Skonieczna K, Grabska-Liberek I. Ocular ischemic syndrome - a systematic review. *Med Sci Monit* 2012;18:138–144.
19. Rosenthal P, Borsook D. Ocular neuropathic pain. *Br J Ophthalmol* 2016;100:128-134.
20. Lemp MA, Foulks GN. The definition and classification of dry eye disease: Report of the Definition and Classification Subcommittee of the International Dry Eye WorkShop. *Ocul Surf* 2007;5:75–92.
21. Parra A, Madrid R, Echevarria D, et al. Ocular surface wetness is regulated by TRPM8-dependent cold thermoreceptors of the cornea. *Nat Med* 2010;16:1396-1399.
22. Sobas EM, Videla S, Maldonado MJ, Pastor JC. Ocular pain and discomfort after advanced surface ablation: an ignored complaint. *Clin Ophthalmol* 2015;9:1625–1632.
23. Shtein RM. Post-LASIK dry eye. *Expert Rev Ophthalmol* 2011;6:575–82.
24. Garcia-Zaliskak D, Nash D, Yeu E. Ocular surface diseases and corneal refractive surgery. *Curr Opin Ophthalmol* 2014;25:264–269.
25. Shaheen BS, Bakir M, Jain S. Corneal nerves in health and disease. *Surv Ophthalmol* 2014;59:263–285.
26. Theophanous C, Jacobs DS, Hamrah P. Corneal neuralgia after LASIK. *Optom Vis Sci* 2015;92:233-240.