

UNIVERSIDAD DE VALLADOLID
FACULTAD DE MEDICINA
DEPARTAMENTO DE ANATOMÍA Y RADIOLOGÍA.



**CASO CLÍNICO DE CÁNCER
DE MAMA LOCALMENTE
AVANZADO**

Grado Medicina Promoción 2010-2016
Universidad de Valladolid

Autoras: - Silvia Moreno Pulido
- María Ruiz Soriano

Tutores: - Francisco López-Lara Martín
- Patricia Diezhandino García

Índice

1. Resumen	pag 2
2. Abstract.....	pag 2
3. Palabras claves	pag 2
4. Key-words	pag 2
5. Introducción	pag 2
6. Material y métodos	pag 4
7. Resultados	pag 5
8. Discusión	pag 6
9. Conclusión	pag 15
10. Bibliografía	pag 16

Resumen

Se presenta un caso clínico de cáncer de mama en el que existe invasión de la cadena mamaria interna sin previa afectación axilar. Se trata de una mujer de 49 años que mediante autoexploración se detecta un nódulo en la mama derecha. La enfermedad se diagnostica en un estadio localmente avanzado lo que posibilita un tratamiento conservador con intención curativa. Se discute el caso, incluyendo diagnóstico, posibilidades terapéuticas y resultados.

Abstract

The current study presents a case of breast cancer in which an invasion of the internal mammary chain without axillary lymph node involvement has been identified. The patient is a woman aged 49 who through self-examination detects a lump in the right breast. The disease is diagnosed in a localized stage which allows conservative treatment with curative attempt. The case is discussed, including diagnosis, therapeutic prospects and outcomes.

Palabras clave

Cáncer de mama, carcinoma ductal infiltrante, ganglio centinela, tumorectomía, mamografía, cadena mamaria interna.

Keywords

Breast cancer, infiltrating ductal carcinoma, sentinel lymph node, tumorectomy, mamography, internal mammary chain.

Introducción

El cáncer de mama es el tumor más frecuente en mujeres con una incidencia estimada de 1,67 millones de casos en el 2012, lo que supone el 25% de los cánceres en mujeres. Una de cada ocho mujeres lo padecerá a lo largo de su vida, motivo por el cual está muy presente en la conciencia de la población. En los países en vías de desarrollo su mortalidad representa el 14,3% de la total, con 324.000 defunciones, mientras que en los países desarrollados su mortalidad representa el 15,4%, con 198.000 defunciones¹. La mortalidad por cáncer de mama ha descendido un 24% por varias razones. En primer lugar, por las campañas de diagnóstico precoz que han permitido diagnosticar lesiones de menor tamaño, con un mejor pronóstico.

En segundo lugar, por la efectividad de los tratamientos complementarios y en menor medida por la disminución del uso de la terapia hormonal sustitutiva posmenopáusica^{2,3}.

No es una enfermedad exclusiva de mujeres, los hombres también pueden padecerlo siendo 100 veces menos frecuente. Globalmente en las mujeres existe un riesgo vital de aproximadamente un 13%, que se incrementaría con aquellas situaciones que aumenten la exposición a estrógenos, la obesidad, la no lactancia y otros factores, como la dieta grasa, la industrialización de los países en desarrollo. Los factores que elevan la probabilidad de desarrollarlo solo se identifican en un 50% de los casos. En cuanto a mutaciones en la línea germinal (BRCA1 y BRCA2, p53 (Li Fraumeni)) solo se detectan en un 10% de los casos diagnosticados.^{4,5}

El diagnóstico y tratamiento del cáncer de mama requiere, por su complejidad, un abordaje multidisciplinar. La posibilidad de ofrecer la mejor estrategia diagnóstica y terapéutica con un resultado óptimo depende en gran medida de la existencia de unidades multidisciplinarias de patología mamaria, como la Unidad De Patología Orgánica de la Mama del Hospital Clínico Universitario De Valladolid (UPOM), en las que las mujeres pueden ser evaluadas de forma simultánea y coordinada por los diferentes especialistas que participaran en su proceso³.

Se ha demostrado que el screening poblacional ha conseguido disminuir la incidencia del cáncer avanzado de mama y por lo tanto la mortalidad entre un 20-35% en edades comprendidas entre los 50-69 años si bien el decremento es ligeramente inferior entre los 40-49 años. En un 50% de los casos el cáncer de mama se detecta en mujeres mediante mamografía, el protocolo de detección precoz de cáncer aconseja una mamografía cada 2 años a todas las mujeres entre 45 y 65 años⁹.

Cuando aparece expresión clínica, lo más frecuente es la presencia de un bulto en mama, de ahí la importancia de la detección de los mismos mediante la autoexploración mamaria en toda mujer una vez finalizada la pubertad⁴. Otros síntomas y signos pueden ser el dolor mamario, retracción cutánea o del pezón, piel de naranja, emisión de líquido sanguinolento, ganglios en axila o lesión eccematoide con costras^{2,4}.

Hoy en día, existen diversos tratamientos, cuya elección depende principalmente del tipo histopatológico, del estadio de la enfermedad y, en menor medida, de otros factores como la localización tumoral, el tamaño de la mama y la actitud de la paciente en su conservación. Las decisiones terapéuticas se establecen en base a las categorías de estadificación establecidas, que dependerán tanto del tumor primario, valorando su tamaño y la invasión local, como de su extensión a otros órganos en función de la afectación ganglionar o la presencia de metástasis. La estadificación se realiza mediante la clasificación TNM de la American Joint Committee on Cancer, cuya última actualización es del 2010⁶.

Material y método

Mujer de 49 años que consulta a través de la UPOM del Hospital Clínico Universitario de Valladolid, por detectarse en la autoexploración dos nódulos en su mama derecha, sin otros síntomas asociados. A la inspección no se apreciaban asimetrías, ni retracción de la piel, ni cambios en el pezón, ni secreciones. A la palpación se apreciaban dos nódulos en los cuadrantes internos de aproximadamente 1 cm cada uno, sin adenopatías axilares.

Como antecedentes personales destacan: fumadora de 10 cigarrillos al día desde los 22 años, obesidad, menarquía a los 15 años, anticonceptivos orales durante seis años, G2P2A0, sin ninguna patología asociada. Seguimiento de revisiones previas ginecológicas y mamografías de screening sin hallazgos de interés. Sin antecedentes quirúrgicos destacables y sin historia familiar oncológica relevante.

La mamografía reveló dos nódulos BIRADS 4 en la unión de los cuadrantes internos de la mama derecha, sin adenopatías axilares (imagen 1). La ecografía mamaria evidenció una adenopatía de 1cm en la cadena mamaria interna. El resultado de la biopsia de los nódulos mamarios fue carcinoma ductal infiltrante en ambos. Se realizó estudio de extensión consistente en una TC y una gammagrafía ósea en las que se observó patología degenerativa en el ala sacra izquierda y una pequeña captación en el esternón, de origen benigno. Los resultados del hemograma y bioquímica sanguínea fueron normales.

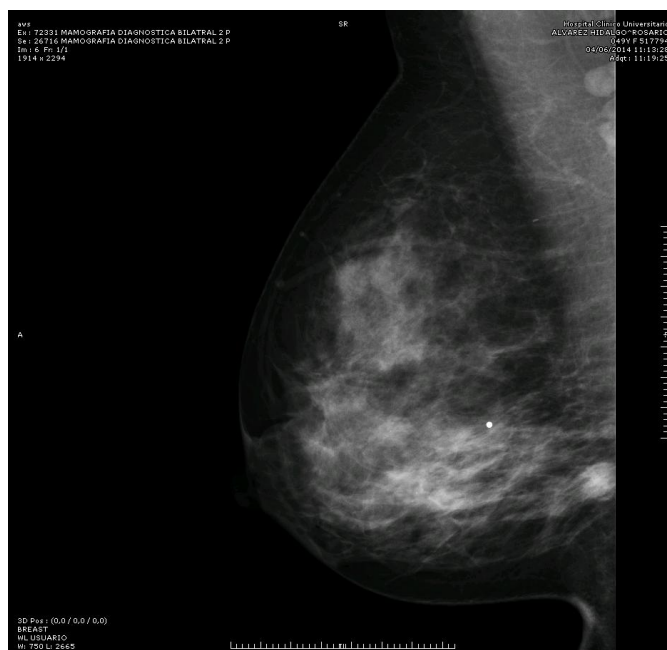

Imagen 1. Mamografía

Resultados

Tras ser comentado el caso en el comité de la UPOM se realizó cirugía conservadora mediante tumorectomía, biopsia selectiva del ganglio centinela y exéresis de la adenopatía de la mamaria interna. La búsqueda selectiva del ganglio centinela fue negativa. El estudio anatomopatológico de los dos nódulos mamarios mostraba bordes libres de infiltración tumoral, aislada infiltración linfovascular sobre todo en la periferia de las lesiones y un carcinoma ductal infiltrante pobremente diferenciado, con componente intraductal asociado, G3 (3+3+2) multifocal. La inmunohistoquímica: receptor de estrógenos (RE) 95%, receptor de progesterona (RP) 20%, Ki67 30% y HER2 negativo, subtipo luminal B. El resultado del estudio anatomopatológico de la adenopatía de la mamaria interna fue metástasis de carcinoma. Con los datos obtenidos el caso se clasificó como pT1c(m)pN2bM0, G3, estadio IIIA, RE +, RP +, Ki67 +, HER2 -, luminal B.

Tras aceptar la paciente el tratamiento adyuvante se inició la quimioterapia con esquema FEC "100" x3 ciclos seguidos de Paclitaxel semanal x12 ciclos. El tratamiento comenzó en agosto del 2014 y finalizó en enero de 2015 con tolerancia aceptable, presentando una toxicidad general grado I y II consistente en astenia, mucositis, estreñimiento, emesis, retención hídrica, mialgias, neuropatía sensitiva leve, anemia leve, alopecia y amenorrea. Por esta toxicidad se redujo la dosis del

Paclitaxel al 80% en los tres últimos ciclos y se pautaron corticoides para alivio de edemas y algias.

Finalizada la quimioterapia la paciente recibió radioterapia locorregional. Tras realizar TC de simulación y planificación 3D, se procedió a la administración de la radioterapia externa sobre la mama derecha, niveles ganglionares I, II y II, fosa supraclavicular derecha, cadena mamaria interna y sobreimpresión del lecho tumoral mediante técnica isocéntrica con boost integrado. La duración del tratamiento fue de seis semanas, finalizando en marzo de 2015. La mama derecha y la fosa supraclavicular recibieron un total de 50,4 Gy con fracciones de 1,8 Gy/día, cinco días a la semana. La mamaria interna y la sobreimpresión del lecho tumoral alcanzaron una dosis total de 58,8 Gy con fraccionamiento de 2,1Gy cinco veces por semana. La tolerancia a la irradiación fue buena sin toxicidad aguda. Se prescribió asimismo tratamiento hormonal adyuvante con inhibidores de la aromatasas (Aromasin®) por 5 años de tratamiento.

Discusión

Presentamos un caso de una mujer de 49 años, premenopáusica, múltipara con dos hijos sanos, que estuvo en tratamiento con anticonceptivos orales, con obesidad tipo 1, fumadora sin historia familiar previa de cáncer de mama. De estos antecedentes se considerarían factores de riesgo la edad, ya que se encuentra en el rango en el que la incidencia del cáncer de mama es mayor; la toma de anticonceptivos orales también lo es pues hay datos que muestran un ligero aumento del riesgo relativo de desarrollar cáncer de mama el cual se prolonga 10 años tras suspender el tratamiento⁷. La obesidad y un índice de masa corporal elevado se han relacionado con un creciente aumento del riesgo del cáncer de mama posmenopáusico, pero no se ha podido demostrar el mismo aumento del riesgo en mujeres premenopáusicas. Por otro lado, como factores protectores destaca la maternidad en contraposición a la nuliparidad, y la lactancia⁸.

En cuanto a la localización del tumor, el 49% de los tumores de mama se encuentran en el cuadrante superior externo donde hay más tejido mamario, el 25% se ubica en la zona retroareolar, el 18% en el cuadrante superior interno, un 8% en el cuadrante inferior externo y solo el 3% en el cuadrante inferior interno² (imagen 2).

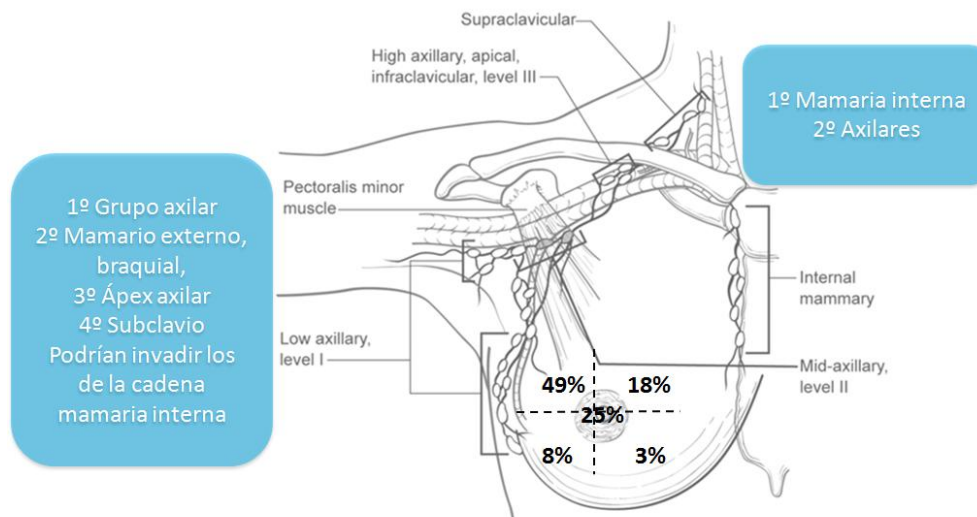


Imagen 2: Distribución anatómica del cáncer y su habitual drenaje linfático^{2,11}.

La localización del tumor y la distribución de los linfáticos van a determinar los grupos ganglionares que se afectan primero. Cuando el tumor se localiza en los cuadrantes externos los primeros en afectarse suelen ser los ganglios axilares seguidos del grupo mamario externo, braquial, ápex o axilar central, y finalmente el grupo subclavio (subclavios, supraclaviculares) o a la confluencia venosa yúgulosubclavia. También pueden invadir los ganglios de la cadena mamaria interna en un 5% de los casos cuando los ganglios axilares son negativos y en un 15% cuando son positivos. En los tumores que se encuentran en los cuadrantes internos y los retroareolares, el orden de afectación varía, afectándose primero los ganglios de la cadena mamaria interna y posteriormente los axilares¹¹.

En nuestra paciente, los dos nódulos, se localizaron en la unión de los cuadrantes internos con afectación de la cadena mamaria interna y sin afectación axilar lo cual ocurre en el 25% de los casos en esta localización al momento del diagnóstico, aumentando este porcentaje al 50% cuando la axila ya está afectada¹¹. De forma global, se puede afirmar que en la mayoría de las ocasiones la afectación de la cadena mamaria interna se produce en presencia de invasión linfática axilar y es excepcional su afectación neoplásica en ausencia de enfermedad axilar, menor del 1%¹⁰.

La afectación ganglionar es el factor predictivo positivo más importante de metástasis. Su diseminación normalmente sigue un orden predeterminado, afectando inicialmente al ganglio del nivel I para luego ir hacia el nivel II y nivel III; sin embargo, en algunas ocasiones se produce una afectación directa del nivel II o III

sin invasión del previo. Este fenómeno se describe como metástasis saltadora. Este hecho siempre se ha de valorar cuando se realiza el muestreo axilar.^{10, 12}

El diagnóstico de sospecha del cáncer de mama se basa en tres pilares fundamentales: examen clínico, pruebas de imagen (mamografía y ecografía), y citología/biopsia⁵. Además, se hace necesario en todo diagnóstico un estudio de extensión básico que comprende: analítica con hemograma, bioquímica con función hepática, los marcadores tumorales CEA y CA15.3, que servirán para la respuesta al tratamiento y el seguimiento, y radiografía de tórax. En caso de dudas, se podrán pedir otros estudios complementarios como la resonancia magnética y si el paciente presentara otros síntomas de alarma o una enfermedad avanzada, ante la sospecha de metástasis se realizaría un TAC toracoabdominal, gammagrafía ósea, PET.^{4, 13}

La mamografía es utilizada para el screening y para establecer el diagnóstico de una masa en la mama. Detecta microcalcificaciones, deformidades arquitectónicas y nos da una idea de la densidad mamaria. El instituto americano de radiología creó un sistema de notificación de imágenes y datos de la mama (BI-RAD) con el fin de homogeneizar los hallazgos mamográficos. Establecen 6 categorías: BIRADS 0, requiere mayor evaluación con otro método; BIRADS 1, mama normal; BIRADS 2, hallazgo benigno; BIRADS 3 hallazgo probablemente benigno; BIRADS 4, anomalía sospechosa de malignidad, requiere biopsia; BIRADS 5, altamente sugestivo de malignidad; BIRADS 6, tumor maligno confirmado por biopsia con persistencia de imagen.¹⁴

La ecografía mamaria actualmente se usa como una herramienta auxiliar en el diagnóstico del cáncer de mama. Nos permite centrar nuestra atención en un área de interés identificada como anómala mediante la exploración física o mamográfica, y profundizar en el estudio de los ganglios linfáticos. Está especialmente indicada en mamas jóvenes ya que presentan mayor densidad. Además, es ventajosa como guía en la localización preoperatoria de lesiones no palpables⁵, en la biopsia con aguja y en la aspiración.

Nuestra paciente presentó dos nódulos BIRADS 4 que se evidenciaron tanto en la mamografía como en la ecografía, con ganglios axilares negativos pero con una adenopatía de 1 cm en la cadena mamaria interna. En el diagnóstico de sospecha de cáncer es necesario realizar una biopsia o una citología para lo cual disponemos de distintas técnicas: la biopsia con aguja gruesa que se usa tanto para lesiones

palpables como para lesiones no palpables en las que será necesaria una guía ecográfica o radiológica, y la biopsia quirúrgica con o sin marcaje radiológico⁵. Las indicaciones para realizar estas técnicas son las mismas pero se recurre a la biopsia quirúrgica cuando la biopsia por aguja gruesa fracasa o cuando muestra hiperplasia atípica o carcinoma in situ ya que subestima la tasa de carcinomas invasivos asociados¹³. En nuestro caso clínico la biopsia se realizó con aguja gruesa y confirmó el diagnóstico de certeza: carcinoma ductal infiltrante.

Finalmente, el estudio anatomopatológico establece el diagnóstico histológico e inmunohistoquímico que revelarán el pronóstico de la paciente. Según la afectación o no de la membrana basal se clasifican en no invasivos (in situ) o invasivos. Dentro del no invasivo encontramos el carcinoma ductal in situ (CDIS), que a su vez consta de cinco subtipos: comedocarcinoma, papilar, micropapilar, sólido y cribiforme, aunque en el 30-60% de los casos hay más de un tipo histológico, el carcinoma lobulillar in situ (CLIS), que con frecuencia es multifocal y bilateral, y la enfermedad de Paget del pezón. Dentro del cáncer invasivo, el carcinoma ductal infiltrante es el más frecuente, representa hasta el 70-80% de los casos, siendo el 20-30% restante carcinomas lobulillares, medulares, mucinosos, papilares, tubulares e inflamatorios. Otros tipos menos frecuentes son el carcinoma filoides, el angiosarcoma y el linfoma primario².

Un factor pronóstico decisivo es el grado de diferenciación tumoral que nos va a indicar la mayor o menor agresividad del tumor. Hay una relación entre el grado de diferenciación y el grado histológico o de Nottingham¹⁵ (tabla 1).

Grado histológico	Grado de diferenciación
G1	Bien diferenciado
G2	Moderadamente diferenciado
G3	Poco o mal diferenciado

Tabla 1. Grados histológicos y de diferenciación¹⁵

Mediante la inmunohistoquímica analizamos el porcentaje de positividad o negatividad de los receptores de estrógeno, receptores de progesterona, Her2Neu y Ki67. Cada marcador tiene sus peculiaridades pero todos nos sirven para establecer el pronóstico. Los receptores de estrógenos y progesterona nos permiten predecir la respuesta a las distintas líneas de tratamiento y buscaremos terapias específicas

para bloquearlos ya que estos tumores son considerados hormonodependientes¹³. El Her2 es un receptor que en condiciones normales controla una correcta proliferación celular, hallándose alterado en algunos cánceres en los que ensombrece el pronóstico¹⁵. Hay un tratamiento específico, el Herceptin, nombre genérico trastuzumab, que se une a dichos receptores e impiden que éstos reciban señales de crecimiento, se prescribe cuando éste es fuertemente positivo¹³. El Ki67 indica el grado de proliferación de las células informándonos de la velocidad de crecimiento lo que nos ayuda a predecir su evolución. En función de la inmunohistoquímica se establece la clasificación molecular.² (tabla 2)

Luminal A 73%	Luminal B 12%	Mixto	Her2neu 4%	Triple negativo 11%
RE + RP+ HER2-	RE+ RP- HER2-	RE +/- RP +/- HER2+	RE- RP- HER2+	RE- RP- HER2-

Tabla 2. Clasificación molecular del cáncer de mama²

La afectación de los ganglios axilares sigue siendo el factor pronóstico más significativo de recurrencia y supervivencia en las pacientes con cáncer de mama en estadio temprano por ello es de vital importancia una búsqueda activa de los ganglios afectados¹⁶. Actualmente la prueba de elección para el estadiaje axilar es la búsqueda selectiva del ganglio centinela, que ha reemplazado a la disección axilar en algunos casos, por ser una técnica mínimamente invasiva en contraposición con la última⁴. El ganglio centinela es el o los ganglios del territorio linfático que reciben en primer lugar el flujo linfático del tumor (primera estación de drenaje). La biopsia del ganglio centinela se realiza mediante linfogammagrafía que consiste en la inyección de un radioisótopo unido a moléculas de alto peso molecular en el tumor, posteriormente se explora la axila con una sonda que detecte la radioactividad de los ganglios. Cuando se detecta radioactividad en algún ganglio son extirpados y analizados anatomopatológicamente de forma intraoperatoria. Si la anatomía patológica muestra células tumorales se procede a la realización de una linfadenectomía más o menos extensa en función del grupo ganglionar y número de ganglios afectados. Teóricamente si los ganglios centinelas están libres de tumor, el resto de los ganglios axilares también lo estarán. Sin embargo esta técnica tiene ciertas limitaciones, estando contraindicada en el carcinoma inflamatorio, cirugía o radiación previa de axila y cuando hay adenopatías axilares palpables o visibles en

la ecografía¹³ (tabla 3). En este último caso se hace una punción para estudio citológico y si es positiva para malignidad se realiza linfadenectomía axilar. La búsqueda del ganglio centinela en nuestra paciente fue negativa y sin embargo el estudio de la adenopatía de la mamaria interna reveló metástasis de carcinoma.

Recomendación		Recomendación	
Cirugía axilar previa	No	Cáncer de mama inflamatorio	No
Tras tratamiento sistémico primario	No	Cirugía previa de mama no oncológica	No
Tumores T3 o T4	No	Adenopatías axilares palpables	No
Embarazo	No	Tumores T1 o T2	No
Tumores multicéntricos	Si	Pacientes ancianas	Si
Evaluación de adenopatías en cadena mamaria interna	Si	Previo a tratamiento sistémico primario	Si
CDIS con mastectomía	Si	Cáncer de mama en el varón	Si
Obesidad	Si	Biopsia previa	Si
Carcinoma ductal in situ tratado mediante cirugía conservadora	No recomendada, salvo tumores > 5cm o con microinvasión comprobada o sospechada		

Tabla 3. Recomendaciones de la sociedad americana de oncología médica para la realización de la biopsia de ganglio centinela 13

En cuanto al tratamiento para nuestro estadio, IIIA, hay dos líneas aceptadas, la primera consta de una quimioterapia neoadyuvante seguida de cirugía con estadiaje axilar intraoperatorio más radioterapia. La alternativa, que es la que se ha realizado en nuestro caso clínico es tumorectomía con estadiaje axilar intraoperatorio más radioterapia. En ambas está indicada la quimioterapia adyuvante, hormonoterapia y/o trastuzumab.¹³

El tratamiento quirúrgico busca tanto el control regional de la enfermedad como la obtención de información pronóstica necesaria para poder optar al tratamiento complementario más idóneo. Es importante conseguir la mínima mutilación y las

menores secuelas estéticas. Fue a partir de los años 70 cuando cambió el planteamiento Halstediano que suponía que el control local de la enfermedad era curativo; entendido en la actualidad el cáncer de mama como una enfermedad sistémica, es necesario un control sistémico para obtener un tratamiento curativo, permitiendo optar por cirugías más conservadoras con los mismo resultados. La cirugía conservadora consiste en la extirpación total tumoral con un margen de seguridad determinado, intentando preservar el aspecto de la mama. Sus principales indicaciones son los estadios I y II, siempre y cuando no exista alguna de las estas contraindicaciones: síntomas inflamatorios, multicentricidad clínica o radiológica, relación desfavorable entre el tamaño del tumor y de la mama, embarazo, contraindicaciones para administrar radioterapia y cáncer de mama en el varón¹³.

En función del tamaño y de la localización del tumor se optará por una de estas técnicas quirúrgicas: cuadrantectomía, segmentectomía, tumorectomía y excisión ampliada. Si el estudio de los márgenes de resección no fueran satisfactorios sería necesaria una ampliación de la cirugía. Como indicaciones absolutas de ésta encontramos los márgenes de resección muy invadidos por el tumor, como indicaciones relativas microcalcificaciones residuales en la mamografía postquirúrgica, márgenes de resección escasamente afectados, áreas extensas de CDIS en la pieza y márgenes indeterminados¹³.

En nuestro caso clínico se realizó una tumorectomía que consiste en la extirpación del tumor asegurando la obtención de bordes libres de infiltración.

La radioterapia adyuvante reduce el porcentaje de recidivas locorregionales y mejora la supervivencia. Su momento óptimo de administración dependerá del uso de quimioterapia y del esquema utilizado. En caso de haber realizado tratamiento con quimioterapia adyuvante, se retrasará 4 semanas tras la misma. Es obligada la radioterapia posoperatoria como parte de la cirugía conservadora de la mama para reducir las tasas de recurrencia local y obtener así los mismos resultados que con una cirugía radical. Así ha sido demostrado en varios estudios con cifras equivalentes en supervivencia y control local^{17, 18}.

Se están realizando ensayos clínicos que evalúan la cirugía conservadora de la mama con diferentes técnicas de radioterapia como es la radioterapia intraoperatoria (RIO) con el objetivo de minimizar la duración del tratamiento y limitar la radiación al mismo cuadrante de la mama afecta. Otra nueva modalidad es la irradiación parcial

acelerada de la mama que consiste en la aplicación intersticial con un catéter para la administración de la irradiación cuyos resultados están siendo prometedores¹⁹.

A nuestra paciente se le irradió la fosa supraclavicular, porque como indican las guías se trataba de un tumor localmente avanzado N2, la cadena mamaria interna, debido a la afectación de dicho nivel, y sobreimpresión del lecho quirúrgico, puesto que los márgenes fueron inferiores a 1 cm (Imagen 3).

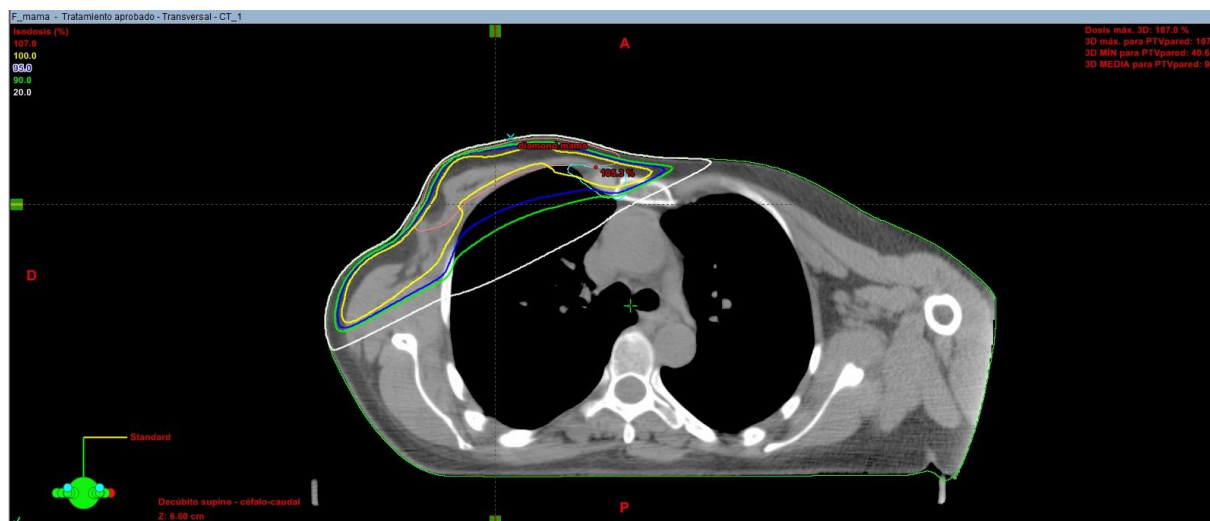


Imagen 3. Radioterapia

En cuanto al tratamiento sistémico lo primero que hay que evaluar es el riesgo que presenta nuestra paciente y así clasificarla en: bajo, intermedio o alto riesgo. Nuestra paciente presenta un riesgo intermedio conforme lo establecido¹⁶ (tabla 5).

Factores	Bajo riesgo*	Riesgo intermedio **		Alto riesgo**	
		Negativa	Negativa	Positiva 1 a 3	Positiva 1 a 3
Metástasis axilar	Negativa	Negativa	Positiva 1 a 3	Positiva 1 a 3	Positiva +4
HER2NEU	Negativo	Positivo	Negativo	Positivo	Positivo
Receptores hormonales	Positivo	Negativo	Negativo		
Tamaño tumoral	Menor o igual 2	Mayor 2	Mayor 2		
Invasión vasculolinfática	Ausente	Presente	Presente		
GH y GN	Grado I	Grado II y III	Grado II y III		
Edad	>= 35	<35	<35		

*para incluirse en bajo riesgo deben cumplirse todas las condiciones

**para incluirse en intermedio y alto riesgo basta una sola condición

Tabla 5. Grupos de riesgo del cáncer de mama definidos en la reunión San Gallen 200716

El tratamiento con quimioterapia adyuvante también ha demostrado una mejora en la supervivencia global independientemente de la edad, afectación ganglionar y sensibilidad hormonal. De los estudios publicados se ha llegado a la conclusión de que la administración de poliquimioterapia es superior a la monoterapia. Los últimos resultados del Early Breast Cancer Trialists Collaborative Group²⁰ confirman la superioridad de los regímenes con antraciclinas (FAC (fluoruracilo, adriamicina y ciclofosfamida) y FEC (fluoruracilo, epirubicina y ciclofosfamida)) sobre CMF (Ciclofosfamida + Metotrexate + Fluoruracilo) con una disminución del riesgo relativo de recaída y muerte en un 38% en mujeres menores de 50 años y en casi el 20% en mujeres entre los 50 y 69 años con independencia del uso de Tamoxifeno, estado de receptores hormonales, afectación ganglionar y otras características tumorales.

Como indican las guías nuestra paciente por tratarse de un riesgo intermedio con ganglios positivos fue tratada con 3 ciclos de FEC 100 seguido de Paclitaxel con toxicidad aceptable.

La hormonoterapia adyuvante en líneas generales, está recomendada para todos los tumores con receptores de estrógenos positivos. Los SERMs (selective estrogen receptor modulators) están indicados en mujeres pre y posmenopáusicas, pero se asocian con un aumento de la densidad de mineralización ósea, de los sofocos, del riesgo de tromboembolismo y del cáncer de endometrio. Los inhibidores de la aromatasa están indicados en pacientes posmenopáusicas precediendo o reemplazando a los SERMs y han demostrado ser más eficaces en comparación con la monoterapia con tamoxifeno. Dados los resultados obtenidos con los inhibidores de la aromatasa en mujeres posmenopáusicas se está investigando su papel en las mujeres premenopáusicas asociadas a la ablación ovárica.⁴ Nuestra paciente premenopáusica recibió tratamiento hormonal adyuvante con exemestano, un inhibidor de la aromatasa, con buena tolerancia.

La paciente finalizó el tratamiento con recuperación de la toxicidad secundaria a la Quimioterapia y posterior Radioterapia comenzando Hormonoterapia por 5 años.

Una vez finalizado el tratamiento es imprescindible realizar un seguimiento a estas pacientes cuya finalidad es detectar un posible diagnóstico de recidiva local y general, así como de segundas neoplasias o vislumbrar complicaciones y toxicidades derivadas de los diferentes tratamientos. Sin embargo, hasta la fecha no se ha demostrado que el diagnóstico precoz de la recidiva beneficie la supervivencia

de estas pacientes por lo que no está justificada la realización de pruebas complementarias como la radiografía de tórax, gammagrafía... Éstas sólo se realizarán cuando la paciente presente algún síntoma que sugiera reaparición de la enfermedad.¹³ La ESMO aconseja realizar una historia clínica y exploración física cada 3-6 meses durante los 3 primeros años, después cada 6-12 meses hasta el quinto año y después anualmente, una mamografía bilateral tras la intervención quirúrgica conservadora y contralateral en caso de intervención quirúrgica radical cada 1 o 2 años y exploración ginecológica anual en mujeres con útero intacto, aunque el intervalo puede ser más largo en mujeres sometidas a histerectomía total²¹.

Conclusión

El cáncer de mama es un problema personal, familiar, social, y también profesional, de gran magnitud en nuestra sociedad. Tras nuestro trabajo, se pone de manifiesto la importancia de los programas de screening y las campañas de concienciación de los diferentes órganos del Sistema Nacional de Salud, que permiten que cada vez se realicen diagnósticos más precoces y tratamientos más conservadores.

Así mismo, dada la complejidad de la enfermedad se pone en evidencia la necesidad de un abordaje multidisciplinar rápido y preciso con unos procesos diagnósticos protocolizados. Las Unidades de Patología Oncológica Mamaria ofrecen una atención integral y de calidad, coordinando los distintos especialistas, agilizando los procesos y garantizando una correcta continuidad asistencial que permite la individualización de los tratamientos en cada forma de presentación.

El caso de nuestra paciente representa el quehacer diario en cualquier servicio de oncología médica y radioterápica y se ha presentado por la rara frecuencia de afectación de la cadena mamaria interna sin previa afectación axilar.

Bibliografía

1. <http://globocan.iarc.fr/Default.aspx> [internet]. International Agency for Research on Cancer. World Health Organization. GLOBOCAN 2012: Estimated Cancer Incidence, Mortality and Prevalence Worldwide in 2012. Disponible a: http://globocan.iarc.fr/Pages/fact_sheets_cancer.aspx
2. Farreras, Rozman. Medicina interna. Volumen I. XVII edición. Barcelona: Elsevier España SL; 2012.
3. Felipe A. Calvo. Oncología Radioterápica, Principios, Métodos, Gestión y Práctica Clínica. Madrid: Arán; 2010.
4. Eric K. Hansen, Mack Roacht III. Handbook of Evidence- Based Radiation Oncology. Second Edition. San Francisco: Springer; 2010
5. Jonathan S. Berek, Neville F. Hacker. Oncología ginecológica de Berek & Hacker. Quinta edición. Barcelona: WoltersKluwerLippincottWilliams&Wilkins; 2010
6. <http://www.sedim.es> [internet]. Hospital Morales Meseguer (Murcia), Dra. María Martínez Gálvez, Enero de 2015. http://www.sedim.es/nueva/wp-content/uploads/2015/01/Cap%C3%ADtulo_6_Estadificaci%C3%B3n_ok.pdf
7. Collaborative Group on Hormonal Factors in Breast Cancer. Breast cancer and hormonal contraceptives: collaborative reanalysis of individual data on 53,297 women with breast cancer and 100,239 women without breast cancer from 54 epidemiological studies. Lancet 1996;347:1713–1727
8. Seom.org [internet]. Madrid: Dra Ana Santaballa Bertrán; [24 Marzo 2015; 15/12/2015]. Disponible en: <http://www.seom.org/es/informacion-sobre-el-cancer/info-tipos-cancer/cancer-de-mama-raiz/cancer-de-mama>
9. Programa de detección precoz del cáncer de mama junta de castilla y león. Consejería de sanidad. Dirección general de salud pública y consumo. Servicio de promoción de la salud y programas preventivo 2005. <http://www.saludcastillayleon.es/ciudadanos/es/salud-estilos-vida/prevencion-cancer/deteccion-cancer-mama/programa-deteccion-precoz-cancer-mama-publicacion>
10. AceaNebril B. Linfadenectomía y biopsia del ganglio centinela. En: Cirugía de la mama (Guía Clínica de la Asociación Española de Cirujanos nº 10). Sierra García J, Piñero Madrona A, Illana Moreno J, editores. Madrid: Arán Ediciones SL; 2006. p.375-98

11. webs.um.es [internet]. Universidad de Murcia; Miguel Alcaraz Baños; [28/03/2009;15/12/2015].
<https://webs.um.es/mab/miwiki/doku.php?id=lecciones>
12. Vinagre Martínez LM. Anatomía quirúrgica de la mama. En: Cirugía de la mama (Guía Clínica de la Asociación Española de Cirujanos nº 10). Sierra García J, Piñero Madrona A, Illana Moreno J, editores. Madrid: Arán Ediciones SL; 2006. p. 27-37.
13. Juan Antonio Guerra, Fernando Moreno. Guía clínica Diagnóstico y Tratamiento cáncer de mama. Madrid: Oncosur; 2007
14. Martín Granados García, Ángel Herrera Gómez. Manual de Oncología Procedimientos médico quirúrgica. Cuarta edición. México: McGraW-Hill Interamericana Editores;2010
15. Sociedad española de anatomía patológica. Preguntas y respuestas para comprender tu informe de anatomía patológica. Cáncer de mama. Madrid; 2011.
16. Instituto Ángel H.Roffo. Pautas En Oncología y Diagnóstico, Tratamiento y Seguimiento del Cáncer. Buenos Aires; 2010.
17. Clarke M, Collins R, Darby S, et al. Effects of radiotherapy and of differences in the extent of surgery for early breast cancer on local recurrence and 15-year survival: an overview of the randomised trials. Lancet. 2005;366:2087-106.
18. Veronesi U, Cascinelli N, Mariani L, et al. Twenty-year follow-up of a randomized study comparing breast-conserving surgery with radical mastectomy for early breast cancer. N Engl J Med. 2002;347:1227-32.
19. Smith BD, Arthur DW, Buchholz TA, Haffty BG, Hahn CA, Hardenbergh PH, et al. Accelerated partial breast irradiation consensus statement from the American Society for Radiation Oncology (ASTRO). Int J RadiatOncolBiolPhys. 2009;74:987-1001.
20. Early Breast Cancer Trialists' Collaborative Group (EBCTCG). Effects of chemotherapy and hormonal therapy for early breast cancer on recurrence and 15-year survival: an overview of the randomised trials. Lancet 2005; 365: 1687-717.
21. Departamet de Salut de Catalunya. Guías de práctica clínica en cáncer de Catalunya. Oncoguía de mama, actualización 2008. Catalunya; 2008

22.ESMO Guidelines Task Force. Minimum Clinical Recommendations for diagnosis, adjuvant treatment and follow-up of primary breast cancer. [enlínia]. [Data d'accés:14/04/03]. Lugano, Switzerland: European Society for Medical Oncology (ESMO); 2002. Disponiblea: http://www.esmo.org/reference/reference_guidelines.htm; 2002.