



Universidad de Valladolid



UNIVERSIDAD DE VALLADOLID
INSTITUTO DE OFTALMOBIOLOGÍA APLICADA

MÁSTER EN ENFERMERÍA OFTALMOLÓGICA
CLÍNICA Y QUIRÚRGICA

***“ENDOFTALMITIS. PAPEL DE
ENFERMERÍA EN LA PREVENCIÓN DE LA
ENDOFTALMITIS POSTQUIRÚRGICA”***

AUTORA: JULIA UCERO ESTEBAN

TUTORA: M^a LUISA PARRADO VILLALIBRE

VALLADOLID, JUNIO 2016

ÍNDICE

1.- JUSTIFICACIÓN	3
2.- OBJETIVOS	5
3.- INTRODUCCIÓN	6
1.1. Concepto	6
1.2. Etiología	6
1.3. Patogenia	8
1.4. Factores de riesgo.....	11
1.5. Clasificación, tipos de endoftalmitis.....	12
1.6. Clínica	12
1.7. Diagnóstico y tratamiento	13
4.- PAPEL DE ENFERMERÍA EN LA PREVENCIÓN DE ENDOFTALMITIS POSTQUIRÚRGICAS	16
5.- METODOLOGÍA	24
6.- CONCLUSIONES.....	27
7.- BIBLIOGRAFÍA.....	28
8.- ANEXOS	31
8.1. Anexo I: penetración de diferentes antimicrobianos en cámaras intraoculares	31
8.2. Anexo II: definición de términos relacionados con los procedimientos de limpieza, desinfección y esterilización	32

RESUMEN:

En la actualidad la sociedad está demandando cirugías oculares como la cirugía de estrabismo, de refractiva o de cataratas, que permiten mejorar la calidad de vida de las personas. Sin embargo una mala actuación por parte del personal de quirófano, como el desconocimiento o la desidia en la prevención de la contaminación del ámbito quirúrgico, puede ocasionar complicaciones indeseadas como es el caso de la endoftalmitis, que a pesar de su baja incidencia puede comprometer seriamente la integridad del globo ocular.

Palabras clave: endoftalmitis, endoftalmitis postquirúrgica, endoftalmitis postraumática, endoftalmitis endógena, endoftalmitis y enfermería, esterilización en quirófano.

ABSTRACT:

Today society is demanding eye surgery as strabismus surgery, refractive or cataract, which improve the quality of life of people. However a bad performance by the operating room staff, as ignorance or negligence in preventing contamination of the surgical field, can cause unwanted as in the case of endophthalmitis complications, which despite its low incidence can seriously compromise the integrity of the eyeball.

Keywords: endophthalmitis, postsurgical endophthalmitis, post-traumatic endophthalmitis, endogenous endophthalmitis, endophthalmitis and nursing, sterilization in the operating room.

1.- JUSTIFICACIÓN

Actualmente, la oftalmología ha evolucionado en el control de enfermedades oculares, y en el incremento de la demanda de procedimientos quirúrgicos para mejorar la calidad de vida de la población, como la cirugía refractiva o de cataratas.

Sin embargo, de este tipo de acciones, así como de traumatismos abiertos o septicemia, tanto bacteriana como fúngica, pueden derivar complicaciones como la endoftalmitis, la cual es una enfermedad poco frecuente pero con consecuencias graves e irreversibles como la pérdida de visión.

Según Ortega-Larrocea G, et al, en el año 2011, la incidencia mundial de endoftalmitis fue de 0.07% a 0.14%.

En España, según la Sociedad Española de Retina y Vítreo (SERV), la causa principal de esta patología es la cirugía ocular (ver tabla 1), y de ésta, la cirugía de cataratas supone el 90% de los casos. Como segunda causa más frecuente de endoftalmitis se encuentra el traumatismo ocular abierto. La endoftalmitis de origen endógeno supone entre el 2-8%, siendo la más infrecuente.^{1,2}

Tabla 1: Incidencia según procedimiento quirúrgico.²

PROCEDIMIENTO	INCIDENCIA
Cirugía extracapsular de catarata	0,072 - 0,12%
Facoemulsificación	0,015 - 0,5%
Queratoplastia penetrante	0,08 - 0,2%
Trabeculectomía	0,2 - 0,7%
Vitrectomía 20G	0,018 - 0,14%
Vitrectomía 23 y 25G	0,23% - 0,84%

La incidencia de endoftalmitis infecciosa ha disminuido de manera progresiva, desde el 0,327% de los años 70, al 0,158% de los años 80, hasta el 0,087% de los 90. Sin embargo, en el caso de las cataratas, debido a la introducción de la cirugía

mediante facoemulsificación por córnea clara y sin suturas, la incidencia en la primera década del siglo XXI ha aumentado al 0,265%.³

Para evitar dicha complicación es fundamental la prevención de la infección del globo ocular abierto, tanto en procedimientos quirúrgicos, como en traumatismos oculares abiertos mediante un tratamiento profiláctico precoz, basado en antisepsia y antibioterapia.

En el caso de la septicemia se realizará una búsqueda exhaustiva del foco séptico mediante una serie de pruebas para su posterior tratamiento.

La finalidad de este trabajo es inculcar que aunque la incidencia de la endoftalmitis sea baja, su morbilidad no lo es, por lo que es fundamental la profilaxis mediante la higiene del quirófano y del personal sanitario, la esterilización del material, así como la preparación del paciente de la manera adecuada; además de su diagnóstico precoz, para que, mediante una actuación inmediata, se consiga el menor daño posible. Ya que la prontitud del tratamiento antibiótico es fundamental para frenar el crecimiento exponencial de las bacterias en las primeras fases de la patología.^{1, 2, 4, 5, 6, 7}

2.- OBJETIVOS

- **Objetivo principal:**

Conocer la endoftalmitis infecciosa, así como la importancia de la profilaxis pre y post quirúrgica de la misma.

- **Objetivo secundario:**

Educar al personal de enfermería de quirófano en la importancia de la asepsia y esterilización ante una intervención quirúrgica oftalmológica.

3.- INTRODUCCIÓN

3.1.- Concepto:

La endoftalmitis es la respuesta inflamatoria grave del segmento anterior y posterior del globo ocular, ocasionado por un proceso infeccioso, bien sea de origen bacteriano o fúngico, y como consecuencia de una cirugía intraocular, un traumatismo ocular abierto o debido a una septicemia.^{2, 4, 8}

3.2.- Etiología

La endoftalmitis tiene diferente origen, bien sea quirúrgica, postraumática o endógena.

Endoftalmitis postquirúrgica:

Se inicia pasadas semanas de la intervención, pudiéndose alargar su aparición tras meses o incluso años después de la cirugía. Suelen ser microorganismos de escasa virulencia y hongos. Tiene una incidencia entre el 8-18% de los casos de endoftalmitis. Estos microorganismos tienen diferente origen:

- La flora bacteriana de la propia superficie ocular del paciente intervenido, así como la autoadministración del tratamiento antibiótico tópico (colirios) en el postoperatorio inicial, y los hábitos higiénicos de éste interfieren en la cicatrización del globo ocular.
- La contaminación del material, el instrumental o el campo quirúrgico.
- Complicaciones quirúrgicas como una rotura capsular intraoperatoria con pérdida de humor vítreo.
- Una cicatrización deficiente de la herida aumenta el riesgo de infección.

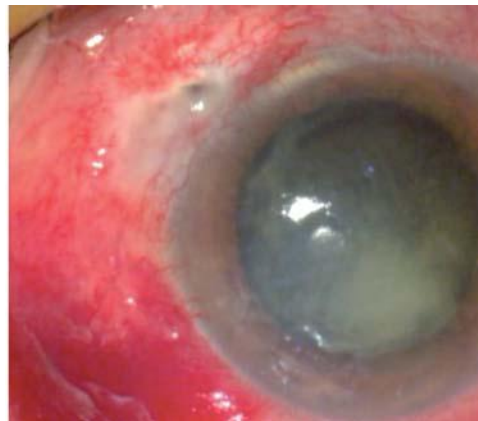

Imagen 1: endoftalmitis postquirúrgica por estreptococo. Se observa punto filtrante.²

- Pacientes que en el periodo preoperatorio padecen blefaritis e inflamación o infección palpebral.^{2, 6}

Endoftalmitis postraumática:

Es una complicación poco frecuente pero muy grave. Tiene una incidencia entre un 1-17%. Si el traumatismo se originara en un medio rural, la incidencia aumentaría a un 30%. El pronóstico visual se verá afectado

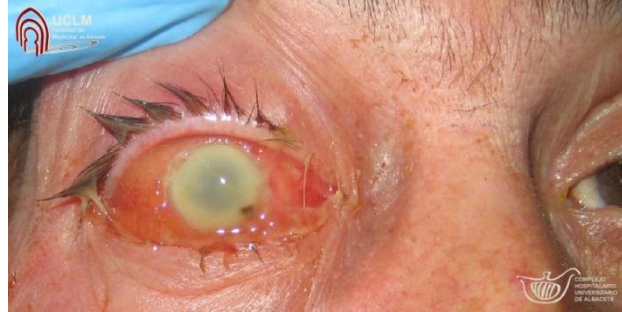

Imagen 2: endoftalmitis postraumática de dos días de evolución.⁹

por las características del cuerpo extraño intraocular (CEIO) como el tamaño, la localización, el material, la trayectoria y la toxicidad ocular ocasionada por su retención dentro del globo ocular.

Es la segunda causa de endoftalmitis más frecuente después de la quirúrgica.^{2, 10}

Endoftalmitis endógena:

Se origina dentro del propio organismo. El microorganismo se disemina a través del torrente sanguíneo hacia el globo ocular desde un foco primario extraocular. Éstos cruzan la barrera hemato-ocular y colonizan el ojo. Tiene una incidencia del 2-8% de todos los casos de endoftalmitis. Los orígenes más frecuentes son:

- Abscesos gastrointestinales o hepáticos.
- Infecciones del tracto urinario.
- Endocarditis.
- Meningitis.
- Neumonía.
- Infección de piel y tejidos blandos.^{2, 11}

3.3.- Patogenia:

De origen postquirúrgico:

El 95% de las bacterias causantes de endoftalmitis en los países occidentales son los gram positivos, originados en su gran mayoría por la contaminación con bacterias de la superficie ocular.

Las endoftalmitis ocasionadas por *Streptococcus* son graves y de inicio temprano y con pocas probabilidades de recuperar la visión, ya que son muy virulentos.

Sin embargo los *Staphylococcus* no son tan agresivos, aunque según un estudio del Bascom Palmer Eye Institute los SARM han aumentado su incidencia (ver tabla 2).^{2, 3, 8}

Tabla 2: Microorganismos identificados a partir de endoftalmitis postquirúrgicas.⁸

MICROORGANISMO	FRECUENCIA (%)
Cocos Gram positivos	52,2
<i>Staphylococcus epidermidis</i>	37,2
<i>Staphylococcus spp.</i>	2,7
<i>Staphylococcus aureus</i>	0,9
<i>Streptococcus spp.</i>	11,5
Bacilos Gram positivos	21,2
<i>Bacillus spp.</i>	4,4
<i>Propionobacterium acnes</i>	2,7
Bacilos Gram negativos	29,2
<i>Acinetobacter spp</i>	1,8
<i>Enterobacter spp</i>	1,8
<i>Haemophilus spp</i>	0,9
<i>Klebsiella spp.</i>	0,9
<i>Pseudomonas spp.</i>	22,1
<i>Bacteroides spp.</i>	0,9
<i>Proteus spp.</i>	0,9
Actinomicetos	4,4
Hongos	18,6

De origen postraumático:

El espectro microbiológico de la endoftalmitis traumática son generalmente más virulentos que las producidas en otras condiciones. Los más significativamente aislados son bacterias gram positivas, en especial especies de *Staphylococcus*.

En cuanto a los *Streptococcus*, el más identificado es del grupo *Viridians*, y existe una alta incidencia de especies de *Bacillus* gram positivos (*Bacillus cereus*).

En menor frecuencia se aíslan *Bacillus* gram negativos y hongos (ver tabla 3).^{8, 10}

Tabla 3: Microorganismos asociados con endoftalmitis post-traumática.⁸

MICROORGANISMO	FRECUENCIA (%)
Cocos Gram positivos	55,8 - 95
<i>Staphylococcus epidermidis</i>	21,2
<i>Staphylococcus spp.</i>	0,9
<i>Staphylococcus aureus</i>	0,9
<i>Streptococcus spp.</i>	26,5
<i>Enterococcus sp.</i>	0,9
Bacilos Gram positivos	21,2
<i>Bacillus spp.</i>	17,7
<i>Listeria spp.</i>	0,9
Anaerobios	2,7
Bacilos Gram negativos	21,2
<i>Acinetobacter spp.</i>	1,8
<i>Aeromonas spp.</i>	2,7
<i>Escherichia coli</i>	3,5
<i>Enterobacter spp.</i>	1,8
<i>Klebsiella spp.</i>	8,8
<i>Pseudomonas spp.</i>	8,8
<i>Serratia</i>	1,4
<i>Alcaligenes</i>	0,9
Actinomicetos	6,2
Hongos	7,7

En el 62-65% de los casos se detecta un único microorganismo, mientras que un 12-42% de los pacientes padecen polimicrobios.

De origen endógeno:

Los agentes causales de la endoftalmitis endógena varían en función del foco primario en que se hallen y viajan al ojo mediante metástasis hematógena, afectando tanto al segmento anterior como posterior.

Diferentes estudios realizados en el Este de Asia, EEUU (32%) y Europa (37%)

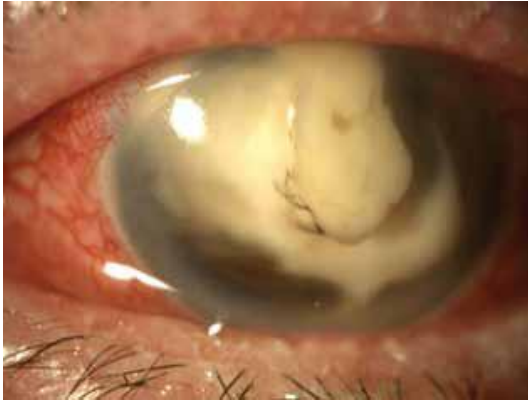


Imagen 3: endoftalmitis endógena por *Aspergillus*.

publicados por Wong y cols, Osaka y cols o el de Jackson y cols respectivamente demuestran que los gérmenes gram negativos son los más frecuentes, destacando la *Klebsiella sp* y *Escherichia coli* como segundo lugar, sin embargo está aumentando su incidencia entre los pacientes más graves las *Pseudomonas spp.*¹²

Los hongos son otras de las causas de endoftalmitis endógena, los más frecuentes son:

- *Cándida albicans*.
- *Aspergillus* (mala evolución).

La endoftalmitis bacteriana a menudo es diagnosticada tardíamente y en ella se hallan:

- *Streptococcus*.
- *Staphylococcus Aureus*.
- *Staphylococcus Epidermidis* (rara vez).²

3.4.- Factores de riesgo:

De origen postquirúrgico:

Existen factores de riesgo que aumentan la incidencia de endoftalmitis postoperatoria, sin embargo estos factores varían en las distintas publicaciones.

En el caso de la cirugía de cataratas, según la Sociedad Europea de Cirujanos de Catarata y Refractiva (ESCRS) supone un factor de riesgo:

- La no administración de la inyección intracameral de Cefuroxima.
- La incisión en córnea clara (y posición) frente a túnel escleral.
- El tipo de material de la lente intraocular (LIO).
- Las complicaciones que puedan surgir durante la cirugía.
- La falta de asepsia por parte del personal sanitario.
- Un quirófano séptico.⁶

De origen postraumático:

Existen numerosos factores de riesgo para desarrollar endoftalmitis traumática como son:

- Presencia de un CEIO.
- Retraso en el diagnóstico y en la extracción del CEIO, así como en el inicio del tratamiento antibiótico.
- Mayor tamaño y gravedad de la herida.
- Traumatismo por aguja.
- Contaminación herida.
- Heridas ocasionadas en el medio rural.
- Retraso en la reparación tisular de la herida.
- Rotura capsular.
- Implante primario de la LIO.^{2, 10}

De origen endógeno:

- Enfermedades subyacentes que predisponen a la infección sistémica (diabetes, inmunosupresión, insuficiencia renal en diálisis, enfermedad cardíaca, neoplasias).

- El abuso de drogas por vía intravenosa.
- El uso crónico de catéteres.²

3.5.- Clasificación, tipos de endoftalmitis:

- Según la vía de acceso al interior del globo ocular pueden ser:
 - o Exógena por inoculación directa desde el exterior del organismo. La endoftalmitis exógena puede ser debida a la cirugía intraocular, trauma ocular abierto o por extensión desde tejidos anexos al globo ocular.
 - o Endógena por diseminación a través del torrente sanguíneo desde el propio organismo.
- Según su presentación clínica la endoftalmitis puede ser:
 - o Aguda: se presenta durante las primeras 6 semanas después del acto quirúrgico con sintomatología intensa. Este tipo de endoftalmitis también puede presentarse de forma aguda diferida.
 - o Crónica: ocurre meses o años después de la cirugía y cursa con sintomatología insidiosa.
- Según el germen causal puede ser bacteriana o fúngica.²

3.6.- Clínica:

Endoftalmitis quirúrgica:

Las personas con endoftalmitis de origen quirúrgico cursan con disminución de la visión, dolor ocular, ojo rojo con inflamación y edema conjuntival, hipopion, vitritis progresiva, opacificación de la cámara anterior con células, edema de párpados. Además de otros signos, como el edema córnea, edema de retina, lagrimeo...¹³

Endoftalmitis postraumática:

Los signos y síntomas son similares a otras endoftalmitis. El diagnóstico puede retrasarse debido a los signos de enmascaramiento originados por un traumatismo ocular, como son, la respuesta inflamatoria y la opacidad de los medios.

Se puede apreciar fotofobia, dolor, pérdida visual, hipopion, membrana inflamatoria sobre el iris, el cristalino o LIO, vitritis, periflebitis retinal, pérdida del reflejo rojo naranja o empeoramiento progresivo de la visualización del segmento posterior.

Dependiendo del agente etiológico puede condicionar el cuadro clínico, por tanto la infección por hongo es la más frecuente en lesiones con CEIO, ocasionado por material vegetal o con tierra. Ocasionan inflamación progresiva, opacidades como “bola de nieve” en el vítreo, vitritos crónicos e infiltrados blanquecinos alrededor de la herida primaria.¹⁰

Endoftalmitis endógena:

Los signos y síntomas son parecidos a otras endoftalmitis exógenas, como la disminución de la visión, inyección conjuntival, dolor ocular, hipopion, edema corneal y vitritis. En el fondo de ojo pueden aparecer embolias arteriales, hemorragias con necrosis, infiltrados perivasculares, nódulos blanquecinos retinianos o subretinianos.^{2, 13}

3.7- Diagnóstico y tratamiento:

Endoftalmitis postquirúrgica:

En la endoftalmitis postquirúrgica se debe realizar una biopsia para la detección del agente causal. Se realiza una inyección intravítrea con Vancomicina para

las infecciones bacterianas y con Voriconazol en el caso de que la infección sea fúngica. Se administrará Claritromicina como tratamiento sistémico. La vitrectomía es recomendada por muchos autores.²

Endoftalmitis postraumática:

El diagnóstico de la endoftalmitis postraumática es complejo ya que se superponen los signos del traumatismo con los de la propia infección. No existe un protocolo consensuado para el tratamiento de las endoftalmitis postraumáticas. Se realizará una inyección intravítrea con tratamiento antibiótico (el mismo que las endoftalmitis exógenas) y antifúngico con Voriconazol, así como antibióticos y antifúngicos sistémicos.

El antibiótico escogido debe cubrir frente a los patógenos más comunes y tener una adecuada penetración intraocular (ver anexo I).

La vitrectomía precoz puede ocasionar complicaciones, por lo que se recomienda realizarla si existe un empeoramiento en las primeras 24 horas desde el inicio del tratamiento antibiótico o si no existe mejoría en las primeras 48 horas.²

Endoftalmitis endógena:

La endoftalmitis endógena es una complicación de un cuadro sistémico, por lo que estos pacientes requieren un manejo de su patología infecciosa sistémica. El oftalmólogo en estos casos debe trabajar conjuntamente con otros especialistas para el tratamiento de estas enfermedades. Para ello se recogerá un cultivo sistémico para conocer el agente causal. Si el estado general del paciente lo permite se recogerá una biopsia intravítrea para confirmar el diagnóstico. Dependiendo del agente causal se realizará una inyección intravítrea antibiótica o antifúngica. Se administrarán antibióticos y antifúngicos sistémicos (cefalosporinas de tercera generación, Vancomicina, Ciprofloxacino

y Voriconazol como antifúngico) así como corticoides y ciclopléjicos tópicos. La vitrectomía puede resultar beneficiosa en casos de endoftalmitis grave.²

4.- PAPEL DE ENFERMERÍA EN LA PREVENCIÓN DE ENDOFTALMITIS POSTQUIRÚRGICAS

El papel de enfermería en la prevención de la infección posquirúrgica es fundamental, adoptando una serie de medidas profilácticas dirigidas a disminuir su incidencia, eliminando tanto la flora conjuntival del propio paciente como el procedente del personal de quirófano o del instrumental quirúrgico, además de la utilización de mecanismos de barrera como son la mascarilla, guantes, bata, gorro, calzas...⁵

Es importante asegurar, en el área quirúrgica, la renovación del aire, además es recomendable realizar muestreos periódicos del ambiente para detectar hongos y bacterias.

Medidas profilácticas preoperatorias:

- Administración de tratamiento antibiótico tópico días previos a la intervención, explicando al paciente la importancia de un correcto uso de los colirios, insistiendo en el lavado de manos previo a la manipulación del colirio, evitar el contacto con los dedos del dispensador del colirio así como con las pestañas, córnea, párpados..., además se evitará que el tapón de éste se caiga. En cualquiera de estos casos se desechará el colirio.
- Antes de entrar a quirófano se preguntará al paciente si desde la última visita al oftalmólogo ha notado algún cambio oftalmológico como infecciones, lagrimeo, traumatismos..., si ha tenido algún cambio en el estado general de salud, así como si ha comenzado algún tratamiento nuevo. Se preguntará además si es alérgico a algún fármaco, alimento o material.
- Higiene ocular en párpados, pestañas y borde palpebral con toallitas estériles antes de la cirugía en ambos ojos, insistiendo en el ojo a intervenir. Para ello se insistirá en el lavado previo de las manos con agua y jabón y secado con paño desechable. Se utilizará una toallita para cada ojo.

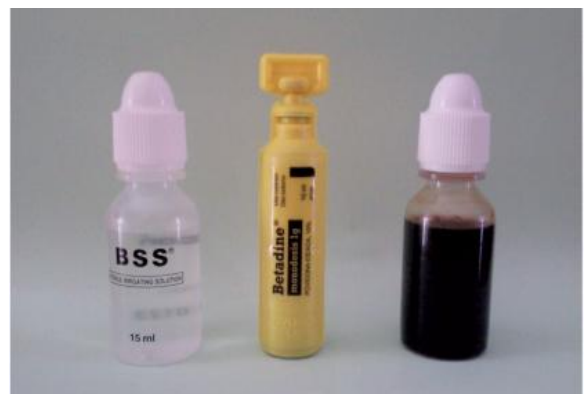
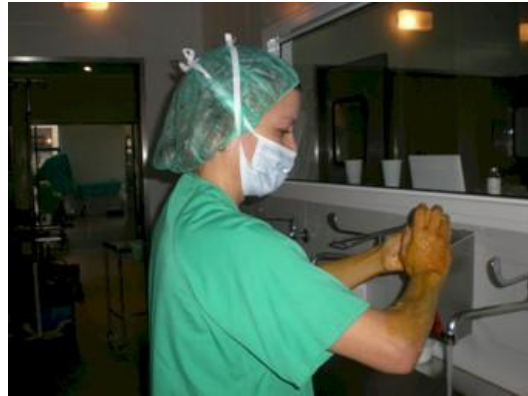
Imagen 4: betadine al 5%⁵

- Una vez en quirófano se procede a la desinfección del ojo con povidona yodada al 10% diluida al 50% con BSS (Solución Salina estéril Balanceada), para conseguir concentraciones del 5%. Se instila un par de gotas tanto en el fondo de saco conjuntival, como en la zona periocular. Se tendrá cuidado en no tocar con los dedos el aplicador del BSS. En caso de alergia a la povidona yodada se utilizará Clorhexidina al 0,05%. En ambos casos se dejará actuar al menos 3 minutos antes de la cirugía.
- Se desinfectará el párpado, las pestañas, la ceja, el pómulo, el tabique nasal y parte de la frente con la ayuda de una pinza y una gasa impregnada en povidona yodada al 10%. Se realizará desde la zona interna del párpado hacia la zona externa y siempre en la misma dirección. Se pintará una zona mayor que el área transparente del campo oftálmico estéril.
- La enfermera instrumentalista procederá al lavado quirúrgico, el objetivo de este lavado es la eliminación de los microorganismos que puedan residir en las manos, uñas, espacios interdigitales antebrazos y codos.⁵



Para ello se seguirá la siguiente [Imagen 5: lavado de manos quirúrgico.](#) técnica:

- Retirar los accesorios que se lleven puestos en las manos como por ejemplo anillos, relojes, pulseras.
- Las uñas deberán estar limpias, sin esmalte.
- Se deberá tener un grifo con sistema de codo o pedal para evitar la contaminación.
- Abrir el grifo y mojar las manos comenzando por los codos.
- Aplicar una dosis de jabón antiséptico.
- Manteniendo las manos siempre más altas que los codos, se lavarán desde éstas hasta el codo.
- Aclarar desde las uñas hasta los codos.

- Continuar frotando las uñas con cepillo estéril impregnado de jabón antiséptico, después las manos, insistiendo en las zonas interdigitales y terminar con antebrazos y codos.
- Aclarar con agua abundante y cada brazo por separado, empezando por la punta de los dedos hasta el codo con agua corriente.
- Cerrar el grifo siempre con el codo o el pedal, procurando mantener la asepsia, ya que si se pierde se comenzará la técnica de nuevo.
- Secar con paño estéril con pequeños toques y sin frotar, y empezando por las manos e ir bajando hasta los codos.^{14, 15}

Se utilizará como antiséptico jabón líquido en dispensador (solución jabonosa de Clorhexidina al 5% o Povidona yodada). Además de un cepillo de uñas desechable impregnado en solución antiséptica.^{14, 15}

- Seguidamente se colocará la bata estéril de la siguiente manera:
 - Coger la bata doblada y separarse de la mesa, hacia una zona donde poder tener un margen de seguridad durante la colocación.
 - Manteniendo la bata doblada, localizar la cinta del cuello.
 - Dejar desplegar la bata, manteniendo la parte interna de la misma hacia el cuerpo. No hay que tocar la parte externa con las manos desnudas.
 - Manteniendo las manos a nivel de los hombros, se introducirán ambos brazos en las mangas simultáneamente.
 - La enfermera circulante coloca la bata sobre los hombros, cogiéndola por la costura interior del hombro y brazo. Se tracciona de la bata, dejando las manos ocultas por los puños, para utilizar el método cerrado de colocación de guantes. En el caso que la enfermera instrumentista utilice el método abierto, la enfermera circulante traccionará hasta dejar las manos descubiertas. Se ata la parte posterior a nivel del

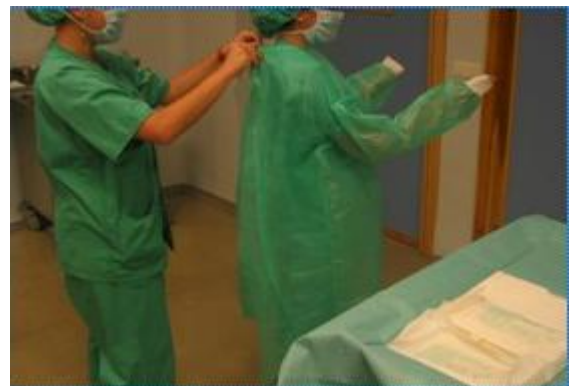

Imagen 6: colocación bata quirúrgica.

cuello y cintura, tocando el exterior de la bata a nivel de las cintas o sujeciones, solo en la espalda.¹⁵

- Finalmente se colocará los guantes estériles de la siguiente manera:
 - Se colocarán los guantes con el envoltorio dentro del campo estéril, y se abrirá éste como si fuera un libro, por las esquinas del mismo y sin tocar los guantes.
 - Con el dedo índice y pulgar se coge la parte invertida del guante (cara interna) y se introducen los dedos haciendo hueco hasta introducir la mano entera, dejando el guante sin estirar completamente.
 - Con la mano enguantada se introducen los dedos por debajo de la

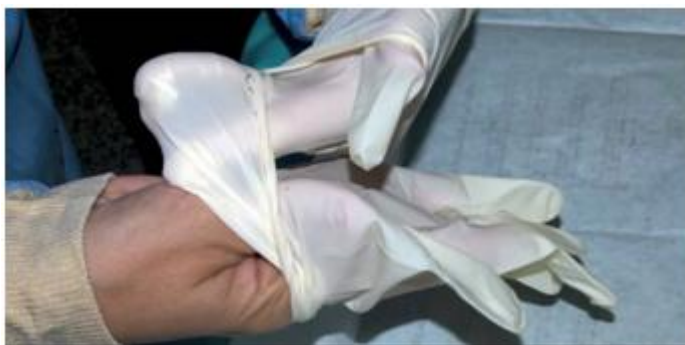

Imagen 7: colocación guantes quirúrgicos.

parte invertida (cara externa) del guante izquierdo, y se introducirá la mano con la ayuda de los dedos, estirando completamente el guante tapando parte

de la bata.

- Finalmente hay que terminar de estirar el otro guante. Se introducirán los dedos de la mano izquierda por debajo del doblez que quedó y se estirará tapando parte de la bata.^{14, 15}

Medidas profilácticas intraoperatorias:

Todo el material quirúrgico tiene que estar estéril. Es fundamental que la enfermera instrumentalista vele por la esterilidad del campo quirúrgico y de todo el material que se vaya a utilizar en la operación, comprobando que los paquetes estériles no hayan perdido su integridad ni estén húmedos, además se comprobará la tira reactiva que confirme la correcta esterilización del material. Por otra parte se comprobará la fecha de caducidad del material que se vaya a utilizar durante la intervención como en los preparados de uso oftalmológico, como es el caso de las lentes intraoculares (LIO), Membrane blue, viscoelástico...

- Una vez se haya colocado la bata y los guantes estériles dicha enfermera procederá al montaje de la mesa quirúrgica colocando un paño estéril en una mesita auxiliar. Para las cirugías oftálmicas existen unos packs que contienen todo lo necesario para montar estas mesas.
- Se colocará encima de este paño todo el material quirúrgico que se precise para cada intervención, y solo la enfermera instrumentista o el cirujano pueden tocar tanto el campo quirúrgico como el material contenido en él.
- Se colocará el paño oftálmico estéril al paciente, teniendo especial cuidado en dejar las pestañas y los bordes palpebrales adheridos en el plástico transparente, para evitar que entren en contacto con el material quirúrgico y pueda ser contaminado.
- Se prestará especial atención al retirar el Blefarostato y el plástico una vez finalizada la intervención quirúrgica para evitar la contaminación del globo ocular.⁵

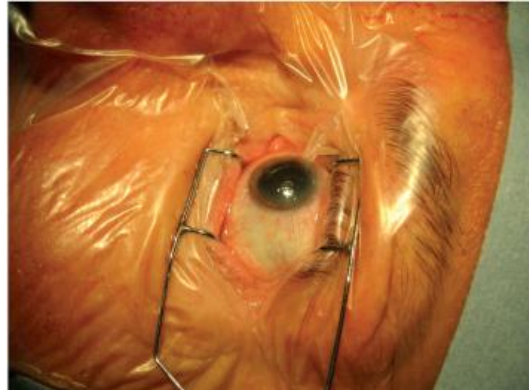


Imagen 8: colocación del paño adhesivo y Blefarostato.⁵

Medidas profilácticas postoperatorias:

Se administrarán antibióticos tópicos tras finalizar la intervención de manera profiláctica, insistiendo en el correcto uso de los colirios. Ante cualquier duda de contaminación del colirio se desechará, de esta manera se reducirá la contaminación de la superficie ocular. Además se administrarán de manera sistémica.⁵

Otra de las medidas profilácticas después de una intervención es la limpieza, desinfección y esterilización del aparataje e instrumental de quirófano, con el fin de evitar la transmisión de infecciones.¹⁶

Esterilización del material quirúrgico:

El instrumental de oftalmología es muy delicado ya que es de pequeño tamaño y fino, por lo que es fundamental que se mantenga en buenas condiciones y se manipulen en función de las instrucciones de cada fabricante, de ésto dependerá el tipo de material a esterilizar, la resistencia a las distintas temperaturas, la reutilización del instrumental, así como el coste.

Esta tarea se lleva a cabo en el servicio de esterilización de los hospitales y centros sanitarios. La ubicación de este servicio se recomienda que se sitúe cerca de la zona quirúrgica, además de seguir el circuito de esterilización para evitar errores.

Este circuito está compuesto de diferentes áreas o zonas como son:

- Área sucia: se recoge el material y se revisa, se realiza el lavado-descontaminación y desinfección utilizando guantes y procurando eliminar todo resto orgánico que pudiera contener el instrumental con la ayuda de un cepillo. Se procede al secado con papel desechable y aire comprimido. Se colocan los protectores en el instrumental y se clasifica.
- Área de empaquetado: se preparan los paquetes de material para su esterilización sellándolos y fechándolos.
- Zona de esterilización: se clasifica el material según el tipo de esterilización que necesita (calor húmedo o autoclave, óxido de etileno o gas plasma de peróxido de hidrógeno). Se comprueba que el empaquetado sea el correcto y se introducen en los aparatos oportunos para cada material procediendo a la esterilización.
- Área limpia: es donde se clasifica y almacena el material estéril en estanterías de rejilla, en contenedores o en armarios cerrados.
Es importante comprobar que los paquetes no hayan perdido su integridad física.

Los desinfectantes y antisépticos utilizados para la limpieza son:

- Desinfectantes:
 - o Alcoholes.
 - o Aldehídos:
 - Formaldehído.

- Paraformaldehído.
- Glutaraldehído.
- Glutaraldehído fenolato.
- Asociación de aldehídos.
- Ortoftaldehído.
- Oxidantes:
 - Ácido peracético.
 - Peróxido de hidrógeno.
 - Persulfato o ácido peroxigénico.
- Derivados clorados:
 - Hipoclorito.
 - Cloramina-T.
- Derivados de amonio cuaternario.
- Fenoles y derivados.
- Yodóforos.
- Antisépticos:
 - Biguanidas:
 - Clorhexidina.
 - Paraclorometaxilenol.
 - Yodóforos.
 - Alcoholes.
 - Triclosan.^{16, 17}

El personal de limpieza de quirófano, así como el personal encargado de la desinfección y esterilización del material quirúrgico, debe poseer conocimientos sobre el tipo de material y los productos empleados para su desinfección, así como el orden de limpieza. Además deberán tener claras las definiciones de los términos relacionados con los procedimientos de limpieza, desinfección y esterilización (ver anexo II).

Por otra parte deberán conocer los mecanismos de prevención de infección como el uso de mascarillas, gorro y calzas en caso llevar calzado de calle.

El servicio de Medicina Preventiva es el encargado de decidir y validar el tipo de productos que hay que utilizar para la limpieza, desinfección y esterilización de cada material.¹⁸

Diagnósticos de enfermería:

- Riesgo de contaminación (00180):
 - Riesgo de contaminación manifestado por prácticas de higiene diaria.
 - Riesgo de contaminación manifestado por el uso inapropiado de ropas protectoras.
 - Riesgo de contaminación manifestado por prácticas de higiene personal.

- Riesgo de infección (00004):
 - Riesgo de infección manifestado por destrucción tisular y aumento de la exposición ambiental.
 - Riesgo de infección manifestado por procedimientos invasivos.
 - Riesgo de infección manifestado por conocimiento insuficiente para evitar la exposición a patógenos.¹⁹

5.- METODOLOGÍA

Para la recopilación de información de este trabajo, de tipo evaluación de patologías desde el punto de vista de enfermería, realicé una búsqueda de artículos en lengua española e inglesa en las siguientes bases de datos además de en Biblioteca Crochrane y Pudmed:

- Cuiden: introduciendo la palabra “endofalmitis” en la base me salieron 6 artículos, de los cuales seleccioné para el trabajo los siguientes:
 - o Actuación de enfermería en la prevención de endofalmitis postquirúrgicas.⁵
 - o Guía técnica limpieza, desinfección y esterilización.¹⁸

- Elsevier: introduciendo la palabra “endofalmitis” en la base me salieron 347 artículos, introduje las palabras “endofalmitis postquirúrgica” y la búsqueda se redujo a 10 artículos, buscando con las palabras “endofalmitis postraumática” la lista se redujo a 13 artículos, introduje las palabras “endofalmitis endógena” encontrando 35 artículos, buscando como “endofalmitis y enfermería” aparecieron 10 artículos y buscando como “esterilización en quirófano” aparecieron 84 artículos, de todos ellos únicamente me parecía interesante para el trabajo el siguiente:
 - o Profilaxis antibiótica intraocular para evitar la endofalmitis postquirúrgica de cirugía de catarata.¹

- Biblioteca Virtual de Salud (BVS): introduje la palabra “endofalmitis” y surgieron como búsqueda bibliográfica 5670 artículos, como artículos a texto completo aparecieron 89 artículos y como sitios saludables 1 artículo. Busqué con las palabras “endofalmitis postquirúrgica” y la lista se redujo como búsqueda bibliográfica a 27 artículos, como artículos a texto completo aparecieron 9 artículos y como sitios saludables 0 artículos. Introduje las palabras “endofalmitis postraumática” y la lista se redujo como búsqueda bibliográfica a 7 artículos, y como artículos a texto completo y como sitios saludables 0 artículos.

Busqué con las palabras “endofthalmitis endógena” y la lista se redujo como búsqueda bibliográfica a 43 artículos, como artículos a texto completo aparecieron 16 artículos y como sitios saludables 0 artículos.

Introduje las palabras “endofthalmitis y enfermería” y la lista se redujo como búsqueda bibliográfica a 4 artículos, como artículos a texto completo y como sitios saludables 0 artículos.

Busqué con las palabras “esterilización en quirófano” y la lista se redujo como búsqueda bibliográfica 273 artículos, como artículos a texto completo apareció 1 artículo y como sitios saludables 0 artículos. De todos ellos únicamente utilicé para el trabajo el siguiente artículo:

- Valoración de la endofthalmitis en la primera etapa clínica.⁴

- Scielo: introduciendo la palabra “endofthalmitis” en la base me salieron 56 artículos, introduje las palabras “endofthalmitis postquirúrgica” y la búsqueda se redujo a 5 artículos, busqué con las palabras “endofthalmitis postraumática” y no encontré ningún artículo, introduje las palabras “endofthalmitis endógena” y encontré 10 artículos, introduciendo las palabras “endofthalmitis y enfermería” no hallé ningún artículo y buscando como “esterilización en quirófano” apareció 1 artículo, de todos ellos únicamente me parecía interesante para el trabajo el siguiente:
 - Uso de antibióticos en endofthalmitis infecciosa.⁸
 - Endofthalmitis bacteriana endógena: a propósito de un caso y breve revisión.¹²
 - Endofthalmitis endógenas: revisión de una serie de casos y revaloración de una entidad ocular grave.¹¹

- Google Académico: introduciendo la palabra “endofthalmitis” en la base me salieron 3180 artículos, introduje las palabras “endofthalmitis postquirúrgica” y la búsqueda se redujo a 456 artículos, busqué con las palabras “endofthalmitis postraumática” y la lista se redujo a 147 artículos, introduje las palabras “endofthalmitis endógena” encontrando 398 artículos, introduciendo las palabras “endofthalmitis y enfermería” hallé 254 artículos y buscando como “esterilización en quirófano” el número de artículos aumentaron a

3680, de todos ellos únicamente me parecía interesante para el trabajo el siguiente:

- Manejo de la endoftalmitis en cirugía de cataratas. Guía terapéutica SECOIR-GESOC.³
- Endoftalmitis traumática.¹⁰
- Protocolo de Lavado de manos y uso correcto de guantes en Atención Primaria de Asturias.¹⁴
- Paciente de 64 años con dolor y pérdida de visión en ojo derecho.⁹
- Protocolo de limpieza, desinfección y esterilización del material, equipamiento y vehículos sanitarios.¹⁶
- Unidad de urgencias hospitalaria. Estándares y recomendaciones.¹⁷

Así como en distintas páginas oficiales como:

- Sociedad Española de Retina y Vítreo, encontrando el siguiente artículo:
 - Guías de práctica clínica de la SERV. Endoftalmitis infecciosa.²
- Sociedad Europea de cirujanos de catarata y refractiva, encontrando el siguiente artículo:
 - Guías de la ESCRS para la prevención y el tratamiento de la endoftalmitis después de cirugía de cataratas: datos, dilemas y conclusiones.⁶

Para la búsqueda utilicé las siguientes palabras clave, “endoftalmitis”, “endoftalmitis postquirúrgica”, “endoftalmitis postraumática”, “endoftalmitis endógena”, “endoftalmitis y enfermería”, “esterilización en quirófano”.

Además utilicé otras fuentes bibliográficas como son los libros:

- Oftalmología clínica.⁷
- Instrumentación quirúrgica. Teoría, técnicas y procedimientos.¹⁵
- The wills eye manual. Office and emergency room diagnosis and treatment of eye disease.¹³
- NANDA Internacional. Diagnósticos enfermeros.¹⁹

El criterio de selección que llevé a cabo fueron artículos publicados en los últimos diez años, así como los artículos que hablaran activamente sobre la endoftalmitis y sus tipos, además de la profilaxis de la endoftalmitis en el quirófano. De esta manera reduje considerablemente la lista de bibliografía, ya que en la gran mayoría de la bibliografía encontrada únicamente mencionaban la endoftalmitis como una complicación.

6.- CONCLUSIONES

La endoftalmitis es una respuesta inflamatoria grave ocasionada por un agente patógeno, que independientemente del origen de éste ocasiona una serie de complicaciones que van a ocasionar la pérdida de la integridad ocular.

A pesar de su baja incidencia es fundamental que el personal sanitario conozca este diagnóstico así como sus complicaciones, para proporcionarle la importancia que se merece. Por este motivo es fundamental el tratamiento precoz de dicha patología así como una buena prevención en el ámbito quirúrgico.

Es primordial que la enfermera eduque al personal de quirófano en la importancia de la prevención de la endoftalmitis mediante una buena higiene, desinfección y esterilización tanto del material quirúrgico y quirófano como del propio personal sanitario, así como de la importancia de saber colocarse la bata y guantes estériles para no contaminar el campo quirúrgico.

Toda medida profiláctica que se tome ante la prevención de la infección ocular siempre es bienvenida, ya que una mala actuación puede comprometer seriamente la integridad ocular, desde la pérdida de visión, hasta la pérdida del globo ocular.

7.- BIBLIOGRAFÍA

- 1.- Ortega-Larrocea G, Barojas-Weber E, Ruiz-Salgado K, Castañeda-Matson J. Profilaxis antibiótica intraocular para evitar la endoftalmitis postquirúrgica de cirugía de catarata. Rev Mex Oft [Internet]. 2011 [citado: 6 feb 16]; vol. 85, nº2. Disponible en: <http://www.elsevier.es/es-revista-revista-mexicana-oftalmologia-321-articulo-profilaxis-antibiotica-intraocular-evitar-endoftalmitis-90023868>
- 2.- SERV: Sociedad Española de Retina y Vítreo. [Internet]. Valencia: SERV; 2011. [citado: 6 feb 16] Guías de práctica clínica de la serv. Endoftalmitis infecciosa. Disponible en: https://www.serv.es/pdf/Guia_SERV_07.pdf
- 3.- Merayo-Llodes J, Riestra AC, Galarreta D, Cordovés L, Alfonso JF. Manejo de la endoftalmitis en cirugía de cataratas. Guía terapéutica SECOIR-GESOC [Internet]. Barcelona: Mayo; 2014 [citado: 6 feb 16]. Disponible en: http://lasuperficieocular.com/resources/documents/manejo_endoftalmitis_cirurgia_cataratas.pdf
- 4.- Duperet Carvajal D, Audivert Hung Y, Quiala Alayo L, Duperet Cabrera E, Sánchez Boloy FA. Valoración de la endoftalmitis en la primera etapa clínica. Medisan [Internet]. 2013 [citado: 6 feb 16]; 17(12):9057-9062. Disponible en: http://bvs.sld.cu/revistas/san/vol17_12_13/san051712.htm
- 5.- Arocas Lázaro F, Llebrés Molina A, García Ferrandis S. Actuación de enfermería en la prevención de endoftalmitis postquirúrgicas. Rev Int [Internet]. 2010 [citado: 6 feb 16]; nº 90. Disponible en: <http://www.enfervalencia.org/ei/90/ENF-INTEG-90.pdf>
- 6.- ESCRS: Sociedad Europea de Cirujanos de Catarata y Refractiva [Internet]. Dublín: ESCRS; 2013. [Citado: 6 feb 16] Guías de la ESCRS para la prevención y el tratamiento de la endoftalmitis después de cirugía de cataratas: datos, dilemas y conclusiones. Disponible en: <http://www.es CRS.org/endophthalmitis/guidelines/Spanish.pdf>

- 7.- Kanski J. J, Bowling B. Oftalmología clínica. 7ª ed. Barcelona: Elsevier Saunders; 2012.
- 8.- Cortés JA, Cortés-Luna CF. Uso de antibióticos en endoftalmitis infecciosa. Rev Fac Med [Internet]. 2008 [citado: 6 feb 16]; vol.56 no.3. Disponible en: http://www.scielo.org.co/scielo.php?script=sci_arttext&pid=S0120-00112008000300006
- 9.- Complejo Hospitalario Universitario de Albacete. [Internet]. Albacete: Complejo Hospitalario Universitario de Albacete; 2012. [citado 4 jun 16] Paciente de 64 años con dolor y pérdida de visión en ojo derecho. Disponible en: http://www.chospab.es/miradorclinico/index.php?option=com_content&view=article&id=388%3Apaciente-de-64-anos-con-dolor-y-perdida-de-vision-en-ojo-derecho&catid=166%3Aendofalmitis&Itemid=170&lang=es
- 10.- Pérez García D, Guerra García RA, Rúa Martínez R, Llerena Rodríguez JA. Endoftalmitis traumática. Rev Cub Oft [Internet]. 2012 [citado: 1 may 16]; vol 25. Disponible en: http://www.revoftalmologia.sld.cu/index.php/oftalmologia/article/view/157/html_103
- 11.- Asencio Egea MA, Huertas Vaquero M, Carranza González R, Cells Sánchez J, González del Valle F, Tenías Burillo JM, Barberá Farré JR. Endoftalmitis endógenas: revisión de una serie de casos y revaloración de una entidad ocular grave. Rev Chi Inf [Internet]. 2013 [citado 6 feb 16]; 30 (5): 516-521. Disponible en: http://www.scielo.cl/scielo.php?script=sci_arttext&pid=S0716-10182013000500009
- 12.- Muñoz Morente A, Barón Ramos MA, Mateos Fernández S, Reguera Iglesias JM. Endoftalmitis bacteriana endógena: a propósito de un caso y breve revisión. An Med Int [Internet]. 2008 [citado: 1 may 16;] Vol. 21, N.º 12, pp. Disponible en: <http://scielo.isciii.es/pdf/ami/v21n12/notaclinica3.pdf>

- 13.- Gerstenblith AT, Rabinowitz MP. The wills eye manual. Office and emergency room diagnosis and treatment of eye disease. 6ª ed. Philadelphia: lippincott Williams & wilkins; 2012.
- 14.- Asturias.es [Internet]. Asturias: gobierno del Principado de Asturias; 2009 [citado: 20 may 16]. Disponible en: http://www.asturias.es/Astursalud/Ficheros/AS_SESPA/AS_Gestion%20Clinica/AS_Seguridad%20Paciente/Protocolo%20Lavado%20Manos%20AP.pdf
- 15.- Fuller JK. Instrumentación quirúrgica. Teoría, técnicas y procedimientos. 4ª ed. Madrid: Panamericana; 2009.
- 16.- Aguilar Reguero JR. Protocolo de limpieza, desinfección y esterilización del material, equipamiento y vehículos sanitarios. [Internet]. Málaga, 2008 [citado: 28 may 16]. Disponible en: <http://www.medynet.com/usuarios/jraguilar/esteril.pdf>
- 17.- Msssi.gob.es [Internet]. Madrid: Ministerio de Sanidad, política social e igualdad; 2010. [citado: 28 may 16.] Disponible en: <http://www.msssi.gob.es/organizacion/sns/planCalidadSNS/docs/UUH.pdf>
- 18.- Asturias.es [Internet]. Asturias: gobierno del Principado de Asturias; 2011 [citado: 25 may 16]. Disponible en: http://www.asturias.es/Astursalud/Articulos/AS_SESPA/AS_Gestion%20Clinica/AS_Seguridad%20Paciente/PDF%20LIMPIEZA.pdf
- 19.- Heather(ed). NANDA Internacional. Diagnósticos enfermeros. 8ª ed. Barcelona: Elsevier. 2009.

8.1.- ANEXO I: Penetración de diferentes antimicrobianos en cámaras intraoculares.⁸

Tabla 4: Penetración de diferentes antimicrobianos en cámaras intraoculares.

Antimicrobiano	Vía de administración	Concentración alcanzada (mcg/ml)	Concentración microbiológicamente activa	Observación
Anfotericina B, humor acuoso	IV	0.13	+/-	No penetra en ausencia de inflamación
Anfotericina B, humor vítreo	IV	0.16	+/-	
Ceftazidima,	IV, 2g c/6hrs	4.26	+/-	2hrs antes de la medición en humor acuoso
Cefotaxime	IV, 2g c/8hrs	1.1	-	2hrs antes de la medición en humor acuoso
Ceftriaxona	IV, 2g c/12 hrs	1.35	-	2hrs antes de la medición en humor acuoso
Ceftriaxona	Intravítreo, 2mg	116 24 hrs	+	No se ha observado toxicidad a estos niveles
Ciprofloxacina	Intravítreo	4.9-8	+	Modelo in vitro
Ciprofloxacina	VO, 750mg cada 12 hrs	0.26	-	Humor acuoso
Ciprofloxacina	VO, 500mg cada 12 hrs	0.5	-	Humor acuoso
Levofloxacina	VO, 500mg cada día	1.5	+	Humor acuoso
	VO + tópica	1,8	+	Humor acuoso
	VO + tópica	1,4	+	Humor vítreo
Moxifloxacina	VO, 400mg cada día	2.3	+	Humor acuoso
	Tópica	0,01	-	Humor vítreo
Gatifloxacina	VO,400mg cada 12 hrs	1.3	+	Humor vítreo
	Tópica	0,001	-	Humor vítreo
Vancomicina	2mg intravítreo	21	+	Humor vítreo
Vancomicina	20mg subconjuntival	5hrs 24.8	++	Humor acuoso
		6hrs 5.0		
Vancomicina	1g IV c/12h	4 h 1.3	+/-	Humor acuoso
		5 h 1.4		
Linezolid	600mg cada 12hr (2 dosis)	6,6	+	Humor acuoso
	600mg cada 12hr (2 dosis)	5,7	+	Humor vítreo
Amikacina				Posible toxicidad ocular

8.2.- ANEXO II: definición de términos relacionados con los procedimientos de limpieza, desinfección y esterilización.^{16, 17}

Tabla 5: definición de términos relacionados con los procedimientos de limpieza, desinfección y esterilización.

Limpieza	Procedimiento físico-químico encaminado a eliminar el material ajeno al objeto que se pretende limpiar.
Detergente	Producto jabonoso de origen sintético que altera la tensión superficial de los líquidos, lo que permite realizar la limpieza.
Desinfección	Procedimiento para eliminar los microorganismos patógenos. Actualmente, también se emplea para designar la eliminación de la flora cutánea se la piel como por ejemplo la desinfección de manos o del área operatoria. En algunos países este término también se aplica al lavado de manos quirúrgico.
Desinfectante	Sustancia química que destruye los microorganismos y que se aplica sobre material inerte sin deteriorarlo. No necesariamente elimina las esporas bacterianas.
Antiséptico	Sustancia química de aplicación tópica sobre tejidos que destruye o inhibe los microorganismos sin afectar a los tejidos sobre los que se aplica.
Esterilización	Procedimiento físico-químico dirigido a destruir toda la flora microbiana. En el hospital, se aplica a los microorganismos que pueden existir en objetos inanimados. El calor húmedo (autoclave a vapor) y el óxido de etileno (gas) son los principales sistemas de esterilización. Algunos compuestos químicos considerados como desinfectantes pueden utilizarse como esterilizantes si se usan adecuadamente.
Biocida	Sustancia química que posee actividad desinfectante o antiséptica, destruye los microorganismos patógenos y no patógenos.
Germicida	Sustancia que destruye los microorganismos, especialmente los patógenos.
Bactericida	Sustancia química que elimina todas las bacterias, patógenas y no patógenas, pero no necesariamente las esporas bacterianas.
Fungicida	Sustancia química que elimina las propágulas (esporas) fúngicas.
Virucida	Sustancia química que destruye o inactiva partículas víricas.
Esporicida	Sustancia química que destruye las esporas bacterianas. Debido a que las esporas son una de las formas vegetativas más resistentes a los biocidas, una sustancia esporicida también puede ser una sustancia esterilizante.
Bacteriostático	Sustancia química que previene el crecimiento de bacterias, pero no necesariamente las destruye. En muchas ocasiones la diferencia entre un bactericida y un bacteriostático únicamente depende de las condiciones de aplicación: tiempo, temperatura, pH.
Antibiótico	Sustancia química natural procedente del metabolismo de los microorganismos y sus derivados sintéticos que destruyen (biocida) o inhiben el crecimiento de bacterias u otros microorganismos.
Contaminación	Introducción de microorganismos en los tejidos o en el material estéril.
Descontaminación	Desinfección o esterilización de material infectado.
Inactivación	Eliminación de la actividad biológica de los microorganismos por destrucción. Inhibición de la reproducción o inhibición de la actividad enzimática.