

# **ATENCIÓN DE ENFERMERÍA EN EL TRASPLANTE DE CÓRNEA.**

**AUTORA: CARMEN PEINADO ANTÓN.**

**TUTOR: ALBERTO LÓPEZ MIGUEL.**

Máster Universitario en Enfermería Oftalmológica. IOBA.

Valladolid, Junio 2015.



## **ÍNDICE:**

- 1.** Introducción.
- 2.** Justificación.
- 3.** Objetivos.
- 4.** Desarrollo
  - 4.1. Recuerdo anatómico y fisiológico de la córnea.
  - 4.2. Patologías corneales.
  - 4.3. Tratamiento de las ectasias corneales.
  - 4.4. Trasplante de córnea.
    - 4.4.1. Indicaciones y contraindicaciones.
    - 4.4.2. Técnica quirúrgica.
    - 4.4.3. Tipos de trasplante de córnea.
  - 4.5. Fase preoperatoria.
  - 4.6. Fase intraoperatoria.
  - 4.7. Fase postoperatoria.
  - 4.8. Complicaciones y rechazo.
  - 4.9. Educación sanitaria.
- 5.** Conclusiones.
- 6.** Bibliografía.

## 1. INTRODUCCIÓN

El sentido de la vista, es el más importante de todos los sentidos con los que nos conectamos al mundo exterior. A través de los ojos, percibimos los colores, las formas y los sentimientos. Las imágenes son el mecanismo más eficiente y completo para transmitir información sobre un estímulo determinado.

La razón de la importancia de la visión se remonta a nuestros antecesores, ya que las amenazas y las oportunidades se detectaban a través del sentido de la visión.<sup>1</sup>

Las deficiencias en los órganos de los sentidos producen un importante sentimiento de indefensión a quienes las padecen, tanto más será cuando se trate del ojo, ya que quizá, éste sea uno de los órganos, cuya afectación más problemas crea a quienes la sufren. Por ello, la amenaza de pérdida de visión, ya sea total o parcial, produce en el paciente una gran sensación de temor ya que puede impedirle la realización de una vida normal. Por tanto, no se debe olvidar nunca el apoyo emocional e intentar mitigar el miedo y la ansiedad con la que los pacientes afrontan cualquier procedimiento ocular, por muy leve que éste vaya a ser.

El objetivo de la cirugía ocular consiste en restablecer o mejorar la pérdida de visión como consecuencia de un traumatismo, enfermedad o defecto congénito y/o proveer un buen resultado estético.<sup>2</sup>

Los trasplantes de órganos son uno de los exponentes más significativos del progreso científico de la medicina actual, dadas las técnicas de conservación de órganos por un lado y el desarrollo de medicamentos inmunosupresores por otro, que permiten una prolongada supervivencia del órgano trasplantado y por tanto del enfermo.

Para que se produzca un trasplante debe haber una donación y una recepción. En el acto de la donación se ponen en evidencia las actitudes éticas y culturales de una sociedad, individualizadas en la persona que consiente el trasplante. En la recepción se juntan los deseos del paciente con los aspectos de justicia social de distribución equitativa de órganos.

En los países occidentales como el nuestro, la donación de órganos para trasplantes sucede en un contexto con elevados estándares de justicia social y distributiva:

1. La asistencia sanitaria es generalmente universal.
2. La situación de enfermedad, desempleo o invalidez es compensada económicamente.
3. Las facilidades para el tratamiento antes del trasplante, son prácticamente ilimitadas.
4. Por último las posibilidades de obtención de órganos procedentes de donantes fallecidos son elevadas.<sup>3</sup>

En los trasplantes, la atención de estos principios éticos debe ser equilibrada y no se puede atender a uno en detrimento de los otros. En general, los dilemas del trasplante están relacionados con el órgano donado y el receptor del mismo.

En la actualidad, las personas que sufren una minusvalía, como puede ser la pérdida de visión por enfermedad, reciben una prestación económica por incapacidad temporal por parte de la seguridad social que cubre la falta de ingresos cuando el trabajador no puede desempeñar su profesión por enfermedad o accidente; aunque no por ello la situación de espera de un órgano deja de ser desesperante, ya que se siguen unas normas establecidas a pesar de que todos los pacientes tengan derecho a recibir un órgano y un tratamiento para la preparación del trasplante y para su posterior recuperación. Muchas veces, la desesperación surge de las probabilidades de obtener un donante, que nuestro país en ese sentido se sitúa casi a la cabeza de los países desarrollados.<sup>4</sup>

Desde la creación de la Organización nacional de Trasplantes (ONT), en España se han realizado cerca de 60.000 trasplantes de córnea.<sup>5</sup> Este trasplante, puede que no sea tan complejo como los trasplantes de hígado, de cara o de corazón, pero es igualmente muy necesario.

Los datos originales de la fecha de la cirugía corneal<sup>6</sup> se remontan al médico griego Galeno (130-200 dC), aunque la verdadera experimentación científica en este campo no comenzó hasta el s.XIX. De hecho, el éxito de un trasplante de córnea es en gran parte el resultado de la culminación de las

ideas fundamentales, la experimentación y la perseverancia por parte de los individuos inspirados en los últimos 200 años. Fue Karl Himlev (1772-1837), el primero en sugerir el reemplazo de córneas de animales en otros animales con córneas opacas, utilizando para ello córneas de conejos y pollos, Franz Reisinger inició estudios experimentales de córneas con animales en 1818 con el término de “queratoplastia”. Wilhemus Torne creó el término “trasplante de córnea” y 3 años más tarde Samuel Bigger, en 1837 informó de un exitoso trasplante de córnea en una gacela. Los nuevos avances en el trasplante de córnea se vieron obstaculizados de forma significativa por la limitada comprensión de los principios antisépticos, la anestesiología, la técnica quirúrgica y la inmunología. A este tiempo, siguió un período muy prolongado de debate y experimentación sobre la utilidad de los animales comparándolo con el tejido humano, sin embargo no fue hasta 1905 cuando se realizó el primer trasplante de córnea humano.

En el primer trasplante de córnea exitoso, la córnea permaneció transparente, fue realizado en 1905 por Eduard Zirm<sup>7</sup> en la clínica Olomouc, ahora República Checa, y es quien indica las reglas a seguir para obtener el éxito en la cirugía de trasplante de córnea, una de las principales; que el tejido donador sea humano, joven y saludable, y la cirugía sea realizada con anestesia adecuada y asepsia estricta. Es a partir de aquí donde surge el desarrollo de microscopios quirúrgicos, materiales de sutura refinados, la creación de los banco de ojos, y la introducción de los corticoides.

En Rusia, el oftalmólogo Vladimir Filatov realizó intentos en 1912 hasta que el 6 de mayo de 1931 consiguió tener éxito al trasplantar a un paciente tejido de la córnea de una persona fallecida pues hasta ese momento se usaban tejidos de donantes vivos a quienes enucleaban el ojo por traumas penetrantes; en 1936 describió su técnica con todo detalle. Otro pionero de la operación fue el español Ramón Castroviejo, quien, en 1936, realizó un trasplante por primera vez en un caso avanzado de queratocono, logrando una mejora significativa en la visión del paciente.

El 1<sup>er</sup> Banco de ojos del mundo se fundó en EEUU en 1944 dirigido por Townley Paton. Un banco de ojos es el lugar donde se almacenan las córneas que han sido donadas, para su requerimiento en un paciente que por una patología ocular haya de someterse a un trasplante de córnea. Los bancos de

ojos, no sólo almacenan tejidos oculares, sino que los examinan de forma rigurosa, para después distribuirlos según las necesidades de los pacientes.

Las córneas almacenadas en estos *bancos de ojos*, han de cumplir unas normas y unos controles de calidad, se analizan en distintas fases y se estudian así macroscópica y microscópicamente, para asegurarnos de que no sufren alteraciones en la forma, en el tamaño, en el recuento celular, y que no son portadoras de enfermedades susceptibles de ser transmitidas.

El trasplante de córnea es un valioso recurso usado en presencia de alteraciones irreversibles de la córnea, como opacidades debidas a cirugía, infecciones, trauma, quemaduras, degeneraciones, distrofia corneal y opacidades congénitas, ectasias severas o alteraciones del poder refractivo espesor y forma, como el queratocono.

## **2. JUSTIFICACIÓN**

La enfermería quirúrgica necesita conocimientos en cuanto a técnicas quirúrgicas, técnicas anestésicas, anatomía, procedimientos, modelos de actuación, protocolos...para llevar a cabo y desarrollar las intervenciones quirúrgicas con las que nos encontramos en nuestro entorno de trabajo. Así mismo, hemos de adaptar y aplicar todos estos conocimientos a cada paciente y a sus necesidades, y tener siempre en cuenta las condiciones de cada uno de los pacientes en cuanto a antecedentes (intervenciones previas, patologías relevantes...) se refiere, para desarrollar nuestro trabajo obteniendo resultados de calidad y disminución de complicaciones.

Los procedimientos quirúrgicos oculares son delicados y precisos y se realizan en su mayor parte bajo anestesia local, con el paciente despierto, por lo que su bienestar también constituye un elemento de máxima importancia.

Hay que intentar mantener un entorno quirúrgico tranquilo y relajado, actuando de forma rápida, adecuada y precisa, según el momento y el proceso quirúrgico que se esté efectuando. Por lo tanto, el presente trabajo fin de máster no sólo abordará las anomalías oculares cuyo tratamiento requiere la realización de un trasplante corneal, sino especialmente los cuidados de enfermería pre- y post- cirugía, a la vez que las consideraciones necesarias a lo largo de la cirugía.



### **3. OBJETIVOS**

1. Conocer las patologías oculares que requieren de la técnica del trasplante de córnea.
2. Conocer la técnica del trasplante de córnea.
3. Conocer los cuidados que puedan precisar los pacientes intervenidos y los que se van a intervenir.

#### **4. DESARROLLO:**

##### **4.1 Recuerdo anatómico y fisiológico de la córnea.**

La **córnea** es la estructura ocular que se encuentra en la parte más anterior de nuestros ojos; su forma consiste en una lente cóncavo-convexa, transparente y avascular, es decir, carece de vasos sanguíneos en su totalidad. La córnea funciona como una lente convergente dentro de nuestro sistema óptico, la más potente que enfoca las imágenes en nuestra retina, pudiendo tener un poder refractivo cercano a 43 dioptrías. Se sitúa inmediatamente por delante del iris y del cristalino, protegiendo por tanto estas estructuras. Está bañada en su cara posterior por el humor acuoso y en su cara anterior está en directo contacto con una película lagrimal corneal; estos líquidos hacen que la córnea cubra sus necesidades fisiológicas y se encuentre perfectamente nutrida; limita con la esclerótica por el limbo corneal que es una estructura circular y algo elevada cuya función destaca por ser al área donde se drena el humor acuoso y por ser quien junto a los vasos, se encarga de nutrir a la córnea.

La córnea tiene un grosor de 1mm en la periferia y algo más de 0,5mm en su zona central; teniendo un diámetro aproximado de 11mm (horizontal) x 10mm (vertical).

**Tabla 1. Medidas físicas y propiedades ópticas de la córnea.<sup>8</sup>**

<b>Diámetro</b>	11,7 mm (horizontal) x 10,6 mm
<b>Espesor central</b>	535 micras
<b>Radio de curvatura</b>	Anterior: 7,8 mm. Posterior: 6,2 - 6,8 mm
<b>Poder refractivo de la superficie anterior</b>	48,83 dioptrías
<b>Poder refractivo de la superficie posterior</b>	-5,88 dioptrías
<b>Poder refractivo total</b>	43,05 dioptrías
<b>Índice de refracción</b>	1,376
<b>Contenido en agua</b>	78%
<b>Contenido en colágeno</b>	15%
<b>Contenido de otras proteínas</b>	5%

En cuanto a **estructura**,<sup>9</sup> la córnea se compone de 5 capas:

1. Epitelio: Es la capa más superficial de la córnea, se compone de tejido epitelial formado por diversas capas celulares de epitelio escamoso estratificado (entre 5 y 7, en su zona periférica aumentan de 8 a 10), tiene un grosor aproximado de 50-56 micras. En esta primera capa corneal existen tres tipos de células:
  - a. Células escamosas (microvellosidades).
  - b. Células intermedias.
  - c. Células basales.

Entre todas ellas, existen uniones intercelulares muy desarrolladas que confieren gran estabilidad.

El epitelio, se encarga de:

- mantener la transparencia y el poder refractivo de la córnea.
- servir de barrera a diferentes microorganismos.
- proteger de elementos físicos adversos.
- estabilizar la lágrima a través de las microvellosidades.

2. Membrana de Bowman: Es una capa de tejido transparente acelular, formada por fibras de colágeno y mide aproximadamente 17 micras. Limita en su cara anterior con la membrana basal epitelial y en su cara posterior con el estroma.

Esta capa no se regenera y sirve de barrera a microorganismos y células tumorales.

3. Estroma: El estroma constituye aproximadamente del 90% del espesor de la córnea, mide alrededor de 500 micras y se compone de fibras de colágeno y sustancia fundamentalmente. El colágeno se organiza formando lámelas que se disponen paralelas entre sí de limbo a limbo.
4. Membrana de Descemet: Es una capa elástica de tejido membranoso de aproximadamente 10-15 micras, se sitúa entre el estroma y el endotelio corneal. Funciona como barrera protectora contra lesiones y puede regenerarse tras un traumatismo.
5. Endotelio: Es la capa más interna de la córnea, esta monocapa celular mide unas 10 micras y está en contacto directo con el humor acuoso, permitiendo el paso de éste y de otros nutrientes al interior de la córnea, pudiendo así nutrirse.  
Regula el líquido que entra en la córnea evitando que ésta se edematice.

Por tanto, las **funciones**<sup>10</sup> principales de la córnea son la creación de una barrera protectora frente a antígenos y la convergencia refractiva de los rayos incidentes contribuyendo al sistema óptico ocular. Igualmente, es necesario el mantenimiento de su transparencia permitiendo de esta forma la adecuada refracción de los rayos de luz que excitan los fotorreceptores retinianos. La pérdida de transparencia es la principal causa por la que se justifica el trasplante de córnea.

Cabe destacar la **inervación** de la córnea, estando ésta llena de nervios sensitivos que provienen de la división oftálmica del nervio trigémino. La córnea tiene una inervación sensitiva 300 veces mayor a la de la piel y 80 veces mayor a la del tejido dentario; indicando así que una lesión sobre una sola célula epitelial, sería suficiente para provocar la percepción dolorosa.

#### **4.2 Patologías corneales.**

Las patologías de la córnea se pueden clasificar en 3 grandes grupos:

1. Degeneraciones corneales:<sup>11</sup> Las degeneraciones corneales son un grupo de trastornos poco comunes, suelen afectar de forma bilateral y progresan lentamente, suelen aparecer normalmente entre los 20-30 años.

Su etiología es muy diversa, pudiendo aparecer por una enfermedad inflamatoria ocular, por herencia o por motivos desconocidos:

- a. Degeneración esférica:<sup>12</sup> Es una condición bilateral que se presenta como depósitos esféricos claros, marrón-oro del estroma corneal. Los depósitos tienden a empezar en la córnea periférica y se pueden diseminar a lo ancho de la córnea, simulando una queratopatía en banda. Ocurre de forma primaria en hombres que han pasado períodos prolongados de su vida en exteriores.
  - b. Degeneración nodular de Salzmann:<sup>13</sup> Se caracteriza por la presencia de nódulos subepiteliales blanco-grisáceos o blanco-azules que se desarrollan en las capas superficiales de la córnea. Esta degeneración es de tipo inflamatorio y suele aparecer tras sufrir patologías inflamatorias o infecciosas a nivel corneal.
  - c. Degeneración lipídica: Consiste en una colección de lípidos de color crema o amarillo que contiene grasas, glicoproteínas y grasas neutras que se depositan en la córnea superficial o profunda, comúnmente en un área de cicatrices corneales. Suele cursar con visión borrosa.
  - d. Degeneración marginal de Terrien: Es un adelgazamiento periférico, no inflamatorio, unilateral o asimétricamente bilateral, progresa lentamente y su causa es desconocida. El 75% suelen ser hombres de entre 30-40 años de edad. Ocasionalmente el paciente refiere la sensación de cuerpo extraño.
2. Distrofias corneales:<sup>14</sup> Las distrofias corneales constituyen un grupo de enfermedades lentamente progresivas, generalmente bilaterales y

en gran medida hereditarias (asociándose a una alteración genética que provoca un mal funcionamiento metabólico en alguna de las capas de la córnea), de naturaleza no inflamatoria, pero sí provocan una pérdida de la transparencia de la córnea. Alteran por tanto, la estructura y función de la córnea. La edad de aparición puede variar desde la primera hasta la cuarta década de la vida.

Las distrofias corneales se clasifican<sup>15</sup> según la capa predominantemente afectada, pudiendo ser:

a. Distrofias anteriores que afectan el epitelio corneal y la capa de Bowman:<sup>16</sup>

**a1. Distrofia de Reis-Bücklers:** Se caracteriza por la aparición durante la infancia de opacidades anulares superficiales, geográficas o en placas, dando aspecto de panal de abejas.

b. Distrofias estromales:

**b1. Distrofia reticular:**<sup>17</sup> Es una enfermedad hereditaria, bilateral, simétrica y lentamente progresiva. Se inicia en la primera década de la vida dando lugar a erosiones recurrentes o dificultad en la visión. Pueden apreciarse puntos y líneas finas irregulares y depósitos en estroma anterior.

**b2. Distrofia granular:** Se caracteriza por múltiples opacidades discretas en la córnea que se asemejan a migas, que son gránulos de sustancia hialina. La afectación se hace presente en la primera o segunda década de la vida. Con el tiempo las lesiones tienden a aumentar su tamaño y a extenderse más profundamente.

**b3. Distrofia macular:** Se trata de una alteración en el metabolismo del keratán-sulfato, a la microscopía se observa una opacidad difusa sobre

la que se disponen manchas grisáceas más densas y de bordes mal definidos. Suelen ser bilaterales, simétricas y de aparición precoz.

c. Distrofias endoteliales:

**c1. Distrofia polimorfa posterior:** Se caracteriza por la presencia de lesiones corneales profundas de diversa formas. Habitualmente aparecen lesiones nodulares, vesiculares agrupadas y tipo ampolla. Se pueden observar halos de color gris-blanco que rodean las lesiones, también opacidades planas gris-blanco y engrosamientos grises de la membrana de Descemet.

**c2. Distrofia endotelial de Fuchs:**<sup>18</sup> Se caracteriza por la formación de protuberancias colagenosas denominadas “cuerpos de Hassall-Henle” en la membrana de Descemet y entre las células endoteliales de la córnea. Estas células son las encargadas de mantener la hidratación y su alteración compromete a la bomba de la célula endotelial resultando en una hiperhidratación corneal conocida como “descompensación corneal”. Esta distrofia es de carácter no inflamatorio, bilateral y se da en mujeres mayoritariamente.

d. Distrofias ectásicas:

**d1. Queratocono:** Es una enfermedad que consiste en el progresivo adelgazamiento de la córnea central o paracentral, de tal manera que la córnea toma la forma de un cono. La mayoría de los casos son bilaterales. La enfermedad generalmente progresa durante la adolescencia y tiende a estabilizarse en la edad adulta.

**d2. Queratoglobos:**<sup>19</sup> Se caracteriza por un abombamiento hacia delante de la superficie de la córnea a partir del limbo junto a un adelgazamiento difuso de la córnea, específicamente de la periferia, esto quiere decir que la parte central se puede encontrar bastante regular y por lo tanto, la sintomatología del paciente es tardía.

**d3. Degeneración marginal pelúcida:** Se caracteriza por un adelgazamiento periférico inferior del estroma corneal. Suele ser bilateral, asimétrica y de etiología desconocida, apareciendo entre los 20 y 40 años de edad. Es muy frecuente confundirla con el queratocono, pero a diferencia de éste, los pacientes suelen mantener durante años una agudeza visual aceptable.

3. **Queratitis:**<sup>20</sup> La queratitis es una inflamación que afecta a la córnea. Suelen producir un intenso dolor, enrojecimiento, lagrimeo y fotofobia. En ocasiones pueden llegar a formarse úlceras que pueden ser graves y ocasionar la pérdida de visión por una alteración de su transparencia.

Pueden estar ocasionadas por múltiples y variadas causas: Infección (bacterias, virus...), enfermedades de la piel, enfermedades neurológicas, déficit de vitamina A, traumatismos, queratitis por exposición...)

Se clasifican en:

- a. **Superficiales:** Sólo afectan a las capas más exteriores de la córnea (epitelio), son las más frecuentes y suelen curar fácilmente con el tratamiento oportuno.
- b. **Profundas:**<sup>21</sup> Afectan a capas más profundas (estroma corneal), suelen ser menos frecuentes y por lo general, bastante más graves, encontrando entre ellas:



**b.1 Queratitis por virus del herpes simple:** Es una infección endotelial o estromal causada por el virus del herpes simple en la que el paciente refiere dolor, sensación de cuerpo extraño, fotofobia, prurito, iritis, etc...

**b.2 Queratitis por Acanthamoeba:** Es una infección por Acanthamoeba, sobretodo en pacientes portadores de lentes de contacto y con una higiene inadecuada. Los pacientes refieren dolor intenso, enrojecimiento y fotofobia de larga evolución.

**b.3 Úlceras micóticas:** Es una úlcera originada por traumatismos con material de origen vegetal (muy típico en jardineros), o por enfermedad subyacente o con tratamientos corticoideos tópicos de larga duración. El paciente refiere dolor no intenso, fotofobia, lagrimeo y disminución de la agudeza visual.

**b.4 Úlceras bacterianas:** Es una infección producida por pseudomona, estafilococo aureus y estreptococo pneumoniae. El epitelio corneal se aprecia ulcerado, habiendo blefaroespasmo y secreciones purulentas, y en casos muy graves aparece una capa de fibrina sobre el endotelio. El paciente refiere dolor intenso, lagrimeo, fotofobia, disminución brusca de la visión, sensación de cuerpo extraño y abundantes secreciones.

**b.5 Queratitis neurotrófica:** Se caracteriza por una destrucción del endotelio y un trastorno en la curación de éste, debido a la pérdida de sensibilidad de la córnea. Tiene su origen en enfermedades sistémicas, procesos neurológicos, postquirúrgicos, congénitos y otras enfermedades oculares. El paciente refiere disminución de la agudeza visual, dolor, fotofobia, lagrimeo, ojo rojo y sensación de cuerpo extraño.

**b.6 Queratopatía bullosa:** Compromete al endotelio y secundariamente al epitelio. Se caracteriza por la presencia de edema corneal y por la formación de

ampollas epiteliales, está causada por traumas quirúrgicos, alteraciones congénitas, hipoxia, inflamaciones, etc...

#### **4.3 Tratamiento de las ectasias corneales.**

Una vez conocidas las patologías que afectan a la córnea, hemos de saber que existen numerosos tratamientos para cada una de ellas, tratamientos generalmente tópicos, encaminados a la pronta recuperación y regresión de la enfermedad.

Los tratamientos de los que se disponen actualmente para las ectasias corneales, merecen una mención especial.

Las ectasias corneales,<sup>22</sup> como ya hemos descrito anteriormente, son todas las afectaciones que se acompañan de un incremento de la curvatura y disminución del espesor corneal, llevando a una protrusión corneal progresiva. Existen 2 tipos de tratamiento para la ectasia corneal:<sup>23</sup>

- ❖ **Compensación óptica:** Conforme más avanza la enfermedad, más difícil es la corrección con gafas de la ametropía debido a la irregularidad corneal y las aberraciones que se producen, si bien es posible la compensación de la ametropía, es irrefrenable el avance de la enfermedad.
- ❖ **Tratamiento quirúrgico:**
  - **Anillos intracorneales:** Son unos implantes diseñados para conseguir un aplanamiento y estabilización de la zona central de la córnea y a la vez corregir las dioptrías pertinentes. Se colocan en la parte más periférica del espesor de la córnea respetando la parte central.




Fig.1. Anillos intracorneales.<sup>24</sup>

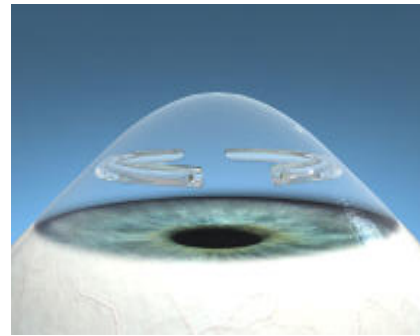


Fig. 2. Anillos implantados.<sup>25</sup>

- Cross-linking: Esta técnica permite reforzar la estructura interna de la córnea haciéndola más resistente y evitando su deformación. Consiste en aplicar sobre la córnea colirio de Riboflavina y luz ultravioleta reforzando las uniones y la estructura de las fibras de colágeno que están debilitadas.

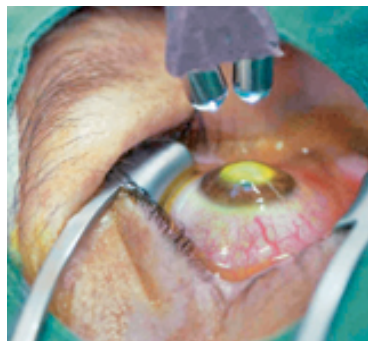

Fig.3. Cross linking.<sup>26</sup>

- Trasplante de córnea: Es una intervención quirúrgica en la que se sustituye tejido corneal dañado o enfermo por tejido corneal sano.

Mientras que el implante de anillos corneales o el crosslinking son técnicas indicadas en fases menos severas de la ectasia, el trasplante de córnea, se utiliza como tratamiento de casos muy avanzados, suponiendo una técnica de mayor riesgo y con una recuperación más larga.

Un estudio<sup>27</sup> de carácter prospectivo realizado en Italia, tuvo como objetivo examinar la evolución de las indicaciones y el cambio de las tendencias para el trasplante de córnea entre los años 2002 y 2008.

De 13.173 trasplantes realizados en 11.337 pacientes, se observó:

- 10.742 (81,5%) Queratoplastia penetrante
  - 42,5% Queratoco
  - 18,9% Reinjertos
  - 11,9% Pseudofaquia con queratopatía bullosa
- 1.644 (12,5%) Trasplante lamelar anterior
  - 69,5% Queratocono
  - 6,5% Reinjertos
- 787 (6%) Trasplante endotelial
  - 18,7% Reinjertos
  - 50,1% Pseudofaquia con queratopatía bullosa

Hubo una disminución general observada en el injerto de córnea para el queratocono y un aumento en pseudofáquicos con queratopatía bullosa y el reinjerto. Estas indicaciones difieren por edad y sexo. El número de queratoplastias en más de 7 años se mantuvo estable, aunque el número anual de las queratoplastias penetrantes se redujo en un 34,0%, el trasplante lamelar anterior comenzó a aumentar a partir de 2005, mientras que el trasplante endotelial mostró un crecimiento enorme, su número se triplicó en 2007 y se duplicó aún más en 2008. Los principales indicaciones de queratoplastia mostraron datos similares que se han reportado en otras partes de los países occidentales en los últimos decenios, aunque con un mayor porcentaje de queratocono. Sin embargo, el número total de queratoplastias para queratocono estaba en declive, mientras que la queratoplastia por reinjerto y la queratoplastia penetrante aumentaron debido a la aplicación de las nuevas técnicas quirúrgicas para el injerto corneal. Esto pone de relieve un cambio importante en la gestión de enfermedades de la córnea hacia la aplicación de las cirugías y cambios conservadores selectivos y más en indicaciones de trasplante de córnea.

**Tabla 2.<sup>28</sup> Demografía Paciente e indicación clínica para el tipo de cirugía.**

(Pacientes= 11.337)

<u>Sexo</u>	<u>Q. penetrante (%)</u>	<u>Q. Lamelar anterior (%)</u>	<u>Q. Endotelial (%)</u>
Hombre	5.483 (59,1)	903 (63,0)	275 ( 45,4)
Mujer	3.804 (40,9)	531 (37,0)	331 (54,6)

Los 11.337 pacientes (hombres y mujeres) según patología e indicación:

<u>Patología</u>	<u>Q. penetrante (%)</u>	<u>Q. Lamelar anterior (%)</u>	<u>Q. Endotelial (%)</u>
Queratocono	4084 (43,9)	1034 (72,1)	0 (0,0)
Reinjertos	1291 (13,9)	40 (2,8)	43 (7,1)
Queratopatía bullosa	1235 (13,3)	0 (0,0)	373 (61,6)
Patologías endoteliales <sup>1as</sup>	666 (7,2)	0 (0,0)	159 (26,2)
Trauma mecánico	418 (4,5)	26 (1,8)	3 (0,5)
No infecciosas: querat. ulcerativa	333 (3,6)	46 (3,2)	0 (0,0)
Queratitis viral	278 (3,0)	49 (3,4)	1 (0,2)
Queratitis microbiana	206 (2,2)	25 (1,7)	0 (0,0)
Edema corneal afaquia	201 (2,2)	1 (0,1)	20 (3,3)
Distrofia estromal corneal	119 (1,3)	45 (3,1)	0 (0,0)
Óptica/ de refracción	98 (1,1)	45 (3,1)	5 (0,8)
L. químicas	56 (0,6)	10 (0,7)	0 (0,0)
Op. congénitas	22 (0,2)	1 (0,1)	0 (0,0)
Otras causas	290 (3,1)	112 (7,8)	2 (0,3)
<b>TOTAL</b>	<b>9297 (100)</b>	<b>1434 (100)</b>	<b>606 (100)</b>

#### **4.4 Trasplante de córnea.**

El trasplante de córnea,<sup>29</sup> también denominado queratoplastia, es una intervención quirúrgica en la cual se sustituye tejido corneal dañado o enfermo por tejido corneal sano procedente de un donante. Se pretende alcanzar una mejora de la agudeza visual, una restauración de la morfología de la córnea, una eliminación del tejido inflamado que no responda al tratamiento médico y una mejora de la función estética. El trasplante de córnea es el tratamiento quirúrgico para las ectasias corneales severas. Debido a que la córnea es un tejido avascular, la queratoplastia es el procedimiento de trasplante con mayor número de éxitos y presenta una cifra considerablemente menor de rechazos que todos los demás tejidos.

Una córnea opaca es una córnea que no cumple adecuadamente con su función óptica. El objetivo es proporcionar a los receptores del trasplante un tejido corneal de elevada calidad. Una córnea sana y en fresco extraída de un ojo recién enucleado o de un donante relativamente joven a las 4 ó 6 horas de su muerte se considera el mejor tejido para el trasplante. La córnea debe trasplantarse en el ojo receptor, tan pronto como sea posible, con el fin de preservar la viabilidad y evitar la opacidad. Los tiempos aceptables para la recogida del tejido después del fallecimiento y el trasplante pueden variar entre los diversos bancos de ojos.

La selección del donante<sup>30</sup> de tejido corneal tiene como objetivos evitar la transmisión de enfermedades al receptor, y asegurar la calidad del tejido a implantar. Los criterios de evaluación de las córneas y el cumplimiento de los procedimientos son necesarios y es responsabilidad de los bancos de ojos. Para la selección del donante, es prioritario determinar la causa de la muerte, ya que de eso depende que sea aceptada o no según las regulaciones establecidas internacionalmente en las indicaciones relativas y absolutas. El procedimiento que realmente interesa tras haber obtenido los datos del donante, es el análisis macroscópico de la córnea, observando que no existe

ninguna lesión ni restos de patología corneal. A la exploración con lámpara de hendidura, se analiza tanto el epitelio como el endotelio y el estroma comprobando así la ausencia de algunas afecciones como infección, opacificación, neovascularización, alteraciones en el espesor o curvatura...

#### **4.4.1 Indicaciones y contraindicaciones.**

Las indicaciones<sup>31</sup> en las que se basa el trasplante de córnea las podemos dividir en cuatro grupos:

1. Indicaciones clínicas: Constituye el grupo más frecuente. En este grupo se establecen diversas indicaciones: ectasias corneales, edema corneal, distrofia corneal, opacidades congénitas, queratitis virales, queratitis bacterianas... Aquellos trastornos que con el tiempo dan lugar a una pérdida de transparencia o distorsión de la forma de la córnea tan intensa que se llega a perder las propiedades ópticas produciendo incluso dolor.
2. Indicaciones ópticas: El objetivo de este grupo es mejorar la agudeza visual, aunque con las nuevas técnicas y equipos de cirugía refractiva (anillos intracorneales, incisiones arcuatas...) son muy pocos los casos que requieren un trasplante por motivos puramente ópticos.
3. Indicaciones cosméticas: Son indicaciones más teóricas que prácticas, debido a los riesgos y complicaciones que puedan surgir. Se puede hacer un trasplante en un ojo ciego con atrofia óptica y córnea opacificada de mal aspecto estético pero no dolorosa, para mejorar la imagen; pero hoy en día existe técnicas alternativas más sencillas como la adaptación de una lente de contacto cosmética.
4. Indicaciones tectónicas: Las infecciones corneales severas, los traumatismos, las enfermedades reumáticas, el queratocono, etc... son algunas anomalías que puedan hacer que nos encontremos con un globo ocular perforado o riesgo de ello. En muchos casos, el trasplante de córnea, es la única opción terapéutica para reparar la anatomía corneal y poder salvar el ojo.

Las contraindicaciones<sup>32</sup> para el trasplante de córnea incluyen enfermedades graves del paciente que podría provocar problemas de infección o de seguimiento. También pueden contraindicarlo la ausencia de producción de lágrima y dificultades de cierre palpebral.

#### 4.4.2 Técnica quirúrgica.

La técnica quirúrgica<sup>33</sup> del trasplante de córnea penetrante se basa en distintas etapas:

1. Determinación del tamaño del injerto, midiendo con compás, colocando trépanos de prueba y explorando con lámpara de hendidura.
2. Fijación de un anillo de Fieringa con cuatro puntos esclerales.

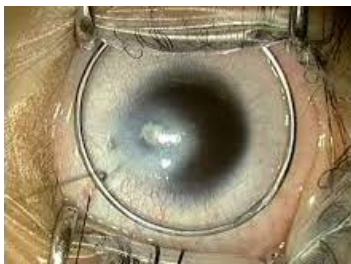


Fig.4. Anillo Fieringa.<sup>34</sup>

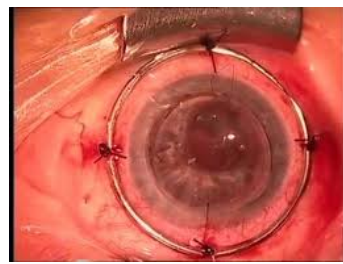

Fig.5. Fijación anillo Fieringa.<sup>35</sup>

3. Trepanación de la córnea donante, que deberá preceder siempre a la extirpación de la córnea del receptor. El tejido donante se prepara trepanando el botón córneo-escleral previamente extirpado, con el lado endotelial hacia arriba, en un recipiente cóncavo de teflón. El botón donante suele tener un diámetro de unos 0,25 ó 0,50mm mayor que el diámetro previsto para la trepanación de la córnea del receptor oscilando en un rango de entre 7 y 9 mm; en algún caso será del mismo tamaño y dependerá de la patología que motive el trasplante.






Fig.6. Trepanación córnea donante.<sup>36</sup>

4. Se marca el eje pupilar y se extirpa el tejido corneal del receptor mediante un trépano con un sistema de vacío que se adhiere a la córnea y reduce el deslizamiento, permitiendo a la vez centrar el eje visual. El corte será así preciso, seguro, uniforme y perpendicular. También existen otros métodos de incisión de la córnea receptora, bien mediante trépano manual simple o trépano automático.

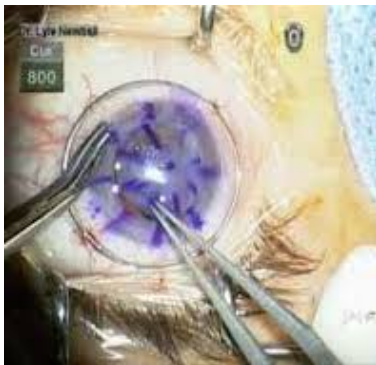

Fig.7. Marcado eje pupilar.<sup>37</sup>



Fig.8. Trépano de córnea receptora.<sup>38</sup>

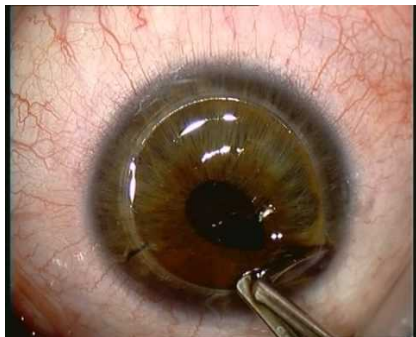


Fig.9. Corte córnea receptora.<sup>39</sup>

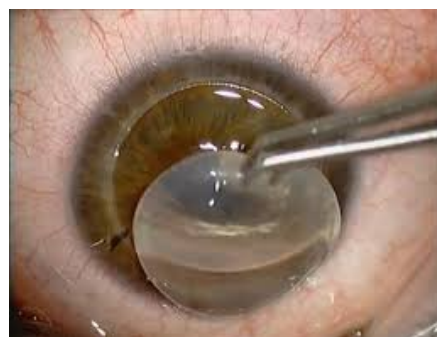

Fig.10. Extracción córnea enferma.<sup>40</sup>

5. La fijación del tejido donante se realiza inicialmente con, al menos, cuatro puntos cardinales de sutura sueltos. El cierre se completa después con puntos sueltos, sutura continua o una combinación de ambas.

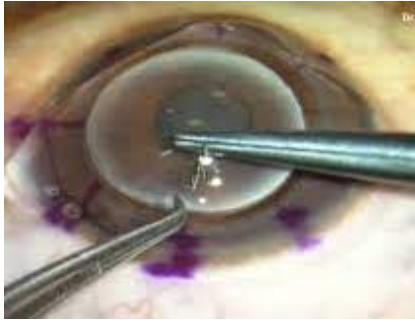

Fig.11. Sutura córnea donante.<sup>41</sup>

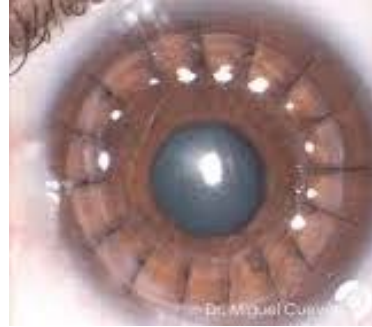

Fig.12. Córnea trasplantada.<sup>42</sup>

6. La reforma o reposición de la cámara anterior se obtiene finalmente con una solución salina balanceada (BSS); durante la cirugía se usará viscoelástico (para proteger estructuras como el endotelio).

#### 4.4.3 Tipos de trasplante

Existen varios tipos<sup>43</sup> de trasplante de córnea según su extensión:

1. Queratoplastia penetrante: Es la forma de trasplante de córnea tradicional y más habitual utilizada por los oftalmólogos. En este tipo de trasplante se sustituye la totalidad del espesor corneal. Se utiliza en enfermedades de la córnea muy avanzadas, tanto de la parte anterior como de la parte posterior o ambas.
2. Queratoplastia lamelar: En esta forma de trasplante, sólo se sustituyen las capas más externas de la córnea: parte del estroma, membrana de Bowman y el epitelio. Suele emplearse en afecciones como el queratocono y cicatrices anteriores de la córnea. Su ventaja es la disminución del índice de rechazo, ya que no existe la posibilidad de rechazo endotelial que es el problema más común de rechazos en la queratoplastia penetrante.

3. Queratoplastia endotelial: Esta forma de trasplante consiste en la sustitución del endotelio dañado por endotelio sano del donante.

Encontramos 2 tipos de técnicas:

- a. *Queratoplastia endotelial automatizada con disección de la membrana de Descemet*:<sup>44</sup> Se reemplaza sólo la capa posterior de la córnea (membrana de Descemet y endotelio). En esta técnica, se obtiene el tejido donante a través de una queratotomía realizada mediante un microqueratomo, sin requerir ningún tipo de trepanación. Con esta técnica se permite obtener resultados refractivos mucho más controlados, disminuyendo con ella el astigmatismo y consiguiendo así mismo una reducción del tiempo de recuperación postoperatorio para el paciente. Suele realizarse en paciente con distrofia endotelial de Fuchs
- b. *Queratoplastia endotelial de la membrana de Descemet*:<sup>45-46</sup> Es un procedimiento de trasplante parcial donde se elimina de manera selectiva la capa endotelial celular enferma y sustituirla por una sana extraída del donante. Permite sustituir el endotelio corneal seleccionando únicamente las capas más internas de la córnea sin afectar a las capas medias. Esta técnica proporciona al paciente una restauración anatómica casi perfecta y alto grado de rehabilitación visual. Su mayor inconveniente, es el riesgo de desprendimiento del injerto en el postoperatorio inmediato, siendo éste menor que en la técnica anterior. Se utiliza en pacientes con distrofia endotelial de Fuchs y en queratopatía bullosa.

El enfoque de la utilización de un material artificial<sup>47</sup> para reemplazar una córnea opaca fue descrita por primera vez por Pellier de Quengsy, hace más de 200 años. Han sido varios los intentos de desarrollar una queratoprótesis moderna para tratar a pacientes con ceguera corneal y con mal pronóstico para la queratoplastia penetrante. A pesar de todos los obstáculos en el avance de este nuevo dispositivo, surgió la queratoprótesis como una alternativa viable en

pacientes con alto riesgo de queratoplastia convencional. Uno de los dispositivos más utilizado es el tipo Boston, desarrollado por Dohlman en 1974.

El diseño de este dispositivo y la gestión clínica, han sido objeto de varios cambios importantes, lo que hizo aumentar su popularidad mejorando así sus resultados en los últimos años.

La queratoprótesis de Boston tiene 2 configuraciones:

- ❖ Tipo I: Es el dispositivo más utilizado, consiste en una placa de polimetilmetacrilato óptica frontal que se continúa con un cilindro óptico y se inserta a través de un tejido corneal donante previamente trepanada en su parte central. Consta también de una pieza posterior con forma circular que se encaja en el cilindro óptico con la función de sujetar la estructura previamente montada (pieza anterior + anillo corneal donante). Además, podemos identificar en la pieza posterior varios agujeros que tienen el objetivo de favorecer la biointegración. Un anillo de titanio es utilizado para mantener la estabilidad de la queratoprótesis.

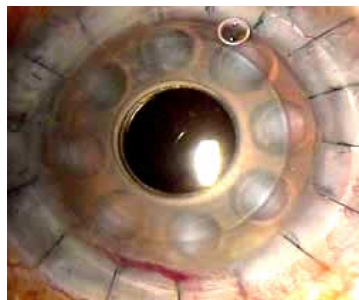

Fig.13. Queratoprótesis de Boston.<sup>48</sup>

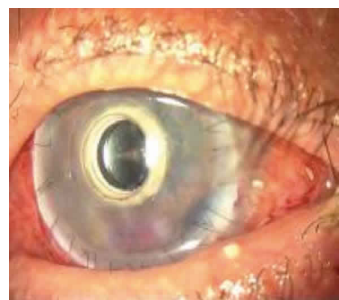


Fig.14. Aspecto postquirúrgico.<sup>49</sup>

- ❖ Tipo II: Está formada por una pieza única cuya parte central es transparente y la parte periférica opaca. Está diseñada para una implantación laminar, siendo en su totalidad de un mismo material hidrofílico y flexible, lo que favorece su manejo intraoperatorio

y reversibilidad quirúrgica. La parte periférica es porosa y facilita su biointegración.

Actualmente existen novedosos estudios,<sup>50</sup> que posibilitan la sustitución de una córnea dañada por un tejido bioartificial capaz de reproducir con el mayor grado de semejanza la estructura de la córnea. Esta intervención tuvo lugar por primera vez en Granada, donde los nueve oftalmólogos que participaron, eliminaron las capas superficiales de tejido dañado y cubrieron el ojo con córnea artificial. En un principio, la pretensión de esta nueva técnica es comprobar que es un método seguro y bien tolerado por el paciente. Las córneas creadas, replican dos de las tres grandes capas que conforman la córnea (epitelio y estroma). El objetivo consiste, en desarrollar a largo plazo una técnica que permita contar con córneas de repuesto completas que puedan ser almacenadas e implantadas e los pacientes que las necesiten. Para ello, se han recurrido a dos tipos de células madres obtenidas de ojo de cadáver, concretamente de la zona periférica, del limbo esclero-corneal. El gran problema fue recrear el estroma, había que conseguir un material que sirviera de soporte a las células del estroma con propiedades de rigidez, consistencia y transparencia.

El grupo de investigadores ideó esta sustancia necesaria a partir de fibrina y agarosa (producto extraído de las algas para elaborar geles), consiguiendo así una matriz de soporte con buenas características biomecánicas. El resultado final fue un tejido artificial humano con forma de pequeñas láminas que se aplica sobre la úlcera del paciente mediante microcirugía.




Fig.15. Aspecto macroscópico de córnea porcina nativa y córneas descelularizadas con NaCl.<sup>51</sup>

#### **4.5 Fase preoperatoria.**

Se define fase preoperatoria,<sup>52-53</sup> como aquella fase en la que existe decisión de intervenir quirúrgicamente a un paciente y finaliza con la entrada del paciente al quirófano.

Antes de la realización de cualquier procedimiento quirúrgico, los pacientes deben ser preparados de forma adecuada para minimizar los riesgos potenciales de la intervención. Esto incluye una preparación tanto física como emocional. Para ello, se cuenta con herramientas como la consulta preanestésica y la visita preoperatoria.

La valoración preanestésica la realiza un médico especialista en anestesia y reanimación y tiene como objetivo asegurar que el paciente sea intervenido en las mejores condiciones posibles y conseguir una mejor calidad asistencial. Se lleva a cabo en el servicio de anestesiología una vez que el paciente es programado para el procedimiento.

Los objetivos de esta valoración son:

- Efectuar la anamnesis y la exploración.
- Realizar exámenes complementarios.
- Valorar el riesgo anestésico-quirúrgico.
- Establecer las recomendaciones anestésicas.
- Reducir la morbi-mortalidad perioperatoria.
- Obtener el consentimiento informado.
- Familiarizar al paciente con la información preoperatoria.
- Valorar la situación social del enfermo.

La visita preoperatoria es un instrumento al servicio de los profesionales de enfermería implicados en todo el proceso, haciendo especial énfasis en los de la unidad de hospitalización y los del bloque quirúrgico.

Los pacientes que esperan una intervención quirúrgica suelen experimentar distintos miedos y esperanzas. El personal de enfermería debe

determinar las percepciones, emociones, conductas y sistemas de apoyo que pueden ayudar o interferir en la capacidad del paciente para progresar durante el período quirúrgico. Una enfermera comprensiva invita a la confianza del paciente. La visita ha de realizarse el día previo a la intervención, teniendo como principales objetivos:

- Aliviar la ansiedad y los temores del paciente.
- Proporcionar información veraz y aclarar malos entendidos.
- Permitir al paciente expresar sus sentimientos y conocer su punto de vista sobre la intervención.
- Orientar y preparar al enfermo y a sus familiares para la cirugía y el período postoperatorio.
- Contribuir a la cooperación y participación del paciente y facilitar la comunicación.

Antes de la llegada de nuestro paciente, se ha de realizar una comprobación inicial del estado y aparataje básico del quirófano para realizar la intervención quirúrgica en unas condiciones óptimas.

Se verificará la dotación del quirófano: mesas de instrumental, mesa de mayo, reloj de pared, máquina de anestesia, carro de material indispensable, carro de anestesia, cubos de basura, cesto para la ropa sucia, etc...

Se comprobará la máquina de anestesia, haciendo una calibración que indicará si ésta cicla correctamente, que no existen fugas para iniciar el nuevo caso, se comprobará el nivel de líquido anésteico de los vaporizadores que nunca debe llenarse en exceso, ya que podría ser bombeado al interior del circuito. Habrá preparados tubos endotraqueales anillados y no anillados, jeringa para insuflar el balón de dichos tubos, mascarillas faciales y laríngeas, mango y pala de laringoscopia, cánula de guedel, bote de aspiración con sonda y que ésta aspire adecuadamente, pinzas de Maguill y fiadores de tubos, fonendoscopio para comprobar que el tubo esté perfectamente colocado, venda o esparadrappo para fijar el tubo y ambú por si surgiera una complicación y se necesitara ventilar al paciente de forma urgente.

Debe haber preparado un carro con la medicación específica de anestesia y de oftalmología en este caso para intervenir al paciente de trasplante de córnea.

Se verificará que las bombas de perfusión están conectadas a la red eléctrica, que disponemos de mantas térmicas para que el paciente no sufra una hipotermia durante la cirugía. Se revisarán las lámparas quirúrgicas comprobando el haz de luz e intensidad y que sus giros son posibles. La mesa quirúrgica ha de realizar también todos sus movimientos.

Una vez esté todo chequeado se procede a la preparación específica de la cirugía, material y aparataje que se describirá en la fase intraoperatoria.

Con la llegada del paciente al antequirófano se realiza la comprobación de datos. La enfermera circulante es la encargada de verificar la identidad del paciente, así como su historia clínica, y de comprobar que la preparación preoperatoria es la adecuada. Al haber realizado la visita preoperatoria, el paciente agradecerá ver una cara conocida, minimizando esto sus miedos y proporcionando tranquilidad.

En la historia clínica se revisarán:

1. Exámenes de laboratorio.
2. Radiografía de tórax.
3. Electrocardiograma.
4. Registro preoperatorio de la unidad de hospitalización.
5. Consentimiento informado comprobando que esté firmado.

El paciente debe venir en ayunas, comprobaremos en qué momento dejó de tomar sólidos y líquidos; verificaremos que no trae ningún objeto metálico, ni joyas, ni prótesis dentales y se verificará si el paciente tiene alergias, en caso de que las tenga, se comunica a todo el equipo para evitar errores en la administración de medicamentos.

Se canalizará una vía venosa, en el miembro más conveniente para el anestésista (esto, muchas veces depende de la distribución del quirófano, para tener un fácil y rápido acceso a la vía si así se precisara durante la cirugía).



Hemos de confirmar el ojo a operar, observando su aspecto y grado de miosis y asegurar que la córnea donante ha sido traída del banco y averiguar si existe posibilidad alguna de contar con una segunda córnea por si surgiera algún accidente o imprevisto.

Con todo listo y preparado, es el momento de pasar al paciente al interior del quirófano, y comenzar con la realización del check list. (Anexo I)

El check list es un listado de verificación de seguridad de la cirugía, se realiza en presencia de anestesiistas, cirujanos y enfermeros en tres tiempos quirúrgicos, en el caso del trasplante de córnea, se dispone de un listado específico para oftalmología:

- Antes de la inducción de la anestesia:
  - Confirmación de la identidad del paciente, procedimiento quirúrgico y consentimiento informado.
  - Sitio quirúrgico marcado y confirmado.
  - Si procede dilatación pupilar.
  - Si procede biometría.
  - Si procede implantes (tipo y potencia).
  - Verificación de seguridad eléctrica.
  - Comprobación de aparatos de anestesia y medicación.
  - Colocación de pulsioxímetro funcionando.
  - Alergias del paciente.
  - Vía aérea fácil/difícil, y riesgo de aspiración.
  
- Antes de iniciar la intervención:
  - Confirmación de identidad del paciente, sitio quirúrgico, procedimiento y equipo quirúrgico.
  - Previsión de eventos críticos:
  - Pasos críticos de la cirugía y duración de ésta.
  - Problemas específicos del paciente por parte de anestesia.
  - Confirmación de la esterilidad de material por parte de enfermería con resultados de los indicadores, y si hay dudas con el instrumental o equipos.

- Si se pueden visualizar las imágenes diagnósticas esenciales.
- Antes de que el paciente salga del quirófano:
  - Confirmación verbal por parte de enfermería del recuento de instrumental y agujas.
  - Identificación de muestras biológicas.
  - Si existen problemas que resolver con el instrumental o equipos.
  - Si existen aspectos críticos de la recuperación y cuidados del paciente.
  - Administración de profilaxis antibiótica intraoperatoria.
  - Necesidad de profilaxis tromboembólica.

#### **4.6 Fase intraoperatoria.**

Se define fase intraoperatoria<sup>54-55-56</sup> como aquella fase que comienza con la entrada del paciente al quirófano y finaliza con el ingreso de éste en la unidad de recuperación postanestésica (URPA).

#### **Instrumentación y material utilizado:**

Una vez descrita la técnica, resulta fácil deducir que la instrumentación tiene dos etapas totalmente diferentes:

- ✓ Trepanación:
  - Córnea del donante.
  - Córnea del paciente receptor.
- ✓ Sutura.

Instrumental y material específico:

- Placa de Petri.
- Espátula de Paton.
- Pinza de Bom (anillos).
- Marcador.
- Rotulador dermográfico.
- Suero BSS (solución salina balanceada).

- Viscoelástico.
- Punch de Barron:
  - Desechable.
  - Sistema de vacío incorporado.
  - Del tamaño elegido por el cirujano.
  - Permite una colocación correcta de la córnea, centrado y con el endotelio hacia arriba.
  - Una vez trepanada, reservarla en la mesa hasta su fijación en el receptor.
- Instrumental básico de córnea (blefarostato, pinzas de monofilamento, tijera recta, pinzas de microcirugía, porta agujas, compás)
- Instrumental específico de trasplante (pinzas de colibrí, tijeras de Vannas, tijeras de Castroviejo o Barraquer, pinzas de McPherson, tijeras de Wescott, marcador, etc...).
- Trepano de Barron:
  - Desechable.
  - Del tamaño elegido por el cirujano.
  - Trépano de aspiración-succión 360° con 16 compartimentos.
  - Dos filamentos cruzados ayudan a centralizar el eje visual.
  - Marcar con rotulador el punto central.
  - Esperar 30 segundos comprobando el vacío.
  - Corte de 0,25 mm por cada rotación completa de 360°.
  - Permite un corte preciso, seguro, uniforme y perpendicular.
  - Si corte incompleto: se repone la cámara con viscoelástico y se completa con tijeras de trasplante o cuchillete oftálmico.
- Hemostetas.
- Jeringuillas de 2cc y 5cc.
- Cánula de cámara anterior.
- Gasas.
- Nylon 10/0.
- Funda de microscopio.
- Material textil desechable.

La córnea del receptor se reserva para mandar a anatomía patológica.

El anillo esclero-corneal de la córnea donante más el medio conservante se envía a microbiología para su cultivo.

Se traslada la córnea donante con espátula de Paton asegurándose de no tocar e endotelio, que siempre estará hacia arriba, y voltear dejando caer cuidadosamente y girar hasta que coapten los bordes.

La sutura podrá realizarse de tres formas diferentes:

- *Puntos sueltos*: 16 mínimo, 3-4 en cada cuadrante; primero radiales y equidistantes, es decir, a las 12, 6, 3 y 9.
- *Continua*: seguirá el sentido horario, con inicio temporal o nasal; primero de darán los cuatro puntos radiales, que se retiran al final.
- *Sueltos más continua*, dejando sólo los cuatro radiales, o cuatro radiales más uno encada cuadrante además de la continua en los 360°.

Para llevar a cabo cualquiera de ellas se utilizará un nylon de 10/0, con aguja de 3/8, semicurva, espatulada, calibre 0,1 a 0,2 mm, atraumática y con perfecta penetrabilidad.

Se dejará doble aguja siempre que la sutura sea continua, utilizando porta agujas y pinzas de monofilamento y McPherson delicadas, precisas, no cortantes ni traumáticas.

Finalizada la sutura se procede a la utilización del queratoscopio para valorar astigmatismo y control de la tensión de la sutura, se aplica colirio de fluoresceína para comprobar filtrados; se realiza un lavado con povidona diluida al 5%, lente de contacto y corticoide según indicación, tapando el ojo con un oclisor estéril.

Tan necesario como el instrumental microquirúrgico, para la realización del trasplante de córnea, será el uso del microscopio, imprescindible para la diferenciación de estructuras, para así conseguir una mayor precisión en las maniobras quirúrgicas, lo que se traduce en una reducción de complicaciones.

Es importante para todo el personal quirúrgico conocer su manejo, ya que será responsable de su cuidado, montaje y mantenimiento en condiciones óptimas.

### **Anestesia empleada:**

La anestesia empleada en el trasplante de córnea es general en la mayoría de los casos, utilizando mascarilla laríngea siempre que sea posible, en sustitución del tubo endotraqueal, ya que ayudará a disminuir la presión intraocular al no irritar la vía aérea, disminuir la tos y no producir náuseas ni vómitos. Excepcionalmente se realizará con bloqueo retrobulbar y sedación controlada, profundizando en el momento de la trepanación.

El objetivo de la anestesia general será que el paciente permanezca lo suficientemente dormido, relajado y analgesiado para conseguir que la presión arterial se mantenga adecuada durante la cirugía y, lo que es más importante, una hipotonía ocular adecuada. Esta anestesia suele realizarse con una sustancia volátil como halotano o isoflurano, mezclados con óxido nitroso y un 30%-50% de oxígeno.

### **Posición del paciente:**

El paciente irá colocado en decúbito supino, con los brazos alineados al cuerpo y con la cabeza apoyada sobre un apoyacabezas circular. Se pondrán protecciones almohadilladas en talones y huecos poplíteos.

### **Funciones de Enfermería:**

Las funciones de la enfermera circulante serán:

- Colaborar en la colocación del paciente en la mesa quirúrgica, que irá en decúbito supino con la cabeza colocada sobre un rosco de silicona.
- Proceder junto con el anestesiólogo a la monitorización (ECG, PA, pulsioximetría), canalización de vía venosa periférica (en caso de no haber sido canalizada en la sala de preanestesia o antequirófano), inducción, mantenimiento y exducción anestésica.
- Realizar el check list quirúrgico.
- Preparación del campo quirúrgico según el protocolo habitual.
- Facilitar el trépano y punch demandado por el oftalmólogo.

- Confirmar que la córnea donante ha sido traída del banco, comprobando su correcto envasado y conservación antes de ser echada a la mesa quirúrgica.
- Etiquetar muestras y cumplimentar las peticiones correspondientes para anatomía patológica y microbiología y gestionar su envío.
- Aplicar los colirios indicados por el oftalmólogo y fijación de apósito ocular con tira adhesiva.
- Colaborar con el anestesiólogo en el despertar y posterior traslado a urpa.
- Adjuntar a la historia clínica la hoja de registros efectuados en quirófano

Las funciones de la enfermera instrumentista serán:

- Realizar lavado quirúrgico y vestirse de forma estéril.
- Montaje de mesa de mayo con el instrumental necesario para la cirugía.
- Colocación de la funda de microscopio.
- Preparación del campo quirúrgico (si lo indica el oftalmólogo y según protocolos de cada centro quirúrgico).
- Instrumentar la cirugía adelantándose a cada paso de cirujano.
- Recuento de instrumental y agujas.
- Recogida de material una vez finalizada la cirugía.

#### **4.7 Fase postoperatoria.**

Una vez intervenido el paciente, junto con el anestesiólogo, lo trasladamos a la zona de despertar o URPA (unidad de recuperación postanestésica), iniciando así las fase postoperatoria,<sup>57-58</sup> que se define como aquella fase que se inicia con el ingreso del paciente en recuperación y finaliza con el alta a la planta de hospitalización, donde el paciente seguirá bajo la supervisión del personal médico y de enfermería.

A su entrada en el área se hará una valoración de coloración, respiración y conciencia.

Es muy importante la distribución arquitectónica de esta área. El entorno de esta zona será diáfano y la iluminación conviene que sea natural. Deberá

permitir la atención a pacientes muy diversos con un buen control visual por enfermería, creando un área agradable que preserve la intimidad para cada paciente y familiar y al mismo tiempo aportar seguridad y confort.

Deberá estar equipado de todo el material preciso para curas, monitorización, medicación, instalación de oxígeno y vacío en los puestos de cada cama.

Zonas de limpio, de sucio, lencería y alimentación; contando además con área de vestuarios y aseos de pacientes.

El paciente estará acompañado en horario de visitas por un familiar o dos en caso de niños.

De esta manera se les hará partícipes de su recuperación y al mismo tiempo se les implicará como “futuro cuidador para su domicilio”.

La toma de constantes y la monitorización es imprescindible para el buen control postquirúrgico.

Valoraremos la movilidad y sensibilidad de miembros, prestaremos especial atención en mantener al paciente abrigado; el aporte de O2 vendrá indicado según el tipo de anestesia. Para mejorar la recuperación respiratoria instaremos al paciente a realizar inspiraciones profundas.

Confirmaremos la ausencia de sangrado revisando los apósitos quirúrgicos. Es importante mantener un nivel óptimo de analgesia y confort con la aplicación de medicación pautada.

Desde el momento que el paciente es recibido por el personal de enfermería se establecerá un plan de actuación que se definirá en un plan de cuidados “específico y concreto” para cada paciente, que dependerá de:

- Procedimiento quirúrgico
- El tipo de anestesia
- Factores propios de cada paciente (edad, patología asociada, nivel psicosocial, etc.).

La existencia de protocolos específicos para cada procedimiento hará que trabajemos de una manera segura y eficaz, tanto para los profesionales como para el paciente.

Los cuidados tendrán como objetivos:

- El control del dolor, que, como variable principal, será uno de los parámetros para que el paciente valore su recuperación como satisfactoria.

- Control de constantes vitales, retirada de sueroterapia, control de ingesta, deambulaci3n, relaci3n con el entorno y revisi3n de herida.

En el desarrollo de nuestro trabajo son tan importantes los cuidados que aportamos como las formas, utilizando la amabilidad y serenidad, as3 como la asertividad y empat3a con el paciente y familiar.

Pero adem3s hay que tener en cuenta la detecci3n precoz de posibles complicaciones, durante este tiempo el paciente intervenido vive una situaci3n l3bil y cambiante, tanto desde el punto de vista f3sico como emocional, lo cual le hace susceptible de sufrir complicaciones o efectos colaterales adversos, por lo que no debemos disminuir nuestra atenci3n; de ah3 que debamos convertirnos en observador activo, debido a que las complicaciones potenciales pueden aparecer aun siendo adecuados los cuidados de enfermer3a, ya que dependen de variables no controlables.

La enfermer3a debe estar preparada para detectar precozmente los problemas y/o controlar su evoluci3n, para lo cual precisa conocerlos, evitarlos y resolverlos.

El objetivo global de nuestra funci3n es conseguir los criterios de alta de la sala de recuperaci3n o urpa:

- Paciente consciente y orientado
- Constantes estables
- Dolor controlado
- Ausencia de n3useas
- Herida quir3rgica en buen estado
- Deambulaci3n
- Tolerancia l3quida
- Micci3n espont3nea conseguida

Estos dos 3ltimos criterios son prescindibles en algunas unidades dependiendo del proceso y del paciente del que se trate.

Se debe considerar la comunicaci3n constante con el resto de las 3reas de la Unidad ya que cualquier aspecto o anomal3a que debamos saber es importante en la evoluci3n postoperatoria.



Conseguida la evolución que hemos mencionado, procederemos a firmar el alta: el equipo que ha intervenido; anestesiólogo junto con la enfermera responsable del paciente y área; y se procederá a su traslado a la planta de hospitalización.

Una vez se haya dado de alta al paciente, éste debe llevar un parche ocular por las noches, de igual forma, es conveniente el uso de gafas o protectores oculares.

El paciente debe seguir las siguientes recomendaciones:

- ✓ Utilizar la terapia tópica según las indicaciones facultativas (antibióticos y corticoides para evitar la infección y reducir al máximo la inflamación).
- ✓ Tener cuidado de no ejercer presión sobre el ojo trasplantado.
- ✓ Utilizar analgésicos según el grado de dolor.
- ✓ No realizar ejercicio físico.

#### **4.8 Complicaciones y rechazo.**

Una vez realizada la intervención, la visión inicialmente puede no ser muy buena debido a las tracciones de los puntos sobre la córnea. Estos puntos se irán retirando de forma paulatina.

Durante este período la visión se puede mejorar con el uso de gafas.

El éxito de la cirugía<sup>59-60-61</sup> es la suma del cuidado y atención tanto del paciente como del oftalmólogo.

En términos generales los resultados, aunque la técnica esté correctamente realizada, dependen fundamentalmente del daño corneal que presenta el paciente, de las características individuales del paciente y de la calidad de la córnea donada.

Como cualquier procedimiento quirúrgico, el trasplante de córnea no está exento de riesgos. Aunque en pequeño porcentaje, pueden surgir:

- Infecciones: La endoftalmitis,<sup>62</sup> es una de las complicaciones más graves y la infección más temida por los oftalmólogos. Se debe a la entrada de microorganismos al interior del globo ocular por una herida ocular abierta o por una septicemia. Es fundamental tomar medidas para prevenir la infección sobretodo en las primeras 24h tras la cirugía. En la actualidad, el antibiótico de elección en el trasplante de córnea es la cefuroxima intracamerular, inyectando 1mg en 0,1ml de solución antibiótica. De esta manera se consigue reducir el riesgo de infección, teniendo éste una incidencia del 0,08-0,2%.
- Glaucoma: Existe un riesgo del aumento de la presión dentro del globo ocular.
- Cataratas: Existe un aumento del riesgo de opacidad del cristalino del ojo.
- Inflamación.
- Hemorragia expulsiva.
- Rechazo: es la complicación más grave y más temida. A pesar de que la nueva córnea funcione bien, es posible que el cuerpo rechace la córnea donada porque la reconoce como un tejido extraño. Si el rechazo es detectado en sus fases iniciales, pueden ser tratados con éxito, de lo contrario se precisará una nueva cirugía de trasplante de córnea.
- Problemas de sutura.

Con respecto al riesgo de vida, en el momento de la operación es prácticamente nulo. Esto se debe al tipo de anestesia y a la monitorización permanente por parte del anestesiólogo.

Afortunadamente, al ser la córnea un tejido avascular, hace que haya menos posibilidad de rechazo. Aún así, siempre existe la posibilidad latente de rechazar la córnea del donante. Esta probabilidad es mayor durante el primer año y va decreciendo durante los años siguientes.

Es importante saber que el rechazo puede existir hasta muchos años después del trasplante, por lo cual es fundamental que se conozcan los signos y síntomas de rechazo del injerto:

- ✓ Excesiva sensibilidad ocular a la luz.
- ✓ Dolor.
- ✓ Enrojecimiento anormal.
- ✓ Neovascularización y opacidad corneal.
- ✓ Disminución de la visión.

Cualquiera de estos síntomas debe ser informado de inmediato al oftalmólogo. Una vez se confirma la existencia del rechazo del trasplante, el médico administrará un tratamiento farmacológico con el fin de controlarlo.

La recuperación visual total puede tardar hasta un año y la mayoría de los pacientes cuyo trasplante es exitoso disfrutan de una visión óptima por muchos años o incluso por el resto de su vida.

#### **4.9 Educación sanitaria.**

Informar es uno de los objetivos principales y fundamentales de la educación sanitaria<sup>63-64</sup> que enfermería realiza al paciente ante cualquier proceso quirúrgico, es un elemento imprescindible para la salud psicológica del paciente, que le proporciona seguridad y control del medio ambiente.

El paciente y la familia necesitan exponer sus temores sobre la intervención quirúrgica, y de todos es sabida la necesidad de estrecha colaboración con el paciente en el proceso quirúrgico. Todo ello nos va a permitir el intercambio dinámico de información en ambas direcciones; la enfermera ha de demostrar que se interesa por el paciente, lo que ayuda a disminuir la ansiedad presente en el proceso quirúrgico.

La persona que va a ser intervenida ha de saber que la ansiedad es una reacción normal ante una operación, se les debe permitir participar en las decisiones, ya que de esta forma tendrán la sensación de que controlan la situación preoperatoria y postoperatoria.

Enseñar, es una importante misión de la enfermera, buscando que las personas se cuiden por sí mismas y sean independientes. Los pacientes necesitan saber el qué, el por qué y el cómo de las actividades que les ayudarán a recuperar un grado óptimo de funcionamiento después de la intervención. El aprendizaje ha de iniciarse al ingreso en la unidad antes de la

intervención, ya que de lo contrario la pérdida de tiempo sería considerable, y no se conseguiría la educación del sujeto.

La visión es uno de los sentidos más importantes, nos orienta en el mundo que nos rodea, nos proporciona placer, seguridad y relación con los demás, condiciona el concepto y la necesidad de autoestima y bienestar. La enfermera tiene contacto con pacientes de cualquier edad, con distintas patologías y puede contribuir, a educar sobre muchas actividades que favorezcan una buena visión y eviten lesiones o empeoramientos. El paciente trasplantado y la familia necesitan adquirir los conocimientos sobre el tratamiento médico, el reconocimiento de síntomas y signos de alarma y todos aquellos factores que le permitan un autocuidado de calidad así como el control de factores de riesgo. La enfermera debe, promocionar la agudeza visual, y medidas que den seguridad y detecten enfermedades del ojo en los pacientes, mediante exámenes periódicos o charlas divulgativas en el propio hospital.

Al dar las instrucciones y documentos al alta, se hará de una forma privada, afectiva y particular, haciendo hincapié en la comunicación. Con respecto a la comunicación, se ha de mostrar claridad, con un mensaje directo y sencillo, evitando tecnicismos y utilizando frases cortas. La enseñanza a pacientes y a su entorno familiar estará fundamental enfocada a:

1. Mejorar su autocuidado.
2. Controlar los problemas que puedan surgir en su domicilio.
3. Comprender los efectos de los medicamentos pautados.
4. Adquirir conocimientos que aumenten su capacidad de toma de decisiones.

Para concluir la actuación enfermera; se darán pautas concretas ante las posibles complicaciones (signos de alerta) que puedan aparecer en su domicilio, además de los teléfonos de contactos, desde donde se intentará dar soluciones, o si no fuera posible, se derivará a Atención Primaria, a la Unidad de referencia o a Urgencias.

## 5. CONCLUSIONES.


Como se expone en este trabajo, existen diversas patologías que afectan a la córnea, siendo el trasplante de córnea el tratamiento quirúrgico de elección en sus diversas versiones; permitiendo así en una gran parte de los casos la rehabilitación visual del paciente. El trasplante de córnea es una cirugía de buen pronóstico en general, gracias a los avances tecnológicos actuales, que permiten resultados cada vez más perfectos.

La técnica del trasplante de córnea es un procedimiento específico y meticuloso que requiere de una actuación enfermera especializada para contribuir al éxito de la cirugía. Enfermería está presente en todas sus etapas para atender las diferentes necesidades que vayan surgiendo durante el proceso, siendo un personal bien formado que atiende a los protocolos de actuación establecidos en la intervención quirúrgica del trasplante de córnea.


Es el personal de enfermería el que se encarga del cuidado preoperatorio, intraoperatorio y postoperatorio del paciente, atendiendo a sus necesidades de manera individualizada y disminuyendo los temores de los pacientes intervenidos y de los que se van a intervenir. El papel de enfermería es clave para favorecer y facilitar una pronta recuperación del paciente, y para que éste, sea independiente en las actividades básicas de la vida diaria, así como también atenderá sus necesidades físicas y emocionales ya que el trasplante de córnea es un proceso que implica una búsqueda desesperada para un problema siempre angustioso.

Como dice el Dr. Sagarna Fernando:<sup>65</sup> "...*en los trasplantes post mortem una persona muere y otra vuelve a nacer*".

# ANEXO I.



Servicio Canario de la Salud  
COMPLEJO HOSPITALARIO UNIVERSITARIO DE CANARIAS



Gobierno de Canarias

**Lista de Verificación de Seguridad de la Cirugía (Unidad de Cirugía Oftálmica)**

F\_QIR\_24  
V.00  
Página 1 de 1

Antes de la inducción de la anestesia

Antes de iniciar la intervención

Antes de que el paciente salga de quirófano

**Confirmación:**

De la identidad del paciente

Procedimiento

Consentimiento informado

Sitio quirúrgico marcado/confirmado

Dilatación pupilar    Si    No procede

Confirmación Biometría    Si    No procede

Confirmación Implantes    Si    No procede

Tipo y potencia de la lente:.....

¿Seguridad eléctrica verificada?    Si

¿Se han comprobado los aparatos de anestesia y la medicación anestésica?    Si

¿Se ha colocado el pulsioxímetro al paciente y funciona?    Si

¿Tiene el paciente...

... Alergias conocidas?    No    Si

... Via aérea difícil / riesgo de aspiración?

    No

    Si, y materiales y equipos/ayuda disponibles

Confirmar la identidad del paciente, el sitio quirúrgico, el procedimiento y equipo quirúrgico

**Previsión de eventos críticos**

**Cirujano:**

¿Cuáles serán los pasos críticos o inesperados?

¿Cuánto durará la operación?

**Anestesiista:**

¿Presenta el paciente algún problema específico?

    No

    Si, ¿cuál?

**Equipo de enfermería:**

¿Se ha confirmado la esterilidad (con resultados de los indicadores)?

    Si

¿Hay dudas o problemas relacionados con el instrumental y los equipos?

    Si

    No procede

¿Pueden visualizarse las imágenes diagnósticas esenciales?

    Si

    No procede

**El enfermero confirma verbalmente:**

El recuento de instrumentos y agujas

Identificación de muestras biológicas

¿Problemas que resolver relacionados con el instrumental y los equipos?    Si    No

¿Cuál? .....

**Cirujano, anestesiista y enfermero:**

¿Cuáles son los aspectos críticos de la recuperación y los cuidados del paciente?

¿Se administró Profilaxis antibiótica intraoperatoria?

    Si    No procede

¿Necesita profilaxis tromboembólica?

    Si    No

**O b s e r v a c i o n e s :**

.....

Etiqueta Identificativa del Paciente

.....

**Fecha:**

**Procedimiento y Especialidad:**

**Coordinador:    Cirujano:    Anestesiista:**

.....

PROCESO QUIRÚRGICO

Check list quirúrgico. Hospital Universitario de Canarias.

## 6. BIBLIOGRAFÍA.

1. Logatt Grabner C. Artículo neurociencias: La importancia del sentido de la vista en la educación y el aprendizaje: El mito del aprendizaje visual, auditivo o kinestésico. Descubriendo el cerebro y la mente. 2012. Nº 67 pág. 25-28.
2. García A, Hernández V, Montero R, Sanz R. Enfermería de Quirófano. Ed Serie cuidados avanzados DAE. 2005.
3. Sarrias X. Ética de los trasplantes. Asociación catalana de estudios bioéticos.
4. Alonso M, Álvarez Miranda M, Álvarez Vázquez M, Ayestarán JI. El modelo español de coordinación y trasplantes. Grupo aula médica. 2008.
5. España ha realizado cerca de 60.000 trasplantes de córnea en los últimos 25 años. Europa press. 2014.
6. Starz TE. History of clinical transplantation. World J Surg. 2000; 24: 759–82.
7. Hawa-montiel, Hurí. Trasplante de córnea: Criterio clínico quirúrgico. Rev. invest. clín. [online]. 2005, vol.57, n.2 [citado 2012-09-11], pág. 358-367.
8. Villa C, Santodomingo J. La córnea; Parte I Estructura, función y anatomía microscópica. Gaceta óptica, diciembre 454.
9. Lavado Landeo L. Cirugía: IV Oftalmología. Capítulo 5 Córnea. 2000. Pág. 53-71.  
Durán de la Colina JA. Complicaciones de las lentes de contacto. Sección I: Anatomofisiología de la córnea. Ed: Díaz de Santos. 1999.
10. <http://labeby24.blogspot.com.es/2011/02/fisiologia-de-la-cornea-y-mas.html>. 2011.

11. Colectivo de autores (2009). Manual de diagnóstico y tratamiento en oftalmología. Centro Nacional de información de Ciencias Médicas.
12. Boyd S. Distrofias y degeneraciones corneales. 2012. Cap. 4, pág. 111.
13. Valero A. Degeneraciones corneales: Degeneración nodular de Salzmann. 2013. Disponible en : <http://www.qvision.es/blogs/almudena-valero/2013/06/22/degeneraciones-corneales-degeneracion-nodular-de-salzamann/>
14. Patologías frecuentes. Distrofias corneales. Sociedad española de oftalmología. 2014. Disponible en: [http://www.ofthalmoseo.com/nova/NNws\\_ShwNewDup?codigo=5042&cod\\_primaria=1607&cod\\_secundaria=100807#.VTZ\\_hSk9\\_IM](http://www.ofthalmoseo.com/nova/NNws_ShwNewDup?codigo=5042&cod_primaria=1607&cod_secundaria=100807#.VTZ_hSk9_IM)
15. Michael W, Jayne S, Anthony J. La clasificación IC3D de las distrofias corneales. *Córnea*. 2008, volumen 27, supl.2, pág. 47.
16. González-Sotero J, Casanueva Cabeza HC, Alberro-Hernández M, Rojas-Álvarez E. Microscopía confocal en las distrofias corneales. *Archivos de oftalmología de Buenos Aires*. 2011, vol. 82, pág. 33-39.
17. Rúa Martínez R. Distrofias de la córnea. Infomed. Facultad de Oftalmología.
18. Albert DM, Jakobiec FA. Principles and practice of ophthalmology. Vol. 3. Philadelphia, WB Saunders, 2000.
19. Galvis V, Tello A, Aparicio J, Blanco O. Ectasias corneales. Revisión de tema. Centro oftalmológico Virgilio Galvis. 2007. Vol.10 N°2. Disponible en: <http://132.248.9.1:8991/hevila/Medunab/2007/vol10/no2/6.pdf>.(consultado 04-10-2011).
20. Instituto oftalmológico de Granada. Queratitis. Disponible en: <http://www.ofthalmogranada.com/index.php/queratitis>
21. Eguía Martínez F, Rió Torres M, Capote Cabrera A, Ríos Caso R. Manual de diagnóstico y tratamiento en oftalmología. Sección II Córnea y cirugía refractiva. Editorial Ciencias Médicas. 2009.



22. Galvis V, Tello A, Aparicio J, Blanco O. Ectasias corneales. Med Unab. 2007. Pág 110.
23. Rollero P. Ectasia corneal. Patología. 2015. Disponible en: <http://www.informacionopticas.com/ectasia-corneal-patologia/>
24. Altavision.com Salud visual. Anillos intraestromales para queratocono. 2009.
25. Centro ocular quirúrgico de Terrassa. Córnea y superficie ocular. Disponible en: <http://www.coqt.cat/index.php/es/especialidades/cornea-y-superficie-ocular/34-cornea1>
26. Laser visión clínicas oftalmológicas. Queratocono y ectasias corneales inducidas. Disponible en: <http://www.laservision.es/queratocono-cross.asp>
27. Frigo AC, Fasolo A, Capuzzo C, Fornea M, Bellucci R, Busin M. Corneal Transplantation activity over 7 years: Changing trends for indications, patient demographics and surgical techniques from the corneal transplant epidemiological study (CORTES). Transplantation proceedings. 2015. Vol.47, 528-535
28. Frigo AC, Fasolo A, Capuzzo C, Fornea M, Bellucci R, Busin M. Corneal Transplantation activity over 7 years: Changing trends for indications, patient demographics and surgical techniques from the corneal transplant epidemiological study (CORTES). Transplantation proceedings. 2015. Vol.47, 528-535
29. <http://www.cornea.es/trasplante%20de%20cornea.htm>
30. Escalona Leyva T. Perfil epidemiológico del donante y del receptor en trasplante de córnea en el Instituto Cubano de Oftalmología "Ramón Pando Ferrer". Revista cubana de oftalmología. 2014. Vol. 27, núm. 4.
31. Garralda A, Epelde A, Iturralde O, Compains E, Maison C, Altarriba C. Trasplante de córnea. Anales sistema sanitario Navarra. 2006. Vol.29. supl.2.
32. Díaz Muñoz I. Guía para el paciente trasplantado de córnea. Centro estatal de trasplantes del estado de México. 2009.

33. Nancymarie F. Phillips. Técnicas de Quirófano. Ed. Elsevier. 2005. (815-835).
34. Álvarez de Toledo J. Trasplante de córnea. Claves y avances del trasplante de córnea, las técnicas laminares. Efe salud: Oftalmología barraquer. Enero 2015. Disponible en: <http://www.efesalud.com/noticias/claves-y-avances-del-trasplante-de-cornea-las-tecnicas-laminares/>
35. Poyales B. Instituto de oftalmología avanzada. Grupo Innova ocular. 2011.
36. Peralta Calvo J, Arbizu Duralde A, Abeliras Gómez J. Actualización en cirugía oftálmica pediátrica. Parte I. Segmento Anterior. Capítulo 3: Queratoplastia penetrante pediátrica.
37. Artisan retropupilar y pupiloplastia con queratoplastia penetrante. 2001 Disponible en: [https://www.youtube.com/watch?v=EFeUPWTXi\\_0](https://www.youtube.com/watch?v=EFeUPWTXi_0)
38. Barron radial vacuum trephine. Katena. MED SRL.
39. Barraquer R. Técnicas quirúrgicas corneales. Queratoplastia. Banco de ojos. Tratamiento de la ceguera. 2011. Disponible en: <https://www.youtube.com/watch?v=3VgcNkrmz1c>
40. Queratocono Ecuador. Trasplante de córnea. Disponible en: <https://queratoconoecuador.wordpress.com/2011/10/17/trasplante-de-cornea/>
41. García Pérez JL. Trasplante de córnea. Queratoplastia penetrante paso a paso. 2013. Disponible en: <https://www.youtube.com/watch?v=2PyvJ5Ns78I>
42. Cuevas M. Trasplante de córnea. Disponible en: [www.drmiguelcuevas.com/transplante-de-cornea-queratoplastia/](http://www.drmiguelcuevas.com/transplante-de-cornea-queratoplastia/)
43. Castillo A. Clínica oftalmológica. Enfermedades. Trasplante de cornea.
44. Villarrubia A, Palacín E, Aránguez C, Solana J y García-Alonso CR. Complicaciones tras queratoplastia endotelial: tres años de experiencia. Archivos de la sociedad española de oftalmología. 2011. Vol. 86, núm. 6.

45. Dapena I, Ham L, Lie J, Van-Der-Wees J, Melles G.R.J. Queratoplastia endotelial de membrana de Descemet (DMEK): resultados a dos años. Archivos de la sociedad española de oftalmología. 2009. Vol. 84, nº 5.
46. Instituto de microcirugía ocular. Tratamientos. Queratoplastia endotelial. Barcelona. Disponible en:  
<http://www.imo.es/tratamientos/?ss=QUERATOPLASTIA+ENDOTELIAL>
47. Pedreira Magalhaes F, Barbosa de Sousa L, de Oliveira LA. Boston type I keratoprosthesis. Review. 2012;75(3):218-22
48. Vision sana. Clínica de oftalmología de Cali. 2014. Disponible en:  
<http://visionsana.com/cirugias-oculares/corneas-artificiales/>
49. Rodríguez Martín J, Capote Yanes E, Medina Méndez E, Martín Barrera F, Serrano García M. Queratoprótesis de Boston, 9 meses de seguimiento. Archivos de la Sociedad Canaria de oftalmología. 2010. nº21.
50. González Andrades M, de la Cruz Cardona J, Ionescu AM, Campos A, Pérez M, Alaminos M. Generation of bioengineered corneas with decellularized xenografts and human keratocytes. Investigative ophthalmology y visual science. 2011. Vol. 52 nº1
51. González Andrades M, de la Cruz Cardona J, Ionescu AM, Campos A, Pérez M, Alaminos M. Generation of bioengineered corneas with decellularized xenografts and human keratocytes. Investigative ophthalmology y visual science. 2011. Vol. 52 nº1.
52. Amparo García García, Verónica Hernández Hernández, Raúl Montero Arroyo, Raquel Ranz González. Enfermería de quirófano. Serie cuidados avanzados. DAE. 2005 (627-679).
53. Merino de la Hoz F. Enfermería Clínica I. Tema 3.1 Proceso quirúrgico: Periodo preoperatorio. Universidad de Cantabria.
54. Amparo García García, Verónica Hernández Hernández, Raúl Montero Arroyo, Raquel Ranz González. Enfermería de quirófano. Serie cuidados avanzados. DAE. 2005 (627-679).

55. Paciente en quirófano: cuidado del paciente, objetivo de la enfermería en quirófano. Disponible en: <http://www.quirofano.net/enfermeria-quirofano/paciente-quirofano.php>
56. Blog área quirúrgica BLIGOO. Definición de fases preoperatoria, intraoperatoria y postoperatoria.
57. Nancymarie F. Phillips. Técnicas de Quirófano. Ed. Elsevier. 2005. (815-835).
58. Toledano Blanco R, Pérez Jiménez S. Actualización de los cuidados de enfermería en la unidad de reanimación postanestésica. Biblioteca Lascasas, 2009; 5(1). Disponible en [lascasas/documentos/lc0394.php](http://lascasas/documentos/lc0394.php)
59. Díaz Muñoz I. Guía para el paciente trasplantado de córnea. Centro estatal de trasplantes del estado de México. 2009.
60. Herreman R. De los anteojos a la cirugía refractiva. Capítulo X Trasplante de córnea. 1997.
61. Instituto de la visión. Trasplante de córnea. Buenos Aires (Argentina).
62. Achurra A, Aragón J.A, Catalá J, Cordovés L, López M. Endoftalmitis infecciosa. Guía de práctica clínica de la SERV. Sociedad española de retina y vítreo. 2011. Disponible en: [www.serv.es](http://www.serv.es)
63. Candel Parra E. Educación para la salud en unidades de atención especializada. Universidad de Castilla y la Mancha. 1990.
64. Andrade Cañada A. Internet como herramienta de información sanitaria del paciente quirúrgico del hospital de Bellvitge. Universidad de Barcelona. 2013.
65. Sagarna FA. Los trasplantes de órganos en el derecho: doctrina, legislación, jurisprudencia, legislación y derecho comparados. 1996. Pág. 439-489.