

**Trabajo de Fin de Grado**  
**Curso 2014/15**



**Universidad de Valladolid**

**Facultad de Enfermería**

**GRADO EN ENFERMERÍA**

**UTILIDAD DE LA ECOGRAFIA  
EN TÉCNICAS DE ENFERMERÍA**

**Autora: Jenniffer Paola González De Peña**

**Tutora: Laura Natividad Fadrique Millán**

## **RESUMEN**

### INTRODUCCIÓN Y JUSTIFICACIÓN

Las enfermeras deben enfrentarse día a día a la realización de técnicas que, en ocasiones, requieren de cierta experiencia y habilidad. La ecografía podría ser una herramienta útil en determinadas ocasiones. En mi aprendizaje práctico de enfermería pude comprobar la ayuda que proporcionaba el ecógrafo en la punción arterial y tuve curiosidad por investigar si habría más utilidades menos conocidas.

### OBJETIVOS

Recopilar estudios que demuestren la utilidad de la ecografía en la realización de técnicas enfermeras.

### MATERIAL Y MÉTODOS

Se realizó una revisión bibliográfica utilizando bases de datos como Pubmed, Medline plus, Scielo, o Cuiden. Los idiomas utilizados fueron inglés y español utilizando como límites de la búsqueda los años: 2005-2015. Se utilizaron las palabras claves validadas en los DeCS: *ultrasonidos, ecografía, enfermería y técnicas*; y en inglés: *ultrasound, nursing, y techniques*.

### RESULTADOS

Del total de artículos encontrados, se analizaron un total de 19 estudios que demostraron la utilidad de la ecografía en técnicas de enfermería como: canalizaciones venosas de difícil acceso, punciones arteriales, transferencia de embriones, cura de heridas en extremidades inferiores, canalización de catéter umbilical en neonatos...

### CONCLUSIÓN

Existen muchas técnicas en las que la utilización de la ecografía supondría una mejora para el trabajo enfermero, la calidad asistencial y una mejor gestión de los recursos. Es verdad que se necesita apoyar y fomentar la formación de enfermería en este campo y un entrenamiento en las distintas técnicas. Es conveniente la realización de futuros estudios, más amplios, con mayores niveles de evidencia científica y con mayor muestra poblacional.

## **ÍNDICE:**

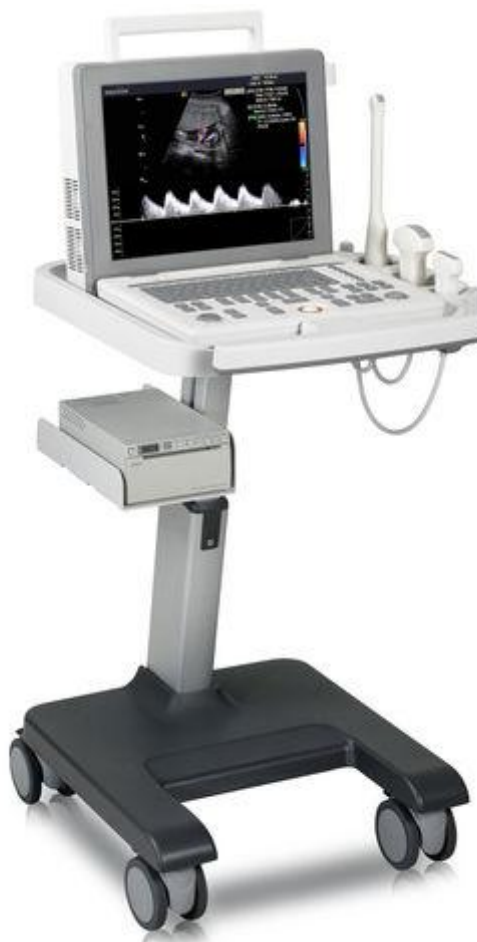1. INTRODUCCIÓN (Justificación)
2. OBJETIVOS
3. MATERIAL Y MÉTODOS
4. RESULTADOS
  - 4.1 Ecografía en gasometría arterial y canalización de guías arteriales
  - 4.2 Ecografía en la canalización de una vía venosa periférica
  - 4.3 Canalización de un catéter central de acceso periférico ecoguiado
  - 4.4 Inserción de catéter umbilical en neonatos
  - 4.5 Guía ecográfica de la transferencia de embriones
  - 4.6 Ecografía en punción de pacientes hemodializados
  - 4.7 Ecografía en consulta de enfermería nefrológica
  - 4.8 Ecografía en el cuidado de la úlcera en EEII
5. DISCUSIÓN
6. BIBLIOGRAFÍA
7. ANEXOS

## 1. INTRODUCCIÓN

Según la RAE la palabra **ecografía** procede de eco que significa “repetición de un sonido reflejado por un cuerpo duro u onda electromagnética reflejada o devuelta de modo tal que se percibe como distinta de la originalmente emitida” y grafía que significa “modo de escribir o representar los sonidos y, en especial, empleo de tal letra o tal signo gráfico para representar un sonido dado”<sup>1,2</sup>.

La RAE define **ultrasonido** como “sonido cuya frecuencia de vibraciones es superior al límite perceptible por el oído humano”. Tiene muchas aplicaciones industriales y se emplea en medicina. Y sonido es “la sensación producida en el órgano del oído por el movimiento vibratorio de los cuerpos, transmitido por un medio elástico, como el aire”<sup>3,4</sup>.

La ecografía se puede denominar también ecosonografía o ultrasonografía. Es una técnica de diagnóstico de imagen que utiliza ondas sonoras de alta frecuencia para observar y estudiar órganos y estructuras dentro del organismo. La ecografía basa su funcionamiento teórico en el efecto Doppler. El eco es un fenómeno acústico que se produce cuando un sonido u onda choca contra una superficie que lo refleja. Estas ondas sonoras son emitidas a través de un transductor, el cual capta el eco de diferentes amplitudes que generan al rebotar en las diversas estructuras. Las señales procesadas por un computador, dan el resultado de imágenes de los órganos examinados. Dichas ondas permiten diferenciar claramente la forma y tamaño de cada estructura, así como su contenido que puede ser gaseoso, sólido, líquido o mixto. A diferencia de las radiografías, la ecografía no implica una exposición a radiación ya que las ondas que emite son ondas sonoras de alta frecuencia que no perjudican su salud, por lo que es un examen que no representa riesgo<sup>5,6</sup>.



**Ilustración 1.** Imagen que corresponde a un ecógrafo portátil. Obtenida en <http://www.medicalexpo.es/prod/samsung/product-70129-440972.html>

Durante la exploración, un técnico especial o profesional capaz de manipular un ecógrafo mueve un dispositivo llamado **transductor**, en el cual se aplica gel para colocarlo sobre alguna parte del cuerpo. El ecógrafo, mediante el efecto piezoeléctrico del transductor, genera una onda de ultrasonidos que viaja por el interior de los tejidos sobre los que incide. Esta onda se atenúa como consecuencia de la absorción, se refleja y se refracta a causa de la diferencia de impedancias acústicas, dependientes de la densidad, que presentan los diferentes tejidos que componen los órganos<sup>6,7</sup>.



Ilustración 2. Imagen que corresponde a clasificación de transductores. Obtenida en:  
<http://articulo.mercadolibre.com.ar/MLA-562276915-ecografo-portatil-doppler- JM>

Las ondas producidas por la reflexión en la interfase (ecos) son recogidas por otros transductores que convierten las señales acústicas en señales eléctricas para su procesamiento y composición de la imagen. El procesamiento de la señal se basa en la asignación de una intensidad de color (normalmente dentro de la escala de grises) a cada punto proporcional a la intensidad del eco recibida<sup>6,7</sup>.

Normalmente la ecografía no es un examen invasivo, no ocasiona dolor ni molestias al paciente, pero a veces se utiliza como complemento de un procedimiento invasivo como son las punciones<sup>5</sup>.

Desde sus inicios la ecografía ha sido utilizada por el personal médico como técnica de diagnóstico por imagen. Su utilidad en otros campos como enfermería ha quedado siempre reducida, ya que al no realizar diagnósticos médicos, parecía innecesaria la necesidad de utilizarla. En este trabajo, me he querido centrar en otras utilidades del ecógrafo como herramienta en técnicas enfermeras. Son numerosos los estudios que se han publicado acerca de la utilidad que la ecografía aportaría en el desarrollo de los procesos enfermeros.

En el ANEXO V (tabla 1), hago una breve reseña histórica de los principales acontecimientos que han marcado el progreso del ultrasonido en el campo médico<sup>7,8</sup>.

### **Justificación**

En mi rotación por Urgencias del HURH pude comprobar cómo algunos enfermeros habían adquirido los conocimientos necesarios para poder utilizar el ecógrafo y cómo lo incluían en su práctica diaria para algunas técnicas.

Esto llevó a preguntarme si el uso del ecógrafo por parte de enfermería podría ser útil como una herramienta más de trabajo en la ayuda de determinados procesos en nuestro trabajo diario.

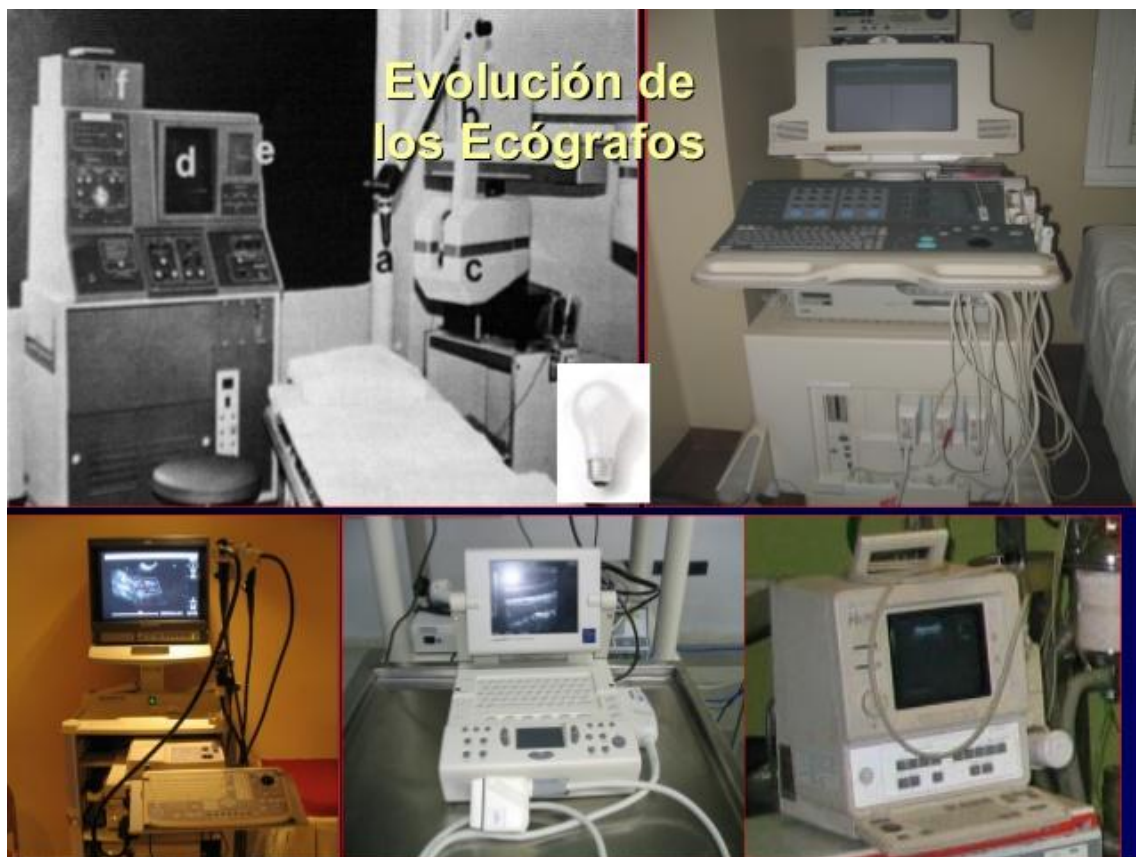

Ilustración 3. Imagen que corresponde con la evolución del ecógrafo. Obtenida en <http://es.slideshare.net/peraltalorca1/01-fundamentos-de-la-ecografia-uda1-28822515>

## 2. OBJETIVOS

### **Objetivo general:**

- Recopilar estudios que demuestren la utilidad de la ecografía en la realización de técnicas enfermeras.

### **Objetivos específicos:**

- Valorar la utilidad de la ecografía como herramienta de trabajo en los procesos enfermeros.
- Estimar la posibilidad de ampliar la formación enfermera en el manejo de los ultrasonidos.

## 3. MATERIAL Y MÉTODOS

Realicé una revisión bibliográfica utilizando las bases de datos Pubmed, Google académico, Medline plus, Scielo, Cuiden, Cochrane, Dialnet y El sevier.

Los idiomas que utilicé fueron inglés y español utilizando como límites de la búsqueda los años: 2005-2015.

Utilicé las palabras claves validadas en los DeCS: *ultrasonidos, ecografía, enfermería y técnicas*; y en inglés: *ultrasound, nursing, y techniques*. Utilicé los marcadores booleanos OR y AND.

### Criterios de inclusión y exclusión:

- Incluí todos los artículos y estudios que encontré en humanos publicados en los últimos diez años.
- Excluí aquellos en los que no se me permitía obtener al menos el abstract o resumen del estudio y aquellos en los que la ecografía no era realizada de manera directa por la enfermera.

Encontré un total de:

- 5 artículos referidos a la punción arterial ecoguiada.
- 2 que hacían referencia a la punción de las FAVI en hemodiálisis.
- 6 en punción venosa difícil.



- 2 de la vía venosa central de acceso periférico.
- 1 sobre la canalización de catéter umbilical en neonatos.
- 1 en transferencia de embriones ecoguiado.
- 1 en consulta urológica de enfermería.
- 2 que hacían referencia a la cura de úlceras en extremidades inferiores

De toda la bibliografía encontrada, se analizaron un total de 19 artículos que demostraban la utilidad de la ecografía en técnicas de enfermería y apoyaban la inserción de esta herramienta en distintas técnicas. Cuatro de dichos estudios tienen un **nivel de evidencia científica Ia** (22, 21, 19 y 12).

#### **4. RESULTADOS**

Encontré diversos estudios en los que la ecografía podría ser útil para enfermería. Algunos de ellos hablaban de su utilidad para la realización de técnicas como la gasometría arterial y la canalización de guías arteriales, la canalización de accesos periféricos vasculares problemáticos, la inserción de vías centrales de acceso periférico, la canalización de accesos vasculares umbilicales en neonatos, como guía en la transferencia de embriones, así como su aplicación en las unidades de hemodiálisis, en las consultas de nefrología y en la evolución y cura de heridas. Analizaremos uno a uno cada caso.

##### **4.1 Ecografía en gasometría arterial y canalización de guías arteriales**

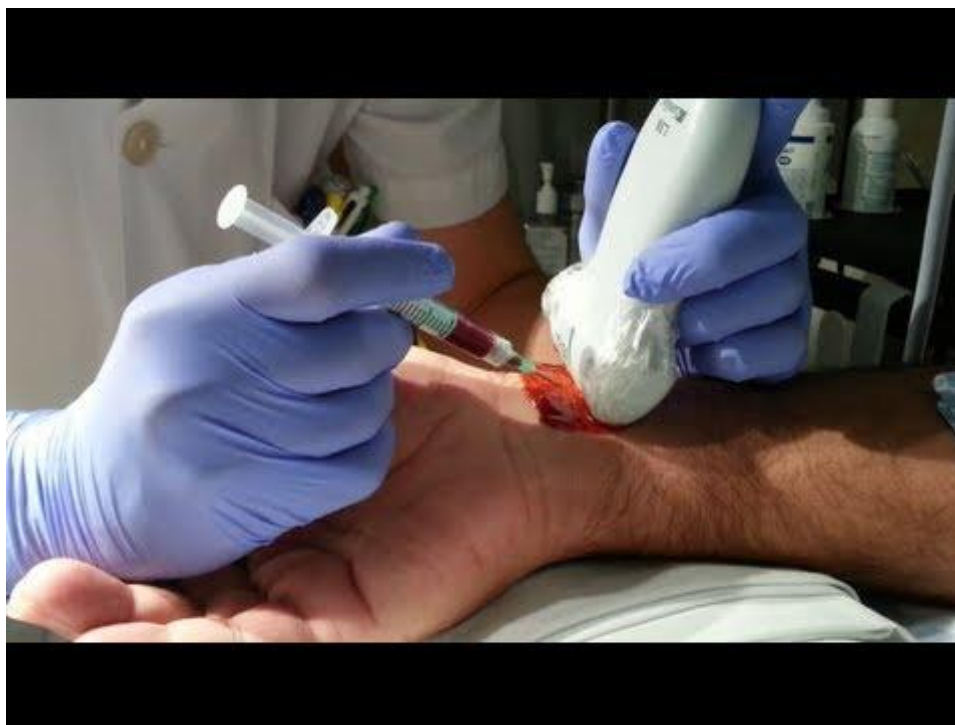La técnica de canalización arterial es muy utilizada en unidades postquirúrgicas con atención a pacientes críticos (REA, UVI, UCI)<sup>9, 10</sup>. La gasometría arterial es más utilizada en unidades como urgencias, UCI o neumología<sup>11, 12</sup>.

En los primeros años de aparición de la técnica de canalización arterial el método utilizado era la arteriometría quirúrgica. Más tarde con el desarrollo de la técnica de inserción de Seldinger se sustituyó por inserción mediante referencias anatómicas y palpación<sup>9</sup>.

Esto lleva unos riesgos y unas complicaciones como pueden ser múltiples punciones, aparición de hematomas y sangrado, oclusión temporal de la arteria radial, oclusión total de la arteria radial o producción de una lesión isquémica en la mano. La complicación más frecuente es la oclusión temporal, pero generalmente no produce secuelas importantes para el paciente. En rara ocasión la oclusión temporal puede evolucionar a una oclusión permanente de la arteria. La oclusión puede llegar a producirse incluso tras la retirada del catéter y la recuperación del flujo en la zona afectada es muy variable habiendo casos descritos en los que no se ha restablecido hasta 75 días después de retirada la cánula. Esta oclusión puede producir isquemia de las zonas distales de la extremidad, pudiendo evolucionar a la necrosis tisular del pulgar, los dedos e incluso toda la parte distal de la extremidad. Aunque esta complicación es bastante infrecuente. Hoy en día existen nuevas tecnologías, por lo que tenemos otras alternativas a la punción convencional<sup>9-12</sup>. Las complicaciones derivadas de la realización de la gasometría y canalización arterial guiado por ecógrafo son escasas y poco frecuentes<sup>9</sup>.

Tanto la punción como los cuidados posteriores están a cargo de enfermería. Así como se instruye en los cuidados del catéter arterial y los cuidados inmediatos tras la punción arterial convencional, sería necesario formar en la técnica ecográfica para la canalización y punción de la arteria radial<sup>10,12</sup>.

En Noviembre del 2012 un grupo de enfermeros del servicio de urgencias del Hospital Río Hortega de Valladolid comenzaron un estudio acerca de la punción arterial ecoguiada (PAE). El objetivo del estudio era analizar los beneficios de la PAE frente a la técnica de punción clásica (TPC) en cuanto a número de punciones para obtener muestra arterial, porcentaje de éxito en el primer intento, tiempo empleado, grado de dolor autorreferido y observar la utilidad de la ecografía en la práctica diaria de accesos arteriales difíciles. Se incluyeron 280 pacientes en el estudio, el 50.5% sometidos a PAE y 49.5% sometidos a TPC<sup>13</sup>.



**Ilustración 4:** Imagen que corresponde con punción arterial ecoguiada. Obtenida en <http://enfermera.org/video/category/puncion-arterial/>

Las principales causas de la dificultad de realizar las gasometrías con el método tradicional eran: 47,69% obesidad de los pacientes y edemas; 12,3% por pulso débil (hipotensión, shock, coma); 14,4% y 10,8% debido a la poca colaboración del paciente<sup>11-13</sup>.

El motivo principal que tuvieron las enfermeras del HURH para utilizar el ecógrafo para la gasometría, eran la multitud de veces que se practican gasometrías en la unidad, siendo una técnica que consumía tiempo, que requería práctica por parte del enfermero, y que generaba dolor para el paciente<sup>11-13</sup>.

Los factores estudiados en la investigación fueron número de punciones arteriales en cada paciente, dolor referido por el paciente según la escala visual analógica EVA (anexo IV), duración de la técnica, constantes antes y durante la técnica (saturación de oxígeno y tensión arterial) y los accesos arteriales difíciles<sup>11, 12</sup>.

Se obtuvieron los siguientes resultados:

- Tasa de éxito: la gasometría arterial ecoguiada tuvo un 87.7% de éxito en el primer intento de punción mientras que la técnica clásica obtuvo un 55.3%.

- Dolor del paciente: con la escala de EVA los pacientes puntuaron de media un 2.98 en la gasometría ecoguiada frente a un 4.39 en la técnica tradicional.
- Tiempo de punción: el 66.2% de las gasometrías ecoguiadas duraron menos de dos minutos en comparación con la clásica, 59.6%. Más de 4 minutos se empleó en el 21,3% de las gasometrías clásicas, sin embargo el 3.1% de las gasometrías ecoguiadas requirieron ese tiempo<sup>11, 12</sup>.

Este estudio concluye diciendo que la ecografía es una herramienta útil para enfermería que requiere una formación mínima en ultrasonidos. Y contribuye a una atención de enfermería de mayor calidad<sup>13</sup>.

#### **4.2 Ecografía en la canalización de una vía venosa periférica**

La canalización de una vía venosa periférica en ocasiones resulta complicada y dolorosa para el paciente. Esto puede llevar a mayor número de punciones o al mayor uso de catéteres centrales y canalizaciones arteriales, lo que llevaría a un mayor riesgo de lesión para el paciente, mayor posibilidad de infección y mayor gasto sanitario. Algunas causas de la canalización periférica dificultosa son los pacientes pluripatológicos, pacientes obesos, pacientes con múltiples tatuajes, paciente en shock hipovolémico, múltiples intentos de canalización fallidos o que necesitan un catéter de un gran calibre. La ecografía puede ser una ayuda en estas situaciones más complejas<sup>14-18</sup>.

Existe una revisión bibliográfica realizada por Heinrichs J. et al<sup>14</sup>, en la que se incluyeron ensayos aleatorios y se analizaron ítems como: canalizaciones ecoguiadas, canalizaciones fallidas, tiempo de realización de la técnica, tiempo entre la aleatorización y la punción o número de intentos. Se identificaron 4.664 citas, se evaluaron 403 textos completos, y se incluyeron 9 ensayos. Se demostró que la canalización ecoguiada disminuía el tiempo de duración de la técnica, el riesgo de fracaso al primer intento y el número de intentos en pediatría y en quirófano. El autor cree que son necesarios más ensayos y con una muestra poblacional mayor<sup>14</sup>.

El estudio de Gina Maiocco et al<sup>15</sup> logró canalizar 72 vías periféricas ecoguiadas entre Julio de 2010 y Abril de 2011. No se observaron complicaciones derivadas de las canalizaciones. El 79% de las canalizaciones se realizaron en el área quirúrgica, donde

se pudo observar un notable descenso (20%) del número de catéteres centrales insertados. Las enfermeras lograron canalizar la vía en el primer intento en un 71%. Encontraron una relación estadística entre la necesidad de dos intentos de punción y pacientes mayores de 70 años, lo que sugiere que este procedimiento es más desafiante en este tipo de pacientes. Fue necesario una planificación del cambio en la práctica y entrenamiento del personal con un simulador de brazo<sup>15</sup>.

El estudio de Esme Walker<sup>16</sup>, aunque con una muestra pequeña (28 pacientes y 33 canalizaciones ecoguiadas), consiguió resultados de 97% de éxito en la técnica guiada por ultrasonidos. El 69% de las canalizaciones se realizaron en el antebrazo y el 12% en la vena basílica<sup>16</sup>.

Michael Blaivas et al realizaron un estudio prospectivo no aleatorizado que logró demostrar las ventajas de la técnica de canalización periférica ecoguiada sobre la técnica clásica. Tras cada canalización se entregó una encuesta al paciente, se recogieron un total de 321 encuestas en un tiempo de cinco meses. El 80% de los pacientes (258) fueron clasificados como acceso venoso muy difícil sin el uso de los ultrasonidos; tras el uso de los ultrasonidos de esos 258, 29 siguieron clasificados como muy difícil, 43 se reclasificaron en difícil, 112 se reclasificaron en fácil y 13 se reclasificaron en muy fácil. El uso de la ecografía disminuía la percepción de dificultad de la punción. La mayor dificultad que encontraron las enfermeras al poner en práctica esta nueva técnica fue la gran coordinación necesaria entre la vista y la mano<sup>19</sup>.

### **4.3 Canalización de un catéter central de acceso periférico ecoguiado**

La inserción de un catéter central de acceso periférico (CCAP) conlleva unas complicaciones y unos riesgos, por ejemplo, la trombosis. El estudio de Geniene Stokowski et al<sup>20</sup> sobre la canalización de catéter central de acceso periférico intentó comparar las tasas de trombosis asociadas a la técnica de inserción tradicional frente a la ecoguiada. Se incluyeron 538 pacientes. Se observó la disminución de las tasas de trombosis del 9.3% al 1.3% en la inserción ecoguiada y del número de intentos. El éxito de canalización también se incrementó de un 76.9% a un 98.9%. Demostraron que la inserción guiada por ultrasonidos resultaba beneficiosa. En la inserción por el método tradicional de palpación el 22% de los pacientes necesitaban un segundo procedimiento

realizado por un radiólogo, con la nueva técnica ecoguiada el 98% de las enfermeras no necesitaron solicitar un segundo procedimiento al radiólogo<sup>20</sup>.

En los pacientes oncológicos es necesario asegurar un buen acceso vascular tanto en la fase inicial como en el cáncer avanzado o en el paciente terminal. El catéter central de tipo DRUM<sup>®</sup> es muy utilizado en tratamientos quimioterapéuticos. La introducción de la guía del ultrasonido ha disminuido las complicaciones relacionadas con la canalización. La colocación de catéteres centrales de acceso periférico es una práctica frecuente en este tipo de pacientes. La técnica ecoguiada en venas más profundas de la zona media del brazo implica menor riesgo de complicaciones derivadas de la canalización, menor riesgo de trombosis, menor daño de la pared vascular y una mayor satisfacción por parte del paciente<sup>17</sup>.

#### **4.4 Inserción de catéter umbilical en neonatos**

Sólo pude encontrar un estudio sobre este apartado, se llama Ultrasound-guided umbilical catheter insertion in neonates<sup>21</sup>.

La canalización umbilical es un procedimiento rutinario en emergencia neonatal. Esta técnica conlleva mucho tiempo para la enfermera en situaciones críticas. El ultrasonidos es una herramienta segura y utilizada con frecuencia por parte de enfermería en la atención a neonatos.

El estudio es prospectivo y randomizado, incluyendo todo paciente de la unidad de neonatología, en total 31 neonatos. Existían dos grupos: uno en el que el catéter umbilical se colocaba por el método tradicional y comprobación mediante el ultrasonido y el otro grupo guiado por ecografía.

Los resultados se recogen en una tabla (tabla 2). Muestran un menor tiempo en la realización de la técnica ecoguiada. El número de manipulaciones del catéter venoso umbilical era menor en la técnica ecoguiada mientras que en el catéter arterial umbilical no existían diferencias significativas. El número de radiografías era menor en la técnica ecoguiada.

Tabla 2: Resultado de la inserción del catéter umbilical guiado por ultrasonidos comparado con la inserción convencional en 31 neonatos. Ultrasound-guided umbilical catheter insertion in neonates; SE Fleming and JH Kim (Division of Neonatology, UCSD Medical Center, San Diego, CA, USA)

	<i>Ultrasound group</i>	<i>Standard group</i>	<i>P-value</i>
Mean time to final placement in minutes	75 ± 25	139 ± 49	<0.001
X-rays taken	2.3 ± 0.6	4.1 ± 1.4	0.003
Manipulations of UAC	1.64 ± 0.81	1.87 ± 0.83	0.447
Manipulations of UVC	1.6 ± 0.74	2.8 ± 1.01	0.002
Infant temperature before procedure	97.7 ± 0.7	98.6 ± 1.47	0.105
Infant temperature after procedure	97.8 ± 1.5	98.4 ± 0.7	0.270

Abbreviations: UAC, umbilical arterial catheter; UVC, umbilical venous catheter.  
Mean ± s.d.

El catéter umbilical es un procedimiento frecuente en las primeras horas de vida de muchos neonatos. La necesidad de una técnica estéril en la que el neonato se encuentra rodeado de paños dificulta la visibilidad al equipo sanitario, siempre que no se utilicen paños transparentes. La técnica incluye mucha preparación. El estudio demostró que la técnica ecoguiada era beneficiosa tanto por la reducción de tiempo como por el estrés del personal. Con mayor experiencia y nuevos estudios, la técnica de inserción de catéter umbilical guiado por ecógrafo podría ser el nuevo protocolo estándar<sup>21</sup>.

#### **4.5 Guía ecográfica de la transferencia de embriones**

Encontré un estudio que hablaba de intentar demostrar la factible delegación de la guía de transferencia de embriones de un médico especializado a la matrona. El título del estudio es “Ultrasound guidance of embryo transfer: a role for midwife”<sup>22</sup>.

El estudio es prospectivo y randomizado comparando los resultados de la fecundación in vitro (FIV) ecoguiado tanto por un médico especializado o por una matrona sin formación específica. El tamaño muestral fue de 553 pacientes y se compararon entre ambos grupos factores como: nº de embriones transferidos, tasa de embarazo o tasa de implantación.

La conclusión del estudio es que no encontraron diferencias significativas en los resultados clínicos entre la transferencia de embriones ecoguiada por un médico especialista o por una matrona sin formación específica.

#### **4.6 Ecografía en punción de pacientes hemodializados**

La enfermera responsable tiene un papel relevante en detectar problemas en la punción de la fístula. En la punción problemática es donde la punción eco dirigida puede ser útil en dos aspectos: detección de posible patología oculta y la realización de una punción ecodirigida<sup>23, 24</sup>.

De esta manera podrían evitarse punciones traumáticas y repetidas que se asocian a una alta morbilidad, malestar y dolor para el paciente e inseguridad de la punción para enfermería. La detección precoz de la disfunción del acceso a la fistula y los parámetros más fiables han sido cuestionados por diversos autores. Hoy en día, hay muchos estudios que afirman que las técnicas utilizadas habitualmente (exploración física, presiones dinámicas y analíticas periódicas) ofrecen parámetros muy específicos pero a veces poco sensibles y, muy frecuentemente, son indicadores de alerta tardía. Es necesario destacar que el 76.2% de los diagnósticos de punción dificultosa no presentaban ningún signo adicional, por lo que los otros métodos de detección hubieran sido fallidos<sup>23,24</sup>.

Aunque en un principio se habla de que la enfermera únicamente detectaría el problema y sería el nefrólogo quien realizaría la ecografía-doppler para la punción, también es un papel importante de enfermería realizar una valoración de esa fistula y detectar el problema a tiempo<sup>23, 24</sup>. Los resultados demuestran que entre las causas de la realización de la ecografía portátil (tabla 3) destaca la dificultad de punción, con un 79.2% de los casos. El resto, flujo arterial, presión venosa y hemostasia, no supera el 20 %. Por lo que aunque otros valores den resultados positivos para una punción existen muchas patologías ocultas que la enfermera podría detectar con una simple ecografía<sup>23</sup>.



**Tabla 3: Causas de la realización de la ecografía portátil. ENFERMERÍA EN LA DETECCIÓN PRECOZ DE PATOLOGÍA SUBYACENTE Y PUNCIÓN ECODIRIGIDA EN EL ACCESO VASCULAR PROBLEMÁTICO A TRAVÉS DE LA INTEGRACIÓN EN LA ECOGRAFÍA PORTÁTIL IN SITU Isabel Granados Navarrete et al.**

	Flujo Arterial		Presión Venosa		Dificultad Punción		Hemostasia	
	Frecuencia	%	Frecuencia	%	Frecuencia	%	Frecuencia	%
No	43	81.1	45	84.9	11	20.8	48	90.6
Si	10	18.9	8	15.1	42	79.2	5	9.4

Las enfermeras del servicio de nefrología, tienen amplios conocimientos sobre la fístula y son expertas canalizando éstas, por lo que el límite que se considera para sospechar la presencia de una patología subyacente son dos sesiones continuadas con dificultades para su canalización. Por eso es necesaria una prueba de imagen de forma inmediata. La ecografía permite, de forma no invasiva, confirmar y localizar con frecuencia la presencia de una estenosis o trombosis. Si no se hallara patología en el acceso vascular, la ecografía permite localizar anomalías anatómicas del acceso que dificultan su canalización y buscar nuevas zonas de punción. Así se evitarían complicaciones como las punciones traumáticas y repetidas que aumentan el malestar del paciente y del profesional. La exploración ecográfica también determina el flujo del acceso que predice el fallo del acceso. Los beneficios serán una mayor supervivencia del acceso y la seguridad del profesional a la hora de manejar un acceso difícil, disminuye la ansiedad del paciente y la morbimortalidad. Esta técnica no intenta anular la técnica convencional, sino que la complementa consiguiendo una mayor rentabilidad de la monitorización del acceso vascular. Un inconveniente de ésta técnica es que es muy observador-dependiente. La dificultad de punción normalmente tiene una connotación negativa para los profesionales de enfermería, debido a la sensación de fracaso profesional por no poder canalizar correctamente el acceso vascular, por lo que en ocasiones se intenta ocultar el fracaso y el problema. A esto se le suma que muchos nefrólogos no creen que la dificultad de punción sea una alarma sobre la disfunción del acceso venoso<sup>23, 24</sup>.

#### **4.7 Ecografía en consulta de enfermería nefrológica**

Existe un estudio sobre el modelo de innovación inversa en la consulta de enfermería nefrológica<sup>25</sup>. La consulta de urología tiene una gran carga de trabajo que consume una gran parte de tiempo a los profesionales médicos y por tanto consume gran cantidad de

recursos. La delegación de algunas tareas a profesionales de enfermería supondría agilizar gran parte del trabajo sin que ello afecte a la calidad y profesionalidad que se ofrece al paciente.

Durante el año 2013 se realizaron 931 consultas de ecografía urológica. Se analizó el ahorro monetario que esto suponía en ambos casos: consulta realizada por la enfermera o por el facultativo. El ahorro en consultas de ecografía urológica fue de 4.00€ en cada consulta. El ahorro total de las delegaciones realizadas por parte del facultativo hacia enfermería en tareas de consulta nefrológica además de la ecografía urológica, fue de 4,900€ durante el año 2013.

Este autor afirma que existen fórmulas de gestión utilizados en países en desarrollo que han contribuido a su desarrollo y de las que podríamos aprender y sacar provecho. Aunque muchos lo calificarían como un retroceso en nuestro desarrollo. Existen esquemas creados en países en desarrollo tomados como modelo en países desarrollados.

Enfermería realiza las ecografías urológicas con excepción de la transrectal y biopsia prostática, donde el papel de enfermería es de apoyo. El desarrollo de la consulta apoyado en un formulario de estabilización de procesos (tabla 4). Existe un marco legal que permite la ampliación de las competencias tradicionales de enfermería: la Ley 44/2003, de 21 de noviembre de 2003 de Ordenación de Profesiones Sanitarias regula los aspectos básicos de las profesiones sanitarias, la estructura general de la formación de los profesionales, el desarrollo profesional de éstos y su participación en la planificación y ordenación de las profesiones sanitarias. Aunque exista un soporte legal es necesario un entrenamiento y una formación previa del personal de enfermería. La enfermera del estudio recibió un curso práctico y atravesó un periodo de entrenamiento de más de 1000 horas bajo la tutela de facultativos.

El estudio incluye una comparativa de costes en euros (enfermera versus facultativo) de las actuaciones en los procesos de “innovación inversa” donde participa el personal de enfermería (tabla 5). Datos del año 2013.

Tabla 4: Proceso de realización de ecografía urológica. Formulario de estabilización. MODELO DE INNOVACIÓN INVERSA EN LA CONSULTA DE ENFERMERÍA DE SERVICIOS DE UROLOGÍA Manuela Gamarra et al.

Tabla II. Proceso de realización de ecografía urológica. Formulario de estabilización.

FORMULARIO DE ESTABILIZACION DE PROCESOS				
PROCESO :	REALIZACION DE ECOGRAFIA UROLOGICA			
TIPO DE PROCESO	Gestión	CÓDIGO		
MISIÓN DEL PROCESO	Realización de ecografía urológica en pacientes procedentes de la consulta urológica			
LÍMITES DEL PROCESO	INICIAL	Recepción de pacientes		
	FINAL	Registro del comentario de la exploración ecográfica en la historia clínica		
PERIODICIDAD DEL PROCESO	TIEMPO	20 minutos	FRECUENCIA	842 exploraciones / año (2013)
	CLIENTES/USUARIOS	PRINCIPAL		SECUNDARIO
NECESIDADES EXPECTATIVAS DE CLIENTES/USUARIOS	Facultativos del servicio de urología		Paciente	
	NECESIDADES		EXPECTATIVAS	
PROVEEDORES	Personal médico y de enfermería			
ENTRADAS	RECURSOS HUMANOS		RECURSOS MATERIALES	DOCUMENTOS
	-DUE de consulta -TCAE		1. Ecógrafo 2. Gel ecográfico 3. Papel fotográfico 4. Papel de camilla y de secado 5. Historia clínica electrónica (Selene).	1. Plantilla de organización del S. Urología. 2. Procedimiento operativo del proceso.
SALIDAS	Imágenes de la exploración impresas en papel fotográfico y registro del comentario de la exploración ecográfica en la historia clínica			
COSTE	PERSONAL	TECNOLOGÍA	FARMACIA	PRUEBAS
				TOTAL
MÉTRICAS	Nº de ecografías anuales			
RESPONSABLE	DUE			
FORMULARIO DE PROCEDIMIENTO DE PROCESOS				
PROCESO :	CONSULTA UROECOT			
CODIGO DE PROCESO		CÓDIGO PROCEDIMIENTO		
FASE DE ORGANIZACIÓN				
Con carácter bisemanal se establece en el planning de actividad el día de consulta que debe ser siempre anterior a la revisión del paciente en las consultas peticionarias.				
FASE OPERATIVA				
<input type="checkbox"/> menos una hora sin orinar antes de la exploración 2. La TCAE hace pasar al paciente a la sala de ecografía y lo tumba en la camilla 3. La DUE tras comprobar la historia clínica del paciente (indicación de la prueba) procede a la realización de la exploración ecográfica 4. Impresión de imágenes 5. Registro del comentario de la exploración ecográfica en la historia clínica 6. Comprobación de la existencia de cita para consulta sucesiva				
OBSERVACIONES: En el caso de dudas durante la exploración ecográfica, se requerirá la asistencia de un facultativo de la unidad en el momento (si disponible), o se citará en días próximos para repetir la exploración con asistencia de facultativo.				

**Tabla 5: Comparativa de costes de Euros (enfermera versus facultativo) de las actuaciones en los procesos de “innovación inversa” donde participa el personal de enfermería. Datos del año 2013. MODELO DE INNOVACIÓN INVERSA EN LA CONSULTA DE ENFERMERÍA DE SERVICIOS DE UROLOGÍA** Manuela Gamarra et al.

	Coste del proceso		Nº actos clínicos año 2013	Diferencia DUE vs FEA (por acto clínico)	Diferencia DUE vs FEA (por acto clínico)	Ahorro DUE vs FEA (porcentaje)
	DUE	FEA				
Proceso de realización de ecografía urológica	15,81	19,81	931	-4,00	-3724,00	-20,19%
Proceso de patología urológica quirúrgica ambulatoria	15,95	18,73	423	-2,78	-1175,94	-14,84%
TOTAL año 2013					-4899,94	

DUE= Diplomado Universitario en Enfermería.

FEA= Facultativo Especialista de Área.

#### **4.8 Ecografía en el cuidado de la úlcera en EEII**

Encontré dos artículos que hablaban de la necesidad de introducir la técnica ecoguiada para el seguimiento de las úlceras producidas en extremidades inferiores (EEII) <sup>26,27</sup>.

Las enfermeras son profesionalmente responsables de asegurar que los pacientes reciban la apropiada evaluación y gestión basada en la evidencia. Existen 40 causas de la úlcera en EEII desde las más comunes como hipertensión arterial (HTA) o aterosclerosis hasta las más infrecuentes. Las úlceras se producen con mayor frecuencia en pacientes mayores de 65 años y conllevan unos gastos incrementados por las recidivas, complicaciones...<sup>26</sup>.

Muchos planes de cuidados no incluyen una valoración con ecografía doppler. Las causas incluyen falta de conocimientos por parte del personal, falta de entrenamiento o los escasos recursos para disponer del material necesario<sup>26</sup>.

El ecógrafo se utiliza como un método no invasivo para observar el flujo de sangre en las principales arterias de la pierna. El índice tobillo-brazo (ITB) o de Yao es un cociente que resulta de dividir la presión arterial sistólica (PAS) del tobillo entre la PAS del brazo. El valor normal de ITB es 1. Si el resultado es entre 0.5-0.8, indica posible obstrucción del vaso y se recomienda una ligera compresión siempre supervisado o derivado a un especialista. Si el resultado es <0.5 se considera una emergencia médica y



no se debe aplicar compresión. Si el valor de ITB es superior a 1.3 indica calcificación de las arterias de la pierna y se recomienda una compresión fuerte<sup>26,27</sup>.

El ITB es necesario antes de aplicar la terapia de compresión para los pacientes con insuficiencia venosa crónica y las úlceras venosas en EEII. Aunque el énfasis en este índice ha llevado a derivaciones inapropiadas al servicio vascular. Existen variaciones entre las mediciones de una enfermera a otra llevando a mediciones poco fiables por lo que existe la necesidad de unificar la formación de todas las enfermeras y revisar la estructura de las guías clínicas actuales para permitir un análisis más amplio de evaluación arterial, a fin de reducir el énfasis únicamente en la medida ITB<sup>27</sup>.

El estudio concluye que la simple palpación del pulso pedio no es suficiente. El ecógrafo no determina la causa de la úlcera aunque sí evalúa las principales arterias pero lo que no es útil en pacientes diabéticos con enfermedad microvascular. La valoración con ecógrafo se utiliza para el tratamiento de úlceras vasculares y mixtas. La ecografía y el ITB son herramientas muy útiles pero son sólo una parte dentro de una atención holística y nunca se deben utilizar como forma de diagnóstico o de forma aislada. Las enfermeras deben ser formadas para utilizar el ecógrafo de forma competente y ser capaces de interpretar los resultados y tener la oportunidad y confianza para derivar los pacientes al servicio correspondiente. La utilidad principal del ecógrafo sería ayudar a calcular el índice ITB para posteriormente la enfermera poder decidir la terapia de compresión adecuada y la necesidad o no de derivar al servicio vascular<sup>26,27</sup>

## 5. DISCUSION

En este trabajo queda reflejado que existen varios estudios que demuestran la utilidad de los ultrasonidos en procedimientos enfermeros.

Aunque los resultados de los estudios demuestren que es mejor utilizar el apoyo ecográfico tanto para paciente como enfermera son muchas las enfermeras reacias a utilizarlo por miedo, inseguridad debido a la escasa formación. Existe un estudio incluido en la bibliografía<sup>10</sup> en el que más de la mitad del personal elige como primera opción el método tradicional en la canalización arterial, relacionado con la falta de aplicación práctica continuada de los conocimientos teóricos adquiridos previamente e inseguridad en la realización de la técnica ecográfica.

En Castilla y León la formación es aun más escasa que en otras comunidades puesto que no he podido encontrar actualmente cursos o formaciones específicas. Otra limitación es la escasez de recursos ya que no todas las unidades disponen de ecógrafo, aunque es cierto que cada vez se están incluyendo más ecógrafos en unidades como Atención Primaria o servicios especiales. Además existe otro inconveniente, que es la desmotivación por parte de enfermería.

He encontrado varios estudios sobre la utilización de la ecografía en accesos vasculares difíciles en hemodiálisis. La enfermera solicita la eco como herramienta ante un caso de acceso problemático, pero la eco la hace el médico nefrólogo<sup>28,30,31</sup>. Sería discutible que con mínima formación podría hacerlo la enfermera. Encontré un artículo nombrado “Punción con ecografía dirigida de la fístula arterio-venosa dificultosa” del autor J. Hernández López<sup>26</sup>. En él defiende la utilización por parte de enfermería para la punción de la fístula arterio-venosa sin necesidad del médico nefrólogo. Contacté con el autor vía email para que pudiera aclararme de dónde consiguió la información para redactar el artículo. Su respuesta incluía la bibliografía consultada para redactar el artículo, también me aconsejó consultar guías a nivel internacional y nacional como son las recomendaciones de las K/DOQI de Nefrología, las guías de S.E.N. y S.E.D.E.N. de Nefrología y accesos vasculares o las guías de acceso vascular de S.E.D.Y.T.

Existen numerosos cursos sobre el manejo básico de la ecografía dirigido a enfermería. Incluyen una parte teoría pero sobretodo una parte práctica. Incluir cursos de enfermería para ecografía. La mayoría de estos cursos conllevan un costo por parte del personal

para recibir la formación. Sería interesante incluir estos cursos en hospitales y centros sanitarios para el personal de enfermería de forma gratuita. Los nombres de algunos cursos son “Diploma universitario en ecografía para enfermería de urgencias y emergencias” (Anexo I), “Curso básico de ecografía para enfermería y nuevas técnicas de punción” (Anexo II), “Accesos vasculares ecoguiados y procedimientos en enfermería” (Anexo III).

Encontré un artículo del autor realizado en el hospital universitario Tertiary<sup>29</sup> en el que se obtienen buenos resultados en la técnica de canalización arterial ecoguiada sobre la técnica clásica. Obtiene un tiempo de realización mejor, mayor éxito en la primera punción y menor número de punciones. La muestra es pequeña, 69 pacientes. No expresa bien quién realiza la ecografía a la hora de realizar la técnica.

El estudio de Jonathan M. Barber et al<sup>31</sup> apoya la utilización de la ecografía para guiar la inserción de catéter central de acceso periférico. La enfermera intenta canalizar primero con la técnica clásica. Si encuentra dificultades y no consigue un acceso deriva el paciente al radiólogo quien intentara canalizar el catéter central de acceso periférico de forma ecoguiada. Como hemos visto en otros artículos, es perfectamente posible que esta técnica ecoguiada la realice la enfermera con formación y entrenamiento.

Aunque ya hay numerosos estudios que sí demuestran la utilidad de la ecografía en técnicas de enfermería creo que todavía es necesario que se realicen más, con altos niveles de evidencia científica y muestras poblacionales mayores.

La ecografía es una técnica de imagen sencilla, no invasiva, accesible, que no utiliza radiaciones ionizantes. Tradicionalmente se ha utilizado para guiar en procedimientos médicos pero en la última década cada vez son más los estudios que demuestran que la ecografía, es también una herramienta para enfermería.

Con una formación básica al personal de enfermería y una mayor disponibilidad de ecógrafos portátiles. Las técnicas de enfermería ecoguiadas podrían ser pronto parte del trabajo diario de enfermería.



## 6. BIBLIOGRAFÍA

- 1) Eco (n.d.). consultado el 10 de Marzo de 2015, RAE, en <http://lema.rae.es/drae/?val=eco>
- 2) Grafía (n.d.). Consultado el 10 de Marzo, RAE, en <http://lema.rae.es/drae/?val=GRAFIA>
- 3) Ultrasonido (n.d.). Consultado el 10 de Marzo, RAE, en <http://lema.rae.es/drae/?val=ultrasonido>
- 4) Sonido (n.d.). Consultado el 10 de Marzo, RAE, en <http://lema.rae.es/drae/?val=sonido>
- 5) González Cruz, J. V., Heredia Gallego, E. M. (n.d.). Ecografía. Obtenida el 10 de Marzo de 2015, en [http://www.depeca.uah.es/depeca/repositorio/asignaturas/5/ECOGRAFIA\\_PPT.pdf](http://www.depeca.uah.es/depeca/repositorio/asignaturas/5/ECOGRAFIA_PPT.pdf)
- 6) Ecografía (n.d.). Consultado el 10 de Marzo de 2015, Medline Plus, en <http://vsearch.nlm.nih.gov/vivisimo/cgi-bin/query-meta?v%3Aproject=medlineplus-spanish&query=ultrasonidos&x=0&y=0>
- 7) Obtenida el 10 de Marzo de 2015 en <http://www.drgdiaz.com/eco/ecografia/ecografia.shtml#>
- 8) Martínez Serrano, C. (n.d.). Historia de la ecografía. Obtenida el 10 de Marzo en [http://ibdigital.uib.es/greenstone/collect/medicinaBalear/import/1995\\_v10\\_n3/Medicina\\_Balear\\_1995v10n3p160.pdf](http://ibdigital.uib.es/greenstone/collect/medicinaBalear/import/1995_v10_n3/Medicina_Balear_1995v10n3p160.pdf)
- 9) Monge, F. C., Lareo, M. M., & Reiz, A. N. (2011). Canalización arterial radial guiada por ultrasonidos: descripción de la técnica y revisión de la literatura. *Enfermería intensiva*, 22(4), 144-149
- 10) Jiménez, B. S., Jiménez, E. S., & Zafra, G. B. CANALIZACIÓN ARTERIAL RADIAL GUIADA CON ECOGRAFÍA.
- 11) Mario García, P. (2014). Gasometría indolora
- 12) Fadrique Millan, L., Vaquerizo Carpio, E., Torres Sancho, R., Benito Bernal, S., Del Pozo Vegas, C., & Royuela Ruiz, P. (2013). Ventajas de la punción arterial ecoguiada frente a la técnica clásica. *Emergencias*, 25(4), 325-325.





- 13) Carpizo, E. V., Millán, L. N. F., Sancho, R. T., & Bernal, S. B. (2014). Estudio comparativo de la punción arterial ecoguiada frente a la técnica clásica. *Metas de enfermería*, 17(10), 15
- 14) Heinrichs, J., Fritze, Z., Vandermeer, B., Klassen, T., & Curtis, S. (2013). Ultrasonographically guided peripheral intravenous cannulation of children and adults: a systematic review and meta-analysis. *Annals of emergency medicine*, 61(4), 444-454
- 15) Maiocco, G., & Coole, C. (2012). Use of ultrasound guidance for peripheral intravenous placement in difficult-to-access patients: advancing practice with evidence. *Journal of nursing care quality*, 27(1), 51-55
- 16) Walker, E. (2009). Piloting a nurse-led ultrasound cannulation scheme. *British Journal of Nursing*, 18(14), 854-859
- 17) Gallieni, M., Pittiruti, M., & Biffi, R. (2008). Vascular access in oncology patients. *CA: a cancer journal for clinicians*, 58(6), 323-346
- 18) Miles, G., Salcedo, A., & Spear, D. (2012). Implementation of a successful registered nurse peripheral ultrasound-guided intravenous catheter program in an emergency department. *Journal of Emergency nursing*, 38(4), 353-356
- 19) Blaivas, M., & Lyon, M. (2006). The effect of ultrasound guidance on the perceived difficulty of emergency nurse-obtained peripheral IV access. *The Journal of emergency medicine*, 31(4), 407-410
- 20) Stokowski, G., Steele, D., & Wilson, D. (2009). The use of ultrasound to improve practice and reduce complication rates in peripherally inserted central catheter insertions: final report of investigation. *Journal of Infusion Nursing*, 32(3), 145-155
- 21) Fleming, S. E., & Kim, J. H. (2011). Ultrasound-guided umbilical catheter insertion in neonates. *Journal of Perinatology*, 31(5), 344-349
- 22) Rinaldi, L., Floccari, A., & Selman, H. (2014). Ultrasound guidance of embryo transfer: A role for midwife. *Sexual & reproductive healthcare: official journal of the Swedish Association of Midwives*, 5(2), 47-49
- 23) Navarrete, I. G., López, J. I., Sanjuan, R. I., Buixó, N. M., Prat, N. R., Moreno, E. R., ... & Torner, M. M
- 24) Granados Navarrete, I., Ibeas López, J., Jimeno Ruz, V., Buixó, N., Prat, N., & Pallarés, M



- 25) Galán, M. G., Padilla, M. C. L., Galán, M. L., & Martínez, J. R. M. (2015). Modelo de innovación inversa en la consulta de enfermería de Servicios de Urología. *Archivos españoles de urología*, 38(1), 115-124
- 26) Benbow, M. (2014). An introduction and guide to effective Doppler assessment. *British journal of community nursing*, 19(Sup12), S21-S26
- 27) French, L. (2005). Community nurse use of Doppler ultrasound in leg ulcer assessment. *British journal of community nursing*, 10(Sup3), S6-S13
- 28) DURAN, M. M., MEJÍA, C. M., ROS, M. F., GARCÍA-CIAÑO, X. V., VACA, J. R., LÓPEZ, J. I., ... & SABADELL, T. EXPERIENCIA DEL EQUIPO MULTIDISCIPLINAR EN EL USO DE LA PUNCIÓN ECODIRIGIDA PARA LA INSERCIÓN DEL CATÉTER TRANSITORIO: BENEFICIOS EN EL PACIENTE Y EQUIPO DE ENFERMERÍA
- 29) Levin, P. D., Sheinin, O., & Gozal, Y. (2003). Use of ultrasound guidance in the insertion of radial artery catheters. *Critical care medicine*, 31(2), 481-484
- 30) Pueyo, C. G., López, J. I., Alvarez, A. M., Duran, M. M., Prat, N. R., Buixò, N. M., ... & García, M. G. INCORPORACIÓN DE ENFERMERÍA A UN EQUIPO DE GESTIÓN MULTIDISCIPLINAR DEL ACCESO VASCULAR NATIVO PARA HD: UN NUEVO RETO PARA ENFERMERÍA NEFROLÓGICA
- 31) Barber, J. M., Booth, D. M., King, J. A., & Chakraverty, S. (2002). A nurse led peripherally inserted central catheter line insertion service is effective with radiological support. *Clinical radiology*, 57(5), 352-354
- 32) López, J. H. (2011). Punción con ecografía dirigida de la fístula arterio-venosa difícil. *Diálisis y Trasplante*, 32(3), 126-127

## 7. ANEXOS

### ANEXO I, II y III: CURSOS Y TALLERES DE ECOGRAFÍA PARA ENFERMERÍA

**Temario:**

- Principios físicos, instrumentación y orientación espacial**
  - Las bases teóricas para entender qué puede ofrecer la ecografía en los distintos campos de la medicina.
  - Comprender cómo se forman las imágenes.
  - Orientación del alumno en la pantalla del ecógrafo.
  - Presentación y utilidad del "tocoma".
- Ecocardiografía**

No hay duda de la utilidad del ecógrafo en la atención del paciente con patología aguda, no obstante, el paciente crítico tanto en el ámbito extrahospitalario, pre-hospitalario o intra-hospitalario, presenta dificultades imprevistas y sorprendentes. En este capítulo se pretende explicar la actitud del enfermero para enfrentar dichas situaciones, utilizando el ecógrafo como una herramienta más. Protocolos FAST y FEER.
- Ecografía vascular**
  - Se explican las características ultrasonográficas de las distintas estructuras vasculares, relacionando sus características anatómicas y fisiológicas con su comportamiento al ser interrogadas ecográficamente.
  - Se describen las diferentes técnicas tradicionales de canalización de vías venosas y arteriales "periféricas", destacando las ventajas y desventajas del uso del ecógrafo como herramienta útil, deseable e imprescindible, en diferentes pacientes y situaciones.
  - La colocación de una buena vía periférica o central, no sólo necesita una técnica óptima. En muchas ocasiones realizando las cosas bien, no se logra obtener el efecto deseado. Existe alguna razón para que el catéter no avance?, hay algún problema en la vía que no permite la administración de fluidos o medicación?. En este capítulo se pretende demostrar la utilidad del ecógrafo para aclarar estas dudas.
- Ecografía invasiva**
  - Utilidad del ecógrafo en la intubación endotraqueal
  - Utilidad del ecógrafo en el sondaje vesical
  - Utilidad del ecógrafo en poblaciones especiales
  - Utilidad del ecógrafo en la evolución y cura de heridas
  - Utilidad del ecógrafo en la detección de cuerpos extraños

## DIPLOMA universitario EN ecografía PARA enfermería de URGENCIAS y EMERGENCIAS

Tel: (+34) 931 769 633

**EFHRE INSTITUTES / UCAM**  
DIPLOMA UNIVERSITARIO

- Duración: 4 semanas.
- Código Curso: EUP-615.
- Obligatorias y Opcionales: 2 Créditos ECTS
- CREDITOS TOTALES: 2 Créditos ECTS
- Modalidad: Presencial 2 días

**2012/2013**

**EFHRE INSTITUTES | UCAM**



C/ Almogàvers, 8 - 08018 Barcelona.  
www.efhre.edu.es

### CURSO BÁSICO DE ECOGRAFÍA PARA ENFERMERÍA Y NUEVAS TÉCNICAS DE PUNCIÓN

#### DIRIGIDO A

El curso está dirigido a Diplomados/as Universitarios en Enfermería

#### OBJETIVOS

- Adquirir conocimientos teóricos prácticos sobre nuevas técnicas para la canalización de accesos vasculares.
- Adquirir conocimientos teórico prácticos básicos de técnicas ecográficas para su aplicación a los cuidados de enfermería.

#### METODOLOGÍA

- 20% en clases teórica breve.
- 80% práctica con ecógrafos de diferentes prestaciones ( 4-5 alumnos por ecógrafo), modelos phantoms y valoraciones reciprocas entre participantes. Taller de punciones y técnicas.

**DURACIÓN:** 25 horas (modalidad mixta: distancia y presencial)

**NÚMERO DE PARTICIPANTES:** máximo 24.

**IMPORTE DEL CURSO:** 170 €

Entrega de documentación	TEMA	08:30 - 08:45 horas	HORARIO
Presentación del curso			08:45 - 09:00 horas
Indicaciones, ventajas inconvenientes y limitaciones de la ecografía aplicada a la enfermería de Urgencias. Principios básicos de ecografía. Imágenes fundamentales en ecografía.			09:00 - 10:00 horas
PAUSA CAFÉ			
Recuerdo anatomofisiológico de arteria y vena. Imágenes vasculares ecográficas. Bases semiológicas de la ecografía. ¿Cómo localizar e identificar los vasos sanguíneos? Punción ecoguiada y punción ecoasistida.			10:30 - 11:30 horas
Prácticas con ecógrafos de diferentes prestaciones para búsqueda de vasos y punción con simuladores.	5 Grupos		11:30 - 13: 30 horas
COMIDA			
Canalización de vía central por acceso periférico: "recambio de vía". Canalización arterial. Punción intraósea. Otras utilidades de la ecografía en enfermería.			15:15 - 16:15 horas
Prácticas de recambio de vía, arterial y intraósea. Prácticas libres de ecografía con simuladores	5 Grupos		16:15 - 18:15 horas
Evaluación y valoración curso			18:15 - 19:00 horas


#### DIRECCIÓN:

Dr. Ramón Nogué. Profesor. Departamento de Cirugía, Medicina de Urgencias. Facultad de Medicina. Universidad de Lleida. Coordinador Nacional del Grupo de Ecografía ecoSEMES.

#### PROFESORES:

Sra. Estefanía Ruiz Chacón. Diplomada en Enfermería. Área Básica de Emergencias. Hospital Montserrat (Lleida).

Sr. Jordi Moreno Citoler. Diplomado en Enfermería. Área Básica de Emergencias. Hospital Montserrat (Lleida).



**ACCESOS VASCULARES ECOGUIADOS Y PROCEDIMIENTOS EN ENFERMERIA**

ULTRASOUND GUIDED NURSES PROCEDURES BASIC LEVEL 1 PROVIDER  
USNURSE PRO BLE P

**Introducción a la ecografía:**

- Desde los primeros ecógrafos a la actualidad.
- Principios físicos elementales ecográficos.
- Funcionamiento del ecógrafo.
- Imágenes. Escalas de color.
- Aplicaciones en enfermería. Una necesidad para nuestra profesión.
- Ventajas, inconvenientes.

**Ecografía vascular ecoguiada:**

- Recurso anatómico-fisiológico vena arterial, indicaciones específicas.
- Procedimientos de punción ecoguiada.
- PVC. Perfil de enfermería, datos, orden, indicaciones.
- Material necesario.
- Técnica ecoguiada ecografiada.
- Complicaciones.
- Contraindicaciones.
- Calidad de enfermería.
- Comprobación radiológica ecografiada.

**MÓDULO:**

- Indicaciones.
- Técnica ecoguiada ecografiada.
- Complicaciones.
- Contraindicaciones.
- Calidad de enfermería.
- Comprobación radiológica ecografiada.

**Ecografía pulmonar:**

- Introducción.
- Técnica de visión estructural.
- Pulmón Normal.
- Pulmón con Neumotórax.
- Pulmón con edema.
- Pulmón con derrame pleural.
- Pulmón con enfisema.

**Ecografía péptica:**

- Introducción (anatomía péptica fundamental).
- Técnica.
- Cálculo de glóbulos rojos.
- Posicionamiento sonda ventral.
- Patologías asociadas.

**Vena cava:**

- Introducción.
- Anatomía torácica y retorno venoso.
- Relación vena cava y PVC.

- Técnica y utilidad de la vena cava.
- Medida de la vena cava y volumen estimado de sangre.

**Ecocardiografía:**

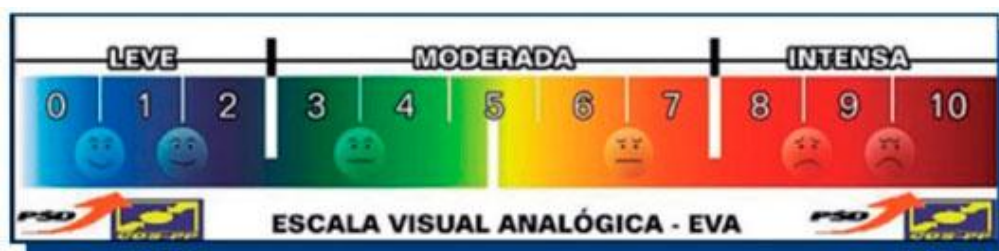
- Introducción.
- Técnica y medida de examen.
- Importancia de la ecografía dentro del país, confiable.
- Algoritmo diagnóstico del PEA con ecografía. (pulso eléctrico activo)







Prácticas en grupo de 4 alumnos por ecógrafo. Simuladores de cuerpo humano, simuladores de Paciente. Práctica y búsqueda entre los alumnos de los talleres.

**Información:**

[jordimc@gmail.com](mailto:jordimc@gmail.com)  
[imoreno@formacionurgencias.com](mailto:imoreno@formacionurgencias.com)  
[www.winfofocus.org](http://www.winfofocus.org)

ANEXO IV: ESCALA VISUAL ANALÓGICA, EVA



					
0 Muy contento; sin dolor	2 Siente sólo un poquito de dolor	4 Siente un poco más de dolor	6 Siente aún más dolor	8 Siente mucho dolor	10 El dolor es el peor que puede imaginarse (no tiene que estar llorando para sentir este dolor tan fuerte)



*Utilidad de la ecografía en técnicas de enfermería*  
*Jennifer Paola González De Peña*

Año 1881	Jacques y Pierre Curie publicaron los resultados obtenidos al experimentar la aplicación de un campo eléctrico alternante sobre cristales de cuarzo y turmalina, los cuales produjeron ondas sonoras de muy altas frecuencias.
Año 1883	Apareció el llamado silbato de Galton, usado para controlar perros por medio de sonido inaudible a los humanos.
En Abril de 1912	Poco después del hundimiento del Titanic, L. F. Richardson, sugirió la utilización de ecos ultrasónicos para detectar objetos sumergidos.
Entre los años 1914 y 1918	Durante la Primera Guerra Mundial, se trabajó intensamente en ésta idea, intentando detectar submarinos enemigos.
Año 1917	Paul Langevin y Chilowsky produjeron el primer generador piezoeléctrico de ultrasonido, cuyo cristal servía también como receptor, y generaba cambios eléctricos al recibir vibraciones mecánicas.
Entre los años 1939 y 1945	Durante la Segunda Guerra Mundial, el sistema inicial desarrollado por Langevin, se convirtió en el equipo de norma para detectar submarinos, conocido como ASDIC (Allied Detection Investigation Committes). Además se colocaron sondas ultrasónicas en los torpedos, las cuales los guiaban hacia sus blancos. Más adelante, el sistema se convertiría en el SONAR (Sound Navegation and Ranging), cuya técnica muy mejorada es norma en la navegación.
Año 1940	Firestone desarrolló un reflectoscopio que producía pulsos cortos de energía que se detectaba al ser reflejada en grietas y fracturas.
Año 1942	Karl Dussik, psiquiatra trabajando en Austria, intentó detectar tumores cerebrales registrando el paso del haz sónico a través del cráneo. Trató de identificar los ventrículos midiendo la atenuación del ultrasonido a través del cráneo, lo que denominó "Hiperfonografía del cerebro".
Año 1951	Aparición del Ultrasonido Compuesto, en el cual un transductor móvil producía varios disparos de haces ultrasónicos desde diferentes posiciones, y hacia un área fija. Los ecos emitidos se registraban e integraban en una sola imagen. Se usaron técnicas de inmersión en agua con toda clase de recipientes: una tina de lavandería, un abrevadero para ganado y una torreta de ametralladora de un avión B-29.
Año 1952	Wild y Reid publicaron imágenes bidimensionales de Carcinoma de seno, de un tumor muscular y del riñón normal. Posteriormente estudiaron las paredes del sigmoide mediante un transductor colocado a través de un rectosigmoidoscopio y también sugirieron la evaluación del carcinoma gástrico por medio de un transductor colocado en la cavidad gástrica.
Año 1953	Leksell, usando un reflectoscopio Siemens, detecta el desplazamiento del eco de la línea media del cráneo en un niño de 16 meses. La cirugía confirmó que este desplazamiento era causado por un tumor. El trabajo fue publicado sólo hasta 1956. Desde entonces se inició el uso de ecoencefalografía con M-MODE.
Año 1954	Ian Donald hizo investigaciones con un detector de grietas, en aplicaciones ginecológicas.
Año 1956	Wild y Reid publicaron 77 casos de anomalías de seno palpables y estudiadas además por ultrasonido, y obtuvieron un 90% de certeza en la diferenciación entre lesiones quísticas y sólidas.
Año 1957	Tom Brown, ingeniero, y el Dr. Donald, construyeron un scanner de contacto bidimensional, evitando así la técnica de inmersión. Tomaron fotos con película Polaroid y publicaron el estudio en 1958.
Año 1959	Satomura reportó el uso, por primera vez, del Doppler ultrasónico en la evaluación del flujo de las arterias periféricas.
Año 1960	Donald desarrolló el primer scanner automático, que resultó no ser práctico por lo costoso. Howry introdujo el uso del Transductor Sectorial Mecánico (hand held scanner).
Año 1946	Apareció la técnica Doppler para estudiar las carótidas, con gran aplicación en Neurología.
Año 1965	La firma austriaca Kretztechnik en asociación con el oftalmólogo Dr Werner Buschmann, fabricó un transductor de 10 elementos dispuestos en fase, para examinar el ojo, sus arterias, etc.
Año 1966	Kichuchi introdujo la "Ultrasonocardiografía sincronizada", usada para obtener estudios en 9 diferentes fases del ciclo cardiaco, usando un transductor rotatorio y una almohada de agua.
Año 1967	Se inicia el desarrollo de transductores de A-MODE para detectar el corazón embrionario, factible en ese entonces a los 32 días de la fertilización.
Año 1968	Sommer reportó el desarrollo de un scanner electrónico con 21 cristales de 1.2 MHz, que producía 30 imágenes por segundo y que fue realmente el primer aparato en reproducir imágenes de tiempo real, con resolución aceptable.
Año 1969	Se desarrollaron los primeros transductores transvaginales bidimensionales, que rotaban 360 grados y fueron usados por Kratochwil para evaluar la desproporción cefalopélvica. También se inició el uso de las sondas transrectales.
Año 1970	Kratochwill comenzó la utilización del ultrasonido transrectal para valorar la próstata.
Año 1971	La introducción de la escala de grises marcó el comienzo de la creciente aceptación mundial del ultrasonido en diagnóstico clínico.
Año 1977	Kratochwil combinó el ultrasonido y laparoscopia, introduciendo un transductor de 4.0 MHz a través del laparoscopio, con el objeto de medir los foliculos mediante el A-MODE. La técnica se extendió hasta examinar vesícula, hígado y páncreas.
Año 1982	Aloka anunció el desarrollo del Doppler a Color en imagen bidimensional.
Año 1983	Lutz uso la combinación de gastroscopio y ecografía, para detectar CA gástrico y para el examen de hígado y páncreas. Aloka introdujo al mercado el primer Equipo de Doppler a Color que permitió visualizar en tiempo real y a Color el flujo sanguíneo.
	Desde entonces el progreso del ultrasonido ha sido muy lento, pese a estar ligado a los computadores, y lamentablemente aún no se ha generalizado su unión a las telecomunicaciones (telesonografía). Se han digitalizado los equipos pero se han desaprovechado los beneficios de la digitalización.
Año 1994	En 1994, febrero, el Dr. Gonzalo E. Díaz introdujo el postproceso en Color para imágenes diagnósticas ecográficas y que puede extenderse a cualquier imagen. Además ha venido creando rutinas para análisis C.A.D. (Computer Aided Diagnosis o diagnóstico apoyado por computador) obteniendo así notorios beneficios en la precisión.
	Aunque ya se obtienen imágenes tridimensionales, el empleo de tal tecnología ha sido desaprovechado pues se ha limitado a usos puramente "estéticos" para estimular a las madres a ver sus hijos en tercera dimensión, pero no a mejorar el diagnóstico.

**ANEXO V: Tabla 1: Resumen de la Historia de la Ecografía. Tabla creada por J.Paola González de Peña**

