



---

**Universidad de Valladolid**

ESCUELA UNIVERSITARIA DE ENFERMERÍA  
MÁSTER EN ENFERMERÍA OFTALMOLÓGICA

TRABAJO FIN DE MÁSTER

# Cuidados de enfermería en el paciente postoperado de vitrectomía por desprendimiento de retina

Alumna: Carmen Alicia San José Arribas

Tutora: Eva María Sobas Abad







# ***A*GRADDECIMIENTOS**

Quisiera expresar mi gratitud a todas las personas que, de manera desinteresada, me han prestado su ayuda y apoyo en la realización de este Trabajo Fin de Máster.

Sin duda alguna, el desarrollo del presente Trabajo Fin de Máster es fruto de las orientaciones, sugerencias y estímulo de Eva M<sup>a</sup> Sobas Abad, quien me ha guiado no solo como tutora, si no como amiga, mostrando en cada momento una inmejorable disposición y profesionalidad.

A mi marido, por su apoyo incondicional día tras día, en el logro de cada una de las metas que me propongo, y quien en breve me hará la persona más feliz del mundo haciéndome mamá.



# *P*RESENTACIÓN

Este documento académico constituye el Trabajo Fin de Máster de 12 créditos ECTS, correspondiente al plan de estudios “Master en Enfermería Oftalmológica” de la Universidad de Valladolid (curso 2012-2013).

Lleva por título “Cuidados de enfermería en el paciente postoperado de vitrectomía por desprendimiento de retina” y se ha desarrollado bajo la tutoría de Eva María Sobas Abad de la Facultad de Enfermería de esta Universidad.

Se inscribe en el campo de las ciencias de la salud y de manera más específica en el campo de la enfermería, focalizado en la labor propia de la profesión enfermera de los cuidados proporcionados a pacientes que han sido sometidos a una vitrectomía por desprendimiento de retina.





# ÍNDICE

RESUMEN .....	3
ABSTRACT .....	5
RÉSUMÉ.....	7
INTRODUCCIÓN.....	9

## PARTE I

### CONCEPTOS BÁSICOS

Capítulo 1. Definición y clasificación del desprendimiento de retina.....	15
Capítulo 2. Signos y síntomas del desprendimiento de retina. ....	17
Desprendimiento de retina regmatógeno .....	17
Síntomas .....	17
Signos (Kanski, J. J., 2005) .....	18
Desprendimiento de retina traccional .....	19
Síntomas .....	19
Signos .....	19
Desprendimiento de retina exudativo .....	20
Síntomas .....	20
Signos .....	20
Capítulo 3. Tratamiento y técnicas quirúrgicas del desprendimiento de retina. ....	21
Retinopexia neumática.....	21
Cirugía retiniana estándar .....	23
Vitrectomía Pars Plana.....	25

PARTE II  
ASPECTOS PRÁCTICOS

Capítulo 4. Cuidados preoperatorios de la VPP .....	33
Cuidados preoperatorios generales .....	33
Cuidados preoperatorios específicos .....	35
Capítulo 5. Cuidados postoperatorios de la VPP.....	37
Cuidados postoperatorios generales.....	37
Cuidados postoperatorios específicos .....	38
CONCLUSIONES.....	41
ANEXO I. LISTADO DE IMÁGENES.....	43
BIBLIOGRAFÍA.....	45

# ***R**ESUMEN*

En el campo de la oftalmología, el desprendimiento de retina es una patología con la que el personal de enfermería se puede encontrar de manera frecuente, y de la que debe conocer tanto sus signos, síntomas y tratamientos, como complicaciones potenciales.

En el transcurso de esta patología la labor del personal de enfermería es muy importante para poder anticiparse en el tiempo y así evitar posibles empeoramientos y complicaciones.

Esta labor no solo involucra cuidados al paciente, si no también educación al paciente, que el caso de esta patología, resulta vital para evitar tales empeoramientos y complicaciones.

En este trabajo se reúnen los aspectos clínicos del desprendimiento de retina, su tratamiento, haciendo hincapié en el tratamiento quirúrgico mediante vitrectomía pars plana, y especificando de manera extensa los cuidados pre y postoperatorios que enfermería debe aplicar sobre los pacientes que se someten a esta intervención.



# ***A**STRACT*

The retinal detachment in ophthalmology is a common pathology that nursing staff must face. For this reason, it is important that they know the signs and symptoms, the treatment, as well as any possible complications.

In the course of this pathology, nursing work is essential to anticipate potential deteriorations and complications of the initial condition.

These tasks do not only involve patient care, but also their education, which in this particular case is essential to avoid such deteriorations and complications.

In this Masters thesis the clinical aspects, treatments (emphasizing in the pars plana vitrectomy surgical procedure), and the pre- and post-operative care of the patients submitted to this intervention extensively specified are gathered.



# ***RÉSUMÉ***

Dans le champ de l'ophtalmologie, le décollement de rétine est une pathologie avec laquelle le personnel infirmier peut souvent se rencontrer. Pour cette raison, il doit bien connaître ses signes, symptômes, traitements, aussi comme les éventuelles complications.

Dans le courant de cette pathologie il est très important le travail du personnel infirmier pour pouvoir être en avance et essayer éviter possibles aggravations et complications.

Pourtant, ces taches n'impliquent pas que les soins aux patients, mais aussi son éducation, que dans ce cas-ci, résulte vital pour empêcher telles aggravations et complications.

Dans ce travail se rejoint les aspects cliniques du décollement de rétine, son traitement, en mettant l'accent sur la vitrectomie par la pars plana, et en spécifiant en détail les soins pré et postopératoires que le personnel infirmier doit appliquer sur les patients qui se soumettent a cette intervention.





# ***INTRODUCCIÓN***

## *Motivación y justificación*

El desprendimiento de retina es una de las patologías más comunes que en enfermería se puede encontrar en la práctica clínica diaria, y que puede resultar una emergencia médica (Cosme Pereira, 2011). En lo que concierne al personal de enfermería, es importante que conozca bien la sintomatología, las diferentes opciones de tratamiento, así como las posibles complicaciones postratamiento y cuidados necesarios orientados a evitar esas complicaciones.

Una parte importante de la labor de enfermería implica la educación al paciente, pero como ya sabemos, para poder educar a un paciente sobre una patología, o un cuidado enfocado a una patología específica, primero debemos conocer y comprender tanto su etiología, patogenia, evolución, tratamiento y posibles complicaciones.

Dada la amplitud de campo que supone el desprendimiento de retina, he optado por centrar este Trabajo Fin de Máster en los cuidados de enfermería dirigidos a pacientes que han sufrido un desprendimiento de retina y han sido tratados mediante una vitrectomía. Quizás la elección se ha basado en el interés propio por conocer este ámbito específico, pero además considero esencial la labor de enfermería en este proceso patológico y quería contribuir de alguna manera al mejor conocimiento de algo tan importante para la recuperación de un paciente tras un desprendimiento de retina como pueden ser los cuidados postoperatorios.

En este orden de cosas, el objetivo de este Trabajo Fin de Máster se centrará en recopilar y explicar todos los cuidados que un profesional de enfermería debe conocer en lo que se refiere a un paciente que ha sido intervenido de vitrectomía por desprendimiento de retina, habiendo dado cuenta de antemano de la etiología, patogenia, evolución, tratamiento y posibles complicaciones.

Todo ello se llevará a cabo mediante una revisión bibliográfica de la literatura, en la medida de lo posible, más actual en este campo.

El contenido de este Trabajo se articula en dos partes. La primera trata los aspectos básicos o teóricos y se articula en 3 capítulos, y la segunda parte trata los aspectos prácticos o cuidados de enfermería.

Se finaliza con el apartado de CONCLUSIONES, relativas al propio proceso de documentación y a posibles perspectivas de estudio.

El apartado correspondiente al ANEXO incluye un listado de las imágenes que se pueden encontrar en todo el trabajo.

Se completa este documento con el apartado correspondiente a la BIBLIOGRAFÍA, como es de rigor, consta de las referencias bibliográficas y documentales citadas, así como del repertorio de obras consultadas si bien no citadas.





# *P*ARTE I

## *C*ONCEPTOS BÁSICOS



# *Capítulo 1. Definición y clasificación del desprendimiento de retina.*

Se entiende por desprendimiento de retina (DR) la separación de la retina sensorial del epitelio pigmentario retiniano (EPR), ocasionado por la penetración de líquido subretiniano (LSR) entre las dos capas mencionadas (Cosme Pereira, 2011).

La frecuencia del DR es difícil de determinar pero hay estudios que estiman que su frecuencia es de 1:10000 al año, y es bilateral en un 10% de los casos (Rodríguez Pargas, 2002). Puede ocurrir a cualquier edad, pero es más frecuente que ocurra entre los 40 y los 80 años, siendo levemente más frecuente en hombres que en mujeres (60% frente al 40% respectivamente). Así mismo, existe una predisposición hereditaria por la presencia de factores como alta miopía.

Existen diferentes formas de clasificación de los DR, pero en este trabajo mencionaremos la clasificación en función de la patogenia. En este caso, los DR se clasifican en dos tipos fundamentales:

- Regmatógeno: ocurre secundariamente a un defecto de espesor completo en la retina sensorial, que permite que el LSR derivado del vítreo degenerado (licuado) alcance el espacio subretiniano (Kanski, J. J., 2005).
- No regmatógeno: que a su vez puede ser;
  - Traccional: la retina es desprendida del EPR por contracción de las membranas vitreoretinianas. Las causas más frecuentes son la retinopatía diabética proliferativa, retinopatía de la prematuridad, retinopatía de las células falciformes y traumatismo penetrante del segmento posterior (Kanski, J. J., 2005).

La tracción vitreoretiniana es una fuerza ejercida sobre la retina por estructuras que se originan en el humor vítreo y puede ser dinámica o estática. Es esencial entender la diferencia entre ambas para poder comprender la patogenia de los

diversos tipos de desprendimiento de retina. La tracción dinámica es inducida por movimientos rápidos de los ojos y ejerce una fuerza centrípeta hacia la cavidad vítrea. Desempeña un papel importante en la patogenia del DR traccional y la vitreorretinopatía proliferativa (Kanski, J. J., 2005).

- Exudativo: el LSR derivado de la coriocapilar alcanza el espacio subretiniano a través del EPR dañado. Las causas más frecuentes son; tumores coroideos, retinoblastoma exofítico, enfermedad de Harada, escleritis posterior, neovascularización subretiniana e hipertensión grave (Kanski, J. J., 2005).



# *Capítulo 2. Signos y síntomas del desprendimiento de retina.*

En este capítulo trataremos los síntomas y signos clásicos de esta patología. Debido a las diferentes etiologías posibles, la sintomatología puede presentarse de formas variadas, por ello comentaremos los signos y síntomas en función de la patogenia.

## **Desprendimiento de retina regmatógeno**

### **Síntomas**

Los síntomas clásicos en el 60% de estos pacientes son destellos luminosos (fotopsia) y moscas volantes vítreas, y un defecto relativo del campo visual periférico después de un tiempo variable, que puede progresar hasta afectar la visión central (Kanski, J. J., 2005).

Las fotopsias se producen bien por la adherencia o bien por rotura de la retina (desgarro periférico). Las tracciones que la hialoides posterior produce sobre la retina sensorial en los lugares donde existen adherencias vitreoretinianas visibles o invisibles (Sánchez Salorio, 1998). El cese de la fotopsia es el resultado de la separación de la adherencia o del desgarro completo excepto una porción de retina (opérculo) alrededor del lugar de la adherencia. En los ojos con desprendimiento posterior de vítreo (DPV), la fotopsia puede ser inducida por los movimientos oculares y es más perceptible con iluminación tenue (Kanski, J. J., 2005).

Las moscas volantes (miodesopsias) corresponden, por lo general, a las alteraciones de las fibras de colágeno del vítreo colapsado, aunque en ocasiones pueden corresponder a la presencia una hemorragia vítreas más o menos masiva por la afectación de un vaso retiniano por un desgarro (Martínez, 2003).

El defecto del campo visual secundario al DR es percibido por el paciente como un telón negro. El cuadrante del campo visual en el que aparece primero el defecto es útil para predecir la localización de la rotura retiniana primaria, que corresponderá al cuadrante opuesto. La afectación de la visión central puede deberse a una afectación de la fovea por LSR (Kanski, J. J., 2005).

### **Signos (Kanski, J. J., 2005)**

- Existe una pupila de Marcus Gunn (defecto pupilar aferente relativo), en los DR extensos, independientemente de su tipo.
- La presión intraocular (PIO) suele ser 5 mmHg inferior en comparación con el ojo normal.
- Es común una uveítis anterior leve.
- El vítreo anterior muestra “polvo de tabaco”.
- Las roturas retinianas aparecen como discontinuidades rojas en la superficie retiniana (Fig. 1).

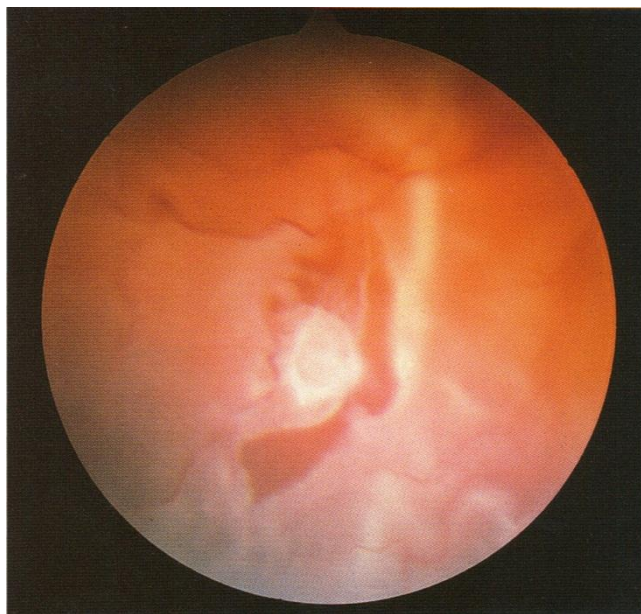

Fig. 1. Desgarros retinianos en una retina desprendida (Kanski, J. J., 2005).

- Los signos retinianos dependen de la duración del DR y de la presencia de vitreorretinopatía proliferativa (VRP), causada por la proliferación y contracción de las membranas en la superficie retiniana interna (membranas epirretinianas), sobre la superficie de la hialoides posterior desprendida y ocasionalmente también

sobre la superficie reiniana externa (membranas subretinianas). La contracción postoperatoria grave de estas membranas es la causa más frecuente de fracaso de la cirugía del DR.

## Desprendimiento de retina traccional

### Síntomas

No suelen existir fotopsia ni moscas volantes porque la tracción vitreorretiniana se produce de forma insidiosa y no se asocia con DVP agudo. El defecto del campo visual suele progresar lentamente y puede volverse estacionario durante meses o incluso años (Kanski, J. J., 2005).

### Signos

- La retina desprendida tiene una configuración cóncava y no hay roturas (Fig. 2).

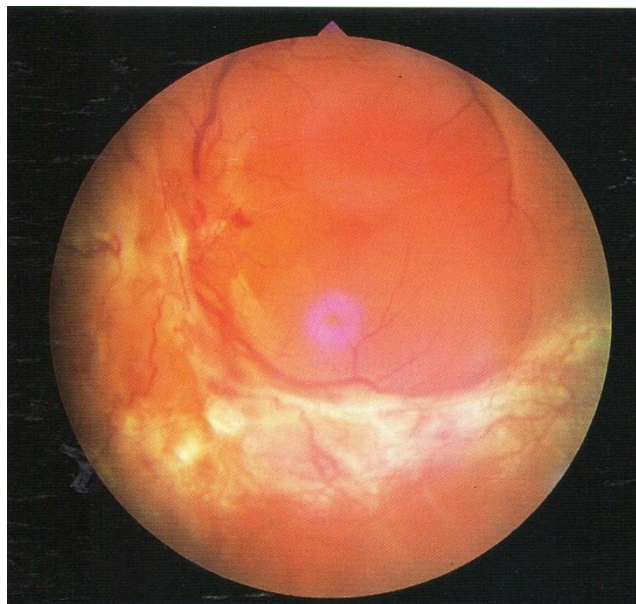

Fig. 2. Desprendimiento de retina traccional inferior (Kanski, J. J., 2005).

- El LSR es menos profundo que en el DR regmatógeno y raramente se extiende a la ora serrata.
- La mayor elevación de la retina tiene lugar en los puntos de tracción vitreorretiniana.
- La movilidad retiniana está gravemente reducida y no hay desplazamiento de líquido (Kanski, J. J., 2005).

# Desprendimiento de retina exudativo

## Síntomas

No existe fotopsia porque no hay tracción vitreoretiniana, aunque puede haber moscas volantes si hay vitritis asociada. El defecto del campo visual puede aparecer bruscamente y progresar rápidamente (Kanski, J. J., 2005).

## Signos

La retina desprendida tiene una configuración convexa y no existen roturas.

La superficie retiniana es suave y no ondulada.

A veces el LSR es tan profundo que el DR se puede ver con la lámpara de hendidura, sin la ayuda de una lente de contacto.

La retina desprendida es muy móvil y muestra el fenómeno de “líquido que se desplaza” en el que el LSR responde a la fuerza de la gravedad y desprende el área de la retina bajo la cual se acumula.

Después de la resolución del DR se pueden ver áreas dispersas de acumulaciones subretinianas que dan lugar a las características “manchas de leopardo” (Kanski, J. J., 2005).

## ***Capítulo 3. Tratamiento y técnicas quirúrgicas del desprendimiento de retina.***

Se debe tener en cuenta que el tiempo de demora entre que el paciente nota los primeros síntomas hasta que un oftalmólogo le revisa debe ser el mínimo posible para intentar prevenir el DR regmatógeno y para el éxito de la cirugía. Dentro de esta profilaxis existen tratamientos como la fotocoagulación láser y la crioterapia que al aplicarse sobre la retina aplicada adyacente a la lesión crean una adhesión coriorretiniana y así evitar el desarrollo de DR a partir de roturas y degeneraciones retinianas (Maldonado López & Pastor Jimeno, 2012).

Sin embargo, una vez producida la separación entre la retina neurosensorial y el epitelio pigmentario será preciso someterlo a una intervención quirúrgica. Puede tratarse de una pneumoretinopexia, de cirugía retiniana estándar (o escleral) o de una vitrectomía pars plana (VPP).

Las técnicas quirúrgicas para los pacientes con DR son la retinopexia neumática, el cerclaje escleral y la vitrectomía con o sin cerclaje escleral. La selección de opciones terapéuticas del DR depende del cirujano. Además como opción terapéutica se puede utilizar la demarcación con láser, pudiendo no ser quirúrgica o utilizarse dentro de la cirugía (American Academy of Ophthalmology, 2013).

### **Retinopexia neumática**

Consiste en la inyección de una ampolla de gas y posicionar al paciente para que dicha ampolla tapone el desgarro retiniano, consiguiéndose con ello la reaplicación anatómica (Campos García, 1990), al evitarse el paso de fluido de la cavidad vítrea al espacio subretiniano y permitiendo que el fluido subretiniano se reabsorba por el EPR.

Para ello se tratan las roturas retinianas con crioterapia, seguido de una inyección de SF<sub>6</sub> o C<sub>3</sub>F<sub>8</sub> en la cavidad vítrea y la colocación de la cabeza del paciente de forma que la rotura esté situada más alta y la burbuja ascendente de gas en contacto con el desgarro durante 5-7 días (Kanski, J. J., 2005). Esta técnica se utiliza principalmente en desprendimientos en ojos fágicos con medios transparentes, roturas únicas o múltiples en grupo y localizadas en la retina superior (de las 8.00 a las 16.00 horas) sin vitreorretinopatía proliferante (Maldonado López & Pastor Jimeno, 2012).

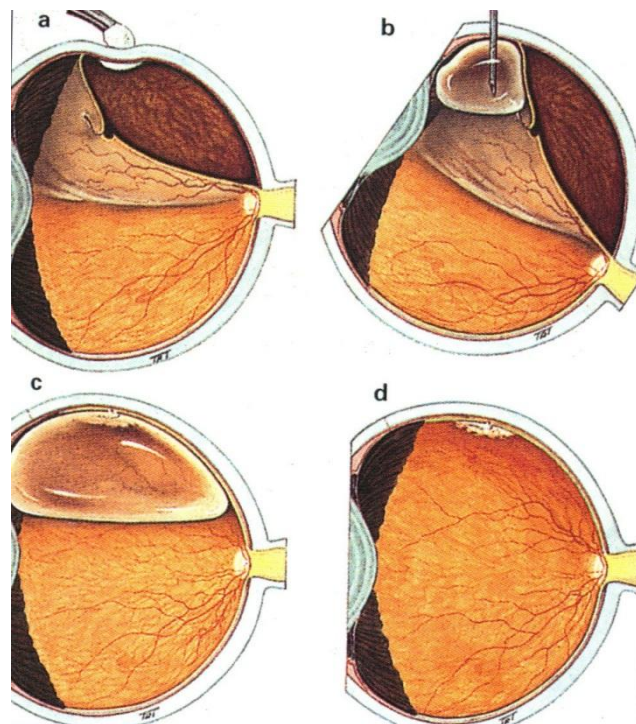


Fig. 3. Técnica quirúrgica de la retinopexia neumática (Kanski, J. J., 2005).

Existen contraindicaciones relativas (de realizarse, debe hacerse con extrema cautela) para este tipo de cirugía (Campos García, 1990):

- Pacientes con glaucoma crónico simple, con PIO controlada y escaso deterioro del campo visual.
- Ojos con ángulo camerular estrecho.
- Vasculopatías de carácter hemorrágico.
- Presencia de pliegues retinianos fijos que ante la compresión del gas pueden desgarrar la retina.
- La debilidad de las tónicas precisa un tratamiento con gran precaución.

Así mismo existen contraindicaciones absolutas (Campos García, 1990):

- Incapacidad mental, falta de motivación o condiciones físicas que impidan un posicionamiento adecuado o procesos inflamatorios intraoculares.
- Glaucoma descompensado
- Pacientes que van a situarse a alturas superiores a los 4000 pies o que van a viajar por vía aérea en un período de tiempo breve, ya que el gas adquiere una expansión excesiva.

Las complicaciones de la retinopexia neumática incluyen migración subretiniana del gas, migración del gas hacia la cámara anterior, endoftalmitis, catarata y DR recurrente por la formación de nuevas roturas retinianas (American Academy of Ophthalmology, 2013).

## Cirugía retiniana estándar

La cirugía escleral o retiniana estándar se considera la técnica de referencia en el desprendimiento de retina regmatógeno primario fáquico (Maldonado López & Pastor Jimeno, 2012). Esta cirugía consiste en crear una indentación hacia dentro con la formación de pliegues en la esclera, mediante la sutura de explantes de silicona directamente a ese nivel (Fig. 4). El objetivo de este procedimiento es por un lado sellar el desgarro creando una indentación por desplazamiento desde fuera hacia dentro el epitelio pigmentario a la retina neurosensorial, y por otro lado disminuir la tracción vítreo a ese nivel. Los materiales pueden ser de silicona dura o esponjas de silicona (Martínez, 2003).

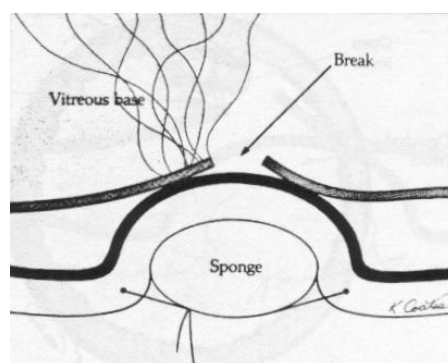


Fig. 4. Indentación causada por un explante (Maldonado López & Pastor Jimeno, 2012).

Los explantes pueden ser radiales, colocándose en ángulo recto respecto al limbo, o circunferenciales, que se colocan paralelamente al limbo para crear un cierre segmentario (Kanski, J. J., 2005).

Esta cirugía se asocia siempre a un método de retinopexia (fijación de la retina), el más frecuente es la crioterapia, pero también puede utilizarse la fotocoagulación con láser transpupilar o transescleral (Maldonado López & Pastor Jimeno, 2012).

Las principales ventajas de la cirugía escleral son que no aumenta el riesgo de catarata y que sus costes son menores. Sus principales posibles desventajas son que puede alterar la motilidad de los músculos extraoculares, y producir defectos refractivos como miopización e infección de los explantes (Maldonado López & Pastor Jimeno, 2012).

Otras posibles complicaciones de este tipo de cirugía se encuentran las propias del drenaje de LSR (Kanski, J. J., 2005):

1. Hemorragia: causada generalmente por la perforación de un vaso coroideo grande.
2. Punción blanca: en la que el fallo en el drenaje del LSR puede deberse a encarceración de las estructura s estructuras intraoculares en el agujero.
3. Formación iatrógena de roturas por la perforación de la retina durante el drenaje.
4. Encarceración retiniana: es un problema grave que suele dar lugar a fallo en la adherencia de la retina.
5. Abertura en boca de pez: tendencia paradójica de los desgarros en U a abrirse después de un cierre escleral y el drenaje del LSR.

Y otras complicaciones relacionadas con el explante, pueden ser infección local, exposición o erosión a través de la piel (Kanski, J. J., 2005).

Además, puede darse:

1. Maculopatía.
  - Maculopatía en celofán; reflejo anormal en la mácula que no se asocia con distorsión de los vasos sanguíneos de alrededor.



- Pliegue macular; membrana epirretiniana opaca y distorsión de los vasos sanguíneos.
  - Maculopatía pigmentaria; suele estar causada por una crioterapia excesiva.
  - Maculopatía atrófica; suele estar causada por la gravitación de la sangre en el espacio subretiniano debido a hemorragia coroidea intraoperatoria.
2. Diplopía. La diplopía transitoria es frecuente durante el período postoperatorio inmediato y es un signo de buen pronóstico que indica nueva adhesión macular. La diplopía persistente es rara y puede precisar cirugía del estrabismo o inyección de toxina botulínica (Kanski, J. J., 2005).

## **Vitrectomía Pars Plana**

Antiguamente se realizaba la cirugía escleral no invasiva, con el desarrollo de la técnica, se comenzó a realizar vitrectomías pars plana (VPP). Hoy en día es la cirugía de elección, sobre todo si hay vitrorretinopatía proliferativa (Cosme Pereira, 2011).

Es un procedimiento microquirúrgico diseñado para eliminar el gel vítreo, generalmente con el objetivo de conseguir acceder a una retina enferma. El acceso más frecuente es a través de tres incisiones separadas en la pars plana, uno para la infusión, otro para la fuente de iluminación a través de una sonda de fibra óptica, y otra para el vitrectomo (Fig. 5). Los objetivos de esta técnica son la escisión de la hialoides posterior, el alivio de la tracción vitreoretiniana, la manipulación retiniana y la nueva adhesión, la creación de un espacio dentro de la cavidad vítrea para el taponamiento interior posterior y otros objetivos (de menor relevancia para este trabajo) como pueden ser la eliminación de opacidades vítreas asociadas, catarata, fragmentos de cristalino luxado o cuerpos extraños intraoculares (Kanski, J. J., 2005).

Las principales ventajas de esta técnica son la mejor visualización del fondo de ojo permitiendo localizar roturas pequeñas o roturas muy anteriores, lograr eliminar las opacidades vítreas que comentábamos anteriormente, y eliminar tracciones y membranas proliferativas. Pero es una técnica más iatrogénica, es altamente cataratogénica, y su coste es más elevado (Maldonado López & Pastor Jimeno, 2012).

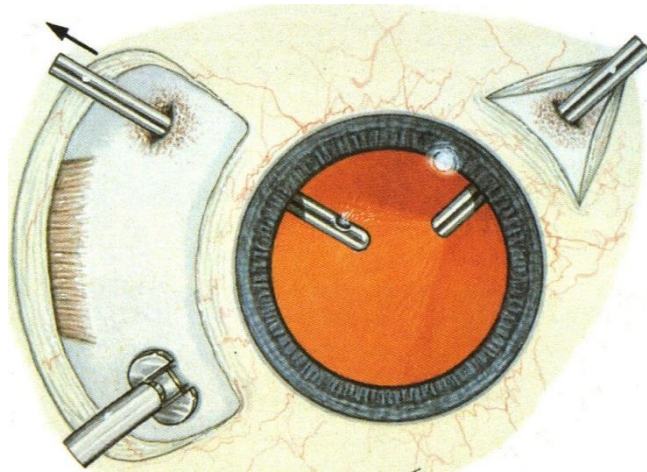


Fig. 5. Cánula de infusión, tubo de luz y vitrectomo en posición (Kanski, J. J., 2005).

En esta cirugía también se utilizan agentes tamponadores.

El agente tamponador ideal debe tener una tensión superficial alta, ser ópticamente transparente y biológicamente inerte. Como esta sustancia ideal no existe, actualmente se emplean las siguientes (Kanski, J. J., 2005):

1. Aire: Se emplea con frecuencia y suele ser adecuado en los casos no complicados. Gratuito, aunque debe filtrarse para evitar contaminación. Su absorción es rápida, desaparece a los 3 días aproximadamente (Kanski, J. J., 2005).
2. Gases expandibles:
  - a) Hexafluoruro de azufre ( $\text{SF}_6$ ); ligeramente soluble en agua y alcohol (baja hidrosolubilidad, oponiéndose a una alta liposolubilidad), y gran estabilidad térmica. Capacidad de expandirse los primeros días y duración intraocular doble de tiempo que el aire intraocular (Campos García, 1990).
  - b) Perfluoropropano ( $\text{C}_3\text{F}_8$ ); se expande cuatro veces su volumen, y esta expansión máxima se alcanza el tercer día. Se absorbe por completo en 28 días (Campos García, 1990).
3. Líquidos pesados (perfluorocarbonos); tienen alto peso específico y por este motivo permanecen en una posición inferior cuando se inyectan en la cavidad vítrea. Entre las principales indicaciones están estabilizar la retina posterior durante la disección de la membrana epiretiniana en los ojos con VRP, desplegar

un desgarro retiniano gigante y eliminar posteriormente fragmentos de cristalino luxados o implantes de lentes intraoculares (Kanski, J. J., 2005).

4. Aceites de silicona; tienen bajo peso específico y por lo tanto flotan. Permiten una manipulación retiniana intraoperatoria más controlada y también se pueden usar para el taponamiento intraocular postoperatorio prolongado (Kanski, J. J., 2005).

Como principales indicaciones de la VPP encontramos (Kanski, J. J., 2005):

- DR regmatógenos no complicados: aunque el procedimiento escleral suele ser efectivo, la VPP se emplea porque aporta ciertas ventajas como reducción de la manipulación ocular, se puede aplicar retinopexia después de que la retina se ha vuelto a adherir tras la operación y la cantidad de energía destructiva se ha reducido al mínimo, y porque un agente tamponador asegura el cierre interno postoperatorio de las roturas retinianas.
- DR regmatógenos complicados: las roturas retinianas no se pueden cerrar mediante el cierre escleral convencional debido a su gran tamaño, localización posterior y su asociación con VRP.
- DR traccional en retinopatía proliferativa diabética: la VPP está indicada cuando el DR afecta o amenaza a la mácula y se puede combinar con fotocoagulación panretiniana interna.
- DR traccional en traumatismo penetrante: la VPP está dirigida a la rehabilitación visual y a minimizar el proceso traccional que predispone al DR.

Las principales complicaciones postoperatorias de la VPP son (Kanski, J. J., 2005):

- Presión intraocular aumentada. Puede estar causada por sobre expansión del gas intraocular, glaucoma precoz inducido por aceite de silicona cuando éste entra en la cámara anterior, glaucoma tardío por un probable bloqueo trabecular por la silicona emulsionada en la cámara anterior o glaucoma inducido por corticoides.
- Catarata. Puede estar causada por opacidades del cristalino inducidas por gas, que suelen ser transitorias, opacidades inducidas por aceite de silicona que se producen

en casi todos los ojos fájquicos, o esclerosis nuclear retardada aparece de forma casi invasiva al cabo de 5-10 años.

- DR. Se produce generalmente cuando la burbuja de gas intraocular se ha reabsorbido, o después de extraer el aceite principalmente por reapertura de la rotura original debido a una disección operatoria inadecuada en ojos con VRP o re proliferación de las membranas epirretianas, más frecuente en ojos con retinopatía diabética proliferativa, o por roturas nuevas o no detectadas, especialmente las relacionadas con los lugares de esclerotomía de la pars plana.





## ***PARTE II***

### ***ASPECTOS PRÁCTICOS***





# ***Capítulo 4. Cuidados preoperatorios de la***

## ***VPP***

En la cirugía por desprendimiento de retina, como en el resto de cirugías, es necesaria una buena preparación del paciente para la cirugía. Omitir los cuidados preoperatorios puede desencadenar el fracaso de la cirugía. Es una función importante del personal de enfermería asegurarse de que estos cuidados se han llevado a cabo de una manera correcta, y comunicarlo en el caso contrario.

La mayor parte de las VPP se realizan de manera ambulatoria, dando de alta al paciente el mismo día de la cirugía, pero toda cirugía precisa unos cuidados preoperatorios generales, así como específicos de la propia cirugía. Por esta razón, este capítulo lo dividiremos en dos partes, una para detallar los cuidados generales que toda cirugía requiere, y otra para los cuidados específicos del paciente que se va a someter a una vitrectomía por desprendimiento de retina.

### **Cuidados preoperatorios generales**

Por lo general, en cirugía, el periodo preoperatorio comienza cuando el paciente toma la decisión de operarse y termina cuando entra en el quirófano (Chocarro González, 2006). En este periodo todo paciente precisa de una preparación tanto física como psíquica previa a la operación. La recogida de información constituye una parte muy importante de este periodo. La información que debemos recoger incluye (Chocarro González, 2006):

- Nombre y apellidos.
- Actitud ante la cirugía.
- Nivel de información recibido sobre su intervención, dudas al respecto y si conoce el nombre del cirujano.
- Identificar al cuidador principal tras la cirugía.

- Experiencias en cirugías previas y expectativas ante la cirugía actual.
- Medicación actual.
- Historia de tabaquismo y de consumo de alcohol.
- Alergias conocidas.
- Capacidad de afrontar una situación de estrés.
- Afectación que la intervención puede provocar en sus necesidades básicas, en su nivel de autoestima, a su imagen corporal, a su trabajo y a sus relaciones sociales.
- Comprobar que tiene firmado el consentimiento informado para la cirugía, y comprobar cuáles son las órdenes preoperatorias.
- Comprobar que todas las pruebas complementarias se han realizado y los resultados están disponibles. Estas pruebas complementarias indicadas por el médico, por lo general son: electrocardiograma (ECG), placa de tórax (en la cirugía de vitrectomía puede no ser necesario), analítica de sangre (hemoglobina, hematocrito, recuento de leucocitos, tiempo de protombina, plaquetas, glucemia en ayunas, bioquímica, pruebas cruzadas (en la cirugía de vitrectomía puede no es necesario), análisis de orina (sistemático y sedimento).
- Antecedentes personales, para determinar cualquier riesgo quirúrgico posible.

Una vez recogida toda esta información, la educación al paciente es una de las funciones más importantes para el personal de enfermería que dará paso a las actividades encaminadas a aportar la información necesaria para el paciente en relación a las indicaciones preoperatorias (ayuno, medicación, condiciones higiénicas...), como los cuidados necesarios en el postoperatorio. Así mismo, se puede incidir en la información en relación con la intervención y su desarrollo, y dudas que el paciente pueda experimentar y si su resolución no fuese de su competencia se lo comunicará al médico. Los cuidados postoperatorios deben de quedar claros en esta etapa, porque si el paciente experimenta dolor en la etapa postoperatoria temprana, va a ser difícil que recuerde los cuidados necesarios que tendrá que llevar a cabo.

El día de la intervención el personal de enfermería se asegurará de que el paciente esté en ayunas, con el fin de evitar la aspiración, y de que se ha administrado la medicación habitual según pauta médica para la intervención. Si alguna de las indicaciones se desvía del protocolo, se comunicará al médico. El paciente se debe vestir con una bata de hospital, y se retira cualquier pasador o complementos del pelo, cubriendo por completo el cabello con una capelina desechable de papel (Smeltzer &

Bare, 2002). Se retiran las prótesis dentales o placas, con el fin de evitar que se deslicen a la faringe. También se le comunicará al paciente que entregue sus objetos personales a su acompañante (reloj, anillos, cadenas, pendientes, prótesis dental, etc.).

Se animará al paciente a orinar antes de la operación, puesto que los individuos con la vejiga llena se ponen inquietos, lo cual tiene efecto nocivo en la operación. Se debe prestar especial cuidado a los pacientes con hipertrofia prostática (Hollwich & Verbeck, 1982).

Se trasladará al paciente a la sala de espera preoperatoria en una camilla cómoda, con suficientes mantas para que no pase frío (Smeltzer & Bare, 2002).

## **Cuidados preoperatorios específicos**

Es importante en el preoperatorio conocer la agudeza visual del paciente, tanto del ojo a operar, como del ojo que no se va a operar, para conocer si el paciente necesitará asistencia para realizar las actividades básicas de la vida diaria.

Si el paciente se encuentra bajo tratamiento anticoagulante o antiagregante, se debe preguntar al médico si debe suspenderlo (Maldonado López & Pastor Jimeno, 2012).

La actividad preoperatoria del paciente varía desde el reposo completo en cama hasta la actividad sin limitaciones. La restricción de las actividades depende de la exploración oftálmica preoperatoria. Algunos cirujanos ordenan colocar al paciente en una posición declive, para evitar una nueva separación y estimular la unión, ya que la parte desprendida de la retina reposa sobre la capa epitelial subyacente (Beare & Myers, 1999).

Se pueden cubrir uno o dos ojos para reducir los movimientos oculares (Beare & Myers, 1999).

El oftalmólogo puede prescribir un sedante o tranquilizante en el preoperatorio (Beare & Myers, 1999).



# ***Capítulo 5. Cuidados postoperatorios de la***

## ***VPP***

Otra función importante de enfermería en el proceso de cirugía por VPP es el control del paciente en el postoperatorio inmediato y asegurarse de que el paciente y la familia han comprendido el proceso llevado a cabo, las instrucciones del cirujano, y las posibles complicaciones.

### **Cuidados postoperatorios generales**

La atención de enfermería del individuo tras una operación quirúrgica implica (Smeltzer & Bare, 2002):

- Ayudarlo a recuperarse de los efectos de la anestesia.
- Valorar su estado fisiológico con frecuencia.
- Vigilar si hay complicaciones.
- Tratar el dolor.
- En los primeros momentos tras la cirugía, las principales preocupaciones incluyen ventilación adecuada, estabilidad hemodinámica, dolor en la zona operada, integridad del sitio quirúrgico, náuseas y vómitos y estado neurológico.
- Recordar al paciente y a la familia el procedimiento quirúrgico realizado y cualquier cambio permanente en la estructura o funcionamiento anatómicos, así como las intervenciones para adaptarse a ellos, complicaciones potenciales y sus signos y síntomas, el régimen terapéutico en lo referente a medicamentos, dieta, actividades a evitar, cuidado de la herida, y las citas con el cirujano.

## Cuidados postoperatorios específicos

Después de la intervención, es probable que se aplique un apósito que se dejará in situ durante 12-24 horas (Beare & Myers, 1999) (Fig. 6). Transcurrido ese tiempo, la enfermera levantará el apósito y evaluará la agudeza visual el estado del ojo. Es normal que el ojo presente inyección conjuntival y una discreta inflamación periocular, decrecientes durante las primeras semanas (Maldonado López & Pastor Jimeno, 2012).

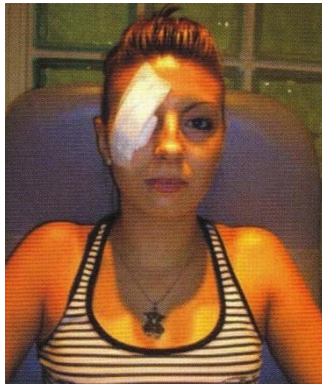

Fig. 6. Oclusión de un ojo (Cosme Pereira, 2011).

Si en la cirugía se utilizó un gas, puede producirse una expansión del mismo, lo que provocará un aumento severo de la PIO. Para evitar esto, el paciente no debe subir a alturas mayores de 500 metros sobre el nivel del mar, y se le prohibirá viajar en avión. Si el paciente no requirió una desepitelización corneal, se procederá a la toma de la PIO.

El cirujano procederá a examinar al paciente y le explicará los hallazgos (Maldonado López & Pastor Jimeno, 2012).

El paciente deberá guardar reposo relativo tras la cirugía, evitando esfuerzos físicos, pero el esfuerzo visual no es perjudicial (Maldonado López & Pastor Jimeno, 2012). El reposo debe suceder sobre el lado afectado (generalmente) para aliviar la PIO y acelerar el proceso de adherencia entre capas (Reeves, Roux, & Lockhart, 2001). No se debe asumir la posición vertical por mucho tiempo debido a que la burbuja de aire puede elevarse y empujar el iris hacia adelante, lo que causa glaucoma agudo en pacientes afáquicos. En los pacientes fáquicos, la burbuja descansaría contra el cristalino, lo que causaría formación de cataratas (Smeltzer & Bare, 1998).

Es importante que el paciente comprenda que si nota un aumento súbito de miodesopias, o una aparición brusca de defectos de campo visual periférico (velos, cortinas, sombras, etc.) deben acudir urgentemente para que les explore un oftalmólogo.

Aunque por lo general solo se desprende una retina, existe la predisposición genética del paciente a sufrir el desgarro de la otra. El personal de enfermería deberán avisar al paciente de buscar ayuda médica en caso de notar sintomatología de DR en el otro ojo (Reeves, Roux, & Lockhart, 2001).

Se informará al paciente que tras sufrir esta patología, deberá realizar revisiones con el oftalmólogo cada 6-12 meses (Reeves, Roux, & Lockhart, 2001).

Puede que el oftalmólogo prescriba midriáticos y/o ciclopéjicos, además de antibióticos y esteroides en forma de colirios (Beare & Myers, 1999).





# *CONCLUSIONES*

El papel de enfermería es muy importante para la preparación y la educación del paciente en la VPP.

- Una buena preparación y educación del paciente puede ayudar a evitar un DR tras un desgarro y las complicaciones postquirúrgicas.
- La enfermera debe conocer el proceso del DR, así como su prevención, sus complicaciones y su tratamiento para poder educar al paciente de una manera precisa.
- Enfermería debe tener en cuenta no solo las necesidades físicas del paciente, si no las psicológicas también.
- El papel de enfermería no concluye con la aplicación de cuidados al paciente, debe seguir indagando e investigando para poder mejorarlos.



# ***ANEXO I. LISTADO DE IMÁGENES***

Fig. 1. Desgarros retinianos en una retina desprendida (Kanski, J. J., 2005).....	18
Fig. 2. Desprendimiento de retina traccional inferior (Kanski, J. J., 2005).....	19
Fig. 3. Técnica quirúrgica de la retinopexia neumática (Kanski, J. J., 2005).....	22
Fig. 4. Indentación causada por un explante (Maldonado López & Pastor Jimeno, 2012). .....	24
Fig. 5. Cánula de infusión, tubo de luz y vitrectomo en posición (Kanski, J. J., 2005).	26
Fig. 6. Oclusión de un ojo (Cosme Pereira, 2011). .....	38



# BIBLIOGRAFÍA

- American Academy of Ophthalmology. (2013). *Retina y Vítreo*. Barcelona: Elsevier.
- Beare, P., & Myers, J. (1999). *Enfermería Medicoquirúrgica* (3ª ed., Vol. II). Madrid: Harcourt Brace.
- Campos García, S. (1990). *Retinopexia neumática*. Madrid: Marbán.
- Chocarro González, L. (2006). Cuidados preoperatorios. En L. Chocarro González, & C. Venturini Medina, *Procedimientos y cuidados en enfermería médico-quirúrgica* (págs. 3-10). Madrid: Elsevier.
- Cosme Pereira, E. (2011). El desprendimiento de retina. En E. Cosme Pereira, *Tratado de enfermería oftalmológica* (págs. 189-193). Sociedad Española de Oftalmología.
- Hollwich, F., & Verbeck, B. (1982). *Oftalmología para enfermeras*. Barcelona: Salvat.
- Kanski, J. J. (2005). Desprendimiento de retina. En J. J. Kanski, *Oftalmología Clínica* (págs. 356-396). Madrid: Elsevier.
- Maldonado López, M. J., & Pastor Jimeno, J. C. (2012). *Guiones de Oftalmología*. Madrid: McGraw-Hill.
- Martínez, M. M. (2003). Retina Quirúrgica. En J. Fernández Pérez, F. Alañón Fernández, & S. Ferreiro López, *Oftalmología en Atención Primaria* (2ª ed.). Formación Alcalá.
- Reeves, C., Roux, G., & Lockhart, R. (2001). *Enfermería Médicoquirúrgica*. Bogotá: Mc Graw-Hill.
- Rodríguez Pargas, A. C. (2002). Prevalencia de los desprendimientos de retina en un quinquenio en el hospital docente ""Manuel Ascunce Domenech". *Archivo Médico de Camagüey*, 6(Supl. 4).

Sánchez Salorio, M. C. (1998). *Stodium Ophthalmologicum*. Recuperado el 13 de agosto de 2012, de La patogenia del desprendimiento de la retina: <http://www.oftalmo.com/stodium/stodium1998/stud98-1/98a-indice.htm>

Smeltzer, S., & Bare, B. (1998). *Enfermería Médicoquirúrgica de Brunner y Suddarth* (8ª ed., Vol. II). México: Mc Graw-Hill Interamericana.

Smeltzer, S., & Bare, B. (2002). *Enfermería Médico-Quirúrgica* (9ª ed.). Madrid: McGraw-Hill - Interamericana.

