

A halláscsökkenés vinpocetin terápiája

Matievics Vera dr., Bella Zsolt dr., Kiss József Géza dr., Rovó László dr.

SZEGEDI TUDOMÁNY EGYETEM FÜL-ORR-GÉGÉSZETI ÉS FEJ-NYAKSEBÉSZETI KLINIKA, SZEGED

ÖSSZEFOGLALÁS

Cél: a vinpocetin terápia halláscsökkenésben történő alkalmazásának bemutatása.

Anyagok és módszerek: A szerzők összefoglalják az akut és idiopátiás percepció típusú halláscsökkenésben alkalmazott, általuk használt vizsgálati és terápiás protokollt. Bemutatnak egy esettanulmányt, amelyben egy krónikusan progrediáló kétoldali percepció típusú halláscsökkenésben szenvedő fiatalbemből érnek el szignifikáns javulást parenterális vinpocetin terápiával. Következtetés: Bizonyos percepció típusú halláscsökkenések esetén a vinpocetin alkalmazása javulást eredményezhet.

KULCSSZAVAK:

AKUT IDIOPÁTIÁS PERCEPCIÓS TÍPUSÚ HALLÁSCSÖKKENÉS, KRÓNIKUS PROGREDIÁLÓ PERCEPCIÓS TÍPUSÚ HALLÁSCSÖKKENÉS, PARENTERÁLIS KERINGÉSVÁLTÁS, TINNITUS

Vinpocetin therapy in patients suffering from hearing loss

SUMMARY:

Aim of the study: to present administration of vinpocetin in patients suffering from hearing loss.

Methods and materials: The authors reported about the applied diagnostic and therapeutic protocols in patients suffering from idiopathic sudden sensorineural hearing loss. A case report is presented, about a patient suffering from progressive bilateral hearing loss where parenteral vinpocetin therapy resulted in significant improvement.

Conclusion: In certain hearing loss cases vinpocetin therapy results in significant improvement.

KEYWORDS:

IDIOPATHIC SUDDEN SENSORINEURAL HEARING LOSS, CHRONIC PROGRESSIVE SENSORINEURAL HEARING LOSS, PARENTERAL VASOACTIVE TREATMENT, TINNITUS

Az akut és krónikus percepció típusú halláscsökkenések kialakulásának feltételezett etiológiája multifaktoriális, terápiájuk nem egységes (3, 6, 8). Számos közlemény olvasható az akut és krónikus szenzorineurális halláscsökkenések előfordulása, valamint a belsőfület érintő vérkeringési zavarok közötti összefüggésről (4, 7, 10, 11). A percepció típusú halláscsökkenések

1. táblázat: Hirtelen kialakult idiopátiás percepció típusú halláscsökkenés, valamint akut idiopátiás tinnitus terápiája (methylprednisolon, gyomorvédelem, kálium, emelt B-vitamin-tartalmú multivitaminok)

Szteroid lökés-terápia	Methyl prednisolon 70 ttkg alatt	Methyl prednisolon 70 ttkg felett
1. nap	250 mg	500 mg
2. nap	250 mg	500 mg
3. nap	125 mg	250 mg

Vinpocetin infúziós kúra. Salsol vagy Ringer vagy Rindex vagy Rheomacrodex infúzióban. Átlagos adag 70 kg esetén max. 7 ampulla a kezelés végéig. Fruktóz intoleranciában nem adható

Időpont	adag
1. nap	2 amp. (20 mg)-500 ml inf.,
2. nap	3 amp. (30 mg)-500 ml inf.,
3. nap	4 amp. (40 mg)-500 mg inf.
4. nap	5 amp. (3+2 amp.: 30+20 mg) 2x500 ml inf.
5. nap	5 amp. (3+2 amp.: 30+20 mg) 2x500 ml inf.

gyógyszeres terápiája során gyakran merül fel a polipragmázia veszélye (9, 10), ugyanakkor több közlemény támasztja alá ezen betegségek parenterális és per os keringésváltókkal történő kezelésének létjogosultságát (9, 10, 11).

A Szegedi Tudományegyetem Fül-Orr-Gégészeti és Fej-Nyaksebészeti Klinikáján 2015. március 1-jétől alkalmazunk vinpocetin terápiát hirtelen kialakult idiopátiás halláscsökkenésben szenvedő betegeknek, krónikus, progrediáló percepció típusú halláscsökkenésű páciensek esetében, valamint akut és krónikus tinnitus terápiájában, a korábban alkalmazott pentoxifyllin hatóanyag tartalmú parenterális keringésváltó helyett. Közleményünkben – az intézményünkben alkalmazott terápiás protokollok mellett – egy esetismertetést szeretnénk bemutatni, amelyben egy krónikus, kétoldali, progrediáló, percepció típusú halláscsökkenésben szenvedő betegünknek értünk el szignifikáns javulást a halláscsökkenés mértékében vinpocetin terápiával.

2. táblázat: Krónikus percepció típusú halláscsökkenés, krónikus tinnitus terápiája

(Vinpocetin infúziós kúra. Salsol vagy Ringer vagy Rindex vagy Rheomacrodex infúzióban. Átlagos adag 70 kg esetén max. 7 ampulla a kezelés végéig. Fruktóz intoleranciában nem adható)

Időpont	adag
1. nap	2 amp. (20 mg)-500 ml inf.,
2. nap	3 amp. (30 mg)-500 ml inf.,
3. nap	4 amp. (40 mg)-500 mg inf.
4. nap	5 amp. (3+2 amp.: 30+20 mg) 2x500 ml inf.
5. nap	5 amp. (3+2 amp.: 30+20 mg) 2x500 ml inf.

Anyag és módszer

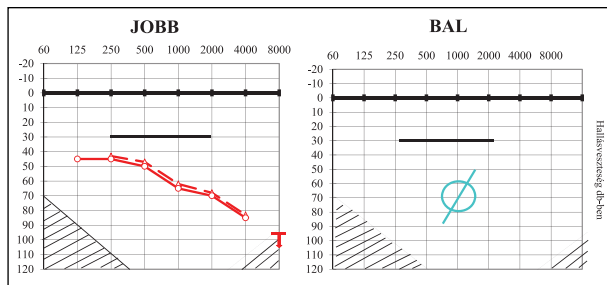
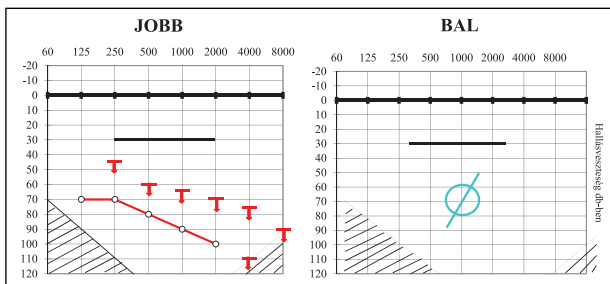
A vinpocetint először a télizöld meténg (*Vinca minor*) növényből izolálták, amelyben Szász Kálmán magyar gyógyszerész kulcsszerepet játszott (1, 2). A télizöld meténg ipari mértékű termelése körülményes volt, ezért célszerű volt a hatóanyag mesterséges előállítása. A vinpocetint 1975-ben Szántay Csaba magyar vegyésznek sikerült szintetikusán is előállítania (2). A vinpocetin hatóanyag tartalmú gyógyszer gyártását 1978-ban kezdte el a Kőbányai Gyógyszerárugyár (1951-ig Richter Gyógyszerészeti és Vegyészeti Nemzeti Vállalat, 1951–1990-ig Kőbányai Gyógyszerárugyár, 1990-től Richter Gedeon Nyrt.) (5).

A vinpocetin összetett hatású vegyület, ami az agyi metabolizmusra és a véráramlásra, valamint a vér rheológiai viszonyaira is kedvező hatást gyakorol. Neuroprotektív hatású, serkenti az agyi metabolizmust, valamint antioxidáns aktivitást fejt ki; mindezek révén cerebroprotektív hatású. Javítja az agyszövet mikrocirkulációját, szelektíven növeli az agyi vérátáramlást. Alkalmazási előírása szerint neurológiai, szemészeti alkalmazása mellett fül-orr-gégészeti kórképekben, különböző eredetű percepció típusú halláscsökkenések akut és krónikus formáinak kezelésében, illetve tinnitus terápiajában kaphat szerepet.

A Szegedi Tudományegyetem Fül-Orr-Gégészeti és Fej-Nyaksebészeti Klinikáján 2015. március 1-jétől alkalmazzuk a vinpocetin terápiát az alábbi protokoll szerint.

Akut és krónikus halláscsökkenések esetén is teljes körű szubjektív és objektív audiológiai kivizsgálás történik. A szubjektív tisztahangküszöb (lég- és csontvezetés meghatározása) mellett beszéd-audiometriai vizsgálatokat végzünk, amelynek során beszéd-hallásküszöb meghatározás, valamint beszédértés-vizsgálat történik. Objektív audiometriai vizsgálat során DPOAE, tympanometria, stapedius reflexvizsgálat, reflexfáradás vizsgálat, BERA-vizsgálat történik differenciáldiagnosztikai céllal. Amennyiben aggravalás lehetősége felmerül, vagy ellentmondást tapasztalunk az audiológiai kivizsgálás során, ASSR vizsgálatot végzünk. Amennyiben vestibularis érintettség felmerül, otoneurológiai vizsgálat is történik. Az audiometriai kivizsgálás mellett minden esetben laborvizsgálat is történik, amelyben a kvalitatív vérkép mellett vércukor, ionok (Na, K, Cl) meghatározása, májfunkció, vesefunkció, összkoleszterin, HDL-, LDL-koleszterin és trigliceridszintek is meghatározásra kerülnek; belgyógyászati és EKG vizsgálatot a vinpocetin adásának esetleges kontraindikációt jelentő állapotainak kiderítése miatt kérünk. Belgyógyászati kontraindikációt jelenthet hosszú QT-szindróma, súlyos kardiovaszkuláris betegségek, ritmuszavarok. QT-megnyúlást okozó gyógyszerek egyidejű alkalmazása esetén fokozott elővigyázatosság, EKG-kontroll javasolt. Az injekció szorbitol tartalma miatt (160 mg/2 ml), a diabéteszesek vércukorszintje a kezelés alatt ellenőrizendő. Vinpocetin injekció fruktóz-intoleranciában nem alkalmazható.

1. ábra: Parenterális vinpocetin terápia előtti hallásvizsgálat esetismertetésünkben bemutatott betegünknel



2. ábra: Parenterális vinpocetin terápia utáni hallásvizsgálat esetismertetésünkben bemutatott betegünknel

Hirtelen kialakult idiopátiás akut halláscsökkenések esetén, amennyiben nincs belgyógyászati vagy egyéb ellenjavallat, szteroid lökésterápia mellett emelkedő dózisu vinpocetin infúziót alkalmazunk intézményünkben, a mellékelt ábrán szereplő adagolás szerint, gyomorvédelemben, a szteroidadagolás alatt kálium kiegészítéssel. A parenterális szteroid lökésterápia és keringésjavító infúziós terápia mellett emelt B-vitamin-tartalmú multivitaminok adását kezdjük per os, a B₁-, B₆- és B₁₂-vitaminok neuroprotektív hatása miatt. A terápiát 5-12 napig folytatjuk, a javulás ütemétől függően, vinpocetin adagolásában 20 mg (2 ampulla/nap) infúzióban adagtól naponta 10 mg-mal növelve a vinpocetin adagolását 1 mg/ttkg maximális dózissig (70 kg-os testtömeg esetén maximum 7 ampulla/nap), lassú cseppinfúzióban. A parenterális keringésjavítás során 3 naponta ismételtük a tisztahangküszöb audiometriai vizsgálatot, a kezelés végén ismételt beszéd-audiometriai vizsgálatot is végzünk. Amennyiben az audiológiai kivizsgálás során felmerül retrocochlearis lézió lehetősége, képalkotó vizsgálatot végzünk, lehetőség szerint koponya+HR belsőfül MR-vizsgálat történik.

Krónikus progrediáló percepció típusú halláscsökkenés esetén szteroid lökésterápiát nem alkalmazunk, egyebekben a halláscsökkenések kivizsgálása és terápiaja megegyezik az akut idiopátiás hirtelen halláscsökkenés eseteiben alkalmazott parenterális vinpocetin terápia módjával. Mind az akut, mind a krónikus percepció típusú halláscsökkenések esetében a parenterális vinpocetin terápiát emissziót követően per os vinpocetin terápiára váltjuk, 3x10 mg vinpocetin átlagos dózissal, 1 hónapon keresztül. Betegeinket 1 hónappal hazabocsátás után rendeljük vissza audiológiai kontrollvizsgálatra.

Eredmények

Az alábbiakban egy krónikus, kétoldali, szenzorineurális típusú halláscsökkenésben szenvedő betegünk esetét szeretnénk ismertetni. A 34 éves férfi beteg kétoldali halláscsökkenését gyermekkorban diagnosztizálták, 4 éves korában kapott mindkét oldalra hallókészüléket. 1998 óta áll gondozásunk alatt, kétoldali, progrediáló, percepció típusú halláscsökkenés miatt. A 2013–2015 években történt mérések alapján a bal oldalon sikertéggel határos nagyothallást, jobb oldalon súlyos 75-100 dB-es halláscsökkenést mértünk tisztahangküszöb-audiometria során (1. ábra). Beszéd-audiometria mérésátháig egyik oldalon sem volt mérhető. Az elvégzett objektív audiometriai vizsgálatok (impedancia mérés, stapedius reflex mérés, DPOAE mérés, BERA vizsgálatok) mindkét oldalon cochlearis károsodást valószínűsítettek, retrocochlearis laesio nem merült fel. ASSR-vizsgálat során a szubjektív audiometriai vizsgálat során mért tisztahangküszöb volt igazolható. A beteg a jobb oldalon nagyfokú-súlyos halláscsökkenésre való BTE készüléket hord, a bal oldalon már nem

visel készüléket. 2015 áprilisában felajánlottuk a cochlearis implantátum beültetését, azonban a beteg nem kívánt élni a lehetőséggel. 2015 őszén a beteg osztályos felvételre került parenterális vinpocetin kezelés céljából, az ismertetett protokoll szerint, emelkedő dózissal, 20 mg (2 ampulla) vinpocetin cseppinfúzió adagtól, naponta 10 mg dózisznöveléssel 70 mg/nap maximális adagot elérve a hatodik napon. 4 ampulla felett (tehát az 5. naptól) az infúziót két részben adtuk, délelőtt és délután. Mivel már a negyedik napon észleltük a jobb oldali hallás javulását – amelyet a beteg szubjektíve is észlelt –, a 10. napig folytattuk a terápiát emelt B-vitamin-tartalmú vitaminkomplex adásával kiegészítve. A keringésjavító infúzió adása előtt a tisztahang-küszöb-vizsgálat során jobb oldalon a beszédfrekvenciákon 75-100 dB-es halláscsökkenést, bal oldalon anacusis mértünk. A keringésjavító vinpocetin kezelés 10. napján méréseink szerint a jobb oldalon beszédfrekvenciákon 40-80 dB-es (2. ábra) halláscsökkenés volt mérhető, bal oldali anacusis mellett. A jobb oldalon a beszédfrekvenciákon észlelt átlagosan 28,75 dB-es halláscsökkenés javulást a beteg szubjektíve is jelentős javulásként élte meg, hallókészülékének erősítését csökkenteni kellett. Bár a bal oldalon továbbra sem tudtunk beszéd-audiometriai vizsgálatot végezni, jobb oldalon 55 dB-es beszédhallás-küszöb mellett a beszédértés 95 dB hangintenzitáson 50% volt. A szubjektív audiometriai vizsgálatok során mért halláscsökkenés javulást az ismételt objektív audiometriai kivizsgálás során ASSR vizsgálat is alátámasztotta. A hazabocsátást követően per os vinpocetin adását rendeltük el 3x10 mg/die adagolással. Az emissziót követő 1. és 3. hónapban szubjektív audiometriai vizsgálat során megegyező eredményt kaptunk az infúziós terápiát közvetlenül követő vizsgálat eredményével.

A betegnél 4 havonta tervezünk ismételt parenterális vinpocetin kúra adását.

Következtetés

Tapasztalataink alapján parenterális vinpocetin terápia egyértelmű javulást eredményezhet perceptorális típusú halláscsökkenésben.

Irodalom

1. Lőrincz C, Szász K, Kisfaludy L. The synthesis of ethyl apovincaminat. *Arzneimittelforschung*, 1976; 26: 1907.
2. Szántay Cs, Szabó L, Kalaus Gy. Synthesis of Vinca alkaloids and Related Compounds. II. Stereoselective and Enantioselective Synthesis of (+)-Vincamine. *Tetrahedron* 1977; 33: 1803–1808.
3. Maurer R, Kremer A. Clinical aspects of sudden deafness. *HNO* 1984; 32 (8): 334–337.
4. Seidman, Quirk WS, Shirwany NA. Mechanisms of alterations in the microcirculation of the cochlea. *Ann N Y Acad Sci* 1999; 884: 226-232.
5. Kapronczay K, Magyar L. A Richter Gedeon RT. 100 éves története. *Medicina Könyvkiadó Rt.*; 2001.
6. Capaccio P, Ottaviani F, Cuccarini V, et al. Genetic and acquired prothrombotic risk factors and sudden hearing loss. *Laryngoscope* 2007; 117 (3): 547–551.
7. Kim C, Sohn JH, Choi HC. Vertebrobasilar angulation and its association with sudden sensorineural hearing loss. *Med Hypotheses* 2012; 79 (2): 202–203.
8. Hiramoto M, Teranishi M, Uchida Y, et al. Polymorphisms in genes involved in inflammatory pathways in patients with sudden sensorineural hearing loss. *J Neurogenet* 2012; 26 (3-4): 387–396.
9. Lawrence R, Thevasagayam R. *Clin Otolaryngol. Controversies in the management of sudden sensorineural hearing loss: An evidence-based review* 2015; 40 (3): 176–182. doi: 10.1111/coa.12363.
10. Kim C, Sohn JH, Jang MU, et al. Ischemia as a potential etiologic factor in idiopathic unilateral sudden sensorineural hearing loss: Analysis of posterior circulation arteries. *Hear Res* 2016; 331: 144–151.
11. Chung JH, Lee SH, Park CW, et al. Clinical significance of arterial stiffness in idiopathic sudden sensorineural hearing loss. *Laryngoscope* 2016 Jan 4. doi: 10.1002/lary.25853.

A közlemény megjelenését a Richter Gedeon Nyrt. támogatta.



Lordestin®
dezloratadin

Uralkodik az allergián

Allergiás rhinitishez és urticariához társuló panaszok enyhítésére a Richtertől



RICHTER GEDEON

1103 Budapest, Gyömrői út 19-21.

Szakorvosi Marketing Osztály: +36-1 431-4026, www.richter.hu
Gyógyszerbiztonsági Osztály: +36-1 505-7032, drugsafety@richter.hu

Gyógyszerkészítmény neve: Lordestin 5 mg filmtabletta 10x, 30x., Lordestin 0,5mg/ml belseleges oldat 150 ml. Hatóanyag: 5 mg dezloratadin filmtablettánként, 0,5mg dezloratadin milliliterenként. Nem tartalmaz laktózt. Javallatok: allergiás rhinitis, urticaria. Adagolás és alkalmazás: Felnőttek és 12 éves vagy idősebb serdülők: 1 tablettát naponta, 1-5 év között 2,5ml naponta, 6-11 év között 5ml naponta. Ellenjavallatok: A készítmény hatóanyagával vagy bármely segédanyagával vagy loratadinnal szembeni túlérzékenység. Földmogyoró vagy szója allergiában szenvedő betegek a tablettát nem szedhetik. Nemkívánatos hatások, mellékhatások: A placebohoz képest nagyobb mértékben előforduló, leggyakrabban jelentett mellékhatások a fáradtság (1,2%), a szájszárazság (0,8%) és a fejfájás (0,6%) voltak. Különleges figyelemre méltó és az alkalmazással kapcsolatos övintézkedések: Súlyos veseelégtelenségben körültekintően kell alkalmazni. Bruttó ár/támogatás/téritési díj: Lordestin 5mg 30X: 1002 Ft/243 Ft/759 Ft. Az 5mg ftabl 10X és a belseleges oldat támogatással nem rendelkező gyógyszerek. Fogyasztói árak eltérő lehet a patikákban. Kiadhatóság: Kizárólag orvosi rendelvényhez kötött gyógyszer (V). Közgyógy-támogatottaknak felírható (ftabl 30X). A forgalomba hozatali engedély jogosultja: Richter Gedeon Nyrt, 1103 Budapest, Gyömrői út 19-21. Forgalomba hozatali engedély száma(i): OGYI-T-22038/02 10x, OGYI-T-22038/03 30x, OGYI-T-22038/08 belseleges oldat. Az utolsó jóváhagyott alkalmazási előírás dátuma: oldat: 2014. 03. 26., tablettát: 2012. 02. 28. Az esetleges változások a www.oep.hu, www.ogyei.gov.hu honlapon tekinthetők meg.
Lezárás dátuma: 2016. 06. 21. RGD: 75856/HU