

Smernice diagnostike in zdravljenja raka dojk (1. del)

Recommendations for diagnosis and treatment of patients with breast cancer (part 1)

Borštnar Simona¹, Blatnik Ana¹, Perhavec Andraž¹, Gazić Barbara¹, Vidergar – Kralj Barbara¹, Matos Erika¹, Ratoša Ivica¹, Žgajnar Janez¹, Hertl Kristijana¹, Hočevnar Marko¹, Krajc Mateja¹, Bešič Nikola¹, Paulin Košir Snežna¹, Marinko Tanja¹, Klopčič Ulrika¹

¹Onkološki inštitut, Zaloška cesta 2, 1000 Ljubljana
Korespondenca: prof. dr. Janez Žgajnar, dr. med
Onkološki inštitut, Zaloška cesta 2, 1000 Ljubljana
E-mail: jzgajnar@onko-i.si
Poslano / Received: 10.11.2018
Sprejeto / Accepted: 15.03.2019
doi:10.25670/oi2019-006on

ZGODNJE ODKRIVANJE RAKA DOJK PRI ASIMPTOMATSKIH ŽENSKAH

SPLOŠNA POPULACIJA

(OGROŽENOST ZA RAKA DOJK DO 15 %)

- mesečno samopregledovanje dojk (7. do 14. dan od prvega dne menstruacije)
- presejalna mamografija (brez kliničnega pregleda) na dve leti od 50. do 69. leta starosti v programu DORA

ZMerna ogroženost¹

(OGROŽENOST ZA RAKA DOJK MED 15 - 30 %)

- mesečno samopregledovanje dojk (7. do 14. dan od prvega dne menstruacije);
- od 40. do 50. leta starosti klinični pregled dojk z mamografijo (po oceni radiologa tudi ultrazvočna (UZ) preiskava dojk) na 12 mesecev;
- od 50. leta starosti mamografija prek programa DORA vsaki dve leti, vmes klinični pregled in mamografija v območnem CBD.

VISOKA OGROŽENOST¹

Nosilke mutacij na genu BRCA1 ali BRCA2, velja za zdrave ženske in za bolnice z rakom dojk

- mesečno samopregledovanje dojk od 18. leta starosti dalje (7. do 14. dan od prvega dne menstruacije);
- redni polletni klinični pregled dojk (prvi pregled v 25. letu starosti);
- vsebuje tudi preventivne ukrepe, namenjene zgodnjemu odkrivanju drugih rakavih bolezni.

Ogroženost za raka dojk nad 30 % na podlagi izračuna ogroženosti

- mesečno samopregledovanje dojk od 18. leta starosti dalje (7. do 14. dan od prvega dne menstruacije);
- redni polletni klinični pregled dojk (kdaj opraviti prvi pregled pri posameznici presodimo ob upoštevanju individualnega izračuna ogroženosti in glede na starost ob diagnozi raka dojk pri zbolelih sorodnicah).
- **RADIOLOŠKO PRESEJANJE ZA RAKA DOJK**
 - od 25–29 let: letni pregled dojk z MRI s kontrastom (med

¹ Določitev kategorije ogroženosti (populacijska, zmerna in visoka) in programa individualiziranega spremljanja se v Ambulanti za onkološko genetsko svetovanje in testiranje opravi na podlagi natančne in preverjene družinske anamneze, s pomočjo matematičnih modelov (izračuni ogroženosti) in po obravnavi na konziliju multidisciplinarnega tima onkološkega genetskega svetovanja. Priporočljivi programi za izračune ogroženosti: S-IBIS, BOADICEA.

7. in 14. dnem menstruacijskega ciklusa) oziroma individualizirano glede na družinsko drevo, npr., če je bil rak dojk v družini diagnosticiran pred 30. letom starosti je glede na sklep konzilija možno s pregledi pričeti pred 25. letom;

- od 30–75 let: letno mamografija oz. tomosinteza glede na mnenje radiologa in letno MRI dojk s kontrastom (UZ po priporočilu radiologa po mamografiji ali MRI);
- nad 75 let: individualizirano, glede na mnenje konzilija.

PROGRAM SPREMLJANJA ZA MOŠKE NOSILCE MUTACIJ NA BRCA1 ALI BRCA2

- samopregledovanje dojk s pričetkom pri 35. letih;
- letni klinični pregled dojk, prvi pregled pri 35. letih;
- po 45. letu starosti za nosilce mutacije BRCA2 (nosilci BRCA1 se spremljajo glede na mnenje konzilija oz. klinika, ki jih obravnava):
 - merjenje PSA enkrat letno (po predhodnih navodilih: preiskovanec se vzdrži ejakulacije (spolnih odnosov) 24 ur pred odvzemom vzorca krvi; če je imel preiskovanec v roku 6 tednov predhodno vnetje prostate ali rektalni pregled, se ponudi novi datum);
 - PSA nad 3 ng/ml - napotitev k urologu.

NAVODILA ZA NAPOTITEV V AMBULATO ZA BOLEZNI DOJK NA OI ZA SIMPTOMATSKE ŽENSKE

Vse ženske s sumom na raka dojk morajo biti čim hitreje napotene v Center za bolezni dojk. Nujnega pregleda se ne opravlja pri ženskah z znaki in simptomi, ki niso značilni za raka dojk in so največkrat povezani z benignimi spremembami v dojkah.

SIMPTOMATSKE ŽENSKE – HITER PREGLED (v dveh tednih od napotitve)

- ženske, ki zatipajo zatrdlino v dojki ali pazduhi;
- ženske, ki imajo simptome in znake, sumljive za raka dojk:
 - razjede na dojkah,
 - deformirana/vdrta koža ali bradavica,
 - ekcem bradavice,
 - izcedek iz ene bradavice, ki pušča sledi na obleki.

SIMPTOMATSKE ŽENSKE – PREGLED, KI NI HITER (v dveh mesecih od napotitve)

- ženske, ki imajo:
 - asimetrično vozličavost, ki vztraja tudi po menstruaciji,
 - absces,
 - ponavljajočo se cisto (že verificirano),
 - vztrajajočo bolečino v dojkah,
 - obojestranski spontan izcedek iz bradavice, ki pušča sledi na obleki.

NAVODILA ZA NAPOTITEV V AMBULANTO ZA ONKOLOŠKO GENETSKO SVETOVANJE

V Ambulanto za onkološko genetsko svetovanje lahko osebo napoti osebni zdravnik ali zdravnik specialist, ki jo trenutno obravnava. Napotni zdravnik mora jasno navesti razlog napotitve in to obrazložiti z vsaj enim od naštetih kriterijev.

Na genetski test so po posvetu poslani le tisti posamezniki, ki ustrezajo kriterijem za testiranje (po sklepu multidisciplinarnega konzilija onkološkega genetskega svetovanja in testiranja).

Kriteriji za napotitev na svetovanje za dedni rak dojk

- **Bolnik z rakom¹**
 - bolnik potrebuje genetski test zaradi načrtovanja zdravljenja,
 - znana mutacija v družini,
 - rak dojk pred 45. letom,
 - trojno negativni (TN) rak dojk pred 60. letom,
 - dva primarna raka dojk (vsaj ena diagnoza postavljena pred 50. letom),
 - rak dojk in jajčnikov pri isti osebi,
 - rak jajčnikov (predvsem, če gre histološko za serozni karcinom visoke stopnje malignosti),
 - moški z rakom dojk,
 - rak dojk pri bolnici s pozitivno družinsko anamnezo – vsaj ena sorodnica z rakom dojk in/ali jajčnikov v prvem ali drugem kolenu (pri dveh bolnicah z rakom dojke v družini mora biti vsaj ena diagnoza postavljena pred 50. letom).
- **Zdrav posameznik s pozitivno družinsko anamnezo**
 - znana mutacija v družini,
 - sorodnica v prvem kolenu z rakom dojk pred 45. letom,
 - sorodnik moškega spola v prvem kolenu z rakom dojk,
 - sorodnica v prvem kolenu z dvema primarnima rakoma dojk (vsaj ena diagnoza raka dojk postavljena pred 50. letom),
 - sorodnica v prvem kolenu z rakom jajčnikov (histološko serozni karcinom visoke stopnje malignosti),
 - dve sorodnici v prvem ali drugem kolenu po isti krvni veji z rakom dojk in/ali z rakom jajčnikov (vsaj ena diagnoza raka dojke postavljena pred 50. letom),
 - tri (ali več) sorodnic v prvem ali drugem kolenu po isti krvni veji z rakom dojk in/ali jajčnikov.
- **Osebna ali družinska anamneza** v nadaljevanju naštetih obolenj po isti krvni veji (načeloma vsaj trije primeri v družini, odvisno od diagnoze), posebno, če se pojavljajo pri mlajših bolnikih (diagnoza postavljena pred 50. letom starosti): rak trebušne slinavke, rak prostate, melanom, sarkom, adrenokortikalni karcinom, tumor možganov, endometrijski rak, rak ščitnice, rak ledvic, difuzni rak želodca, dermatološke posebnosti (trihilemom, palmoplantarna keratoza, papilomatoza, verukozne papule) – predvsem v kombinaciji z makrocefalijo in hamartomski polipi prebavnega trakta.

KLASIFIKACIJA TNM

Za določitev stadija bolezni uporabljamo klasifikacijo TNM (7. revizija, 2010).

Pri uporabi klasifikacije TNM upoštevamo naslednja pravila:

- klasifikacija velja samo za karcinome;
- nujna je histološka diagnoza bolezni;
- pri sočasnem multifokalnem ali multicentričnem karcinomu bolezen klasificiramo po največjem tumorju (T);
- sočasni obojestranski karcinom klasificiramo ločeno.

¹ Besede bolnik, posameznik, preiskovanec ipd. v besedilu praviloma pomenijo obolelo ali preiskovano osebo ne glede na spol.

PRIMARNI TUMOR (T)

TX: Velikosti primarnega tumorja ni možno oceniti.

T0: Tumor ni najden.

Tis: Karcinom in situ

DCIS: duktalni karcinom in situ

LCIS: lobularni karcinom in situ

Mb. Paget bradavice (brez spodaj ležečega invazivnega karcinoma)¹

T1 ≤ 20 mm

T1mi: ≤ 1 mm

T1a: > 1 mm in ≤ 5 mm

T1b: > 5 mm in ≤ 10 mm

T1c: > 10 mm in ≤ 20 mm

T2 > 20 mm in ≤ 50 mm

T3 > 50 mm

T4 Tumor vrašča v steno prsnega koša (a) ali v kožo dojke (b) ne glede na velikost tumorja (razjede ali kožni zasevki, omejeni na isto dojko);

T4a: tumor, pritrjen na steno prsnega koša,

T4b: rdečina in edem kože (peau d'orange), razjede ali zasevki v koži, omejeni na isto dojko,

T4c: T4a + T4b,

T4d: vnetni karcinom².

Patološka klasifikacija primarnega tumorja ustreza klinični klasifikaciji.

REGIONALNE BEZGAVKE (N)**Klinična klasifikacija**

NX: N ni možno oceniti (npr. bezgavke predhodno odstranjene).

N0: Brez zasevkov v bezgavkah.

N1: Zasevki v premečnih istostranskih pazdušnih bezgavkah.

N2: Zasevki v istostranskih pazdušnih bezgavkah, ki so zraščene med seboj ali z okolico (a) ali zasevki v bezgavkah ob istostranski a. mamarii interni, če ob tem pazdušne bezgavke niso prizadete (b).

N2a: Zasevki v istostranskih pazdušnih bezgavkah, ki so zraščene med seboj ali z okolico.

N2b: Zasevki v bezgavkah ob istostranski a. mamarii interni, če ob tem pazdušne bezgavke niso prizadete.

N3: Zasevki v istostranskih infraklavikularnih bezgavkah (nivo I/II) z ali brez zasevkov v istostranskih pazdušnih bezgavkah (a) ali zasevki v istostranskih bezgavkah ob a. mamarii interni, če so ob tem prisotni zasevki v istostranskih pazdušnih bezgavkah (b) ali zasevki v istostranskih supraklavikularnih bezgavkah z ali

brez prizadetosti pazdušnih bezgavk ali bezgavk ob a. mamarii interni (c).

N3a: Zasevki v istostranskih infraklavikularnih bezgavkah.

N3b: Zasevki v istostranskih bezgavkah ob a. mamarii interni, če so ob tem prisotni zasevki v istostranskih pazdušnih bezgavkah.

N3c: Zasevki v istostranskih supraklavikularnih bezgavkah.

Patološka klasifikacija

pNX: Regionalnih bezgavk ni mogoče oceniti (npr. predhodno odstranjene ali neodstranjene).

pN0: Regionalne bezgavke brez zasevkov.³

pN1: Mikrozasveki ali zasevki v 1–3 istostranskih pazdušnih bezgavkah in/ali v bezgavkah ob a. mamarii interni; zasevki so bili klinično okultni in ugotovljeni z biopsijo prve bezgavke.

pN1mi: Mikrozasveki (večji od 0,2 mm (in/ali skupek več kot 200 celic) in manjši ali enaki od 2 mm);

pN1a: Zasevki v 1–3 pazdušnih bezgavkah, vsaj en zasevek večji od 2 mm;

pN1b: Zasevki v bezgavkah ob a. mamarii interni;

pN1c: Zasevki v 1–3 pazdušnih bezgavkah in v bezgavkah ob a. mamarii interni.

pN2: Zasevki v 4–9 istostranskih pazdušnih bezgavkah ali klinično očitni zasevki v istostranskih parasternalnih bezgavkah ob neprizadetih istostranskih pazdušnih bezgavkah.

pN2a: zasevki v 4–9 istostranskih pazdušnih bezgavkah, od tega vsaj en večji od 2 mm;

pN2b: klinično očitni zasevki v istostranskih parasternalnih bezgavkah ob neprizadetih istostranskih pazdušnih bezgavkah.

pN3: Zasevki v 10 ali več istostranskih pazdušnih bezgavkah ali zasevki v istostranskih infraklavikularnih bezgavkah (a) ali klinično očitni zasevki v istostranskih parasternalnih bezgavkah ob zasevkih v istostranskih pazdušnih bezgavkah ali zasevki v več kot 3 istostranskih pazdušnih bezgavkah in klinično okultni zasevki v istostranskih parasternalnih bezgavkah (b) ali zasevki v istostranskih supraklavikularnih bezgavkah (c).

pN3a: Zasevki v 10 ali več istostranskih pazdušnih bezgavkah ali zasevki v istostranskih infraklavikularnih bezgavkah;

pN3b: Klinično očitni zasevki v istostranskih parasternalnih bezgavkah ob zasevkih v istostranskih pazdušnih bezgavkah ali zasevki v več kot 3 istostranskih pazdušnih bezgavkah in klinično okultni zasevki v istostranskih parasternalnih bezgavkah;

pN3c: Zasevki v istostranskih supraklavikularnih bezgavkah.

¹ Če je ob Mb. Paget bradavice prisoten tudi invazivni karcinom, ga klasificiramo glede na obseg invazivne komponente.

² Rdečina in edem kože (peau d'orange) obsega > 1/3 kože dojke; diagnoza je klinična, ob histološko potrjenem invazivnem karcinomu; prisotnost tumorskih celic v limfatičnih žilah dermisa je pogosta, vendar za diagnozo vnetnega karcinoma ni nujna.

³ Izolirane tumorske celice (ITC; skupki celic enaki ali manjši od 0,2 mm v najdaljšem premeru ali skupek manj kot 200 celic v enem prerezu) so klasificirane kot pN0.

ODDALJENI ZASEVKI (M)

MX: Oddaljeni zasevki niso opredeljeni.

MO: Brez oddaljenih zasevkov.

MI: Prisotni oddaljeni zasevki.¹

Predpona »y«: označuje obseg bolezni po neoadjuvantnem zdravljenju.

Predpona »yc«: označuje klinično in radiografsko oceno obsega bolezni po neoadjuvantnem zdravljenju.

Predpona »yp«: označuje patološko oceno obsega bolezni po neoadjuvantnem zdravljenju.

STADIJ	T	N	M
0	Tis	N0	M0
IA	T1 ²	N0	M0
IB	T0 T1 ²	N1mi N1mi	M0 M0
IIA	T0 T1 T2	N1 ³ N1 ³ N0	M0 M0 M0
IIB	T2 T3	N1 N0	M0 M0
IIIA	T0 T1 ² T2	N2 N2 N2 N1 N2	M0 M0 M0 M0 M0
IIIB	T4 T4 T4	N0 N1 N2	M0 M0 M0
IIIC	katerikoli T	N3	M0
IV	katerikoli T	katerikoli N	M1

Tabela 1: Stadiji glede na TNM.

REDKE MALIGNE BOLEZNI DOJK**MB. PAGET**

- **Definicija**
 - neoplazma bradavice in/ali areole.⁴
- **Klinična slika**
 - enostransko ekcematoidno prizadeta bradavica in areola s krvavitvijo, ulceracijo, srbenjem;
 - pogosto serozen ali serohemoragičen izcedek iz bradavice;
 - pogosto sočasno tipen tumor.
- **Diagnostika**
 - anamneza in klinični status;
 - obojestranska mamografija (glede na izvid mamografije dodatne slikovne preiskave);
 - skarifikat ali kirurška biopsija najbolj spremenjenega dela areole in/ali bradavice;
 - tanko- ali debeloigelna biopsija sumljivih tumorjev, odkritih s slikovno diagnostiko;

- citološka preiskava izcedka.

• **Zdravljenje**

- **Brez pridruženega invazivnega raka (Mb. Paget z ali brez DCIS)**

kirurgija

- resekcija centralnega kvadranta (v zdravo),
- mastektomija z biopsijo prve bezgavke;

obsevanje

- v primeru ohranitvene operacije;

sistemska terapija

- ev. tamoksifen (pre- in pomenopavzalne) ali zaviralec aromataze (postmenopavzalne) 5 let.

- **S pridruženim invazivnim rakom**

zdravljenje glede na stadij bolezni (glej ustrezna poglavja).

RAK DOJK PRI MOŠKEM

Klinična slika, diagnostika in zamejitev bolezni so enaki kot pri raku dojk žensk.

• **Zdravljenje**• **Kirurgija**

- modificirana radikalna mastektomija (s citološko dokazanimi zasevki v pazdušnih bezgavkah);
- mastektomija in biopsija prve bezgavke (pri klinično N0).

• **Radioterapija**

- enako kot pri raku dojk pri ženskah.

• **Sistemska zdravljenje**

- odločitev o kemoterapiji in terapiji anti-HER2 enako kot pri raku dojk pri ženskah;
- dopolnilna hormonska terapija s tamoksifenom 5 let pri hormonsko odvisnih rakih.

• **Preventiva**

- moškim z rakom dojk priporočamo genetsko svetovanje.

RAK DOJK PRI NOSEČNICAH• **Klinična slika**

- v povprečju večji tumorji;
- pogosteje prizadete pazdušne bezgavke;
- pogosteje hormonsko negativni in HER2 pozitivni.

• **Diagnostika**

- anamneza in klinični status;
- obojestranska mamografija, ki jo opravimo z zaščitnimi ščiti;
- ultrazvok dojk;
- tanko- ali debeloigelna (priporočljivo) biopsija;

¹ atološki TNM loči še cM0(+); klinično in radiografsko ni znakov za oddaljene zasevke, vendar so molekularno ali mikroskopsko odkrite tumorske celice v cirkulaciji, kostnem mozgu ali drugih tkivih (razen regionalnih bezgavkah), pri čemer skupek celic ni večji od 0,2 mm.

² Vključno s T1mi.

³ T0 in T1 z mikrozasavki v pazdušnih bezgavkah (N1mi) so stadij IB.

⁴ V 80–90 % je pridružen rak (invazivni ali neinvazivni) drugje v dojki.

- o MRI dojk se v nosečnosti zaradi uporabe intravenskega kontrasta odsvetuje;
- preiskave za zamejitev bolezni;¹
- pregled pri ginekologu (svetovanje glede morebitne prekinitve nosečnosti, ocena datuma poroda, ki pomembno vpliva na načrtovanje zdravljenja).
- **Zdravljenje**
 - zdravljenje raka dojk pri nosečnicah je podobno kot pri drugih ženskah, razlikujeta pa se izbira sistemske terapije in čas pričetka posameznega zdravljenja:
 - kemoterapija je kontraindicirana v prvem trimesečju nosečnosti, v drugem in tretjem trimesečju so sheme, ki temeljijo na doksorubicinu, ciklofosfamidu in fluoro uracilu, varne;¹
 - terapija anti-HER2, taksani, hormonska terapija in obsevanje so kontraindicirani v celotni nosečnosti;
 - **prvo trimesečje**
 - razmislek o prekinitvi nosečnosti;
 - kirurško zdravljenje
 - mastektomija z biopsijo prve bezgavke² (pri klinično N0) ali odstranitvijo pazdušnih bezgavk (v primeru verificiranih zasevkov v pazduhi);
 - adjuvantna kemoterapija v drugem trimesečju;
 - adjuvantno obsevanje, anti-HER2 in hormonska terapija po zaključeni nosečnosti;
 - **drugo trimesečje in začetek tretjega trimesečja**
 - kirurško zdravljenje
 - mastektomija ali ohranitvena operacija dojke z biopsijo prve bezgavke² (pri klinično N0) ali odstranitvijo pazdušnih bezgavk (v primeru verificiranih zasevkov v pazduhi);
 - adjuvantna ali neoadjuvantna kemoterapija;
 - adjuvantno obsevanje, anti-HER2 in hormonska terapija po zaključeni nosečnosti;
 - **pozno tretje trimesečje**
 - kirurško zdravljenje
 - mastektomija ali ohranitvena operacija dojke z biopsijo prve bezgavke² (pri klinično N0) ali odstranitvijo pazdušnih bezgavk (v primeru verificiranih zasevkov v pazduhi);
 - adjuvantna kemoterapija;³
 - adjuvantno obsevanje, anti-HER2 in hormonska terapija po zaključeni nosečnosti.

- **Preventiva**
 - nosečnicam z rakom dojk pod 45. letom starosti priporočimo genetsko svetovanje.

OKULTNI RAK DOJK

- **Klinična slika**
 - o klinično prizadete pazdušne bezgavke brez sumljivih kliničnih znamenj v dojkah.
- **Diagnostika**
 - anamneza in klinični status;
 - laboratorijske preiskave (hemogram, jetrni testi, tumorski marker);
 - tanko- ali debeloigelna biopsija pazdušnih bezgavk;
 - obojestranska mamografija ± ultrazvok in MRI dojk;
 - preiskave za zamejitev bolezni (CT vratu, prsnega koša in trebuha) in za izključitev drugih rakov, ki lahko zasevajo v pazdušne bezgavke (v primeru nekonkluzivne morfološke diagnoze in normalnih izvidov slikovnih preiskav dojk).
- **Zdravljenje**
 - bolnice, ki jim s slikovno diagnostiko dojk v kombinaciji z debeloigelno biopsijo dokažemo rak dojk, zdravimo glede na stadij bolezni;
 - **T0 N1 M0**
 - modificirana radikalna mastektomija ali odstranitev pazdušnih bezgavk z obsevanjem dojke z ali brez regionalnih bezgavk,
 - adjuvantno sistemsko zdravljenje glede na histološki izvid;
 - **T0 N2-3 M0**
 - neoadjuvantna kemoterapija, ostala sistemska terapija glede na histološki izvid;
 - modificirana radikalna mastektomija;
 - obsevanje prsne stene in periklavikularnih bezgavk.

FILODNI TUMORJI

- **Definicija**
 - o redki tumorji dojk, sestavljeni iz stromalnih in epitelij-skih elementov.
- **Klinična slika**
 - multinodularni, neboleči, pogosto velik in hitro rastoči tumor;
 - lahko so benigni, mejno maligni ali maligni;
 - vrh incidence je pri 40. letih starosti (kasneje kot pri fibroadenomih in prej kot pri invazivnem duktalnem in lobularnem raku);
 - osebe s sindromom Li-Fraumeni so bolj ogrožene za nastanek filodnih tumorjev;
 - bolezen se najpogosteje ponovi lokalno, najpogostejše mesto oddaljenih zasevkov so pljuča.
- **Diagnostika⁴**
 - anamneza in klinični status;

¹ Ondansetron, lorazepam in deksametazon lahko uporabljamo v sklopu antiemetične terapije.

² Uporaba modrila je v času nosečnosti kontraindicirana.

³ Ne po 35. tednu nosečnosti ali znotraj treh tednov od načrtovanega poroda.

⁴ Predoperativne preiskave pogosto govorijo za fibroadenom, zato diagnozo pogosto dobimo šele po operaciji.

- mamografija pri ženskah nad 35 let;
- ultrazvok dojke glede na mnenje radiologa oz. pri ženskah pod 35. letom starosti;
- tanko- ali debeloigelnja biopsija.
- **Zdravljenje**
 - **zdravljenje lokalne bolezni**
 - kirurško
 - v primeru, da je diagnoza filodnega tumorja znana pred operacijo, napravimo široko ekscizijo (varnostni rob 1 cm);
 - v primeru, da je predoperativna diagnoza fibroadenom¹ ali je predoperativna diagnoza nekonkluzivna, opravimo ekscizijsko biopsijo in nato reekscizijo glede na histološki izvid;
 - glede pooperativnega obsevanja po ohranitveni operaciji v primeru mejno malignega ali malignega tumorja se odločamo individualno;
 - **zdravljenje lokalnega recidiva brez sistemske ponovitve**
 - kirurško
 - široka reekscizija,
 - adjuvantno obsevanje v izbranih primerih;
 - **zdravljenje sistemske ponovitve z ali brez lokalnega recidiva**
 - glej Smernice za zdravljenje sarkomov.

VNETNI RAK DOJK

- **Klinična slika**
 - diagnoza vnetnega raka dojke je klinična: eritem in edem (peau d'orange) vsaj tretjine kože dojke pri bolnici z invazivnim rakom dojke;
 - diferencialno diagnostično prideta v poštevek celulitis dojke ali mastitis;
 - histološko večkrat najdemo tumorske celice v limfnih žilah kože, ki pa niso niti potreben niti zadosten pogoj za diagnozo vnetnega raka dojke (diagnoza je klinična!);
 - agresivna oblika raka dojke s slabšo prognozo, ki jo uvrščamo v stadij IIIB ali IIIC (glede na prizadetost pazdušnih bezgavk) ali stadij IV (v primeru oddaljenih zasevkov);
 - pogosteje hormonsko negativen in HER2 pozitiven rak;
 - pogosteje se pojavlja pri mlajših ženskah.
- **Diagnostika**
 - anamneza in klinični status;
 - laboratorijske preiskave (hemogram, jetrni testi, alkalna fosfataza, tumorski marker);
 - debeloigelnja biopsija tumorja z določitvijo hormonskega in HER2-statusa;
 - obojestranska mamografija ± ultrazvok ± MRI dojke;
 - preiskave za zamejitev bolezni (scintigrafija skeleta, CT vratu, prsnega koša in trebuha);
 - PET CT v primeru, da so preiskave za zamejitev bolezni nekonkluzivne;
 - genetsko svetovanje (za indikacije glej poglavje Indikacije za napotitev na svetovanje za dedni rak dojke in/ali jajčnikov);
 - svetovanje glede hranjenja genetskega materiala pri ženskah v rodni dobi.

- **Zdravljenje**
 - zdravljenje začnemo s **kemoterapijo** (antraciklini + taksani ± terapija² anti-HER2)
 - **dosežen odgovor na kemoterapijo:**
 - praviloma modificirana radikalna mastektomija brez rekonstrukcije;
 - obsevanje prsne stene in periklavikularnih bezgavk ± parasternalnih bezgavk;
 - dokončanje enoletnega zdravljenja s terapijo anti-HER2, če je tumor HER2 pozitiven;
 - hormonska terapija, če je tumor hormonsko odvisen;
 - pri ostanku tumorja po neoadjuvantni kemoterapiji razmislek o dopolnilni KT s kapacita binom, če je tumor trojno negativen;
 - odložena rekonstrukcija dojke na željo bolnice;
 - **odgovora na kemoterapijo ni:**
 - dodatna sistemska terapija in/ali predoperativno obsevanje; v primeru doseženega odgovora glej prejšnjo puščico, v nasprotnem primeru je zdravljenje individualno;
 - za zdravljenje vnetnega raka dojke z oddaljenimi zasevki glej poglavje Sistemska zdravljenje metastatske bolezni.

SLIKOVNE METODE

MAMOGRAFIJA

Je prva in osnovna diagnostična metoda pri simptomatskih ženskah, starejših od 35 let. Vse ostale metode so dopolnilne. Mamografija naj bo opravljena v skladu z evropskimi smernicami in s kontrolo kakovosti.

- **Indikacije**
 - zgodnje odkrivanje raka dojke;
 - netipljive lezije (glej stran 31);
 - tipljive lezije (glej stran 29)
 - citološko ali histološko potrjen malignom (ne glede na starost bolnice),
 - neuporaben ali negativen izvid tanko- ali debeloigelnje biopsije (po 35. letu starosti).
- **Tehnika**
 - osnovni projekciji – poševna (MLO) in navpična (CC),
 - dodatne projekcije (za razjasnitev mamografsko vidnih nepravilnosti): ciljana povečava, ciljana kompresija in druge projekcije (za dodatno slikovno diagnostiko se odloči radiolog).
- **Mamografski izvid**
 - podatki o gostoti žleznega tkiva (ACRA-D);
 - podatki o obliki, številu, velikosti in legi lezij;
 - primerjava s starimi slikami;
 - zaključek s klasifikacijo BIRADS glede na najsumljivejšo lezijo (glej nadaljevanje poglavja).

¹ Za operacijo fibroadenoma se odločimo, če je tumor velik in/ali hitro raste.

² Ne sočasno z antraciklini.

TOMOSINTEZA

Je dopolnilna ali osnovna diagnostična metoda kot nadomestilo klasične mamografije.

- **Indikacije**
 - za razjasnitev mamografsko vidnih nepravilnosti (namesto ciljne kompresije);
 - kot samostojna preiskava namesto klasične mamografije (obvezno skupaj s sintetično 2D-sliko);
- **Tehnika**
 - dojki sta stisnjeni enako kot pri mamografiji;
 - slikanje je rentgensko in podobno mamografskemu, le da se dojki slikata po plasteh; na takšen način bolje prikažemo patološke strukture v dojki in se izognemo prekrivanju tkiv.

KONTRASTNA MAMOGRAFIJA

Je dopolnilna diagnostična metoda. Gre za novo preiskavo, pri kateri so natančnejše indikacije in tudi omejitve še v fazi raziskav.

- **Indikacije**
 - enake kot pri MRI dojk,
 - pri ženskah, kjer je MRI dojk kontraindiciran ali neizvedljiv (npr. klavstrofobija, kovinski delci v telesu).
- **Tehnika**
 - slikanje je podobno mamografiji, le da pred slikanjem v žilo vbrizgamo jodni kontrast (enak kot pri CT-preiskavi). Sledi rentgensko slikanje z žarki dveh različnih energij. Kontrast se kopiči v patoloških lezijah v dojki.

ULTRAZVOK (UZ)

Je dopolnilna ali osnovna diagnostična metoda.

- **Indikacije**
 - osnovna diagnostična metoda pri mlajših od 35 let, pri katerih je mamogram običajno nepregleden;
 - razlikovanje cist od drugih lezij;
 - identifikacija lezij v mamografsko nepreglednem tkivu za razjasnitev mamografsko vidnih nepravilnosti;
 - »second look« UZ glede na MRI vidne spremembe;
 - UZ-vodena tanko- ali debeloigelnna biopsija;
 - predoperativni pregled pazdušnih bezgavk pri klinično N0, če bo opravljena mastektomija;
 - predoperativni pregled pazdušnih bezgavk pri bolnicah s tumorji večjimi od 2 cm in klinično N0, če bo opravljena ohranitvena operacija dojk (pri bolnicah s tumorji T1 N0, pri katerih bo opravljena ohranitvena operacija, UZ pazduhe ne priporočamo);
 - vstavitev klipa v tumor pred začetkom neoadjuvantne kemoterapije;
 - vstavitev klipa v patološko bezgavko pred začetkom neoadjuvantne kemoterapije.
- **Tehnika**
 - za uspešno UZ-preiskavo je nujna oprema, katere minimalne zahteve so linearna UZ-sonda s frekvenco najmanj 7,5 MHz in z velikostjo vidnega polja najmanj 4 cm.
- **UZ-izvid**
 - podatki o obliki, številu, velikosti in legi lezij (lega, opisana z uro, oddaljenost od prsne bradavice, od kože in pektoralne mišice);
 - ocena istostranskih pazdušnih bezgavk;
 - zaključek s klasifikacijo BIRADS glede na najsumljivejšo lezijo (glej nadaljevanje poglavja).

MAGNETNA REZONANCA (MRI)

- **Indikacije**
 - predoperativna izključitev morebitnega multifokalnega ali multicentričnega karcinoma v obeh dojkah pri mamografsko gostih dojkah (predvsem pri invazivnem lobularnem raku);
 - sumljiv ali pozitiven izvid proste punkcije ter negativna mamografija in UZ;
 - origo ignota ob zasevkih v pazdušnih bezgavkah – iščemo origo v dojki;
 - po rekonstrukciji dojke s silikonskimi vložki (po odstranitvi dojke zaradi raka) – pri sumu na recidiv;
 - za redne letne kontrole visoko ogroženih žensk;
 - za oceno uspešnosti predoperativne KT;
 - ločevanje brazgotin od raka;
 - pri sumu na poškodbo silikonske proteze.
- **MRI-izvid**
 - podatki o gostoti žleznega tkiva;
 - podatki o obliki, številu, velikosti in legi lezij;
 - zaključek s klasifikacijo BIRADS glede na najsumljivejšo lezijo (glej nadaljevanje poglavja).

DUKTOGRAFIJA

- **Indikacije**
 - spontan serozen ali krvav izcedek iz ene dojke (unilateralen) in iz enega voda (monoduktalen);
 - citološko sumljiv izcedek.

Danes se duktografija redko izvaja, saj jo je nadomestila MRI.

KLASIFIKACIJA

- Radiolog razvršča mamografsko, UZ in MR vidne lezije glede na stopnjo sumljivosti v 6–7 razredov (R0 – 6 za mamografsko vidne lezije, U0 – 6 za ultrazvočno vidne lezije in M0 – 6 za MR vidne lezije). Uporabljamo ameriško klasifikacijo BIRAD-S:
 - **R0 ali U0 ali M0:** Potrebna je dodatna slikovna diagnostika in/ali primerjava s starimi slikami (pri mamografiji);
 - **R1 ali U1 ali M1:** normalno;
 - **R2 ali U2 ali M2:** jasno benigno;
 - **R3 ali U3 ali M3:** verjetno benigno – za kontrolo čez 6–12 mesecev;
 - **R4 ali U4 ali M4:** sumljivo – za stereotaktično, UZ ali MR vodeno tanko- ali debeloigelnno biopsijo.
 - Pri mamografiji in UZ ločimo še:
 - **R4a ali U4a:** manj sumljivo,
 - **R4b ali U4b:** bolj sumljivo,
 - **R4c ali U4c:** zelo sumljivo;
 - **R5 ali U5 ali M5:** zelo sumljivo – za stereotaktično, UZ ali MR vodeno tanko- ali debeloigelnno biopsijo;
 - **R6 ali U6 ali M6:** citološko ali histološko potrjen malignom.

O nadaljnjih postopkih odloča radiolog po pogovoru s kirurgom in patologom.

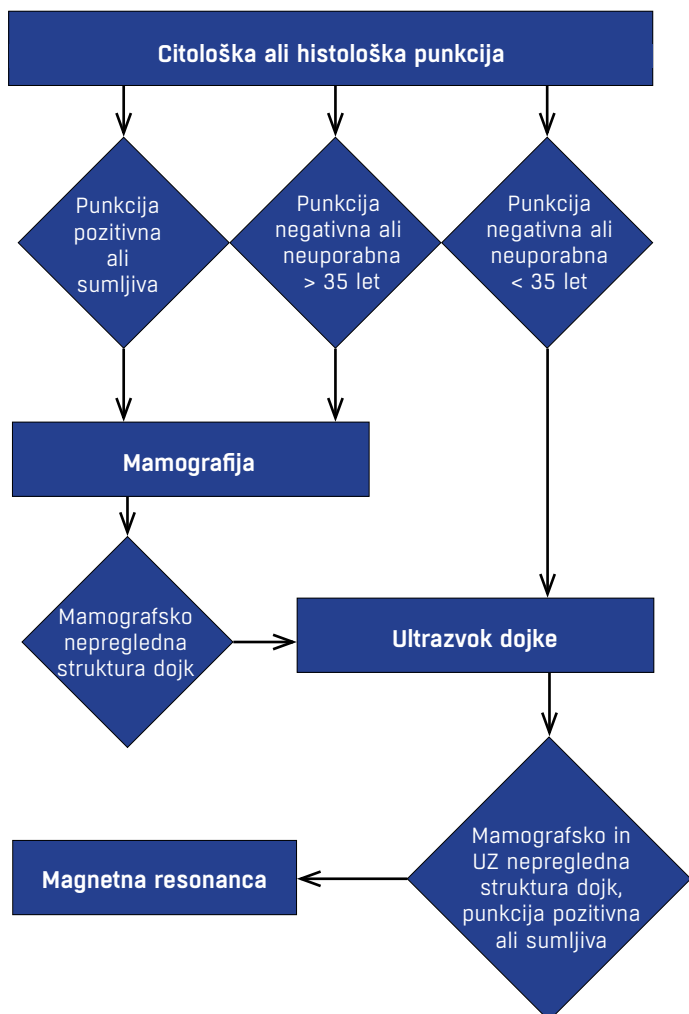
SLIKOVNA DIAGNOSTIKA TIPLJIVIH LEZIJ DOJK

- **Indikacije**
 - **pozitiven izvid tanko- ali debeloigelne biopsije**

S slikovno diagnostiko ugotavljamo obseg bolezni.

 - obojestranska mamografija;
 - UZ dojk ob mamografsko slabo preglednih dojkah;
 - MRI pri mamografsko in UZ nepregledni strukturi dojk in pri invazivnem lobularnem karcinomu (zaradi pogostejše multifokalnosti, multicentričnosti in bilateralnosti).
 - **neuporaben ali negativen izvid tanko- ali debeloigelne biosije**
 - pred 35. letom starosti
 - UZ dojk.
 - po 35. letu starosti
 - obojestranska mamografija;
 - pri mamografsko nepreglednih dojkah še UZ dojk.

O nadaljnji diagnostično/terapevtski obdelavi tipljivih sprememb odloča klinik (kirurg) po dogovoru z radiologom, citopatologom in/ali patologom na konziliju za tipne lezije.



Slika 1: Algoritem slikovne diagnostike tipljivih tumorjev dojk

SLIKOVNA DIAGNOSTIKA NETIPLJIVIH LEZIJ DOJK

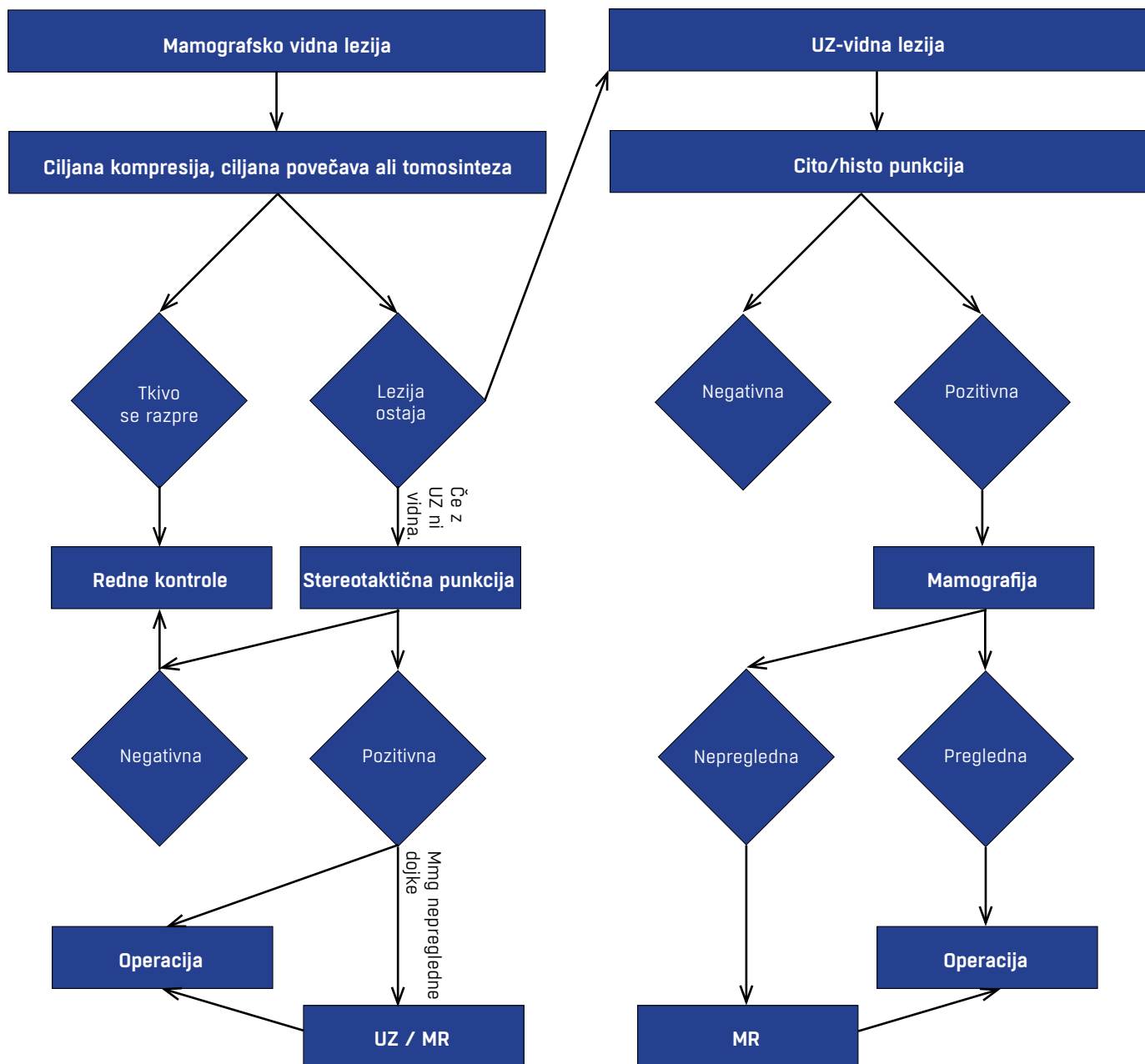
Slikovna diagnostika pri netipljivih lezijah dojk (tumorski formaciji (TF), asimetrični zgostitvi (AZ), strukturni motnji (SM), mikrokalcinacijah (MK))

- **Mamografsko vidna lezija**
 - ciljana kompresija/povečava/tomosinteza;
 - pri TF, AZ ali SM najprej opravimo UZ;
 - če lezija ni vidna z UZ je indicirana rtg-vodena vakuumska debeloigelna punkcija (VDIB) z vstavitvijo klipa;
 - pri MK je neposredno indicirana rtg-vodena VDIB z vstavitvijo klipa.
- **Ultrazvočno vidna lezija**
 - opravimo UZ-vodeno tanko- ali debeloigelno punkcijo;
 - v primeru pozitivnega izvida punkcije opravimo še mamografijo in ev. MRI (pri sumu na dodatna tumorska jedra).
- **MRI vidna lezija**
 - če lezija ni vidna na mamografiji in UZ sledi MRI-vodena VDIB;
 - ob punkciji vstavimo marker;
 - v primeru pozitivnega izvida punkcije sledi predoperativna rtg-lokalizacija markerja.

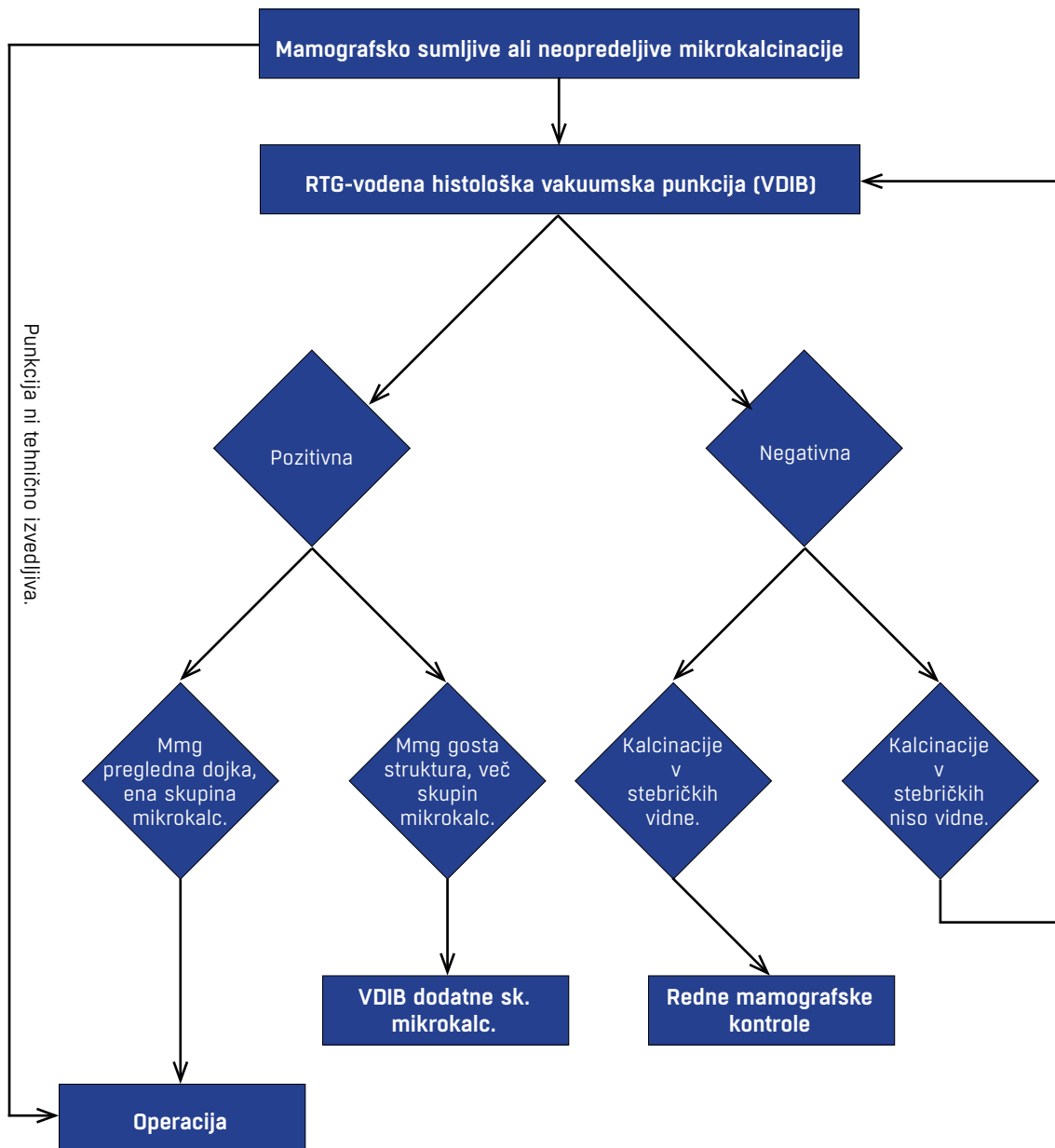
Slikanje odstranjenega tkiva

- **Intraoperativno slikanje preparata za oceno radikalnosti kirurške biopsije:**
 - označeni preparat (po metodi MAS – glej poglavje KIRURGIJA RAKA DOJK) naj bo položen na petrijevko ali na podlago iz pleksi stekla tako, da je superiorna ploskev zgoraj, medialna na levi in anteriorna spredaj. Za slikanje v drugi projekciji ga obrnemo za 90 stopinj;
 - preparat slikamo v dveh projekcijah.
- Po ablaciji cele dojke zaradi multiplih netipnih jeder:
 - slikanje odstranjene dojke s perforirano ploščo in označitev netipnih jeder z žico (za natančnejši histološki pregled).

Pooperativni konzilij (kirurg, patolog in radiolog) za načrtovanje morebitne dodatne diagnostike in kirurškega zdravljenja.



Slika 2: Algoritem slikovne diagnostike netipljivih lezij dojk



Slika 3: Diagnostični algoritem mikrokalcinacij.

CITOPATOLOGIJA

• Namen citopatološke preiskave

Citopatološka preiskava je hitra, bolniku prijazna diagnostična metoda, s katero lahko pred zdravljenjem opredelimo različne patološke procese v dojki in tako ločimo maligne od benignih sprememb. S kombinacijo kliničnega pregleda, mamografije in ABTI lahko pri tipnih lezijah dosežemo diagnostično zanesljivost preko 99 %. Pri bolnicah z razsejanim rakom dojk lahko iz citološkega vzorca zasevka določimo napovedne dejavnike izida bolezni in odgovora na zdravljenje:

- hormonske receptorje z imunocitkemičnim barvanjem,
- pomnožitev gena za protein HER2 z metodo FISH,
- proliferacijsko aktivnost.

Izjemoma lahko napovedne dejavnike izida bolezni in odgovora na zdravljenje določimo tudi iz citološkega vzorca primarnega tumorja.

ODVZEM VZORCA Z ABTI

ABTI je enostaven in uspešen poseg, če je opravljen strokovno neoporečno.

Odvzem vzorca za citopatološko preiskavo

• Prostoročna ABTI

- tipni tumorji

Priporočljiva je takojšnja ocena ustreznosti odvzetega materiala z mikroskopskim pregledom.

- **Skarifikat**
 - kožne spremembe na dojki.
- **Izcedek**
- **Slikovno vodena ABTI**
 - netipni in slabo tipni tumorji;
 - tipni tumorji po neuspeli prostoročni ABTI;
 - dodatna netipna jedra pri že verificiranem karcinomu;
 - UZ-sumljive pazdušne bezgavke.

Ravnanje s citopatološkim materialom

• Solidne spremembe, izcedek, skarifikat

Iz materiala, ki ga dobimo z ABTI solidnih sprememb, pri skarifikatu in izcedku praviloma naredimo dva razmaza, preostali vzorec pa lahko speremo v celični medij za morebitne druge preiskave. En razmaz posušimo na zraku, drugega fiksiramo v Delaunayevem fiksativu. Preparate moramo zavarovati pred prahom in drugimi vplivi okolja.

- Cista

Vsebino ciste centrifugiramo in iz sedimenta naredimo dva razmaza. Enega posušimo na zraku, drugega fiksiramo v Delaunayevem fiksativu. V primeru, da nimamo opreme za centrifugiranje, vsebino ciste pošljemo na preiskavo v citopatološki laboratorij, v dobro zaprti epruveti. Če po izpraznitvi ciste še tipamo zatrdlino, ABTI ponovimo in naredimo novi razmaz na posebnem stekelcu.

SPREMNI DOKUMENT

Vsak vzorec mora spremljati napotnica s splošnimi podatki o bolniku, z anamnestičnimi podatki in s podatki o lokalnem statusu. Če želimo iz aspiriranega vzorca določiti tudi napovedne dejavnike izida bolezni in odgovora na zdravljenje, je treba to napisati na napotnico, da vzorec takoj po odvzemu obdelamo na primeren način.

OSEBJE

• ABTI izvaja

- citopatolog

ABTI tipnih sprememb so se izučili v okviru specializacije iz patologije.

- klinik

Izjemoma, če je posebej izučen za ABTI in če poseg izvaja vsakodnevno.

- radiolog

Slikovno vodene ABTI.

• Citopatološko diagnostiko izvaja

- citopatolog

Citopatološko diagnostiko lahko izvaja patolog, ki je v okviru specializacije opravil program citopatologije in v okviru zaključnega izpita iz patologije opravljal tudi izpit iz citopatologije. Letno naj pregleda vsaj 500 ABTI različnih sprememb dojk.

DIAGNOSTIČNE KATEGORIJE CITOPATOLOŠKEGA IZVIDA

• C1: Neuporabno – material ni diagnostičen

- v vzorcu so maloštevilne (manj kot 6 majhnih skupin) duktalne celice benignega videza, vendar jih je premalo za diagnozo;
- v vzorcu so degenerirane ali mehanično poškodovane celice;
- v vzorcu je koagulirana kri ali fragmenti maščevja ali nerazpoznaven drobir.

Indicirana je ponovna ABTI.

• C2: Negativno

Pri ugotovljenih benignih procesih in tumorjih; če je mogoče, postavimo specifično diagnozo, kot npr.: fibroadenom, fibrocistične spremembe, maščobna nekroza, papilom, laktacijske spremembe, subareolarni absces, mastitis ali samo benigne spremembe brez nadaljnje opredelitve.

• C3: negativno z atipijo epitela

Atipija celic duktalnega epitela, najverjetneje neneoplastična.

Indicirana je nadaljnja diagnostika (mamografija, UZ), morebitna ponovna ABTI, debeloigelnna biopsija ali kirurška biopsija.

• C4: suspektno za rak dojk

- v vzorcu so maloštevilne, najverjetneje maligne celice; dokončna diagnoza ni mogoča, ker v vzorcu ni dovolj materiala;

Indicirana je ponovna ABTI.

- v vzorcu so številne skupine celic, vendar so znaki malignosti slabo izraženi;
- pri večini papilarnih neoplazmah, ker v citologiji ne obstajajo jasni kriteriji za razlikovanje papiloma od dobro diferenciranega papilarnega karcinoma.

Ponovna ABTI ni indicirana, ker dokončna diagnoza iz citološkega vzorca ni možna. Indicirana je debeloigelnna ali kirurška biopsija.

• C5: rak dojk

Diagnoza je zanesljiva, v vzorcu so številne maligne celice.

HISTOPATOLOGIJA

Opisana so priporočila za delo patologa, ki omogočajo unimorfno patoloških izvidov.

MAKROSKOPSKI PREGLED VZORCA

- **Opis vrste vzorca (makroskopsko)**
 - o mastektomija, kvadrantektomija, tumorektomija, incizijska biopsija, ekscizijska biopsija, ekscizijska biopsija z markacijo (z žico ali izotopom), reekscizija in biopsija z debelo iglo.
- **Podatek o tem, kakšen vzorec je bil sprejet v laboratorij**
 - o fiksiran/nefiksiran, vrsta uporabljenega fiksativa, intakten/prerezan, orientiran/neorientiran, rentgenska slika priložena - da/ne.
- **Določitev teže in velikosti vzorca**
 - teža v gramih;
 - velikost vzorca merimo v treh dimenzijah.
- **Označitev ekscizijskih oz. resekcijskih ploskev**
 - vzorec barvamo s tušem (lahko v različnih barvah).

Ocena zajetosti robov je možna le, če vzorec pred barvanjem ni prerezan.

- **Opis tumorja**
 - **velikost**
 - določita se vsaj največji dimenziji;
 - pri manjših tumorjih (T1) in pri nekaterih makroskopsko nejasnih tumorjih (npr. invazivnem lobularnem karcinomu) se določi tudi mikroskopska velikost, izmerjena na obarvanem preparatu/ih; makroskopsko velikost vedno kontroliramo z mikroskopsko;
 - pri tumorjih z invazivno ter in situ komponento je za določitev stadija pomembna le velikost invazivne komponente (največji mikroskopski premer tumorja je največji mikroskopski premer invazivne komponente);
 - če je v vzorcu več tumorjev, izmerimo vsakega posebej;
 - **opis konsistence in barve tumorja**
 - **opis robov tumorja**
 - infiltrativni (zvezdasti)/ekspanzivni (cirkumskriptni);
 - **makroskopska oddaljenost od najbližjih kirurških robov**
 - **podatek o morebitnem odvzemu svežih vzorcev iz tumorja (npr. za tumorsko banko, za biokemične preiskave)**
 - **tkiva za dodatne preiskave ne odvajamo**
 - pri tumorjih manjših od 1 cm;
 - pri tumorjih, ki so makroskopsko sumljivi za DCIS;
 - pri tumorjih, ki so bili prej diagnosticirani kot DCIS.
- **Skica vzorca**
 - priporočena, ni obvezna.
- **Vzorčenje**

Število rezov je odvisno od velikosti vzorca, od narave patološkega procesa, od ocenjevanja ekscizijskih robov itd.

- **mastektomija**
 - reprezentativni rezi iz tumorja (ali celoten tumor, če je $T \leq 2$ cm),
 - reprezentativni rezi iz vseh štirih kvadrantov in centralnega parenhima,
 - koža nad tumorjem,

- rezi iz vseh morebitnih drugih makroskopskih sprememb,
- mamila,
- bezgavke (glej spodaj);
- **kvadrantektomija, tumorektomija**
 - tumor v celoti,
 - okolno tkivo,
 - označeni kirurški robovi (najbližjega/najbližje, lahko tudi bolj oddaljene);
- **mastektomija ali ekscizija zaradi netipne lezije**
 - vključiti je treba celotni vzorec do 3 cm velikosti, pri večjih ekscizijah makroskopsko očitih parenhim in najbližji robovi, pri mastektomiji pa z žico markirano področje.
- **Intraoperacijski pregled tkiva**
 - makroskopski pregled robov;
 - zmrzli rez načelno nikoli, razen pri nediagnosticiranih sumljivih tumorjih;
 - zmrzlega reza ne delamo pri tumorjih manjših od 1 cm in pri netipnih lezijah.
- **Bezgavke**
 - **priprava bezgavk za pregled**
 - makroskopsko nespremenjene bezgavke v celoti vključimo za histološki pregled;
 - pri makroskopsko očitno metastatičnih bezgavkah zadostujejo reprezentativni rezi;
 - priprava glede na velikost bezgavke
 - bezgavke ≤ 5 mm vključimo intaktne,
 - večje prerežemo na dvoje ali troje zaradi boljše fiksacije; dele bezgavk vključimo v celoti;
 - vključene bezgavke označimo po ravneh aksile; apikalno/e posebej, če je vrh aksile označen;
 - za rutinski pregled metastaz v bezgavkah zadostuje ena histološka rezina;
 - **pregled prve bezgavke (ang. sentinel node)**
 - priprava bezgavke
 - bezgavke, večje od 5 mm, narežemo na 2 mm debele rezine;
 - odtis (imprint) iz vsake rezine za intraoperativno oceno zasevkov v bezgavki (naredi citopatolog);
 - vse rezine v celoti vključimo (pomembni sta orientacija in vrstni red rezin);
 - patološki pregled prve bezgavke: iz vsakega bloka odrežemo dve zaporedni rezini; parna reza;
 - prvo rezino barvamo HE;
 - drugo rezino barvamo IHC;
 - druge nivoje parnih rezov barvamo HE in IHC (le v primeru naročila patologa za dodatne globine, na 250 mikronov);
 - **intraoperativni pregled prve bezgavke (ang. sentinel node)**
 - makroskopsko,
 - imprint citologija (odtise naredi in pregleda citopatolog).

HISTOLOŠKI PREGLED VZORCA

• Tumor

Določitev histološkega tipa karcinoma (klasifikacija WHO 2012)

• neinvazivni karcinomi

- histološki tip
 - neinvazivni duktalni karcinom (DCIS),
 - neinvazivni lobularni karcinom (LCIS);
- arhitekturni vzorec (ni obvezen)
 - komedo, kribriformni, papilarni, mikropapilarni, solidni, nekroze - da/ne;
- določitev malignostne stopnje (po European Breast Screening Group)
 - določamo stopnje: nizek, srednji in visok nuklearni gradus;
- z mikroinvazijo (< 1 mm, lahko več fokusov);

• invazivni karcinomi

- tip;
- določitev malignostne stopnje (Nottinghamška modifikacija Scarff-Richardson-Bloomovega sistema; stopnjo malignosti določamo za vse vrste invazivnih karcinomov)
 - določamo stopnje od 1 do 3;
- velikost (največja dimenzija; mikroskopski premer je premer invazivne komponente; makroskopski premer lahko vključuje tudi komponento in-situ);
- navzočnost DCIS naj bo zabeležena v izvidu
 - obsežna, če zavzema več kot 25 % glavne tumorske mase in če zajema okolni parenhim,
 - obsežen DCIS z manjšo invazivno komponento (izrazito manjšinska komponenta celotnega tumorja) posebej označimo kot DCIS z minimalno (manjšo itd.) invazivno komponento;

• mikrokalcifikacije

- pri mikroskopskem pregledu mikrokalcifikacij določamo
 - lego (v epitelijskih strukturah, v stromi),
 - tip (amorfne, psamomske, granularne);
- če mikrokalcifikacij ne najdemo na prvih rezinah
 - globlji rezi ali radiografija parafinskih blokov,
 - pregled vzorca v polarizirani svetlobi (za dokaz kristalov kalcijevega oksalata, ki se ne obarvajo v HE-preparatih);

• ocena kirurških robov

- debelina varnostnega plašča (v mm)
- Posebej navedemo, če je rob zelo blizu v območju velike povečave mikroskopa (400-krat).
- navedba roba (robov), ki je zajet s tumorjem;

• opis angio- in limfangioinvazije

- brez ločevanja mezigovnic od krvnih žil;

- morebitna dermalna limfangioinvazija (pri vnetnem karcinomu);

• tkivo zunaj tumorja (morebitne spremembe)

- fibrocistične spremembe proliferativne/neproliferativne, papilomi, atipična duktalna hiperplazija, spremembe po prejšnji biopsiji itd.

• določanje hormonskih receptorjev (za invazivne in neinvazivne karcinome)

- imunohistokemijsko ocenimo odstotek pozitivnih celic Spodnja vrednost pozitivne reakcije je 1 % pozitivnih celic (jeder). Vsak test vključuje kontrolo.

• določanje HER2 (za invazivne karcinome, ne glede na velikost)

- imunohistokemijsko ocenimo membransko reakcijo in odstotek pozitivnih celic ter na podlagi tega

- določamo 4 stopnje: negativno (0), negativno 1+, dvomljivo 2+ in pozitivno 3+;

- pri 2+ dvomljivih tumorjih (obvezno) in ostalih tumorjih (neobvezno) uporabimo tudi metodo FISH za določanje pomnožitve gena HER2;

- določamo 3 stopnje in količnik med številom kopij gena HER2 in številom kromosoma 17 v jedrih tumorskih celic: nepomnožen (količnik < 1,8), dvomljiv (količnik ≥ 1,8 in ≤ 2,2) in pomnožen (količnik > 2,2);

• določanje proliferacijske aktivnosti Ki-67/MIB-1 (za invazivne karcinome)

- imunohistokemijsko ocenimo odstotek pozitivnih jeder tumorskih celic.

• Bezgavke

- število metastatičnih bezgavk;
- število vseh pregledanih bezgavk;
- velikost metastaz

- pri odstranitvi pazdušnih bezgavk:

- velikost največje metastaze,
- preraščanje kapsule bezgavke;

- pri prvi bezgavki (ang. sentinel node)

- makrometastaze (> 2 mm),
- mikrometastaze (≤ 2 mm)

- določene rutinsko,
- določene imunohistokemično;

- posamezne citokeratin pozitivne celice ali manjše skupke takšnih celic, ki ne merijo več kot 0,2 mm (ITC – isolated tumor cells) opišemo posebej.

NETIPNE LEZIJE DOJK

Patološki pregled netipnih lezij dojk je načelno enak kot pri tipnih tumorjih. Našteti so postopki, značilni za pregled netipnih lezij dojk.

• Sprejem vzorca

- svež vzorec mora biti najprej poslan na Oddelek za radiologijo, kjer netipno lezijo markirajo, nato pa takoj poslan

na Oddelek za patologijo (rentgenski posnetek mora biti priložen).

- **Fiksacija**
 - majhni vzorci, veliki do 3 cm: fiksiramo v celoti;
 - večji ekscizijski vzorci: pred fiksacijo jih izmerimo, obarvamo kirurške ploskve ter prerežemo preko lezije (vzporedno z markacijo) in dodatno vzporedno s prvim rezom ter fiksiramo;
 - pri mastektomiji odrežemo mamilo in jo fiksiramo, obarvamo kirurško ploskev in shranimo celo dojko v hladilniku do naslednjega dne.
- **Makroskopski pregled vzorca**
 - vzorec narežemo na serijske rezine do debeline 4 mm;
 - odkrivanje tipnih lezij (pomagamo si tudi s palpacijo);
 - vzorčenje: delno ali popolno (odvisno od velikosti vzorca).
- **Zmrzli rez**
 - pri netipnih lezijah zmrzlega reza načelno ne uporabljamo.
- **Postopki v primeru neskladja med mamografskimi in histološkimi spremembami**
 - ponovna radiološka preiskava tkiva, ki ga doslej še nismo vključili v parafin;
 - slikanje parafinskih blokov;
 - preostalo tkivo vzorca, ki še ni bilo dano v parafin, shranimo do konca preiskave;
 - konzultacija patologa z radiologom.

HISTOLOŠKA OPREDELITEV PO DIAGNOSTIČNIH KATEGORIJAH ZA BIOPSIJE Z DEBELO IGLO

- **B1 normalno tkivo dojke/neadekvaten vzorec;**
- **B2 benigno;**
- **B3 lezija nejasnega biološkega potenciala**
 - atipične epitelijske proliferacije, papilarne lezije, sklerozne lezije, filodni tumorji;
- **B4 lezija sumljiva za malignom;**
- **B5 maligna lezija**
 - B5a in situ karcinom,
 - B5b invazivni karcinom.

Na biopsijah z debelo iglo rutinsko ne določamo HR, MIB-1 in HER-2. Določimo jih le, ko je iz napotnice jasno razvidno, da bo bolnica zdravljena z neoadjuvantno KT!

PREISKAVE ZA ZAMEJITEV BOLEZNI

- **Namen**
 - določimo obseg bolezni (stadij) za izbiro zdravljenja in napoved poteka bolezni.
- **Indikacije**
 - ob diagnozi,
 - ob lokalni ali sistemski ponovitvi bolezni.

OSNOVNE PREISKAVE PRI STADIJIH I in II¹

- **Slikovne preiskave**
 - obojestranska mamografija ± UZ dojk ± MRI dojk;
 - RTG p. c.;

- priporočen UZ pazduhe pri klinično N0, če bo opravljena mastektomija;
- priporočen UZ pazduhe pri tumorjih, večjih od 2 cm, in klinično N0, če bo opravljena ohranitvena operacija dojke (pri bolnicah s tumorji T1 N0, pri katerih bo opravljena ohranitvena operacija, UZ pazduhe ne priporočamo);
- citološka punkcija klinično prizadetih bezgavk.
- **Preiskave krvi**
 - hemogram, biokemične preiskave (kalcij, alkalna fosfataza, jetrni testi), tumorski marker CA 15-3.

OSNOVNE PREISKAVE PRI STADIJIH III in IV

- **Vse preiskave kot pri stadijih I in II.**
- **CT vratu, prsnega koša in trebuha.**
- **Scintigrafija skeleta.**
- **PET CT, če so ostale preiskave nekonkluzivne.**

DODATNE PREISKAVE

- **Če so utemeljene z izvidi osnovnih preiskav in s kliničnimi simptomi ter znaki.**

¹ Če je indicirana neoadjuvantna kemoterapija so indicirane vse preiskave kot pri stadiju III in IV ter UZ pazduhe pri klinično N0, ne glede na vrsto operacije dojke.