

*IV Международная (74 Всероссийская) научно-практическая конференция  
«Актуальные вопросы современной медицинской науки и здравоохранения»*

1. Атласов, В.О. Опыт применения управляемой баллонной тампонады матки при гипотонических послеродовых кровотечениях / В.О. Атласов, Н.А. Куликова, Г.В. Долгов и др. // Вестник Российской военно-медицинской академии. – 2012. – №4(40). – С. 33-35.

2. Баринов С.В. Комбинированное лечение послеродовых кровотечений при кесаревом сечении с применением управляемой баллонной тампонады / С.В. Баринов, Я.Г. Жуковский и др. // Акушерство и гинекология. – 2015. - №1. – С. 32-37.

3. Бышевский А.Ш., Полякова В.А., Карпова И.А., Фомина И.В. и др. Изменения в системе гемостаза у женщин на фоне гормональной контрацепции в зависимости от состава, пути и длительности введения // Тромбоз, гемостаз и реология. – 2011. – №3 (47). – С. 35-40.

4. Фаррахова К.Л., Фомина И.В. Первые роды после 35 лет: анамнез, течение беременности и родоразрешение // Молодежный инновационный вестник. – 2018. –Т. 7. №1. – С. 117-118.

5. Фомина И.В., Полякова В.А. Современные методы исследования сосудисто-тромбоцитарного гемостаза // Медицинская наука и образование Урала. – 2011. –Т. 12. №2 (66). – С. 235-237.

6. Фомина И.В., Кукарская И.И., Шевлюкова Т.П., Легалова Т.В. Тромбоэластометрия в акушерском стационаре // Современные проблемы науки и образования. – 2017. – № 4.; URL: <http://science-education.ru/ru/article/view?id=26659> (дата обращения: 04.11.2018).

УДК 618.11-008.61

**Воронкина Т.Ф., Звычайный М.А.**

**МУЛЬТИФОЛЛИКУЛЯРНЫЕ ЯИЧНИКИ: НОРМА ИЛИ ПАТОЛОГИЯ**

Кафедра акушерства и гинекологии лечебно-профилактического факультета  
Уральский государственный медицинский университет  
Екатеринбург, Российская федерация

**Voronkina T.F., Zvychnyy M.A.**

**MULTIFOLLICULAR OVARY: NORM OR PATHOLOGY**

Department of Obstetrics and Gynecology, Faculty of Preventive Medicine  
Ural State Medical University  
Ekaterinburg, Russian Federation

E-mail: [tatyana070996@yandex.ru](mailto:tatyana070996@yandex.ru)

**Аннотация.** В статье представлены данные проведенного ретроспективного и проспективного исследования женщин репродуктивного возраста с ультразвуковой картиной «мультифолликулярные яичники».

**Annotation.** The article presents the data of a retrospective and prospective study of women of reproductive age with an ultrasound picture “multifollicular ovaries”.

**Ключевые слова:** мультифолликулярные яичники, ультразвуковой диагноз.

**Keywords:** multifollicular ovaries, ultrasound diagnosis.

### **Введение**

Около 25% женщинам репродуктивного возраста выставляется диагноз «мультифолликулярные яичники».

Определение ультразвукового диагноза «мультифолликулярных яичников» дали М.В. Медведев, Б.И. Зыкин: это переходящие изменения в структуре яичников в виде множественных эхонегативных включений небольших размеров (5-10 мм), имеющих обратное развитие при отсутствии клинических или иных проявлений поликистозных яичников [3].

В ряде случаев этот диагноз сопровождается нормальным циклом, [1,2]. не препятствует наступлению беременности [1,2], следовательно, вроде бы не требует конкретного лечения. [3].

С другой стороны, у части женщин данное состояние сопровождается частыми ановуляторными циклами и бесплодием. [1].

Поэтому, мы посчитали важным найти ответ на вопрос: являются ли мультифолликулярные яичники нормой или патологией, есть ли необходимость в обследовании и лечении данного контингента пациенток.

**Цель исследования** - выяснить клинико-функциональные особенности состояния репродуктивной системы у пациенток репродуктивного возраста с ультразвуковой картиной «мультифолликулярные яичники».

Задачи исследования:

1. Охарактеризовать состояние менструальной функции у женщин репродуктивного возраста с ультразвуковой картиной «мультифолликулярные яичники».

2. Проанализировать репродуктивную функцию женщин репродуктивного возраста с ультразвуковой картиной «мультифолликулярные яичники».

3. Изучить особенности гормонального фона женщин репродуктивного возраста с ультразвуковой картиной «мультифолликулярные яичники».

4. Оценить овуляторный резерв яичников.

### **Материалы и методы исследования**

В процессе работы мы провели ретроспективное и проспективное исследование на базе Городского эндокринологического центра МАУ ГKB 40. В ходе работы мы обследовали 30 женщин репродуктивного возраста с ультразвуковой картиной «мультифолликулярных яичников».

Методы исследования: сбор жалоб, анамнеза жизни, акушерско – гинекологического анамнеза (в том числе, оценка состояния менструальной функции), оценка объективного статуса, генитального статуса, анализ

гормонального профиля: ЛГ, ФСГ, пролактин, эстрадиол, тестостерон, 17-ОН, ДГЭА S (Дегидроэпиандростерон-сульфат), андростендион, прогестерон, АМГ, УЗИ органов малого таза (прицельно фолликулярный аппарат).

**Результаты исследования и их обсуждение:**

1. 56,0% пациенток отмечали наличие жалоб, характерных для гиперандрогении: повышение роста волос на теле (40,0%), высыпания на коже (30,0%), увеличение массы тела (43,0%).

Оценивая состояние менструальной функции женщин репродуктивного возраста с ультразвуковой картиной «мультифолликулярные яичники», выявлено, что те или иные проявления «гипоменструального синдрома» (аменорея, олиго-, опсо- и гипоменорея) имеют 46,0% пациенток, «гиперменструального синдрома» (гипер-, полименорея, мено- и метроррагии) – 10,0%; 33,0% женщин указывают на наличие альгоменореи различной выраженности (рис.1).

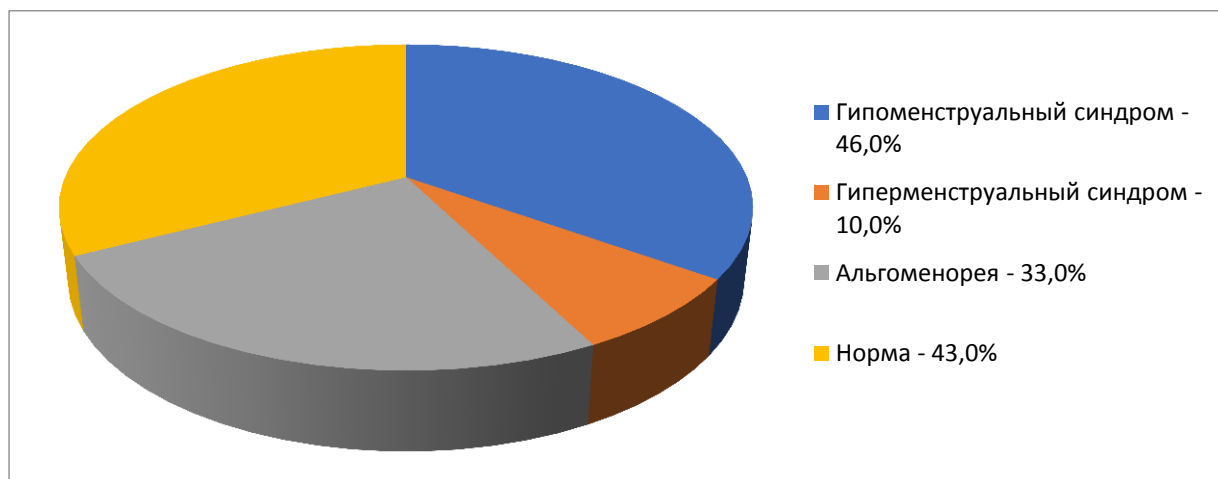


Рис. 1. Состояние менструальной функции.

2. При анализе репродуктивной функции отмечено, что более чем у половины женщин репродуктивного возраста с ультразвуковым диагнозом «мультифолликулярные яичники» были нарушения генеративной функции: у 33,0% и 10,0% соответственно – первичное и вторичное бесплодие, у 6,0% - невынашивание беременности, у 6,0% - угроза прерывания беременности на различных сроках (рис.2).

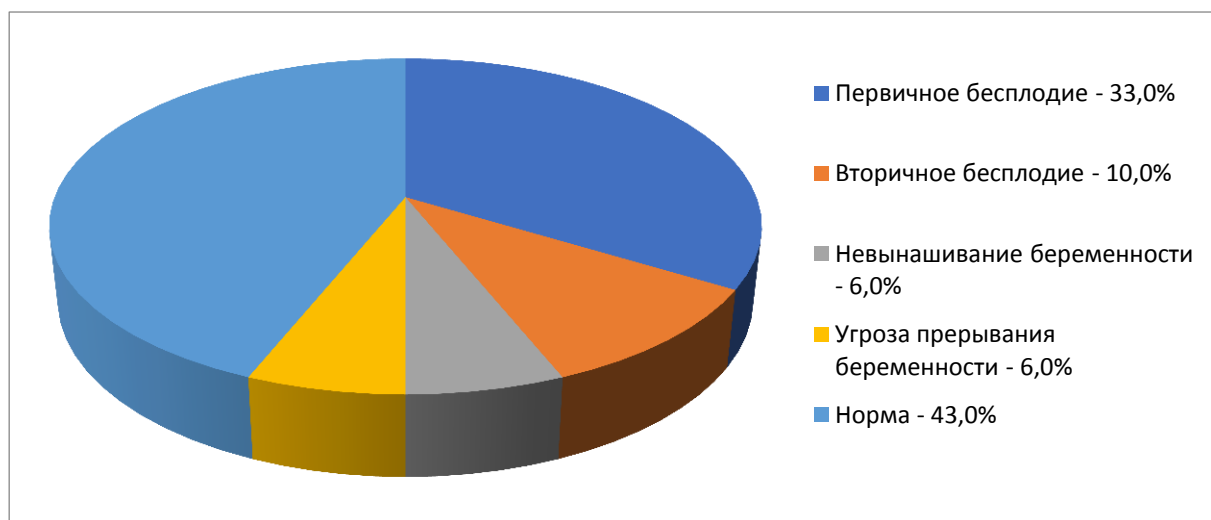


Рис. 2. Оценка репродуктивной функции.

3. В ходе работы мы изучили особенности гормонального фона женщин репродуктивного возраста с ультразвуковой картиной «мультифолликулярные яичники».

Поскольку гормоны сдавались в разных лабораториях и референтные значения отличались, в своей работе мы решили оценивать отклонения от нормы, а не абсолютные значения (таблица 1).

Таблица 1

	Уровень гормонов		
	N, %	↓N, %	↑N, %
ЛГ	46,0%	6,0%	46,0%
ФСГ	40,0%	46,0%	13,0%
Пролактин	70,0%	20,0%	10,0%
Эстрадиол	50,0%	30,0%	40,0%
Тестостерон	60,0%	10,0%	30,0%
17 – ОН	46,0%	10,0%	43,0%
ДГЭА S	53,0%	6,0%	40,0%
Андростендион	50,0%	10,0%	40,0%
Прогестерон	76,0%	20,0%	3,0%
АМГ	70,0%	0	30,0%

При анализе особенностей гормонального фона у женщин репродуктивного возраста с ультразвуковой картиной «мультифолликулярные яичники» установлено, что только лишь у 40,0% обследованных отсутствовали грубые нарушения в гормональном гомеостазе, в то время как у 60,0% диагностированы различные отклонения гормонального фона: повышение значений ЛГ – у 46,0% пациенток, снижение уровня ФСГ – у 46,0%, гипо- и гиперпролактинемия – у 20,0% и у 10,% соответственно, гипоестрогения – у 20,0%, а также повышение андрогенов и фракций: тестостерона – у 30,0%, 17 – ОН прогестерона – у 40,0%, ДГЭА S – у 40,0%, андростендиона – у 40,0%.

4. Оценка овуляторного резерва проводилась на основании изучения АМГ. В 70% случаев отмечалось повышение уровня АМГ, что было прямо

пропорционально повышению количества антральных фолликулов в ячниках, исследуемых методом ультразвуковой диагностики.

**Выводы:**

На основании полученных нами результатов возможно сделать предположение, что клиничко – функциональные особенности состояния репродуктивной системы у женщин репродуктивного возраста с ультразвуковым диагнозом «мультифолликулярные яичники» неоднозначны.

А, следовательно, вопрос о необходимости лечебных и профилактических мероприятий должен решаться индивидуально.

**Список литературы:**

1. Гинекология. Клинические лекции: учеб. Пособие / под ред. О.В. Макарова. – М.: ГЕОТАР – Медиа, 2015. – 352 с.
2. Гинекология: национальное руководство. Краткое издание / под ред. Г. М. Савельевой, Г. Т. Сухих, И. Б. Манухина. - Москва: ГЭОТАР-Медиа, 2015. - 704 с.
3. Медведев М.В. Дифференциальная ультразвуковая диагностика в гинекологии/ М.В. Медведев, Б.И. Зыкин – М.: Видар , 2015. – 192 с.

УДК 618.1-089.87

**Геец А.В., Денисенко С. М., Воронцова А.В., Звычайный М. А.  
ОСОБЕННОСТИ ХИРУРГИЧЕСКОЙ ГИНЕКОЛОГИЧЕСКОЙ  
ПАТОЛОГИИ У ЖЕНЩИН С ПОВЫШЕННОЙ МАССОЙ ТЕЛА**

Кафедра акушерства и гинекологии лечебно-профилактического факультета  
Уральский государственный медицинский университет  
Екатеринбург, Российская Федерация

**Geets A.V., Denisenko S.M., Vorontsova A.V., Zvychaynyy M.A.  
FEATURES OF SURGICAL GYNECOLOGICAL PATHOLOGY IN WOMEN  
WITH INCREASED BODY MASS**

Department of obstetrics and gynecology of general medicine faculty  
Ural state medical university  
Yekaterinburg, Russian Federation

E-mail: an\_geets@mail.ru

**Аннотация.** Диагнозы избыточная масса тела и ожирения, стали не только медицинской, но и важной социальной проблемой, и за последние десятки лет приобрели высокую значимость в практике врача акушера-гинеколога. В данной статье рассмотрена проблема повышенной массы тела