

Características clínicas de los traumas vasculares periféricos en pacientes atendidos en un hospital general de Lima, Perú

Clinical features of peripheral vascular trauma in patients attending a general hospital in Lima, Peru

Eduardo Espinoza^{1, a}, Enrique Castañeda^{1, b, 2, c}

RESUMEN

Objetivo: Describir la distribución, el mecanismo de las lesiones, el tratamiento y la evolución de los pacientes con trauma vascular periférico, atendidos en un hospital general. **Material y métodos:** Estudio descriptivo, realizado en pacientes con traumatismos vasculares periféricos atendidos en el HNCH entre 2010 y 2012. La información se obtuvo de las historias clínicas. **Resultados:** Se encontraron 46 pacientes, observándose 55 lesiones vasculares, 43 arteriales y 12 venosas. El mecanismo de lesión más frecuente fue la herida por arma de fuego (43,5%), siendo la causa más frecuente la agresión (57%). De las lesiones arteriales, 27 fueron en miembros superiores y 16 en miembros inferiores, siendo el tipo de lesión más frecuente la sección completa (61%) y el tratamiento más empleado el injerto de vena safena en el segmento de la arteria lesionada en el 40%. Las lesiones venosas fueron 6 en miembros superiores e inferiores, siendo el tipo de lesión más frecuente la sección completa (59%) y el método de reparación más utilizado la ligadura (58%). La condición al alta según el momento operatorio en los pacientes que sufrieron lesión arterial fue: de los 30 pacientes que recibieron atención temprana, 14 no tuvieron limitación funcional, 13 tuvieron algún grado de limitación funcional y 3 tuvieron que ser amputados. **Conclusiones:** Los traumas vasculares periféricos siguen siendo una patología frecuente y las causas y tipos de lesión son semejantes a las descritas en la literatura. Una atención temprana con un manejo adecuado permitiría reducir el grado de limitación funcional.

PALABRAS CLAVE: Lesiones vasculares, extremidades superiores, extremidades inferiores. (**Fuente:** DeCS BIREME)

SUMMARY

Objective: To describe the distribution, mechanisms, treatment and clinical evolution of patients with peripheral vascular trauma attended at a general hospital. **Methods:** Retrospective study among patients admitted to HNCH between 2010 and 2012. The information was gathered from clinical charts. **Results:** A total of 46 patients were included; 55 vascular lesions were observed, of which 43 involved arteries and 12 involved veins. The most frequent mechanism of injury was gunshot (43.5%), the most frequent reason was aggression (57%). Of all arterial lesions, 27 were on upper limbs and 16 in the lower limbs. The most frequent type of lesion was complete section (61%), and the most frequent treatment was saphenous vein graft in the sectioned arteries in 40%. A total of 12 vein lesions were observed, half of them in each upper and lower limbs; complete section was the most common lesion (59%), and ligation was the repair method more used. Out of 30 patients who suffered arterial lesions and were treated promptly, 14 had no functional limitation, 13 had some degree of limitation and 3 were amputated. **Conclusions:**

¹ Facultad de Medicina Alberto Hurtado, Universidad Peruana Cayetano Heredia. Lima, Perú.

² Servicio de Cirugía de Tórax y Cardiovascular Hospital Nacional Cayetano Heredia. Lima, Perú.

^a Estudiante

^b Profesor Principal

^c Jefe del Servicio

INVESTIGACIÓN ORIGINAL / ORIGINAL RESEARCH

Peripheral vascular trauma is a frequent condition, its causes and type of lesions are similar as described in the literature. Prompt initiation of treatment reduces the degree of functional limitation.

KEY WORDS: Vascular injuries, peripheral artery disease, extremities. (Source: MeSH, NLM)

INTRODUCCIÓN

Si bien los traumas vasculares periféricos (TVP) representan menos del 1% de los daños traumáticos, son potencialmente devastadores y pueden conducir a la pérdida de una extremidad y hasta la muerte si no son manejados apropiadamente y a tiempo (1).

Las causas de los traumatismos vasculares periféricos pueden ser muy diversas (2,3) y los tipos de lesión dependerán del mecanismo que la origina.

El diagnóstico de lesión vascular se realiza mediante un buen examen físico, sin embargo los métodos de ayuda diagnóstica han evolucionado a lo largo de los años, si bien la angiografía sigue siendo la prueba de oro, la ecografía *Doppler* nos da un acercamiento bastante fidedigno en casos de duda diagnóstica, con la ventaja de ser un examen no invasivo.

El pronóstico del TVP va a estar en estrecha relación con el tiempo de isquemia, la extensión y severidad del daño y la lesión de estructuras y órganos vecinos, como nervios y huesos, así como de lesiones en órganos vitales.

La alta frecuencia de los traumas vasculares periféricos, el conocimiento de las características de los mismos, así como las consecuencias que estas

tienen en la vida de cada persona y en la sociedad en general motivaron realizar el estudio.

El objetivo del trabajo fue describir la distribución, el mecanismo de las lesiones, el tratamiento y la evolución de los pacientes con trauma vascular periférico, atendidos en un hospital general.

MATERIAL Y MÉTODOS

Estudio descriptivo de corte transversal, incluyendo a todos los pacientes atendidos en el Hospital Nacional Cayetano Heredia (HNCH) por traumatismo vascular periférico (miembros superiores e inferiores) del 01 de enero de 2010 al 31 de diciembre de 2012.

La fuente de información fue la historia clínica. Se recolectó información demográfica, tipo de trauma: abierto o cerrado; el tiempo transcurrido desde que ocurrió el evento hasta la atención, la causa de la lesión, signos y síntomas presentes, el tipo y distribución del vaso lesionado y el tratamiento realizado así como la evolución a corto plazo. Para lo cual se usó una ficha de recolección de datos.

Se utilizó estadística descriptiva. Se determinaron frecuencias absolutas y porcentajes. El estudio fue aprobado por el Comité de Ética de la Universidad Peruana Cayetano Heredia.

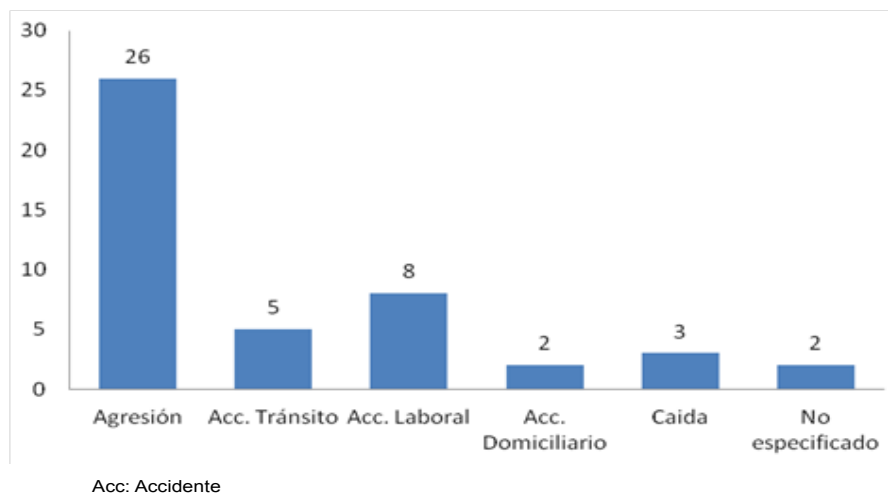


Gráfico 1. Causas de lesión vascular periférica.

INVESTIGACIÓN ORIGINAL / ORIGINAL RESEARCH

RESULTADOS

En el periodo de estudio se encontraron 46 pacientes con trauma vascular periférico; 43 fueron hombre, la edad promedio fue 33 años (rango: 15 a 51). Se observaron 55 lesiones vasculares, 43 arteriales (LA) y 12 venosas (LV).

Los mecanismos de lesión observados fueron: heridas de bala en 20 (43,5%) pacientes, cortantes en 11 (23,9%), punzo-penetrante en 7 (15,2%), cerrado en 7 (15,2%) y iatrogénico en un paciente (2,2%). Dentro de las causas de las lesiones vasculares, la más frecuente fue por agresión, representando el 56,5%. (Gráfico 1).

Quince pacientes fueron atendidos previamente en otras instituciones. De ellos 12 fueron lesiones agudas y tres crónicas. Treinta y ocho pacientes acudieron para ser tendidos dentro de las primeras 24 horas de ocurrido la lesión, en promedio 5 horas (rango: 20 minutos a 24 horas). Los restantes ocho pacientes, cuatro tenían historia de herida por arma de fuego de varios meses, desarrollando pseudoaneurisma; uno había sido sometido a cateterismo cardiaco desarrollando pseudoaneurisma braquial como complicación; otros dos pacientes habían sido operados de fractura de tibia 10 días antes y de húmero hacia 20 días, desarrollando trombosis con isquemia del miembro afectado 7 y 10 días después, respectivamente. El paciente restante acudió al hospital luego de 41 horas después de sufrir una herida de bala.

Los signos evidentes y sugerentes de lesión vascular y de isquemia en el grupo de pacientes con LA se muestran en las tablas 1 y 2.

En cuatro pacientes no se registró la presión arterial ni las características de la lesión vascular e isquemia en su totalidad. Se observó que entre el 9 y 36% de pacientes no se tomaron datos completos de pulsos, llenado capilar, temperatura, sensibilidad, actividad motora y color de la piel.

La localización de las LA se pueden observar en la tabla 3. Treinta y dos pacientes tuvieron LA sin compromiso venoso. Entre los tipos de LA más frecuentes se observó la sección completa en el 61% de los pacientes (Gráfico 2).

El injerto de vena safena en el segmento de la arteria lesionada fue el método de reparación más utilizado (40%), seguido de la resección más anastomosis termino-terminal en 33%. La rafia y

Tabla 1. Signos evidentes de lesión vascular.

	N	%
Shock	4	6,3
Ausencia de Pulsos Periféricos	23	36,0
Coloración cianótica	7	10,9
Frialdad de extremidad	22	34,0
Actividad motora ausente	5	7,8
Sensibilidad ausente	3	4,7
Total	64	100,0

Tabla 2. Signos sugerentes de lesión vascular.

	N	%
Hematoma	8	8,4
Palidez	21	22,0
Ausencia de llenado capilar	24	25,0
Actividad motora disminuida	28	29,0
Sensibilidad disminuida	14	14,7
Total	95	100,0

Tabla 3. Localización de las lesiones arteriales

	N	%
Miembro Superior	27	62,8
Axilar	2	7,4
Humeral	18	66,7
Cubital	4	14,8
Radial	3	11,1
Miembro Inferior	16	37,2
Femoral común	0	0,0
Femoral superficial	10	62,5
Femoral profunda	1	6,2
Tronco tibio-peroneo	1	6,2
Poplitea	3	18,8
Tibial	1	6,2
Total	43	100,0

ligadura de la arteria se realizó en cuatro pacientes y en uno se realizó trombectomía. Dos pacientes con sección arterial sufrieron amputación supracondilia sin intentarse la reparación vascular. Un paciente pidió alta voluntaria, razón por la que no se realizó alguno de los procedimientos.

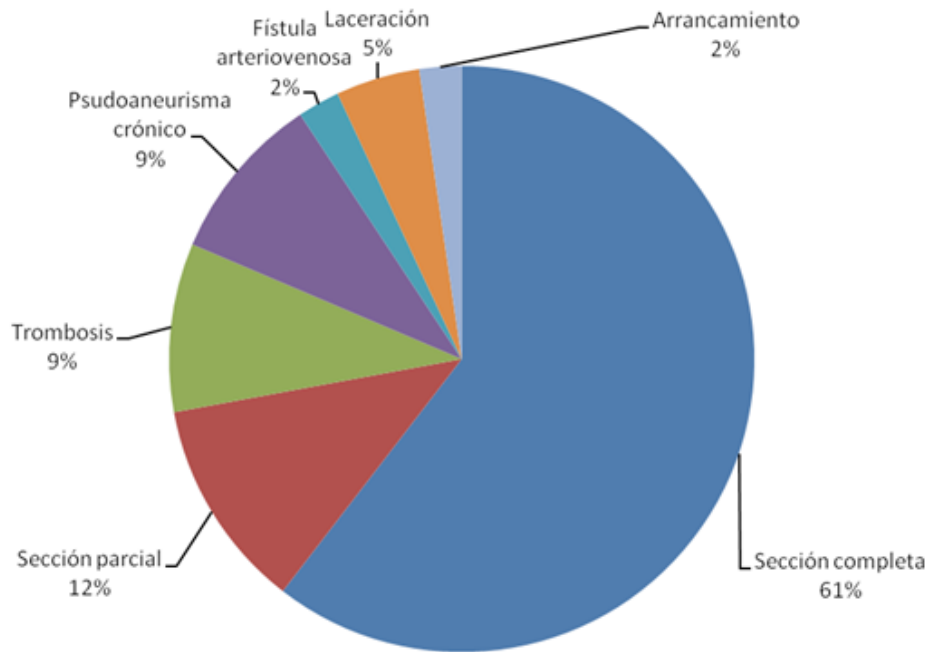


Gráfico 2. Tipo de lesión arterial.

Hubo 12 LV, seis en miembros superiores y seis en miembros inferiores. La sección completa fue el tipo de lesión más frecuente (59%), seguida de la sección parcial (25%), la fístula arteriovenosa y la trombosis en 8% respectivamente. Las venas más afectadas fueron la braquial y la femoral. Se realizó reparación en 10 de las 12 LV; el método de reparación más utilizado fue la ligadura (58%). En nueve pacientes hubo lesión de la arteria y la vena, mientras que en tres hubo lesión aislada de la vena.

En 14 pacientes se encontraron lesiones asociadas en otros órganos o sistemas; siete tuvieron fracturas en las extremidades, tres trauma abdominal (uno abierto por herida de bala y dos cerrados), uno trauma torácico por una herida de bala con el orificio de entrada a nivel de la horquilla esternal derecha y al salir dañó el brazo derecho, uno con traumatismo encéfalo craneano leve, uno con luxación de rodilla y uno con trauma torácico, estando el orificio de entrada en el brazo izquierdo y el orificio de salida en región subescapular.

Se encontraron 10 pacientes con síndrome compartimental; a nueve se les realizó fasciotomía en nuestro hospital y a uno, en otro nosocomio.

En nueve pacientes se realizó ecografía *Doppler* y en dos angiografía por tomografía espiral multicorte (ANGIOTEM), siendo de utilidad diagnóstica de la lesión vascular en todos los casos.

La evolución de los pacientes se agrupó de acuerdo a la condición al alta: 18 (39,5%) con recuperación total sin secuelas; 22 (50%) con algún grado de limitación funcional, siendo la causa principal de la limitación funcional la lesión vascular propiamente en nueve pacientes, por lesión de nervios en 11 y por la fractura en 2 pacientes. En estos dos grupos el manejo de la lesión vascular para restablecer el flujo sanguíneo fue favorable.

Cinco (11,7%) pacientes fueron sometidos a amputación: tres supracondílea (dos acudieron tardíamente para su atención, 41 horas y 10 días, respectivamente); el tercero fue referido al HNCH a los 5 días de la intervención quirúrgica con infección en la zona de la ligadura de la arteria poplítea e isquemia de miembro inferior. Los otros dos pacientes tuvieron amputación a nivel de antebrazo (uno por trombosis del injerto y otro por desgarro del injerto asociado a sepsis). No hubo fallecidos.

Al comparar la condición al alta según el momento operatorio (reparación temprana, tardía o crónica) se observó:

- De 30 pacientes que recibieron atención temprana (dentro de las 6 horas de ocurrido el trauma): 14 no tuvieron limitación funcional, 13 tuvieron algún grado de limitación funcional y 3 tuvieron que ser amputados.

INVESTIGACIÓN ORIGINAL / ORIGINAL RESEARCH

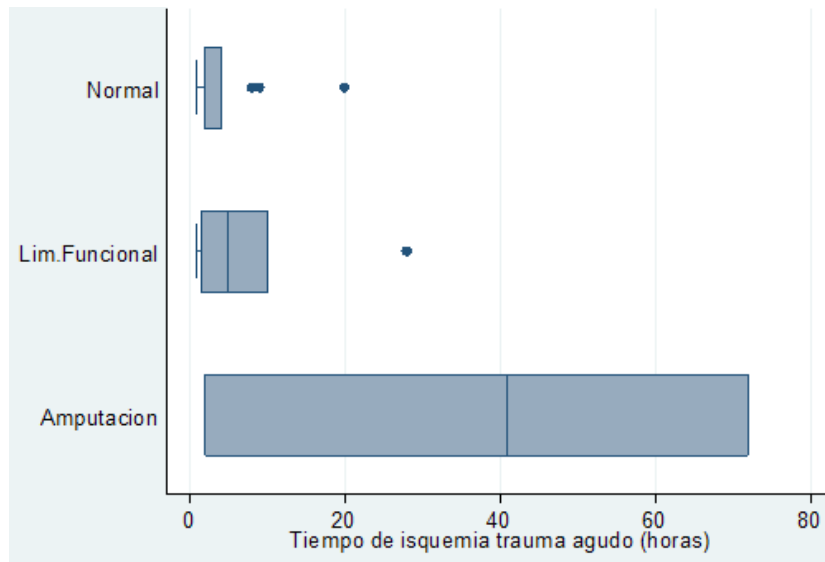


Gráfico 3. Condición de alta según tiempo de isquemia en lesión arterial.

- De 5 pacientes que recibieron atención tardía, uno no tuvo limitación funcional, tres presentaron limitación funcional y uno requirió amputación.
- En siete pacientes con lesiones crónicas, dos quedaron sin limitación funcional, cuatro quedaron con limitación funcional y uno requirió amputación.

En el gráfico 3 se muestra la distribución de los pacientes según condición al alta y tiempo de isquemia en la lesión arterial.

DISCUSIÓN

Es en 1902 que aparece la primera publicación describiendo las técnicas de anastomosis vascular. Durante las guerras mundiales se adquirió un gran conocimiento en el diagnóstico y tratamiento de los traumas vasculares, siendo la ligadura la primera opción de reparación durante la Segunda Guerra Mundial. La reconstrucción vascular llega a su apogeo durante las guerras de Vietnam y Corea, reduciendo la tasa de amputaciones a aproximadamente 13% (4,5).

Hoy en día, los traumas representan la tercera causa de muerte y la primera en menores de 45 años a nivel mundial. Los daños vasculares representan el 3% de los traumas en civiles y continuaran asociados a una gran morbilidad y mortalidad en este siglo XXI, teniendo en cuenta el incremento de la violencia en la sociedad. En países desarrollados, en la actualidad la tasa de rescate de la extremidad es muy cercana al 100%, debido al traslado rápido al hospital y atención temprana de los pacientes, pudiendo realizarse un diagnóstico precoz y un tratamiento inmediato (1,3).

En nuestra revisión encontramos mayor frecuencia de lesiones en las extremidades superiores (62,5%), a diferencia de los informes internacionales (1,5-7). Sin embargo, hay coincidencia en que la arteria braquial y femoral son las más afectadas en la extremidad superior e inferior, respectivamente. Igualmente, también encontramos que la principal causa de TVP fue el trauma abierto, siendo la mayoría por arma de fuego, seguidas de arma blanca cortante y punzo penetrante. La causa de la lesión en la mayoría de nuestros pacientes fue la agresión, lo cual puede ser explicado por el nivel de violencia en la sociedad.

Para determinar el daño vascular se analiza la presencia de signos evidentes y sugerentes de trauma vascular, los cuales en su mayoría pueden ser encontrados mediante el examen físico. La presencia de signos evidentes tales como: sangrado pulsátil, hematoma expansivo, ausencia de pulsos distales, palidez o frialdad de extremidades, son considerados para realizar una intervención quirúrgica inmediata sin la necesidad de realizar muchos análisis; mientras que la presencia de signos sugerentes como déficit neurológico, antecedente de sangrado, pulso palpable pero débil o una lesión próxima al trayecto arterial, son indicaciones para observar al paciente y ampliar los estudios para llegar precozmente al diagnóstico de una lesión vascular (1,7,8).

El uso de métodos de ayuda diagnóstica en nuestro medio es limitado, sea por motivos económicos o porque no se dispone de los equipos para realizar el examen. Si bien la arteriografía sigue siendo el método más sensible para detectar lesión vascular, es muy invasivo y costoso, además de las posibles

INVESTIGACIÓN ORIGINAL / ORIGINAL RESEARCH

complicaciones que pudieran presentarse. Es por estas razones que se propone el uso de la ecografía Doppler, por ser menos invasivo, menos costoso y rápido, al menos en la primera etapa del diagnóstico, ante un paciente con signos blandos de trauma vascular y si a pesar de esto aun se tienen dudas, solicitar una angiografía (3,8,9).

Existen múltiples técnicas para reparar las lesiones arteriales. Es de preferencia la resección con anastomosis termino-terminal cuando es posible hacerla con baja tensión y sin daño para vasos colaterales. La siguiente opción es el injerto de vena safena debido a su buena permeabilidad y menor tasa de infecciones comparadas con injertos sintéticos (4,9). En nuestra serie, el injerto de vena safena en el segmento de la arteria lesionada fue el método de reparación más utilizado (40%), seguido de la resección más anastomosis termino-terminal (33%), similar a otras series revisadas en la literatura. En algunas ocasiones es necesario hacer una cirugía de control de daños, sobretodo en zonas alejadas o donde no hay especialistas, para lo cual se pueden usar shunts intraluminales que aseguren la irrigación de la extremidad hasta la reparación definitiva, pudiendo utilizarse desde sondas Nelaton, tubos de equipo de venoclisis y hasta tubos pleurales para grandes vasos (10).

La reparación de la vena puede ser controversial en el manejo de lesiones arteriales y venosas combinadas, debido a que tanto la rafia como la anastomosis termino-terminal de la vena consume tiempo valioso durante la operación, por esta razón lo que se realiza en muchas ocasiones es su ligadura, el cual tiene mínimos efectos a largo plazo (7).

Las indicaciones de fasciotomía son: la clínica evidente de síndrome compartimental, aumento masivo de volumen de la extremidad, asociado a isquemia o síntomas sensitivos o motores, como la que suele ocurrir en traumatismos severos por atricción (8,11); igualmente, en pacientes con isquemia prolongada (mayor a 12 horas) por edema secundario y síndrome de reperfusión.

El pronóstico del paciente está ligado a diversos factores, siendo el más importante el tiempo de isquemia. Para algunos autores (8), el tiempo de oro para realizar la reperfusión oscila alrededor de las 6 horas, puesto que “el tejido muscular es capaz de mantenerse isquémico durante 3 a 6 horas y recuperar su función con aporte de oxígeno, sin embargo el tejido

nervioso es mucho más sensible a la isquemia” (10), generalmente no más de 3 horas, razón por la cual los pacientes suelen quedar con lesiones neurológicas, traducido en déficit motor y/o sensitivo (1,10).

En este estudio por ser retrospectivo, no podemos evaluar con certeza el pronóstico del paciente con relación al tiempo de isquemia.

En conclusión los traumas vasculares periféricos siguen representado una patología frecuente y las causas y tipos de lesión son semejantes a las informadas en la literatura. Una atención temprana, con un manejo adecuado permitiría reducir el grado de limitación funcional.

Declaración de financiamiento y de conflicto de intereses:

El financiamiento fue provisto por los propios autores y declaran no tener conflicto de intereses.

Contribución de autoría:

EE y EC contribuyeron en igual proporción en la recolección de datos, así como en la redacción del artículo.

Correspondencia:

Eduardo Espinoza
Av. La Alborada 1684 Lima 1 Perú.
Correo electrónico: eduardo.espinoza@upch.pe

REFERENCIAS BIBLIOGRÁFICAS

1. Diamond S, Gaspard D, Katz S. Vascular injuries to the extremities in a suburban trauma center. *The American Surgeon*. 2003; 69(10): 848-851.
2. Abou-Sayed H, Berger DL. Blunt lower-extremity trauma and popliteal artery injuries: revisiting the case for selective arteriography. *Arch Surg*. 2002; 137(5):585-9.
3. Lynch K, Johansen K. Can Doppler pressure measurement replace “exclusion” arteriography in the diagnosis of occult extremity arterial trauma? *Ann Surg*. 1991; 214(6):737-41.
4. Sohn VY, Arthurs ZM, Herbert GS, Beekley AC, Sebesta JA. Demographics, treatment, and early outcomes in penetrating vascular combat trauma. *Arch Surg*. 2008; 143(8):783-7.
5. Iriz E, Kolbakir F, Sarac A, Akar H, Keçeligil HT, Demirağ MK. Retrospective assessment of vascular injuries: 23 years of experience. *Ann Thorac*

INVESTIGACIÓN ORIGINAL / ORIGINAL RESEARCH

- Cardiovasc Surg. 2004; 10(6):373-8
6. Hafez HM, Woolgar J, Robbs JV. Lower extremity arterial injury: results of 550 cases and review of risk factors associated with limb loss. *J Vasc Surg.* 2001; 33(6):1212-9.
 7. Compton C, Rhee R. Peripheral vascular trauma. *Perspectives In Vascular Surgery And Endovascular Therapy.* 2005; 17(4): 297-307.
 8. Ekim H, Tuncer M. Management of traumatic brachial artery injuries: a report on 49 patients. *Ann Saudi Med.* 2009; 29(2):105-9.
 9. Peng P, Spain D, Tataria M, Hellinger J, Rubin G, Brundage S. CT angiography effectively evaluates extremity vascular trauma. *The American Surgeon.* 2008;74(2): 103-107
 10. Soto S, Sánchez G, Brousse J, Sánchez A. Trauma vascular periférico. *Cuad Cir.* 2004; 18(1): 91-97.
 11. Melton SM, Croce MA, Patton JH Jr, et al. Popliteal artery trauma. Systemic anticoagulation and intraoperative thrombolysis improves limb salvage. *Ann Surg.* 1997; 225(5):518-27.

Recibido: 22/01/2014 Aceptado: 26/06/2014
--