



УКРАЇНА

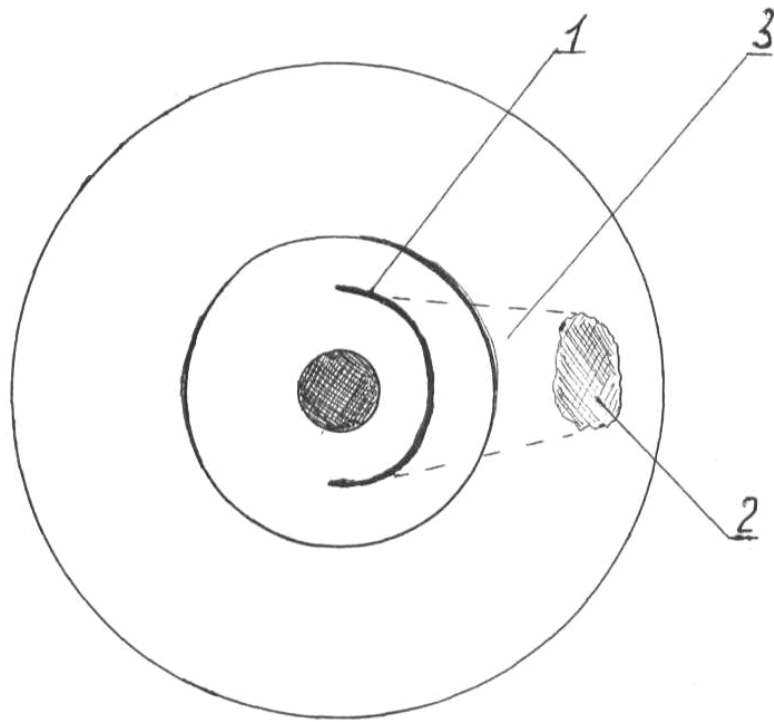
(19) **UA** (11) **84896** (13) **U**
(51) МПК (2013.01)
A61B 17/00ДЕРЖАВНА СЛУЖБА
ІНТЕЛЕКТУАЛЬНОЇ
ВЛАСНОСТІ
УКРАЇНИ**(12) ОПИС ДО ПАТЕНТУ НА КОРИСНУ МОДЕЛЬ**

(21) Номер заявки: u 2013 03007	(72) Винахідник(и): Андрющенко Володимир Вікторович (UA), Лукавенко Іван Михайлович (UA), Язиков Олександр Валерійович (UA)
(22) Дата подання заявки: 11.03.2013	
(24) Дата, з якої є чинними права на корисну модель: 11.11.2013	(73) Власник(и): СУМСЬКИЙ ДЕРЖАВНИЙ УНІВЕРСИТЕТ, вул. Римського-Корсакова, 2, м. Суми, 40007 (UA)
(46) Публікація відомостей про видачу патенту: 11.11.2013, Бюл.№ 21	

(54) СПОСІБ ПРОФІЛАКТИКИ ЛАКТАЦІЙНОЇ ДИСФУНКЦІЇ В ХІРУРГІЧНОМУ ЛІКУВАННІ ДОБРОЯКІСНИХ НОВОУТВОРЕНЬ МОЛОЧНОЇ ЗАЛОЗИ**(57)** Реферат:

Спосіб профілактики лактаційної дисфункції в хірургічному лікуванні доброякісних новоутворень молочної залози, що включає трансареолярний доступ з боку доброякісного новоутворення молочної залози шляхом його видалення, причому до виконання трансареолярного розтину тканини ареоли проводять гідродермотензію розчином анестетика і виконують трансареолярний розтин довжиною до півкола від загальної окружності ареоли, потім м'язовий шар ареоли розтягують гачками до необхідної для досягнення новоутворення довжини і безпосередньо під шкірою до новоутворення для виключення травматизації протоків молочної залози формують тунель, а видалення доброякісного новоутворення виконують шляхом вилущування або резекції паренхіми залози з подальшим накладанням швів на ареолярну частину рани.

UA 84896 U



Корисна модель належить до медицини, а саме до оперативної мамології (хірургії молочної залози), онкології, пластичної, реконструктивної хірургії і може бути використаний в оперативному лікуванні солідних доброякісних новоутворень молочної залози, вузлових форм мастопатії, для попередження лактаційної дисфункції.

5 Відомі розтини тканини в хірургії молочної залози, що проводяться через шкіру або на межі шкіри та ареолярної зони (періареолярний доступ) [1]. На сьогодні запропоновано велику кількість розрізів на молочної залозі, що свідчить про відсутність уніфікованого розрізу, який відповідав всім вимогам хірургів. Тому спосіб оперативного втручання визначається хірургом індивідуально для кожного хворого.

10 Проте висока вірогідність пересічення параареолярного судинного кола, що забезпечує живлення прилеглих тканин, в поєднанні з руйнуванням протокової системи молочної залози, яке виникає при прямому доступі до новоутворення органа приводить до еректильної дисфункції соска та проявів лактостазу під час лактації.

15 Відомий спосіб секторальної резекції при операціях на молочної залозі виконують шляхом розтину тканини над новоутворенням з видаленням його разом з ділянками здорової тканини і шкірним клаптом. Видалення новоутворення здійснюють напряду через розріз капсули залози її тканини та протокової системи [2]. Проте при такій операції не виключається виникнення лактаційної дисфункції під час лактації внаслідок руйнування протокової системи молочної залози. Нерідко таке втручання призводить до деформації органа, а пересічення м'язу, що
20 відповідає за ерекцію соска призводить до складностей при годуванні новонародженої дитини. В зв'язку з цим у жінок репродуктивного віку формується негативне відношення до оперативного лікування, а нефізіологічна лактація знижує якість життя породіллі та новонародженого.

25 Найбільш близьким по технічній суті та результату, що досягається, до запропонованої корисної моделі і прийнятої за прототип, є відомий спосіб трансперіареолярного Z-подібного розтину тканин в хірургії молочної залози, при якому розріз проводять трансареолярно та доповнюють розрізом на межі ареоли та шкіри [3].

Операція, виконана таким способом, відкриває широкий доступ до тканини молочної залози і забезпечує задовільний косметичний ефект, що позитивно впливає на загальний стан пацієнта.

30 Відомий спосіб трансперіареолярного розтину має недолік, який полягає в тому, що при розтягненні рани до необхідної для операції довжини, шкірний край, який не має достатнього шару гладком'язових і еластичних структур, на відміну від тканини ареоли, підлягає значній крайовій ішемізації, і в подальшому при загоєнні рани часто відбувається крайовий некроз з формуванням грубого післяопераційного рубця. Висока вірогідність розладів ерекції соска через
35 пересічення еректильного м'язу, що призводить до лактаційної дисфункції, та доступ до новоутворень переважно центральної локалізації робить заявлений спосіб обмеженим для використання, враховуючи анатомо-функціональні особливості органу.

40 Задачею заявленої корисної моделі є вибір адекватного доступу з мінімальною травматизацією анатомічних структур для попередження розвитку порушень лактації, і забезпечення хорошого косметичного результату.

45 Технічний результат полягає в виконанні операції на молочної залозі через розріз в ареолярній частині, загальною довжиною при необхідності не більше ніж півкола ареоли з формуванням підшкірного тунелю до новоутворення. Застосування даної методики дозволяє виконати хірургічне лікування через невеликий розріз на поверхні молочної залози. Всі ці заходи дозволяють пацієнткам запобігти виникненню функціональних розладів лактації при годуванні
грудьюми, а також депресивних станів, пов'язаних з наявністю рубців на молочної залозі, що прискорює одужання та соціальну реабілітацію.

50 Поставлену задачу вирішують тим, що у відомому способі, що включає трансареолярний Z-подібний розтин, доповнений періареолярним розрізом з боку виявленого новоутворення, згідно із корисною моделлю, до виконання трансареолярного розрізу проводять гідродермотензію розчином анестетику, виконують розтин тканини ареоли в її товщі довжиною до півкола від загальної окружності ареоли, потім м'язовий шар ареоли розтягують гачками до необхідної для досягнення новоутворення довжини і формують підшкірний тунель для запобігання
55 травматизації протоків молочної залози, видаляють новоутворення шляхом вилущування або резекції паренхіми залози з накладанням швів лише на ареолярну частину післяопераційної рани атравматичним шовним матеріалом.

Відмінними особливостями способу, що заявляється, є те, що використовують гідродермотензію розчином анестетику, виконують розтин тканин трансареолярно - в ареолярній ділянці у вигляді півкола до м'язового прошарку ареоли. М'язи тупим шляхом

розводять вздовж анатомічного розташування волокон, формують підшкірний тунель до новоутворення з його видаленням і накладанням швів на ареолярну частину рани.

Особливістю даного способу є можливість зменшити вірогідність розвитку еректильної дисфункції соска та виконати оперативне втручання з мінімальною травмою протокової системи молочної залози та достатнім радикалізмом при операціях з приводу доброякісних новоутворень молочної залози. Суть способу, що заявляється, пояснюється графічно, де на кресл.:

1 - розтин ареоли в вигляді півкола;

2 - новоутворення молочної залози;

3 - формування підшкірного тунелю до новоутворення молочної залози.

Спосіб виконують наступним чином.

Під місцевим знеболенням, розчином анестетика проводять гідродермотензію ареоли, в ареолярній ділянці у вигляді півкола виконують розтин тканини 1 до м'язового прошарку, м'язи гачками розводять вздовж анатомічного розташування волокон до необхідної довжини. Після цього формують підшкірний тунель 3 до зони проекції новоутворення. Новоутворення видаляють шляхом вилущування чи резекції паренхіми молочної залози. Після ретельного гемостазу, накладають шви лише на ареолу атравматичним розсмоктуючим синтетичним шовним матеріалом "Вікріл 4/0".

Приклад конкретного виконання

Хвора Д.Л., діагноз Філоїдна фіброаденома правої молочної залози. Було виконане трансареолярне видалення новоутворення правої молочної залози за розробленою методикою. Хвора виписана в задовільному стані наступного дня, після чого перебувала на амбулаторному спостереженні. Естетичні результати операції задовольняють пацієнтку, функція органу збережена в повному об'ємі. При черговому плановому огляді через 2 роки пацієнтка не відмічала порушень лактації в оперованій молочній залозі.

Спосіб, що пропонується, був апробований в приватній хірургічній клініці ЛДЦ ДП "Сілмед" м. Суми і показав себе як ефективний метод лікування хворих на доброякісні захворювання молочних залоз з гарними естетичними наслідками, що дозволяє рекомендувати його для використання в практиці спеціалізованих відділень онкологічних установ та хірургічних стаціонарах.

Завдяки тому, що при запропонованій методиці не руйнується м'язовий прошарок, а артеріальне ареолярне коло знаходиться в інтактній анатомічній ділянці, можна провести видалення новоутворення молочної залози без порушення функцій органа. При цьому методика дозволяє зменшити ризик лактаційних ускладнень у жінок репродуктивного віку, що в результаті покращить життя таких пацієнтів як за рахунок позитивного результату від видалення доброякісного новоутворення молочної залози, так і за рахунок ліквідації негативних наслідків, притаманних деформаціям молочної залози.

Джерела інформації:

1. Атлас хирургии молочной железы / И. Джатой, М. Кауфманн, Ж. Ив Пети; пер. с англ. под ред. Н.И. Рожковой, В.Д. Чхиквадзе. - Москва: ГЭОТАР-Медиа., 2009. - С. 61.

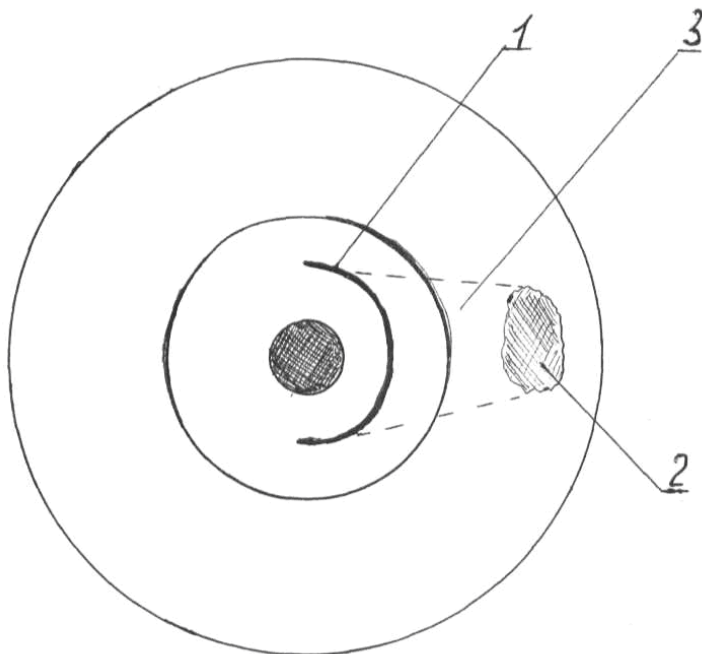
2. Чухриенко Д.П., Люлько А.В. Атлас операций на молочной железе - К.: Здоров'я.-1971. - С. 95.

3. Сидоренко Ю.С., Пржедецкий Ю.В. Способ оперативного доступа к тканям молочной железы и ретромаммарному пространству. - Патент РФ № 2195181, - Заявка: 2000101572/14, 19.01.2000, - Опубликовано: 27.12.2002.

ФОРМУЛА КОРИСНОЇ МОДЕЛІ

1. Спосіб профілактики лактаційної дисфункції в хірургічному лікуванні доброякісних новоутворень молочної залози, що включає трансареолярний доступ з боку доброякісного новоутворення молочної залози шляхом його видалення, який **відрізняється** тим, що до виконання трансареолярного розтину тканини ареоли проводять гідродермотензію розчином анестетика і виконують трансареолярний розтин довжиною до півкола від загальної окружності ареоли, потім м'язовий шар ареоли розтягують гачками до необхідної для досягнення новоутворення довжини і безпосередньо під шкірою до новоутворення для виключення травматизації протоків молочної залози формують тунель, а видалення доброякісного новоутворення виконують шляхом вилущування або резекції паренхіми залози з подальшим накладанням швів на ареолярну частину рани.

2. Спосіб профілактики лактаційної дисфункції в хірургічному лікуванні доброякісних новоутворень молочної залози за п. 1, який **відрізняється** тим, що для накладання швів використовують атравматичний синтетичний розсмоктуючий шовний матеріал.



Комп'ютерна верстка М. Ломалова

Державна служба інтелектуальної власності України, вул. Урицького, 45, м. Київ, МСП, 03680, Україна

ДП "Український інститут промислової власності", вул. Глазунова, 1, м. Київ – 42, 01601