

ARTÍCULO ORIGINAL

Uso de fijador externo RALCA® en fracturas abiertas. Experiencia en 14 años

Use of RALCA® external fixator in open fractures. 14 year experience

Yovanny Ferrer Lozano¹ Yanett Morejón Trofimova¹ Pablo Oquendo Vázquez¹

¹ Hospital Territorial Docente Dr. Julio Aristegui Villamil, Matanzas, Cuba

Cómo citar este artículo:

Ferrer-Lozano Y, Morejón-Trofimova Y, Oquendo-Vázquez P. Uso de fijador externo RALCA® en fracturas abiertas. Experiencia en 14 años. **Medisur** [revista en Internet]. 2017 [citado 2022 Feb 20]; 15(5):[aprox. 8 p.]. Disponible en: <http://medisur.sld.cu/index.php/medisur/article/view/3587>

Resumen

Fundamento: en una fractura abierta existe penetración del hueso a través de la piel con una lesión acompañante, de gravedad variable, en el tejido blando subyacente. Los fijadores externos son un sistema idóneo para su tratamiento.

Objetivo: evaluar la evolución de pacientes con fracturas abiertas en los que se utilizó el fijador externo RALCA® como parte del tratamiento.

Métodos: estudio prospectivo, longitudinal, sobre 253 pacientes atendidos entre enero del 2000 y diciembre del 2014, en el Hospital Julio Aristegui Villamil con el diagnóstico de fractura abierta, a los que se les colocó un fijador externo RALCA®. Se analizó: etiología del trauma, localización y tipo de fractura, presencia de infección, no unión, necesidad de otras intervenciones quirúrgicas, tiempo de seguimiento, tiempo de la consolidación e incorporación a la vida social activa.

Resultados: predominaron los pacientes del sexo masculino (62,4 %), entre 30 y 50 años (49,7 %), con fracturas abiertas, tipo I (33,5 %) y II (25,2 %) de Gustilo, ocasionadas por accidentes del tránsito (44,6 %), más frecuentes en la tibia (41,8 %). El uso del fijador externo RALCA® posibilitó la aplicación de montajes multiplano (58,1 %) y compresión del foco fracturario (85,3 %) para estimular la consolidación. En el 4,7 % de los pacientes hubo necesidad de otra intervención quirúrgica. El tiempo de consolidación varió en dependencia de la magnitud del daño de las partes blandas. El retardo de la consolidación (7,1 %) y la osteítis del alambre (5,5 %) fueron las complicaciones más frecuentes. El 79,4 % de los pacientes se reincorporó a su vida social activa antes del primer año de evolución.

Conclusiones: la versatilidad de montajes del fijador externo RALCA® permite utilizarlo como método de osteosíntesis en fracturas abiertas de disímil localización, logra estabilizar la lesión y proteger el aporte vascular que ofrecen las partes blandas al tejido óseo.

Palabras clave: fijadores externos, fracturas abiertas, evolución clínica

Abstract

Foundation: In an open fracture there is penetration of bone through the skin with an accompanying lesion, of varying severity, in the underlying soft tissue. External fixators are ideal systems for their treatment.

Objective: to evaluate the evolution of patients with open fractures in whom the RALCA® external fixator was used as part of the treatment.

Methods: A prospective, longitudinal study of 253 patients attended between January 2000 and December 2014 at the Julio Aristegui Villamil Hospital with the diagnosis of open fracture, who were placed an external RALCA® fixator. It was analyzed: trauma etiology, location and type of fracture, presence of infection, non-union, need for other surgical interventions, follow-up time, consolidation time and incorporation into active social life.

Results: Male patients (62.4%), between 30 and 50 years (49.7%), with open fractures, type I (33.5%) and II (25.2%) Gustilo, caused by traffic accidents (44.6%), more frequent in the tibia (41.8%) were the most frequent. The use of the RALCA® external fixator made it possible to apply multiplane (58.1%) and compression of the fracture focus (85.3%) to stimulate consolidation. In 4.7% of the patients there was a need for another surgical intervention. The time of consolidation varied depending on the magnitude of soft tissue damage.

Conclusions: the versatility of RALCA® external fixator assemblies allows it to be used as a method of osteosynthesis in open fractures of different locations; it stabilizes the lesion and protects the vascular supply of the soft tissue to the bone tissue.

Key words: external fixators, fractures, open, clinical evolution

Aprobado: 2017-10-03 09:08:41

Correspondencia: Yovanny Ferrer Lozano. Hospital Territorial Docente Julio Aristegui Villamil. Cárdenas. Matanzas. yflozano.mtz@infomed.sld.cu

INTRODUCCIÓN

El hueso como unidad individual, a pesar de estar sometido a numerosas fuerzas externas, tiene la capacidad de absorber energía. Cuando se sobrepasa el rango de elasticidad que posee, se produce una solución de continuidad: la fractura. Esta ocasiona una lesión tisular compleja no solo en el tejido óseo sino también en las partes blandas vecinas, en proporción directa al tipo y grado de trauma, a la presencia de una afección previa y a variables como el estado físico, fisiológico y psicológico de cada paciente.

Según Ramón B. Gustilo,¹ se entiende por fractura expuesta o abierta, a la penetración del hueso a través de la piel con una lesión acompañante de gravedad variable de tejido blando subyacente.

Pueden presentarse de forma aislada, sin otro traumatismo acompañante. Sin embargo, la energía necesaria para causarlas conlleva en muchas ocasiones a que se produzcan otros traumatismos acompañantes, que pueden poner en peligro la vida del paciente. Los accidentes de tráfico son su principal causa.

Las fracturas abiertas constituyen una urgencia en los servicios de trauma y se consideran un importante reto para el ortopedista.

Hipócrates escribió: *“uno debería especialmente evitar tales casos si se tiene una excusa razonable, ya que las posibilidades favorables son pocas y los riesgos demasiados; aparte, si uno no reduce la fractura se pensará que no es hábil, y si la reduce, llevará al paciente más cerca de la muerte que de recuperarse.”* En su *Tratado sobre Fracturas* fue de los primeros en preconizar la inmovilización con férulas y el lavado de las heridas con agua, vino, y esencia de trementina, efectuando el cierre por segunda intención.²

Galeno (131-120 Ane) añade al tratamiento la aplicación de ungüentos. El concepto de pus loable, es decir, la supuración que acompaña a la curación de las heridas perduró hasta entonces.³

En el siglo XIII Hugo de Lucca (1160-1237), Teodorico (1205-1298), y Henri de Modeville (1260-1320) reparaban la solución de continuidad afrontando individualmente cada capa de tejido (hueso, músculo) y suturando solo la piel y el tejido celular subcutáneo si era necesario.

Guy de Chauliac habla en 1363 del desbridamiento de la herida.⁴

Ambrosio Paré (1510-1590) fue el primero en describir una fractura abierta tratada con éxito sin amputación.⁵

Pierre Joseph Dessault (1744-1795), cirujano jefe en el Hôtel de Dieu de París, durante la Revolución francesa, fue el primero en practicar el desbridamiento y drenaje en heridas contaminadas.

En 1874, Joseph Francois Malgaigne, publica su *Traite des fractures et des luxaciones*, con el fin de superar el método clásico de tratamiento de las fracturas de las extremidades: la tracción continua. Precursor de la fijación externa, diseñó en 1840 un aparato de punta metálica en forma de garra, para tratar la fractura de rótula, que se introducía en el hueso de forma percutánea unido a una banda de cuero circunferencial atada al miembro.⁶

Friedrich en 1898 valoró la escisión de los tejidos desvitalizados, no por la isquemia tisular existente, sino por la contaminación, añadiendo además una sutura primaria a partir de incisiones de *relajación*.

Alexis Carrell (1873-1944) introdujo la solución de Dakin como método profiláctico de las infecciones siguiendo los postulados de Louis Pasteur (1822-1895), y Joseph Lister (1827-1912).⁷ Trueta,⁸ describe en 1938 cinco puntos imprescindibles para obtener un resultado satisfactorio: lavado de la herida, incisión de la herida, escisión, drenaje e inmovilización con escayola.

Cauchoux y Duparc,⁹ proponen en 1965 el primer sistema de clasificación moderno de las fracturas abiertas. A estos autores les preocupaba especialmente el tamaño de la herida cutánea. Con la aparición en 1938 del osteotaxo de Hoffmann florecerán las ideas de Malgaigne, Parkill y Albin Lambotte, este último, diseñador en 1902 del primer fijador externo lineal verdadero.

Durante la segunda guerra Mundial, en 1942, los fijadores de Haynes fueron ampliamente utilizados por la marina de Estados Unidos pues permitían la estabilización de la fractura y la vigilancia de las heridas.¹⁰

A partir de las experiencias de Gavril Ilizarov

Kurgan, de Vidal en Francia y de Hoffman en Suiza, los profesores Ceballos, Vidal, Pedrera, Zayas y Álvarez Cambras introducen en Cuba, en la década de los 70, siglo XX, la técnica de fijación externa de los huesos. En 1984 el profesor Álvarez Cambras presenta el fijador externo RALCA®, el más difundido y utilizado en el país.¹¹

En la actualidad, los fijadores externos son, sin lugar a dudas, un sistema idóneo para el tratamiento de fracturas abiertas en ortopedia. Por ello el objetivo de este trabajo fue evaluar la evolución de pacientes con fractura abiertas atendidos en el servicio Ortopedia y Traumatología del Hospital Julio M Aristegui Villamil, en los que se utilizó el fijador externo RALCA® como parte del tratamiento.

MÉTODOS

Estudio prospectivo, de corte longitudinal, sobre pacientes atendidos en Consulta de Urgencia del Hospital Julio Aristegui Villamil, con el diagnóstico de fractura abierta, en el período de tiempo comprendido entre enero del 2000 y diciembre del 2014.

La muestra estuvo integrada por 253 pacientes con el diagnóstico de fractura abierta a los que se les colocó un fijador externo RALCA® como parte del tratamiento.

Se excluyeron del estudio aquellos pacientes con fracturas abiertas manejadas previamente en otra institución, y a quienes no cumplieron un adecuado seguimiento.

La severidad de la lesión fue clasificada según Gustilo y colaboradores.^{12,13}

El protocolo de tratamiento aplicado en cada caso consistía en:¹⁴

A. Cuidado de las partes blandas.

- Lavado a presión.
- Desbridamiento extenso y seriado.
- Fasciotomía si fuese necesario.
- Irrigación.

A. Cuidado del tejido óseo.

B. Antibióticoterapia de amplio espectro.

- Fracturas Grado I: Cefazolina. Dosis ataque: 1-2 g

Dosis mantenimiento: 1 g c/6h por 7-10 días

- Fracturas Grado II: Cefazolina + Aminoglucósido

Gentamicina: Dosis ataque: 1,5-2 mg/Kg

Dosis mantenimiento: 1mg/Kg

- Fracturas Grado III: Cefazolina+ Aminoglucósido+ Metronidazol

Metronidazol 1 fco c/8h

- Fracturas Grado III con contaminación severa agregar Penicilina G 2-4 millones unidades cada 4-6 horas

A. Estabilización de la fractura con fijador externo RALCA®.

Además de las variables demográficas, se consideraron otras como: etiología del trauma, localización y tipo de fractura, presencia de infección, no unión, necesidad de otras intervenciones quirúrgicas, tiempo de seguimiento, tiempo de la consolidación e incorporación a la vida social activa. Todas fueron analizadas mediante el cálculo de promedios y desviación estándar.

Se consideró que las lesiones estaban curadas cuando no había alteraciones de las partes blandas, no había dolor con la marcha o la percusión del foco de fractura y radiológicamente se objetivaba la existencia de callo óseo en la proyección anteroposterior y lateral.

El seguimiento medio fue de 20 meses con un mínimo de 18 meses y un máximo de 40.

La investigación fue aprobada por el Consejo científico de la institución.

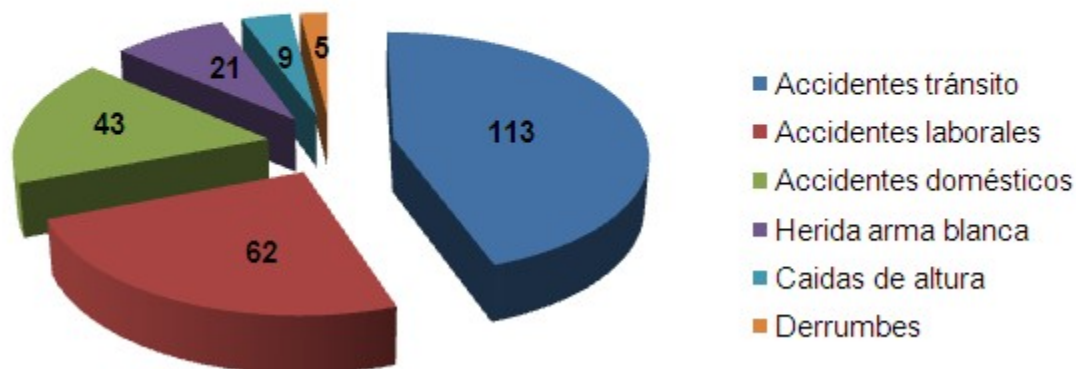
RESULTADOS

Del total de 253 historias clínicas de pacientes, 157 (62,05 %) eran del sexo masculino. Predominó este sexo en una proporción de 2 a 1. El grupo de edades comprendido entre 30 y 50 años de edad fue el más frecuente con 128 pacientes (49,7 %).

Los accidentes del tránsito fueron la principal causa de la fractura abierta (44,6 %), seguidos

de los accidentes laborales (24,5 %) y domésticos (16,9 %). (Gráfico 1).

Gráfico 1. Causas de las fracturas



Se pudo comprobar que las fracturas se localizaron de manera más frecuente en la tibia (41,8 %) y el antebrazo: cúbito (21,3%) y radio (12,6%). (Figura 1).

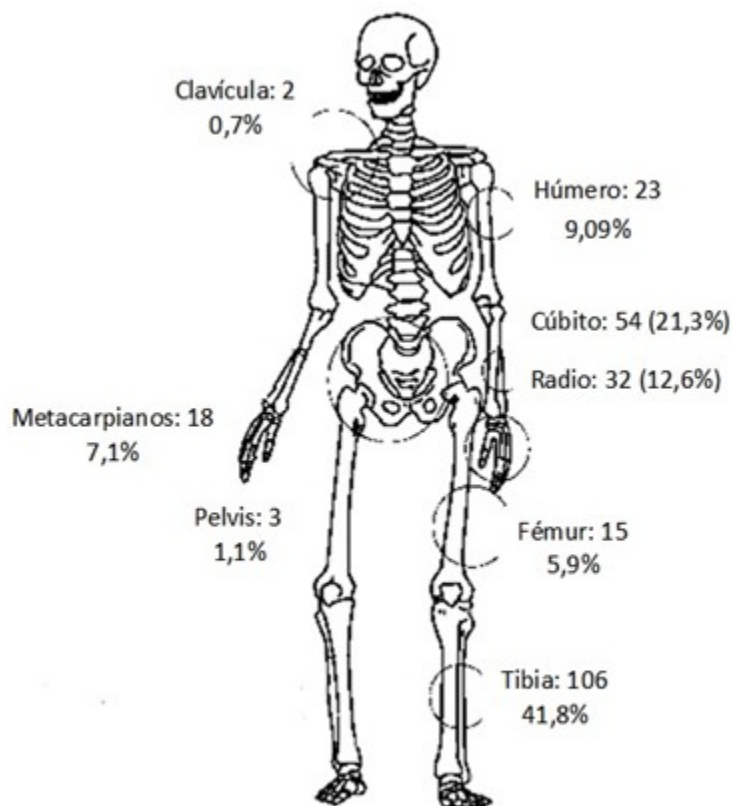


Figura 1. Localización anatómica de la fractura.

De acuerdo al grado de severidad de la lesión, hubo predominio de las fracturas tipo I (33,5%) y II (25,2%) de Gustilo, aunque es necesario

destacar, por el daño importante de las partes blandas, que las fracturas tipo III en su conjunto constituyeron el 41,1% del total de los casos. (Tabla 1).

Tabla 1. Severidad de la lesión

Clasificación Gustilo y colabs.	No. de pacientes	%
Tipo I	85	33,5
Tipo II	64	25,2
Tipo IIIA	43	16,9
Tipo IIIB	38	15,01
Tipo IIIC	23	9,09

El fijador externo RALCA® posibilitó la aplicación de montajes multiplano en el 58,15 % del total de casos. En 12 pacientes (4,7 %) hubo necesidad de otra intervención quirúrgica

relacionada con el montaje del fijador para corregir angulaciones, y en 216 (85,3 %) se realizó en algún momento de la evolución compresión del foco fracturario para estimular la

consolidación.

El tiempo de consolidación varió en dependencia de la magnitud de la lesión de las partes blandas. En cada una de las localizaciones, a medida que se complejiza el daño se retarda el tiempo de

consolidación. Así todas las fracturas tipo I tuvieron un tiempo de consolidación menor que las tipo III. Por ello, la retirada del fijador utilizado como método definitivo estuvo estrechamente relacionada en cada caso con el tiempo de consolidación. (Tabla 2).

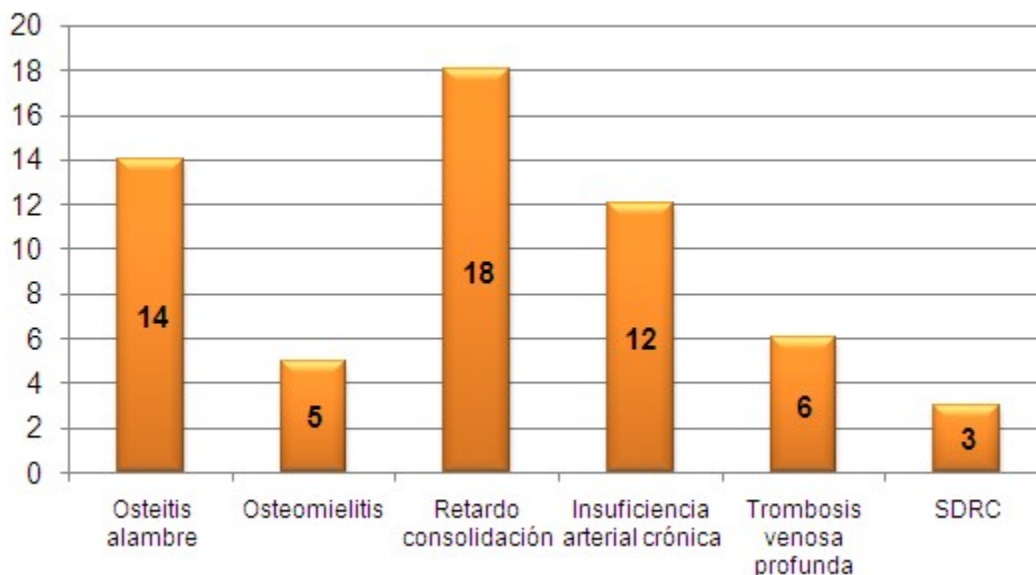
Tabla 2. Tiempo consolidación

Hueso n=253	Tiempo consolidación (semanas)				
	Tipo I	Tipo II	Tipo IIIA	Tipo IIIB	Tipo IIIC
Clavícula	5,2±1,1	-	-	-	-
Húmero	6,1±1,03	8,03±1,17	9,8±2,07	10±2,3	10,1±2,11
Cúbito	8,01±0,3	8,1±0,7	9,2±1,1	10,2±2,04	11,02±2,6
Radio	8,6±0,7	8,6±2,1	12,3±0,2	12,2±1,5	12,1±2,09
Metacarpiano	5,03±0,4	6,1±0,5	6,4±1,3	-	-
Fémur	-	18,3±2,01	18,7±3,2	20	-
Tibia					
1/3 prox.	± 8,17	± 8, 78	± 9,11	± 11,03	± 11, 9
1/3 med.	± 12, 3,04	± 13, 01	± 14, 5	±16,1	16, 8
1/3 distal	± 12, 1	±12,3	±14,2	±14,7	± 16,04

El retardo de la consolidación (7,1%) fue la principal complicación encontrada. La osteítis del

alambre en 14 pacientes (5,5 %) fue una complicación específica atribuida al método de estabilización empleado. (Gráfico 2).

Gráfico 2. Complicaciones observadas



En 18 pacientes (7,1 %) apareció algún tipo de complicación vascular, destacando a los dos años de evolución el 60,1 % de los pacientes con fracturas de tibia grado III en los que persistía algún tipo de insuficiencia vascular periférica en la pierna del trauma.

Con el protocolo de tratamiento aplicado antes del primer año de evolución 201 pacientes (79,4 %) pudieron reincorporarse a su vida social activa. Los dos pacientes (0,7 %) que tardaron tres años o más en reincorporarse se debieron a fracturas tipo IIIC muy complejas previas a osteomielitis crónica resultante.

DISCUSIÓN

La piel representa la principal y primera barrera mecánica contrala infección. Cuando se produce una fractura abierta la herida resultante es contaminada de inmediato por flora de la misma piel o del ambiente donde ha ocurrido el accidente.¹⁵ Los tejidos blandos desvitalizados son un entorno ideal para la proliferación bacteriana, de ahí el protocolo de tratamiento que incluye el desbridamiento, la estabilización, y el uso de agentes antimicrobianos.¹⁶

El uso de antibióticos es un proceder estándar desde 1974 en que Patzakis¹⁷ demuestra los efectos del uso de cefalosporinas de primera generación en fracturas abiertas. Esta práctica

reduce el riesgo de infección en el 59% de los casos.¹⁸ A pesar de ello y la precocidad con que se aplique el riesgo de infección seguirá siendo alto.

Bhandari¹⁹ reporta que la fractura de tibia es la más frecuente de los huesos largos, con una incidencia de 28 casos por cada 100 000 pacientes. Para Starman²⁰ esta mayor frecuencia de fracturas abiertas en la tibia, como ocurre en nuestra casuística, se debe a la discreta estructura muscular que rodea este hueso y provoca que los fragmentos óseos puedan tener contacto con la piel y esta se lacere con facilidad.

Varios autores^{21,22} coinciden en que los accidentes en la vía pública, específicamente los del tránsito, son la más frecuente causa de esta afección. Álvarez²³ reporta un 59 %, resultado superior al de este estudio, que muestra claramente la mayor incidencia.

La mayoría de las fracturas abiertas de alta energía, por su naturaleza, tienden a ser inestables debido a la conminución ósea y a la lesión de partes blandas asociada. La estabilización de la misma, junto al desbridamiento inicial, es un principio básico del tratamiento.²⁴ El control del movimiento en el foco, disminuye el riesgo de diseminación de las bacterias y restaura el alineamiento de la extremidad, mejora el flujo vascular, el retorno

venoso, reduce el edema, el dolor y las rigideces postraumáticas.²⁵

La estabilización adecuada protegerá además a las partes blandas de una lesión adicional por parte de los fragmentos fracturados facilitando la respuesta del huésped frente a las bacterias a pesar de la presencia del implante. Además, permite la movilidad precoz de las articulaciones adyacentes, lo que contribuye a una rehabilitación funcional.²⁶

La fijación externa requiere poco tiempo de cirugía y produce una pérdida sanguínea muy escasa. Se aplica a distancia de la zona de lesión y, por lo tanto, no interfiere con el manejo de la herida.

Algunos autores reportan¹⁴⁻²⁰ reportan tasas de consolidación cercanas al 95 % con el uso de fijación externa en fracturas abiertas, con un tiempo de consolidación largo y un índice de retrasos de consolidación a los seis meses cercano al 25% que, a menudo, requieren intervenciones añadidas para conseguirla a consolidación. En nuestro estudio el porcentaje de retardo de consolidación fue mucho menor (7,1%) esto lo atribuimos a la estabilidad que proporcionan los montajes multiplano del fijador RALCA®, y la posibilidad de dinamizar el foco fracturario.

Recordamos que con el uso de la fijación externa, los callos son endóxicos y poco voluminosos por lo que mantienen un riesgo de refractura al retirar el fijador. Esto obliga, en muchos casos, a mantener el fijador por tiempo prolongado.²⁷

Podemos concluir que la versatilidad de montajes del fijador externo RALCA permite utilizarlo como método de osteosíntesis definitivo o transitorio en fracturas abiertas de disímil localización, estabilizando la lesión a través de un abordaje mínimamente invasivo, que conserva y protege el aporte vascular que ofrecen las partes blandas al tejido óseo.

Posibilita el desbridamiento seriado, y puede causar compresión del foco fracturario estimulando su consolidación, pudiendo asociarse a otros métodos de tratamientos.

REFERENCIAS BIBLIOGRÁFICAS

1. Kim P, Leopold S. Gustilo-Anderson Classification. Clin Orthop Relat Res. 2012 ; 470:

3270-4.

2. Orr H. The Orr method for wounds and compound fractures. JAMA. 1942 ; 118: 917.

3. Orr H. Development of fracture surgery during the past 100 years. Clin Orthop. 1953 ; 2: 5-11.

4. Caudle R, Stern P. Severe open fractures of the tibia. J Bone Joint Surg. 1987 ; 69A: 801-7.

5. Clancey G, Hansen S. Open fractures of the tibia: a review of one hundred and two cases. J Bone Joint Surg Am. 1978 ; 60 (1): 118-22.

6. Court-Brown C, Wheelwright E, Christie J, McQueen M. External fixation for type III open tibial fractures. J Bone Joint Surg. 1990 ; 72B (5): 801-4.

7. Dente CJ, Feliciano DV. Alexis Carrell (1873-1844): nobel laureate, 1912. Arch Sur. 2005 ; 140 (6): 609-10.

8. Trueta J, Orr H. Treatment of war wounds and fractures with special references to the closed method as used in the war in Spain. JAMA. 1940 ; 115 (11): 959.

9. Cauchoix J, Lagneau B, Boulez P. Traitement des fractures ouvertes des jambes. Résultats de 234 casob sevés. Ann Chir. 1965 ; 19: 1520-32.

10. Vidal J. External fixation. Yesterday, today and tomorrow. Clin Orthop Relat Res. 1983 ; 180: 7-14.

11. Cambras RA. Presentación de un sistema cubano de fijadores externos [Tesis doctoral]. La Habana: Instituto de Ciencias Médicas; 1984.

12. Gustilo RB, Anderson JT. Prevention of infection in the treatment of one thousand and twenty-five open fractures of long bones: retrospective and prospective analyses. J Bone Joint Surg Am. 1976 ; 58 (4): 453-8.

13. Gustilo RB, Mendoza RM, Williams DN. Problems in the management of type III (severe) open fractures: a new classification of type III open fractures. J Trauma. 1984 ; 24 (8): 742-6.

14. Chua W, Murphy D, Siow W, Kagda F, Thambiah J. Epidemiological analysis of outcomes in 323 open tibial diaphyseal fractures: a nine-year experience. Singapore Med J. 2012 ; 53: 385-9.

15. Petrisor B, Sun X, Bhandari M, Guyatt G, Jeray K, Sprague S. Fluid lavage of open wounds (FLOW): a multicenter, blinded, factorial pilot trial comparing alternative irrigating solutions and pressures in patients with open fractures. *J Trauma*. 2011 ; 71 (3): 596-606.
16. Acevedo CM, Mora RF, Mejía RC, López MA, Ramírez MC, Leal OA, Acevedo CJ. Prescripción de antibióticos en fracturas expuestas pediátricas en el Hospital Regional General Ignacio Zaragoza. *Rev Esp Méd Quir*. 2013 ; 18 (3): 177-81.
17. Patzakis M, Zalavras C. Chronic posttraumatic osteomyelitis and infected non-union of the tibia: current management concepts. *J Am Acad Orthop Surg*. 2005 ; 13 (6): 417-27.
18. Salcedo Dueñas J, Algarín Reyes J. Microorganismos más frecuentes en fracturas expuestas en México. *Act Ortop Mex*. 2011 ; 25 (5): 276-81.
19. Bhandari M, Guyatt G, Swiontkowski M. Treatment of open fractures of the shaft of the tibia. *J Bone Joint Surg Am*. 2001 ; 83 (1): 62-8.
20. Starman J, Castillo R, Bosse M, MacKenzie E. LEAP Study Group. Proximal tibial metaphyseal fractures with severe soft tissue injury: clinical and functional results at 2 years. *Clin Orthop Relat Res*. 2010 ; 468 (6): 1669-75.
21. Mauffrey C, Bailey J, Bowles R, Price C, Hasson D, Hak D, Stahel P. Acute management of open fractures: proposal of a new multidisciplinary algorithm. *Orthopedics*. 2012 ; 35 (10): 877-81.
22. Schlitzkus L, Goettler C, Waibel B, Sagraves SG, Hasty CC, Edwards M, Rotondo MF. Open fractures: it doesn't come out in the wash. *Surg Infect (Larchmt)*. 2011 ; 12 (5): 359-63.
23. Álvarez A, Casanova C, García Y. Fracturas diafisarias abiertas de tibia. *Rev Cubana Ortop Traumatol*. 2004 ; 18 (1): 24-8.
24. Argüelles F, Mifsut D, Gil R. Alternativas para el tratamiento de las fracturas complejas de pilón tibial. *Act Ortop Mex*. 2014 ; 28 (5): 291-6.
25. Das De S, Bae D, Waters P. Displaced humeral lateral condyle fractures in children: should we bury the pins?. *J Pediatr Orthop*. 2012 ; 32 (6): 573-8.
26. D'Alleyrand J, Manson T, Dancy L, Castillo R, Bertumen J, Meskey T. Is time to flap coverage of open tibial fractures an independent predictor of flap-related complications?. *J Orthop Trauma*. 2014 ; 28 (5): 288-93.
27. Muñoz J, Caba P, Martí D. Fracturas abiertas. *Rev Esp Cir Ortop Traumatol*. 2010 ; 54 (6): 399-410.