

Результаты открытого хирургического лечения двустороннего коралловидного и множественного нефролитиаза

Судеиф Башироглы Имамвердиев, Талыб Аталыоглы Талыбов*,
Ильхам Фикретоглы Махмудов

Азербайджанский медицинский университет, г. Баку, Азербайджан

Реферат

Цель. Определить место и повысить эффективность открытого хирургического лечения двустороннего коралловидного нефролитиаза.

Методы. Изучены результаты хирургического лечения 250 пациентов, перенёсших открытую хирургическую операцию по поводу тяжёлых форм двустороннего коралловидного нефролитиаза. Пациенты были разделены на четыре группы по особенностям изменений в обеих почках и мочеточниках — в первую группу включены 125 (50,0%) пациентов с двусторонним коралловидным нефролитиазом, во вторую группу — 35 (14,0%) пациентов с коралловидным нефролитиазом единственной или единственной функционирующей почки, к третьей группе отнесены 70 (28,0%) пациентов с коралловидным нефролитиазом с одной стороны и одиночными или множественными камнями в почке или мочеточнике с другой стороны, в четвёртую группу включены 20 (8,0%) пациентов с коралловидным нефролитиазом с одной стороны и гидронефрозом некаменного происхождения и другими заболеваниями с другой стороны. Возраст пациентов колебался от 7 до 76 лет, у детей — от 7 до 18 лет (средний возраст $12,1 \pm 0,4$ года), у взрослых — от 19 до 76 лет (средний возраст $46,4 \pm 0,6$ года). В числе пациентов были 121 (48,4%) мужчина и 129 (51,6%) женщин.

Результаты. Изучена хирургическая тактика и результаты проведённых операций по отдельным группам. В целом у 127 ($50,8 \pm 3,8\%$) из 250 пациентов операция проведена на правой, у 123 ($49,2 \pm 3,2\%$) — на левой почке. Для достижения минимальной кровопотери при выполнении операций в 20% случаев пережимали почечную артерию. Для защиты почки от ишемии использовано 3 мг/кг фуросемида, 0,2 мг/кг верапамила и 1 мг/кг метилэтилпиридинола до и после пережатия почечной артерии. Открытое хирургическое лечение 250 пациентов с двусторонним коралловидным нефролитиазом у 246 ($98,4 \pm 0,8\%$) человек завершилось успешно. При резидуальных камнях проводили ударноволновую экстракорпоральную или уретерореноскопическую литотрипсию.

Вывод. Несмотря на широкое применение в лечении данной группы больных современных эндоскопических методов терапии, при сложных формах коралловидного нефролитиаза более эффективно открытое хирургическое лечение.

Ключевые слова: коралловидный и множественный нефролитиаз, задняя субкортикальная пиелолитотомия, нефролитотомия, пережатие почечной артерии.

Для цитирования: Имамвердиев С.Б., Талыбов Т.А., Махмудов И.Ф. Результаты открытого хирургического лечения двустороннего коралловидного и множественного нефролитиаза. *Казанский мед. ж.* 2018; 99 (4): 722–729. DOI: 10.17816/KMJ2018-722.

The results of open surgical treatment of bilateral staghorn and multiple nephrolithiasis

S.B. Imamverdiev, T.A. Talibov, I. F. Makhmudov
Azerbaijan Medical University, Baku, Azerbaijan

Abstract

Aim. To determine the status and to increase the effectiveness of open surgical treatment of bilateral staghorn nephrolithiasis.

Methods. We studied the results of surgical treatment of 250 patients who underwent open surgery for severe forms of bilateral staghorn nephrolithiasis. The patients were divided into four groups according to the features of changes in both kidneys and ureters — group 1 included 125 (50.0%) patients with bilateral staghorn nephrolithiasis,

group 2 — 35 (14.0%) patients with staghorn nephrolithiasis of solitary or the only functioning kidney, 70 (28.0%) patients with unilateral staghorn nephrolithiasis and solitary or multiple kidney or ureter stones on the other side were included into group 3, and group 4 included 20 (8.0%) patients with unilateral staghorn nephrolithiasis and nonobstructive hydronephrosis and other diseases on the other side. The age of patients ranged from 7 to 76 years old, ranging among children from 7 to 18 years (average age 12.1 ± 0.4 years) and among adults from 19 to 76 years (average age 46.4 ± 0.6 years). Among patients, 121 (48.4%) were males and 129 (51.6%) were females.

Results. Surgical tactics and the results of performed surgeries in certain groups were studied. Overall, 127 ($50.8 \pm 3.8\%$) of 250 patients underwent surgery on the right kidney, and 123 ($49.2 \pm 3.2\%$) — on the left kidney. To achieve minimal blood loss during the surgery, in 20% of cases renal artery was clamped. To protect kidneys from ischemia, 3 mg/kg of furosemide, 0.2 mg/kg of verapamil and 1 mg/kg of methylethylpiridinol were used before and after clamping of the renal artery. Open surgical treatment of 250 patients with bilateral staghorn nephrolithiasis was successful in 246 ($98.4 \pm 0.8\%$) patients. In case of residual stones, extracorporeal or ureterorenoscopic shock wave lithotripsy was performed.

Conclusion. Despite the wide application of modern endoscopic methods of therapy in the treatment of this group of patients, in complex forms of staghorn nephrolithiasis open surgery is more effective.

Keywords: staghorn and multiple nephrolithiasis, back subcortical pyelolithotomy, nephrolithotomy, clamping of the renal artery.

For citation: Imamverdiev S.B., Talibov T.A., Makhmudov I.F. The results of open surgical treatment of bilateral staghorn and multiple nephrolithiasis. *Kazan medical journal*. 2018; 99 (4): 722–729. DOI: 10.17816/KMJ2018-722.

Коралловидный нефролитиаз (КН) — одна из самых тяжёлых форм мочекаменной болезни. В её структуре частота КН составляет 3–30%, а в структуре всех урологических заболеваний — 6–7%. Лечение КН во все времена было предметом споров [1].

В последние годы применение в лечении мочекаменной болезни таких современных методов, как дистанционная ударно-волновая литотрипсия и чрескожная нефролитотрипсия, существенно изменило тактику лечения болезни, показания к открытой хирургии заметно сократились. Однако исследования показывают, что применение дистанционной ударно-волновой литотрипсии при КН должно быть весьма ограниченным, так как при этом значительно увеличивается количество сеансов и различных осложнений, удлиняются сроки лечения, срок нетрудоспособности пациента увеличивается на месяцы [2, 3].

Наряду с этим при чрескожной нефролитотрипсии такие тяжёлые осложнения, как кровотечение (5–10% в интраоперационном и послеоперационном периодах), повреждение соседних органов (4–8% — пневмо-, гемо- и уроторакс) и обострение воспалительного процесса, снижают эффективность данной операции [4].

В настоящее время при КН с конкрементами размером более 2 см единственной функционирующей почки в основном применяют чрескожную нефролитотрипсию, но при этом осложнения регистрируют в 10,6–15,2% случаев [5–7]. Неоднократное введение в наркоз и многочасовые операции с психологической точки зрения больные переносят нелегко. Кро-

вотечения из почечных сосудов происходят у 7,8–10,8% пациентов, причём в тяжёлых случаях они могут приводить к летальному исходу [6, 7]. При продолжении сильного кровотечения и неэффективности консервативных мер эндоскопическую операцию прекращают, проводят люмботомию, почку подвергают ревизии, в некоторых случаях даже выполняют нефрэктомия, а иногда и суперселективную эмболизацию почечных артерий [5].

Риск кровотечения и ряд других осложнений удерживают хирургов-урологов от применения чрескожной нефролитотрипсии при КН единственной и единственной функционирующей почки [6]. С другой стороны, сложные формы КН с большими разветвлениями в заблокированную чашечно-лоханочную систему, чашечки, острые воспалительные и пионефротические осложнения, аномалии почек и верхних мочевыводящих путей, ожирение, различные интеркуррентные заболевания во всех случаях затрудняют применение чрескожной нефролитотрипсии, а в некоторых случаях делают её опасной для жизни при КН [8]. При двустороннем процессе решение проблемы усложняется ещё больше.

Цель исследования — определить место и повысить эффективность открытого хирургического лечения при двустороннем КН.

В представленной работе исследованы результаты открытого хирургического лечения 250 пациентов с двусторонним КН в период 2000–2016 гг. на базе кафедры урологии Азербайджанского медицинского университета. Возраст пациентов колебался от 7 до

76 лет, детей — от 7 до 17 лет (средний возраст $12,1 \pm 0,4$ года), взрослых — от 18 до 76 лет (средний возраст $46,4 \pm 0,6$ года). В числе пациентов были 121 (48,4%) мужчина и 129 (51,6%) женщины.

Следует отметить, что до сегодняшнего дня для клинической оценки КН были даны многочисленные классификации. Пациенты с двусторонним КН остались вне данной классификации. Мы провели клиническую оценку пациентов с двусторонним КН по классификации, предложенной С.Б. Имамвердиевым (2008), по особенностям изменений в обеих почках и мочеточниках. Согласно данной классификации, пациентов разделили на четыре группы [9]:

– в первую группу включены пациенты с двусторонним КН;

– во вторую группу вошли пациенты с КН единственной или единственной функционирующей почки;

– к третьей группе отнесены пациенты с КН с одной стороны и одиночными или множественными камнями в почке или мочеточнике с другой стороны;

– в четвёртую группу включены пациенты с КН с одной стороны и гидронефрозом некаменного происхождения и другими заболеваниями с другой стороны.

Данная классификация схематически показана на рис. 1.

По данной классификации 125 (50,0%) человек из наблюдаемых 250 пациентов включены в первую, 35 (14,0%) — во вторую, 70 (28,0%) — в третью, 20 (8,0%) человек — в четвёртую группу.

Локализация камня у наблюдаемых пациентов была различной (табл. 1).

Нужно отметить, что во второй группе у 20 (57,5%) больных КН был установлен в единственной почке, оставшейся после нефрэктомии, у 2 (5,7%) — во врождённой единственной почке, у 13 (37,5%) — в единственной функционирующей почке.

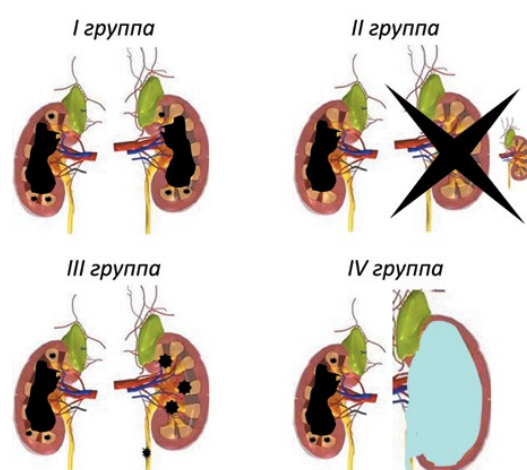


Рис. 1. Классификация двустороннего кораллового нефролитиаза по особенностям изменений в обеих почках и мочеточниках (Имамвердиев С.Б., 2008)

У наблюдаемых пациентов были зафиксированы сопутствующие заболевания: ишемическая болезнь сердца — у 44 (17,6%) человек, атеросклеротический кардиосклероз — у 40 (16,0%), гипертоническая болезнь — у 62 (24,8%), сахарный диабет — у 50 (20,0%), болезни желудочно-кишечного тракта — у 48 (19,2%), солитарная киста почки — у 8 (3,2%), поликистоз — у 1 (0,4%), нефроптоз — у 20 (8,0%), болезнь Бехтерева — у 1 (0,4%).

Также были диагностированы множественные вторичные осложнения: у 194 (77,6%) из 250 пациентов отмечен хронический калькулёзный пиелонефрит, у 79 (31,6%) — хронический паранефрит, у 101 (40,4%) — хронический педункулит, у 12 (4,8%) — панцирный паранефрит, у 209 (83,6%) — гидронефротическая трансформация, у 178 (71,2%) — почечная недостаточность. У 154 (61,6%) пациентов почечная недостаточность имела хроническую, а у 24 (9,6%) — острую форму (анурия).

Наши наблюдения показали, что у пациентов с двусторонним КН, усугубившимся

Таблица 1. Локализация камня в почках у наблюдаемых пациентов

| Пол | Первая группа | | Вторая группа | | Третья группа | | Четвёртая группа | | Итого | |
|---------|---------------|-------------|---------------|-------------|---------------|-------------|------------------|------------|--------------|--------------|
| | Правая | Левая | Правая | Левая | Правая | Левая | Правая | Левая | Правая | Левая |
| Мужской | 61 48,8% | 61 48,8% | 12 34,3% | 9 25,7% | 15 21,4% | 16 22,9% | 5 25,0% | 3 15,0% | 93 37,2% | 89 35,6% |
| Женский | 64 51,2% | 64 51,2% | 10 28,6% | 4 11,4% | 21 30,0% | 18 5,7% | 6 30,0% | 6 30,0% | 101 40,4% | 92 36,8% |
| Итого | 125 100% | 125 100% | 22 62,9% | 13 37,1% | 36 51,4% | 34 48,6% | 11 55,0% | 9 12,9% | 194 77,6% | 181 72,4% |

Примечание: у первой группы коралловидный нефролитиаз присутствовал одновременно в обеих почках.

многочисленными вторичными осложнениями, в том числе хронической почечной недостаточностью, проведение операции показано в том случае, если после интенсивного консервативного лечения, проведённого до операции, азотемия снижается. С другой стороны, целесообразно проведение хирургической операции в первую очередь в почке с сохранившимися компенсаторными возможностями. В нашей практике данная идея неоднократно находила своё подтверждение в качестве одной из основных особенностей открытого хирургического лечения КН. Тем не менее, у 15 (6,0%) пациентов с калькулёзным пионефрозом с одной стороны, сопровождающимся высокой температурой тела и постоянными болями, при отсутствии азотемии нефрэктомия была первичной операцией.

Нужно отметить, что у всех наблюдаемых 250 пациентов лечение проведено открытым хирургическим путём. Однако один из основных нюансов заключается в том, что хирургический подход и хирургическая тактика в отдельных группах требует учёта индивидуальных особенностей.

Наш многолетний опыт в данной области даёт основание сказать, что в первой группе поэтапное проведение операции обеспечивает более удовлетворительные результаты.

Во второй группе самыми тяжёлыми осложнениями при КН были закупорка мочеточника камнем и наступление анурии. Данные осложнения часто развиваются при наличии наряду с КН множественных камней почки. Так, при КН вероятность наступления анурии увеличивается. А при КН единственной или единственной функционирующей почки при постоянной опасности наступления анурии и продолжения развития хронического пиелонефрита, а также почечной недостаточности возникает необходимость в неотложном хирургическом лечении.

В третьей группе преимущество было в основном за одноэтапной хирургической тактикой. В настоящее время пациентам с камнем мочеточника с другой стороны проводят уретероскопическую литотрипсию, а в последующем — открытую операцию по поводу КН.

В четвёртой группе операция проведена 20 (8,0%) пациентам. В данной группе хирургическую тактику выбирали в зависимости от индивидуальных особенностей пациента и тяжести наблюдаемого в почках процесса. Так, если общее состояние пациента стабильное, на одной стороне проводят нефрэктомию, а на другой — органосохраняющую операцию.

В большинстве случаев в первую очередь выполняют органосохраняющую операцию, и если она проходит без особых трудностей, то на другой стороне осуществляют нефрэктомию. Также следует отметить, что если на одной стороне органосохраняющую операцию проводят с люмботомическим разрезом, то на другой нефрэктомию выполняют подрёберным, внебрюшинным, полупоперечным разрезом в положении пациента на спине. Если состояние больного не позволяет провести одноэтапную операцию, то на одной стороне осуществляют органосохраняющую операцию, а на другой — чрескожную нефростомию либо стентирование почки.

При открытом хирургическом лечении преимущество отдавали различным модификациям задней субкортикальной пиелолитотомии, пиелонефролитотомии и нефролитотомии. Для достижения минимальной кровопотери при данных операциях в 30% случаев пережимали почечную артерию. При этом защиту почки от ишемии следует оценивать как решающий этап операции. Защита почки от ишемии всегда остаётся актуальной, для этого предложены различные методы.

В нашей практике с этой целью до 2003 г. мы использовали фуросемид (3 мг/кг) [10]. С 2003 г., по результатам проведённой нами научно-исследовательской работы, мы используем 3 мг/кг фуросемида, 0,2 мг/кг верапамила и 1 мг/кг метилэтилпиридинола [10, 11]. Приблизительно через 15 мин после противоишемических мероприятий пережимаем почечную артерию. В послеоперационном периоде противоишемические мероприятия продолжаем в течение 5 дней.

В целом у 127 (50,8%) из 250 пациентов операция проведена на правой, у 123 (49,2%) — на левой почке. Операции у 47 (18,8%) пациентов завершились нефростомией, у 28 (11,2%) — пиелостомией, у 111 (44,4%) — внутривисцеральным стентированием, у 2 (3,2%) — нефростомией и внутривисцеральным стентированием.

Нефролитотомию применяют как единственный органосохраняющий хирургический метод, дающий надежду на удаление самых сложных камней за один операционный сеанс и меньшее количество резидуальных камней при КН. В частности, случаи, когда лоханка имеет внутривисцеральную локализацию или является разветвлённой, задняя губа почки слишком развита, выявлены камни при рецидивных камнях или камни расположены в глубине чашек, а также истончившийся и воспалённый мочеточник проникает непосредственно

в синус почки, считают прямыми показаниями к проведению нефротомии.

Ниже представлено клиническое наблюдение, привлекающее внимание с данной точки зрения.

Больной С. 34 лет (история болезни №416) 12.01.2011 поступил в клинику. Клинический диагноз: «Двусторонний коралловидный и множественный нефролитиаз, хронический пиелонефрит» (рис. 2).

15.01.2011 Выполнена левосторонняя нефролитотомия с пережатием почечной артерии (18 мин) и стентированием почки. Извлечённый конкремент представлен на рис. 3.

27.05.2011 пациент снова поступил в клинику для запланированной операции на правой почке. Клинический диагноз: «Состояние после левосторонней нефролитотомии. Коралловидный камень правой почки. Правосторонний гидронефроз II степени» (рис. 4).

31.05.2011 Выполнена правосторонняя нефролитотомия с пережатием почечной артерии (21 мин). Установлен внутрпочечный стент. Удалённые конкременты представлены на рис. 5.

После второй операции проведена экскреторная урография (рис. 6).

Таким образом, у 250 больных была проведена 491 операция: 239 на правой и 252 на левой стороне.

Средняя продолжительность операций составила 2,3 ч (1,4–6 ч), потеря крови — 77,5 мл (50–262,5 мл). У 52 (20,8±2,6%) больных почечная артерия была пережата. Самая малая продолжительность пережатия почечной артерии составила 5 мин, самая большая — 51 мин, средняя продолжительность — 16,4 мин.

Операции были завершены нефропексией у 38 (15,2±2,3%) больных (13 мужчин, 25 женщин) на правой стороне, у 34 (13,6±2,2%) — на левой, в целом у 72 (28,8±2,9%) больных. Нефропексия на правой стороне была проведена у 20 (10,0±1,7%) больных из-за нефроптоза, у 50 (20,8±2,6%) — для фиксации почки, приведённой в положение паталогической подвижности во время операции.

В первой группе у 24 (19,2±3,5%) пациентов, во второй — у 4 (11,4±5,4%), в третьей — у 8 (11,4±3,8%), в целом у 36 (14,4±2,2%) больных были выполнены операции по поводу рецидивного камня. У пациентов первой группы, перенёсших повторную операцию по поводу рецидивного камня, самый короткий период между первой и второй операциями был 2 года, самый длинный — 37 лет, средний период — 10 лет; во второй группе самый короткий период — 6 мес, самый длинный —

15 лет, средний период — 2 года; в третьей самый короткий период — 3 года, самый длинный — 10 лет, в среднем — 8 лет.

У 25 (10,0±1,9%) больных операция была проведена поэтапно. Самый короткий период между этапами составил 2 мес, самый длинный — 8 лет.

У 14 (5,6±1,5%) больных камень был удалён одновременно из почки и из нижней трети мочеточника, двумя разрезами. У 1 (0,4±0,4%) пациента камень был удалён одновременно из почки, мочеточника и мочевого пузыря.

При открытом хирургическом лечении КН у 15 (6,0±1,5%) больных с осложнением в виде пионефроза была осуществлена нефрэктомия.

Таким образом, при хирургическом лечении данной тяжёлой патологии у 224 из 250 пациентов проведено 239 операций на правой и 252 на левой почке, всего 491 операция. В результате удалено 2086 камней.

При открытом хирургическом лечении КН и после него развивается ряд серьёзных осложнений. На практике у 6 (2,4±1,0%) больных зарегистрировано управляемое кровотечение, у 7 (2,8±1,0%) — вскрытие плевры, у 10 (4,0±1,2%) — брюшной полости, у 1 (0,4±0,4%) — инфаркт миокарда. Такие ятрогенные последствия, как вскрытие брюшной полости и плевры, возникали у пациентов с рецидивными камнями и выраженными рубцовыми изменениями (панцирный паранефрит) паранефральной ткани.

После операции у 28 (11,2±2,0%) больных произошло нагноение раны, у 44 (17,6±2,4%; 18 мужчин и 26 женщин) — обострение хронического пиелонефрита. Последнее было более тяжёлым у больных сахарным диабетом. Помимо этого, у 23 (9,2±1,8%; 10 мужчин и 13 женщин) пациентов диагностировано обострение хронической почечной недостаточности.

У больных с обострением хронической почечной недостаточности после операции содержание креатинина повышалось до 849 мкмоль/л. Из-за того, что уровень креатинина в крови был выше 500 мкмоль/л, 3 из этих больных был проведён гемодиализ.

На фоне хронического пиелонефрита и хронической почечной недостаточности у 49 (19,6±2,5%) пациентов (21 мужчины и 28 женщин) в послеоперационном периоде развивалась токсическая анемия. У больных с анемией количество гемоглобина в крови было от 50 до 85 г/л (в среднем 71,9±0,4 г/л), 8 (3,2±1,1%) из них была перелита кровь после операции. 3 (1,2±0,7%) больным переливание крови осуществлено на фоне гемодиализа.

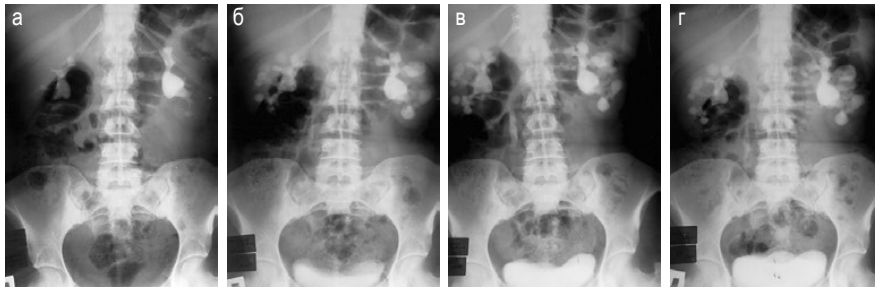


Рис. 2. Данные больного С. (январь 2011 г.): а — обзорная урограмма; б — экскреторная урограмма, 10 мин; в — экскреторная урограмма, 30 мин; г — экскреторная урограмма, 90 мин

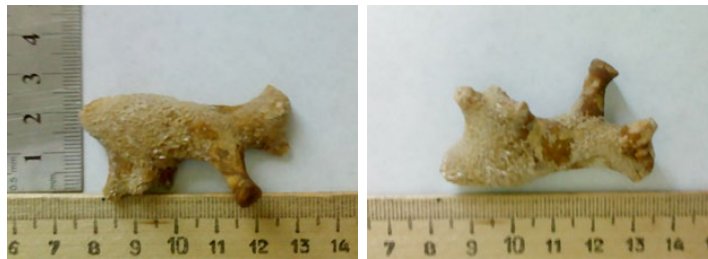


Рис. 3. Коралловидный камень, удалённый из левой почки.

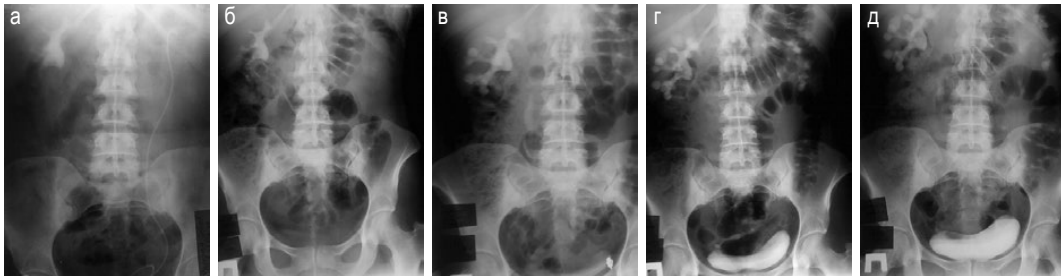


Рис. 4. Данные больного С. (май 2011 г.): а — общая урограмма со стентом, коралловидный камень правой почки; б — общая урограмма без стента, коралловидный камень правой почки; в — экскреторная урограмма, 10 мин; г — экскреторная урограмма, 30 мин; д — экскреторная урограмма, 90 мин



Рис. 5. Коралловидные и множественные камни, удалённые из правой почки

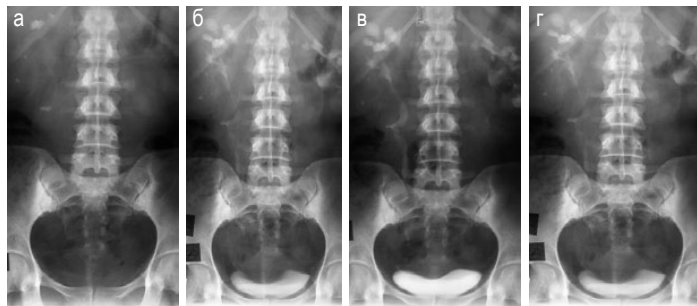


Рис. 6. Данные урографии, выполненной после второй операции: а — общая урограмма; б — экскреторная урограмма, 10 мин; в — экскреторная урограмма, 30 мин; г — экскреторная урограмма, 90 мин

У наблюдаемых больных (изучены отдалённые результаты на сроке от 1 до 14 лет) рецидивный камень был обнаружен в первой группе у 38 (30,4±4,1%) человек, во второй группе — у 6 (17,1±6,4%; 3 с правой стороны, 3 с левой), в третьей группе — у 18 (25,7±5,2%), в четвёртой — у 4 (20±8,9%), в общем — у 66 (26,4±2,8%) пациентов.

У 4 (1,6±0,8%) из 250 больных была зарегистрирована смерть.

В первой группе умер 1 (0,8±0,8%) больной (история болезни №9245). Он был оперирован поэтапно. На первом этапе из-за тяжёлого состояния больного на правой стороне была сформирована перкутанная нефростома (история болезни №8008, 31.10.2007). На втором этапе проведена левосторонняя пиелолитотомия (история болезни №9245, 11.12.2007). На момент завершения операции состояние больного внезапно ухудшилось, понизилось артериальное давление, в результате остановки сердца наступила смерть.

Во второй группе умерли 2 (5,7±3,9%) больных с осложнением пионефроза. Из них 1 женщина (история болезни №1961, 27.03.11, возраст 37 лет) умерла через 4 дня после правосторонней пиелолитотомии и пиелостомии, 1 мужчина (история болезни №955, 11.06.2003, возраст 60 лет) умер через 8 дней после правосторонней нефростомии.

В третьей группе не было смертельных исходов.

В четвёртой группе умер 1 (5,0±4,9%) больной (история болезни №1908, 01.09.2008) с осложнениями после правосторонней нефролитотомии и вторичной нефрэктомии с диагнозом «КН правой почки, правосторонне функционирующая нефростома, правосторонний пионефроз, правосторонний панцирный паранефрит. Состояние после левостороннего антевазального уретеро-уретероанастомоза. Левосторонний гидронефроз».

Исследования показывают, что из 250 больных с двусторонним КН открытое хирургическое лечение у 246 (98,4±0,8%) человек завершилось удачно, 4 (1,6±0,8%) больных умерли. У 231 (92,4±1,7%) пациента хирургическое лечение завершилось с сохранением органа, у 15 (6,0±1,5%) — с односторонней нефрэктомией.

Несмотря на внедрение малоинвазивных операций открытые оперативные вмешательства позволяют удалять конкременты при КН, минимизируя при этом долю резидуальных камней, тогда как при проведении малоинвазивных вмешательств в сложных ситуациях

нет возможности полностью удалить камни, поэтому необходимо проведение повторных операций. Следует отметить, что нередко больные с коралловидным камнем, узнав о возможности повторных операций, отказываются от предложенной чрескожной нефролитотрипсии. Что касается открытого вмешательства, то при наличии достаточного опыта и навыков хирурга, а также оснащённой современным оборудованием операционной можно за один раз добиться полного удаления коралловидного конкремента из почки.

ВЫВОД

Результаты нашего исследования показывают, что возможность широкого применения чрескожной нефролитотрипсии при коралловидном нефролитиазе не исключает успешности открытых операций при этих тяжёлых формах почечнокаменной болезни.

Авторы заявляют об отсутствии конфликта интересов по представленной статье.

ЛИТЕРАТУРА

1. Лопаткин Н.А. *Урология*. Национальное руководство. М.: ГЭОТАР-Медиа. 2009, 636 с. [Lopatkin N.A. *Urologiya*. Nacional'noe rukovodstvo. (Urology. National guide.) Moscow: GEOTAR-Media. 2009; 636 p. (In Russ.)]
2. Коган М.И., Хасигов А.В., Белоусов И.И. Ретроспективная оценка перкутанного эндохирургического лечения коралловидного нефролитиаза. *Мед. вестн. Башкортостана*. 2011; (2): 107–110. [Kogan M.I., Khasigov A.V., Belousov I.I. Retrospective assessment of percutaneous nephrolithotomy for staghorn calculi. *Meditsinskiy vestnik Bashkortostana*. 2011; (2): 107–110. (In Russ.)]
3. Насиров Ф.Р., Мирхамидов Д.Х., Гиясов Ш.И. и др. Оценка эффективности применения стандартной перкутанной нефролитотрипсии при коралловидном множественном нефролитиазе. *Урология*. 2015; (1): 66–69. [Nasirov F.R., Mirkhamidov D.H., Giyasov Sh.I. et al. Evaluation of the efficacy of standard percutaneous nephrolithotripsy in staghorn and multiple nephrolithiasis. *Urologiya*. 2015; (1): 66–69. (In Russ.)]
4. De la Rosette J., Assimos D., Desai M. et al. The Clinical Research Office of the Endourological Society Percutaneous nephrolithotomy global study: indications, complications, and outcomes in 5803 patients. *J. Endourol.* 2011; 25 (1): 11–17. DOI: 10.1089/end.2010.0424.
5. Keoghane S.R., Cetti R.J., Rogers A.E., Walmsley V.H. Blood transfusion, embolisation and nephrectomy after percutaneous nephrolithotomy. *BJU Int.* 2013; 111 (4): 682–632. DOI: 10.1111/j.1464-410X.2012.11394.x.
6. Дутов В.В., Уренков С.Б., Порошенкова И.Г. и др. Особенности чрескожной нефролитотрипсии у пациентов с мочекаменной болезнью единственной почки. *Урология*. 2015; (2): 52–55. [Dutov V.V., Urenkov S.B., Poroshenkova I.G. et al. Features of percutaneous nephrolithotripsy in patients with urolithiasis of solitary kidney. *Urologiya*. 2015; (2): 52–55. (In Russ.)]

7. Гулиев Б.Г. Чрескожное удаление камней единственной почки. *Эксперим. и клин. урол.* 2014; (3): 44–48. [Guliev B.G. Percutaneous removal of the stones of the solitary kidney. *Ekspierimental'naya i klinicheskaya urologiya.* 2014; (3): 44–48. (In Russ.)]

8. Имамвердиев С.Б., Халилов М.С. Новый подход пункционной нефролитотрипсии при тяжёлых формах коралловидного и множественного нефролитиаза. *Хирургия.* 2016; (1): 24–31. [Imamverdiev S.B., Khalilov M.S. New approach of puncture nephrolithotripsy in severe forms of staghorn and multiple nephrolithiasis. *Khirurgiya.* 2016; (1): 24–31. (In Russ.)]

9. Имамвердиев С.Б., Талыбов Т.А. Место открытых операций при коралловидном и множественном нефролитиазе. *Международ. ж. прикладных и фундаментал. исслед.* 2012; (12): 51–60. [Imamverdiev S.B.,

Talybov T.A. Place of open surgery in Staghorn and multiple nephrolithiasis. *Mezhdunarodnyy zhurnal prikladnykh i fundamental'nykh issledovaniy.* 2012; (12): 51–60. (In Russ.)]

10. Имамвердиев С.Б. *Оперативное лечение коралловидного и множественного нефролитиаза.* Баку. 1993; 107 с. [Imamverdiev S.B. *Operativnoe lechenie korallovidnogo i mnozhestvennogo nefrolitiaza.* (Surgical treatment of Staghorn and multiple nephrolithiasis.) Baku. 1993; 107 p. (In Russ.)]

11. Имамвердиев С.Б., Мамедов Р.Н. Эмоксипин в комплексной фармакологической защите почки от ишемического и операционного стресса. *Урология.* 2003; (5): 40–42. [Imamverdiev S.B., Mamedov R.N. Emoxipin in combined pharmacological defense of the kidney from ischemia and operative stress. *Urologiya.* 2003; (5): 40–42. (In Russ.)]