



www.diclemedj.org



## Özgün Araştırma / Original Article

# İntrakranial Menenjioma Olgularının Değerlendirilmesi: 72 Hastanın Analizi

Yahya Turan<sup>1</sup>, Tevfik Yılmaz<sup>2</sup>

<sup>1</sup> Dicle Üniversitesi Tıp Fakültesi Beyin Cerrahisi ABD. Diyarbakır, Türkiye ORCID: 0000-0002-8048-6033

<sup>2</sup> Dicle Üniversitesi Tıp Fakültesi Beyin Cerrahisi ABD. Diyarbakır, Türkiye ORCID: 0000-0002-1444-3246

Geliş: 30.03.2018, Revizyon: 25.04.2018, Kabul Tarihi: 27.04.2018

### Öz

**Amaç:** Kliniğimizde 2012–2018 yıllarında ameliyat olmuş ve menenjiom tanısı almış olan 72 hasta retrospektif olarak klinik, radyolojik ve patolojik bulgularıyla incelenerek literatür eşliğinde tartışıldı.

**Yöntemler:** Hastaların yaşları, cinsiyetleri, klinik bulguları, radyolojik görüntüleri, yerleşim yerleri, ameliyat kayıtları ve patolojik olarak aldıkları tanıları incelendi.

**Bulgular:** 72 intrakranial menenjiomalı hastanın 47 (%65,3)'i kadın, 25 (%34,7)'i erkektir. Kadın/Erkek oranı: 1.88'dir. Olgular 19-78 yaş aralığında olup, yaş ortalaması 44.7'dir. Sıklık sırasına göre başvurma nedenleri ve nörolojik muayene bulguları: Baş ağrısı (%72,2), bulantı-kusma (%37,5), epilepsi (%25,0), motor defisit (%20,8)'dir. En sık yerleştikleri lokalizasyonlar: konvexite 17 (%23,7), parasagittal 14 (%19,5), sfenoid kanat 9 (%12,59) bölgesidir. Cerrahi tedavideki rezeksiyonumuzun Simpson klasifikasyonuna göre; hastaların 57 (%79,2)'i grade I, 8 (%11,1)'i grade II, 2 (%2,8)'i grade III, 4 (%5,5)'i grade IV ve 1 (%1,4)'i grade V olarak değerlendirilmiştir. Histopatolojik tanıları ise sıklık sırasına göre; 29 (%40,3) meningotelyomatöz, 13 (%18,1) fibröz, 9 (%12,5) transisyonel, 6 (%8,3) oranında psammomatöz tip şeklinde tespit edildi.

**Sonuç:** İntrakranial menenjiomalar malign tipleri dışında; genellikle benign karakterde yavaş büyüyen, erken tanı konup, total çıkarıldığında tam kür sağlanan, rekürrens oranı çok düşük olan tümörlerdir. Menenjiomalarda cerrahi kararın verilmesinde ve sürvide; hastaların yaşı, preoperatif performans skalası, tümörün lokalizasyonu, büyüklüğü, rezeksiyon derecesi, histopatolojik özellikleri gibi birçok faktör rol oynamaktadır. Asemptomatik, küçük boyutta, ameliyata uygun olmayan, yaşlı, kafa tabanı, kavernoöz sinüs gibi ulaşılması zor lokalizasyonlarda bulunan hastalarda seri görüntülemelerle yakın takip ve radyocerrahi tercih edilebilir. MRG takibi 3. ay, 6. ay ve sonrasında yıllık takipler şeklinde ve takipte gerek görülürse, büyüme olursa cerrahi/radyocerrahi önerilir. Genç olan ve kalsifikasyonu bulunmayanlarda hızlı büyüme riski nedeniyle cerrahi düşünülmemelidir.

**Anahtar kelimeler:** İntrakranial menenjiomlar, kranial cerrahi, klinik çalışma, radyocerrahi

DOI: 10.5798/dicletip.419310

**Yazışma Adresi / Correspondence:** Yahya Turan, Dicle Üniversitesi Tıp Fakültesi Beyin Cerrahisi ABD. Diyarbakır, Türkiye e-mail: dryahyaturan@hotmail.com

## Assessment of Cases with Intracranial Meningioma: Analysis of 72 Patients

### Abstract

**Objective:** 72 patients, operated and diagnosed as meningioma in our clinic, are discussed retrospectively with the clinical, radiological and histopathological findings in the enlightenment of literature.

**Methods:** Patients' ages, sex, clinical findings, radiological images, tumors' locations, operative records and histopathological diagnosis were reviewed.

**Results:** Of 72 patients with intracranial meningioma, 47 (65.3%) were female and 25 (34.7%) were male. The female / male ratio is 1.88. The cases are between 19 and 78 years old and the average age is 44.7. Causes and neurological examination findings were as follows: Headache (72.2%), nausea and vomiting (37.5%), epilepsy (25.0%) and motor deficit (20.8%). The most common localizations were: convexity 17 (23.7%), parasagittal 14 (19.5%), sphenoid wing 9 (12.59%). According to Simpson classification of resection in surgical treatment; 57 (79,2%) patients were grade I, 8 (11.1%) were grade II, 2 (2.8%) were grade III, 4 (5.5%) were grade IV and 1 (%1.4) grade V .Histopathologic diagnoses are according to frequency; 29 (40.3%) meningothelial, 13 (18.1%) fibrous, 9 (12.5%) transitional and 6 (8.3%) psammomatous type were detected.

**Conclusion:** Apart from malignant types of intracranial meningioma; usually benign tumors that grow slowly, when they are diagnosed early and removed totally are fully cured, and have very low recurrence rates. About deciding on surgery and estimating the survival rates the patient's age, preoperative performance scale, the tumor location, size, degree of resection, histopathological features and as many factors play roles. Close follow-up with serial imaging and radio surgery may be preferred for tumors which area symptomatic, small in size, or difficult to reach due to localizations like skull base or cavernous sinus, in elderly patients who are inappropriate for surgery. MRI follow-up is recommended at 3rd month, at 6th month, and afterwards annual follow-ups are recommended. Surgery should be considered in young patients and in those tumors without calcification because of the risk of rapid growth.

**Keywords:** Intracranial meningiomas, cranial surgery, clinical study, Radiosurgery

### GİRİŞ

Menenjiomalar orta-ileri yaş ve kadın nüfusta daha fazla görülen, çoğu benign olan ekstraaksiyal lezyonlardır<sup>1-4</sup>. Menenjiomaların çoğu benign iken, atipik %15 ve malign menenjiom ise %2'dir<sup>4-7</sup>. Ya klinik bir semptomla ve yahut insidental olarak teşhisi konulabilir<sup>1,4,8,9</sup>. Tümörün total olarak çıkarılması genellikle kür sağlar. Asemptomatik küçük tümörü olanlarda, yüksek ameliyat riski olan yaşlı hastalarda, kafa tabanı gibi cerrahi olarak zor ve derinde yerleşmiş olanlarda radyocerrahi yapılabilir<sup>10-12</sup>. Günümüzde kemoterapi ve hormon tedavisi; malign veya nüks etmiş hastalarda alternatif bir tedavi yöntemi olarak uygulanmaktadır<sup>3,13-15</sup>.

### YÖNTEMLER

Kliniğimizde Ocak 2012- Ocak 2018 yıllarında opere edilmiş ve menenjiom tanısı almış olan toplam 72 hasta retrospektif olarak incelendi. Hastalara ait bilgiler, dosyaları incelenerek;

anamnez, muayene bulguları, radyolojik görüntüleri, ameliyat raporları ve histopatolojik sonuçlarının değerlendirilmesi ile elde edildi. Hastaların yaşı, cinsiyeti, klinik şikâyetleri, nörolojik muayeneleri, lokalizasyonları ve patolojik tipleri tayin edildi. Radyolojik bulguları yerleşim yeri, vaskularitesi, hiperostozisin ve kalsifikasyonun olup olmamasına göre incelendi. Tümörlerin sınıflanmasında WHO klasifikasyonu kullanıldı.

### TARTIŞMA

Menejiomalar, ilk defa 1614 yıllarında Felix Plater tarafından otopsi çalışmasında tarif edilmiştir. Fransız cerrah Antoine Louis ilk cerrahi raporu 1754 yılında yazmıştır<sup>1,6,16</sup>. Psammomatöz menenjioma 1847 yılında Virchow tarafından tariflenmiştir. Parasagittal menenjiomanın ameliyatı ilk olarak 1910 yılında Cushing tarafından yapılmıştır<sup>1,4,6,17</sup>. Menenjiomlar, glial tümörler dışında en sık görülen beyin tümörleridir. Tüm primer beyin

tümörleri içinde yaklaşık %20 bir orana sahiptir<sup>4,8,18</sup>. Bu oran otopsi çalışmalarında %30'ı bulmaktadır. Ayrıca bu otopsi çalışmalarının yaklaşık %2'de insidental menenjioma tespit edilmiştir<sup>9,16,17,19</sup>. Menenjiomaların %90'ı intrakranial ve bununda %90'ı supratentoryal olarak yerleşir. Menenjiomalar spinal bölgede de görülebilmektedir<sup>20</sup>. Görülme sıklığı yaşla artar. En sık 40 - 60 yaş arası yetişkinlerde görülmektedir<sup>1,8,9</sup>. Kadınlarda yaklaşık 2 kat daha sıktır. Bizim serimizde, hastaların 47 (%65,3)'i kadın, 25 (%34,7)'i erkekti. Kadın/Erkek oranı: 1.88'dir. Olguların en küçüğü 19, en büyüğü 78 yaşındadır. 42 hasta 30-59 yaş grubundadır (Bu hastalar tüm hastaların %58,3'ünü oluşturmaktadır). Hastaların yaş ortalaması 44.7 olarak saptanmıştır.

Menapoz sonrasındaki kadınlarda fazla görülmesinin sebebi olarak; artmış olan endojen hormon seviyeleri ve tedavide kullanılan eksojen hormon seviyeleri gösterilmiştir<sup>10,11,21</sup>. Menenjiomalarla ilişkili olarak radyoizotop yöntemiyle progesteron ve östrojene ait reseptörler araştırılmış ve günümüzde steroid hormonuna ait reseptörlerine karşı geliştirilmiş olan monoklonal antikolar hastalarda tespit edilmiştir<sup>12-14</sup>. Etiyolojik faktörler arasında viral enfeksiyonlar, geçirilmiş travmalar, bazı malignitelerin predispozisyonu ve radyoterapi öyküsü bulunmaktadır. Kesin olarak gösterilmemişse de olgularda 1/3 oranında geçirilmiş ciddi travma öyküsü bulunmaktadır<sup>1-3,8,9</sup>. Risk faktörlerinden en bilineni radyasyona maruz kalmadır. Radyoterapi alanlarda 4 kat fazla menenjioma görüldüğü rapor edilmiştir<sup>1,8,11</sup>.

### Klinik

Tüm beyin tümörlerinde olduğu gibi klinik bulgular lezyonun yerleşim yerine göre değişmektedir. Menenjiomalar genellikle yavaş büyüyüp klinik tablo ortaya çıkana kadar tespit

edilmezler. Semptom vermeyen ve insidental olarak tanı konulanların çoğu radyolojik görüntülemelerde 2/3 oranında stabildir<sup>1,2,8,16</sup>. Büyüme hızı yılda 2-4 mm ve tümörün ikileme süresi yaklaşık 20 yıl kadardır<sup>4,6,9,17</sup>. Yavaş ilerleyen baş ağrısı sık görülmektedir. Menenjiomaların klinik semptomları sıklık sırasına göre %84,8 oranında baş ağrısı, %42,15 bulantı ve kusma, %27,61 epileptik atak, %18,60 motor defisit, %16,86 görme bozuklukları ile ve %10 oranında ise asemptomatik şekilde prezante olmaktadır<sup>1,4,8,22</sup>. Bizim serimizde ise, sıklık sırasına göre başvurma nedenleri ve nörolojik muayene bulguları: Baş ağrısı (%72,2), bulantı-kusma (%37,5), epilepsi (%25,0), motor defisit (%20,8)'dir (Tablo 1). Nörolojik muayenesi normal olan 9 (%12,5) hasta bulunmaktaydı. Hastaların çoğu, yakınmalar başladıktan 6 ay-3 yıl içinde tıbbi yardım için kliniğimize başvurmuştur.

**Tablo 1.** Olguların Semptom ve Muayene Bulguları

Baş ağrısı	52 (%72,2)
Bulantı- Kusma	27 (%37,5)
Epilepsi	18 (%25,0)
Motor defisit	15 (%20,8)
Bilinç değişikliği	13 (%18,1)
Duyu defisiti	11 (%15,3)
Kişilik değişikliği	10 (%13,9)
Görme bozukluğu	9 (%12,5)
Papil ödemi	9 (%12,5)
Konuşma bozukluğu	8 (%11,1)
Ataksi	5 (%6,9)
Kranial sinir tutuluşu	2 (%2,7)
İşitme bozukluğu	2 (%2,7)

### Radyolojik bulgular

Kontrastlı BT ve MRG görüntülemeleri teşhis ve tedavilerin planlamasında çok büyük öneme sahiptirler<sup>1,2,21</sup>. X- ray grafilerde karakteristik bazı bulgular gözlenebilir. Tümöral kalsifikasyonlar, güneş ışığı görüntüsü veren

kranium hiperosteozisi, sekonder olarak gelişen osteolitik bulgular, genişlemiş orta serebral arter oluşu, posterior klinoidin erozyon göstermesi ve sütürlerdeki separasyon gibi bulgular X-ray'de saptanabilir. En sık gözlenen röntgen belirtisi hiperostozdur<sup>1,2,4,8,18</sup>.

Yavaş büyüyen menenjiomanın kraniumda meydana getirdiği kronik belirtileri en iyi gösteren radyolojik tetkik BT'dir. Kalsifikasyon yaklaşık %25 gibi bir oranda görülür ve hiperosteozis gibi BT'de net bir şekilde görüntülenebilir<sup>6,9,16,17</sup>. Kontrastsız BT kesitlerinde menenjiomalar düzgün sınırlı, %25 izo veya %75 hiperdens olarak görünürler. Bazen tümör merkezinde veya periferde yerleşmiş küçük kistler gözlenebilir. BT'de genellikle geniş bir dural taban gözlenir. Kontrastlı BT kesitlerinde sıklıkla yoğun ve homojen kontrast tutulumu yanında dural tail gözlenir<sup>2,4-6,21</sup>.

MRG teşhis ve cerrahi plan için en değerli tanı yöntemidir. Atipik menenjioma, görüntüsü ile bazen %10-15 oranında malign gliom ve metastaz ile karıştırılabilir. T1-ağırlıklı non-kontrast sekanslarda %60-90 izointens olarak izlenirken, %10-30 hipointens olarak görüntülenirler. T2-ağırlıklı sekanslarda ise %30-40 hiperintens, %50 olgu ise izointens olarak görüntülenir. Ayrıca T2-ağırlıklı imajlarda %80-90 kadar bir oranda heterojen görünüme sahiptir. Bu heterojenite tümör vaskülaritesi, kistik yapısı ve tümörün kalsifiye olmasından kaynaklanmaktadır<sup>4,23,24</sup>. MRG'de yoğun ve homojen kontrast tutulumu gözlenir. Menenjiomalarda karakteristik bir özellik olan, ancak spesifitesi olmayan dural tail (kuyruk) bulgusunda gözlenir (Resim 1). Bu bulgu iyi kontrast tutan ve lezyon sınırından daha ileri uzanmış kalınlaşmış dura görüntüsü şeklinde tariflenir<sup>2,4,24,25</sup>. Ayrıca MRG venografi, dural sinüslerin ve büyük kortikal venlerin durumu hakkında bilgi vermektedir. Özellikle sekretuar menenjiomma hastalarında peritümöral ödem gözlenir (Resim 2). Buradaki ödemin tümör lokalizasyonu, histopatolojik

tipi, vaskülaritesi, tümörün sekretuar olması, venöz yapıların basıya uğraması gibi birçok faktörün etkili olduğu bilinmektedir<sup>21,23,25</sup>.

Serebral DSA ve 3D BT anjio sıklıkla cerrahi planlamadan önce vasküler yapıların tümörle ilişkisini değerlendirebilmek için kullanılmaktadır. Embolizasyon, preop hemostazın sağlanabilmesi için önemli bir yöntemdir. Genişlemiş olan multipl dural arterlerde "sunburst effect" görüntüsü, tümör içi venöz yapılardaki staz sonucu vasküler lekelenmeler görülebilmektedir<sup>1,2,18,21</sup>.

MRG spektroskopisinde %20 gibi bir oranda kreatin piki görülebilmektedir. Atipik menenjiomaların %60'ında laktik asit piki olabileceği öne sürülmektedir<sup>1,23,24</sup>.

Biz serimizde tanı yöntemi olarak Beyin BT 72 (%100) , MRG 71 (%98,6) ve lüzum görülmesi halinde serebral DSA 3 (%4,2), 3D BT Angiografi 15 (%20,8) ve MRG -Venografi 7 (%9,7) olguda kullanıldı. Sırayla en sık yerleştikleri lokalizasyonlar: konveksite 17 (%23,7), parasagittal 14 (%19,5), sfenoid kanat 9 (%12,5), tüberkulum sella 7 (%9,7) ve falks 7 (%9,7) bölgesidir (Tablo 2) (Resim 3-6).

Patolojik özellikler

**Tablo 2.** Menenjiomaların radyolojik olarak yerleşim yerlerine göre dağılımı

Konveksite	17 (%23,7)
Parasagittal	14 (%19,5)
Sfenoid kanat	9 (%12,5)
Tüberkulum sella	7 (%9,7)
Falks	7 (%9,7)
Olfaktor oluk	6 (%8,4)
Tentoryal	3 (%4,2)
Pontoserebellar köşe	2 (%2,7)
Foramen magnum	2 (%2,7)
Klival	2 (%2,7)
İntraventricüler	1 (%1,4)
Orta fossa	1 (%1,4)
Multipl	1 (%1,4)

WHO klasifikasyonuna göre menenjiomalar üç ana gruba ayrılmıştır<sup>26</sup> (Tablo 3). Histopatolojik tanı aşamasında epitelyal membran antijeni, laminin, vimentin, fibronektin, CEA, S-100 ve keratin gibi ajanlar kullanılmaktadır<sup>5,18,19,21</sup>. Literatüre bakıldığında en sık görülen histopatolojik tipin meningotelyomatöz tip olduğu görülmektedir. İkinci olarak transizyonel tipin olduğu bildirilmektedir<sup>1,21,24</sup>. Bizim serimizde 29 (%40,3) ile en sık meningotelyomatöz, 13 (%18,1) fibröz, 9 (%12,5) transizyonel, 6 (%8,3) oranında psammomatöz tip şeklinde tespit edildi. Histopatolojik tiplerin görülme sıklığı Tablo 4 ile gösterilmektedir.

**Tablo 3.** Menenjiomaların WHO Sınıflaması

<b>I Menenjioma</b>	<b>Grade</b>
- meningotelyal	(grade I)
- fibröz	(grade I)
- transizyonel	(grade I)
- psammomatöz	(grade I)
- angiomatöz	(grade I)
- mikrokistik	(grade I)
- sekretuar	(grade I)
- lenfoplasmositten zengin	(grade I)
- metaplastik	(grade I)
<b>II Atipik</b>	<b>(grade II)</b>
kordoid	(grade II)
clear cell	(grade II)
<b>III Anaplastik</b>	<b>(grade III)</b>
Papiller	(grade III)
Rabdoid	(grade III)

**Tablo 4.** Histopatolojik tanıları

<b>Histolojik Tanı</b>	<b>Görülme sıklığı</b>
Meningotelyal	29 (%40,3)
Fibröz	<b>13</b> (%18,1)
Transizyonel	<b>9</b> (%12,5)
Psammomatöz	<b>6</b> (%8,3)
Angiomatöz	<b>3</b> (%4,2)
Papiller	<b>2</b> (%2,7)
Sekretuar	<b>1</b> (%1,4)
<b>Atipik</b>	6 (%8,3)
<b>Malign</b>	<b>3</b> (%4,2)

### Tedavi

Menenjiomalarda primer tedavi cerrahidir. Hastanın yaşı, kliniği, preoperatif performans skoru gibi hastaya bağlı faktörler ile; semptom, rezeksiyon, tedavinin amacı gibi tedaviye bağlı faktörler değerlendirilerek cerrahi kararı ona göre verilmelidir. Total rezeksiyon ile tam olarak kür sağlanır<sup>12,22,27,28</sup>. Bu rezeksiyon derecesi postoperatif ilk 72 saatte kontrastlı BT veya MRG ile kontrol edilebilmektedir. Tümörün nüks etmesi, rezeksiyon derecesine ve histopatoloji sonucuna bağlı olarak değişmektedir<sup>3,14,27,29</sup>. Cerrahi rezeksiyon için en sık kullanılan dereceleme sistemi Simpson sınıflamasıdır. Simpson sınıflamasında grade yükseldikçe rekürrens oranında artmaktadır. Grade 1 için 10 yıllık rekürrens oranı %9 iken, grade 3 için bu oran %29'a yükselmektedir (Tablo 5)<sup>1,3,12,30,31</sup>. Bizim serimizde cerrahi tedavideki rezeksiyonumuzun Simpson sınıflamasına göre; hastaların 57 (%79,2)'i grade I, 8 (%11,1)'i grade II, 2 (%2,8)'i grade III, 4 (%5,5)'i grade IV ve 1 (%1,4)'i grade V olarak değerlendirilmiştir.

**Tablo 5.** Menenjiomalar için Simpson Sınıflandırma Sisitemi

Grade	Rezeksiyon	10 - yıllık rekürrens oranı
Grade I	Makroskopik GTR + dura, sinüs ve kemik rezeksiyonu	%9
Grade II	Makroskopik GTR + dural bağlantının kuagulasyonu	%19
Grade III	Sadece Makroskopik GTR	%29
Grade IV	Subtotal parsiyel rezeksiyon	%40
Grade V	Biyopsi	

Menenjiomaların hem cerrahi kararın verilmesinde hem de cerrahi sonrası yaşam kalitesi ve sürvi üzerinde etkili olan; hastaların yaşı, preoperatif performans skalası, tümörün lokalizasyonu, büyüklüğü, rezeksiyon derecesi, histopatolojik tanısı gibi birçok prognostik faktör rol oynamaktadır. Kavernöz sinüs, optik sinir kılıfı, petroklival bölge ve superior sagittal sinüs v.b. ulaşılması zor bölge tümörlerinde subtotal parsiyel rezeksiyon uygulanmaktadır. Bunun ise total rezeksiyona göre dört kat daha fazla mortalite riski bulunmaktadır<sup>5,19,27,29,30</sup>. Ayrıca, bu bölgelerde total rezeksiyon yapılamazsa, yerine dekompresif cerrahi sonrası radyocerrahinin mortalitesi daha düşüktür<sup>7</sup>. Atipik menenjiomalarda da %38-78 arasında 5 yıllık rekürrens oranı bulunmaktadır.

Cerrahi tedavi genç olan, semptomatik, kalsifikasyon bulunmayan, tümörde infiltrasyon ve genişleme bulunan hastalarda düşünülmelidir. Asemptomatik, yüksek ameliyat riski olan, yaşlı, kafa tabanı gibi ulaşılması zor lokalizasyonlarda tümörü bulunan hastalarda seri görüntülemelerle yakın takip tercih edilebilir. Bu takipte ilk MRG 3. ay olmak üzere, ikincisi 6. ay ve sonrasında da yıllık takipler önerilir. Hasta takiplerinde gerek görülürse, ve büyüme olursa cerrahi ve/veya radyocerrahi önerilir. Menenjiomaların komplikasyonları; histolopatolojik tipine ve yerleşim yerine göre değişmekle birlikte %2-30 oranında görülmektedir. Mortalite oranı ise %1-14 arası değişmekte iken, yaşlı hastalarda bu oran daha yüksektir<sup>3,6,12,28</sup>. Bizim serimizde; postoperatif 3 (%4,2) olguda medikal tedavi ile

düzelen enfeksiyon gelişmiştir. 5 (%6,9) hastanın nörolojik defisitinde artış olmuştur. Mortalite oranımız 3 (%4,2) iken, morbidite oranımız 12 (%16,6)'dir.

Radyoterapi (RT); rekürrensi olanlarda, subtotal eksizyon yapılmış olanlarda ve atipik veya malign menenjiomaların cerrahi tedavisi sonrasında uygulanmaktadır<sup>11-13</sup>. Ortalama olarak 50-55 Gy median dozda yapılmaktadır. Stereotaksik olarak yapılan RT sıklıkla < 35 mm küçük olan tümörlere, cerrahiye uygun olmayan vakalarda, başka sistemik hastalığı olan yaşlı hastalarda uygulanmaktadır. Tümörde RT sonrası görülen volüm azalması, kitlenin lokal kontrolü açısından efektif ve güvenlidir<sup>10,32,33</sup>. Terapötik aralık %50 izodozda 12-16 Gray'dir. Adjuvan olarak uygulanan RT nüks oranlarında düşüş sağlamaktadır<sup>10-12,15</sup>. Bizim çalışmamızda da atipik ve malign menenjiom tanısı almış 9 (%12,5) hastamıza, cerrahi sonrasında RT ve cyber veya gamma-knife uygulanmıştır.

Hormonoterapi, kemoterapi ve bioterapi son dekatlarda uygulanmakta olan diğer tedavi şekillerindedir. Kadınlarda fazla görülmesi ve progesteron reseptörünün %70, östrojen reseptörünün ise %30 civarında pozitif olması gibi biyokimya bulguları, bu tümörlerin hormonal büyümeye sahip oldukları hipotezini desteklemektedir<sup>13,15,32,33</sup>. Hormonal tedavi rekürrens göstermiş olan tümörlerde ve ayrıca benign menenjiomalar için de uygulanmaktadır<sup>11,14,33</sup>. Tamoksifen östrojen reseptörü antagonisti, mifepristone progesteron antagonisti olarak ve megestrol

asetat ise oral progesteron agonisti olarak tedavide kullanılan ajanlardır<sup>11,13,33</sup>.

Rekombinant interferon alfa tedavisinin, in-vitro ekilmiş olan insan menenjiom hücrelerinde büyümeyi engellediği gösterilmiştir<sup>12,34</sup>. Yine in vitro olarak ekilmiş insan menenjiom hücrelerinde hydroxyurea'nin, apoptozu indükleyerek tümör büyümesini engelleyen oral kemoterapötik bir ajan olduğu gösterilmiştir<sup>3,15,35</sup>. Çoklu Kemoterapi (siklofosamid, vinkristin, adriamisin,) ise; agresif, malign, cerrahi ve RT'ye direnç gösteren tümörlerde denenebilir<sup>34,36,37</sup>.

### SONUÇ

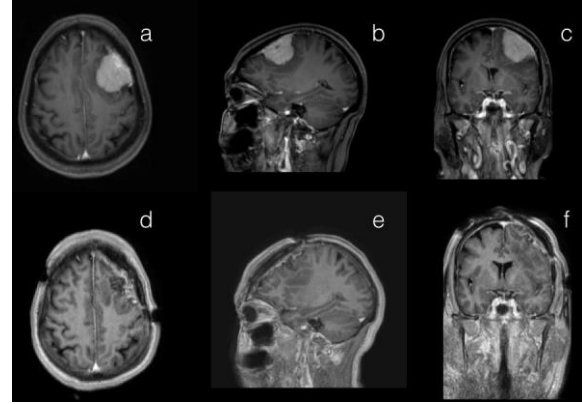
İntrakranial menenjiomalar malign tipleri dışında; genellikle benign özellikte yavaş büyüyen, erken tanı konulup, total çıkarıldığında tam kür sağlanan, rekürrens oranı son derece düşük olan tümörlerdir. Menenjiomalarda cerrahi kararın verilmesinde ve survide; hastaların yaşı, preoperatif performans skalası, tümörün lokalizasyonu, büyüklüğü, rezeksiyon derecesi, histopatolojik özellikleri gibi birçok faktör rol oynamaktadır. Asemptomatik, küçük boyutta, ameliyata uygun olmayan, yaşlı, kafa tabanı, kavernoöz sinüs gibi ulaşılması zor lokalizasyonlarda bulunan hastalarda seri görüntülemelerle yakın takip ve gereğinde cerrahi/ radyocerrahi tercih edilebilir. Bu takiplerde de ilk MRG 3. ay olmak üzere, ikincisi 6. ay ve sonrasında da yıllık takipler önerilir. Genç olan ve kalsifikasyonu bulunmayanlarda hızlı büyüme riski nedeniyle cerrahi düşünülmalıdır.

**Çıkar Çatışması Beyanı:** Yazarlar çıkar çatışması olmadığını bildirmişlerdir.

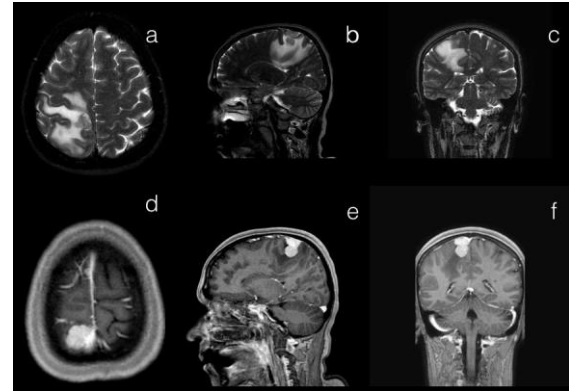
**Finansal Destek:** Bu çalışma her hangi bir fon tarafından desteklenmemiştir.

**Declaration of Conflicting Interests:** The authors declare that they have no conflict of interest.

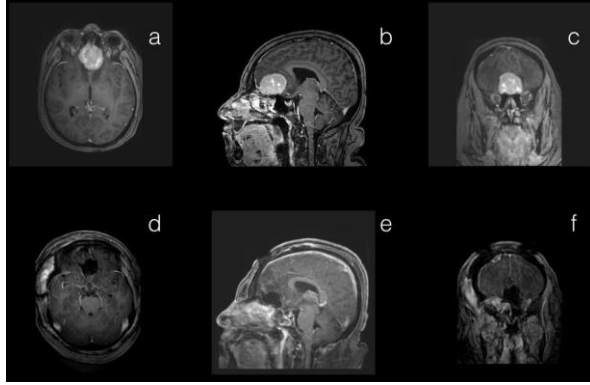
**Financial Disclosure:** No financial support was received.



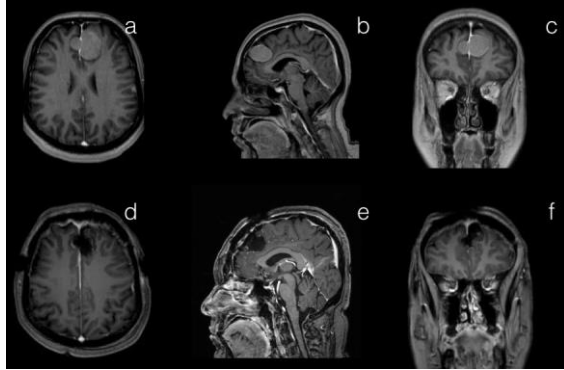
**Resim 1.** Sol fronto-parietal konveksite menenjiomu olan 52 yaşındaki kadın hastamızın; preoperatif axial (a), sagittal (b) ve coronal (c) kesit kontrastlı kranial MRG görüntüleri (dural tail olması dikkati çekmektedir). Aynı hastamızın postoperatif axial (d), sagittal (e) ve coronal (f) kesit kontrastlı kontrol kranial MRG görüntüleri.



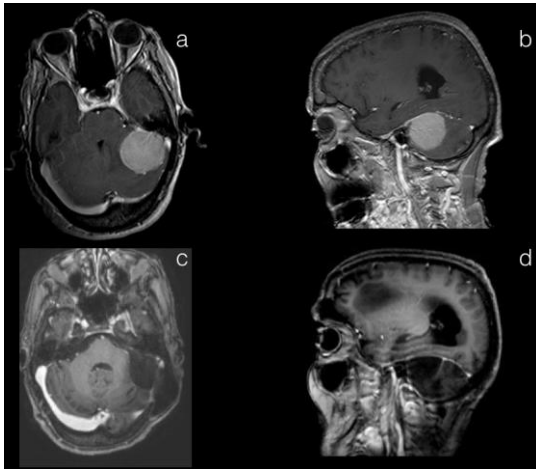
**Resim 2.** Sekretuvar menenjioma tanısı almış olan 43 yaşındaki kadın hastamızın; tümörü küçük olmasına rağmen peritümöral ödemin fazlalığını gösteren preoperatif axial (a), sagittal (b) ve coronal (c) kesit kontrastsız T2-ağırlıklı kranial MRG görüntüleri. Aynı hastamızın preoperatif axial (d), sagittal (e) ve coronal (f) kesit kontrastlı kranial MRG görüntüleri.



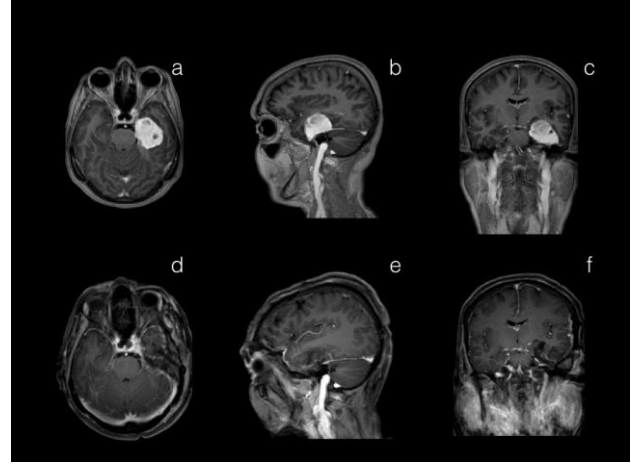
**Resim 3.** Olfaktor oluk menenjiomu olan 48 yaşındaki kadın hastamızın; preoperatif axial (a), sagittal (b) ve coronal (c) kesit kontrastlı kranial MRG görüntüleri. Aynı hastamızın postoperatif axial (d), sagittal (e) ve coronal (f) kesit kontrastlı kontrol kranial MRG görüntüleri.



**Resim 4.** Falks menenjiomu olan 41 yaşındaki kadın hastamızın; preoperatif axial (a), sagittal (b) ve coronal (c) kesit kontrastlı kranial MRG görüntüleri. Aynı hastamızın postoperatif axial (d), sagittal (e) ve coronal (f) kesit kontrastlı kontrol kranial MRG görüntüleri.



**Resim 5.** Tentorial yerleşimli menenjiomu olan 72 yaşındaki kadın hastamızın; preoperatif axial (a), sagittal (b) kesit kontrastlı kranial MRG görüntüleri. Aynı hastamızın postoperatif axial (c), sagittal (d) kesit kontrastlı kontrol kranial MRG görüntüleri.



**Resim 6.** Orta fossada menenjiomu olan 50 yaşındaki kadın hastamızın; preoperatif axial (a), sagittal (b) ve coronal (c) kesit kontrastlı kranial MRG görüntüleri. Aynı hastamızın postoperatif axial (d), sagittal (e) ve coronal (f) kesit kontrastlı kontrol kranial MRG görüntüleri.

#### KAYNAKLAR

1. Bondy M, Ligon BL. Epidemiology and etiology of intracranial meningiomas: a review. *J Neurooncol.* 1996; 29: 197-205.
2. Longstreth WT, Jr., Dennis LK, McGuire VM, Drangsholt MT, Koepsell TD. Epidemiology of intracranial meningioma. *Cancer.* 1993; 72: 639-48.
3. Nakasu S, Fukami T, Jito J, Nozaki K. Recurrence and regrowth of benign meningiomas. *Brain Tumor Pathol.* 2009; 26: 69-72.
4. Wiemels J, Wrensch M, Claus EB. Epidemiology and etiology of meningioma. *J Neurooncol.* 2010; 99: 307-14.
5. Colakoglu N, Demirtas E, Oktar N, Yunttem N, Islekel S, Ozdamar N. Secretory meningiomas. *J Neurooncol.* 2003; 62: 233-41.
6. Niuro M, Yatsushiro K, Nakamura K, Kawahara Y, Kuratsu J. Natural history of elderly patients with asymptomatic meningiomas. *J Neurol Neurosurg Psychiatry.* 2000; 68: 25-8.
7. Apra C, Peyre M, Kalamarides M. Current treatment options for meningioma. *Expert Rev Neurother.* 2018; 18: 241-9.
8. Alexiou GA, Gogou P, Markoula S, Kyritsis AP. Management of meningiomas. *Clin Neurol Neurosurg.* 2010; 112: 177-82.
9. Firsching RP, Fischer A, Peters R, Thun F, Klug N. Growth rate of incidental meningiomas. *J Neurosurg.* 1990; 73: 545-7.
10. Black PM. Hormones, radiosurgery and virtual reality: new aspects of meningioma management. *Can J Neurol Sci.* 1997; 24: 302-6.



11. Claus EB, Black PM, Bondy ML et al. Exogenous hormone use and meningioma risk: what do we tell our patients? *Cancer*. 2007; 110: 471-6.
12. Kaba SE, DeMonte F, Bruner JM et al. The treatment of recurrent unresectable and malignant meningiomas with interferon alpha-2B. *Neurosurgery*. 1997; 40: 271-5.
13. Chamberlain MC, Glantz MJ, Fadul CE. Recurrent meningioma: salvage therapy with long-acting somatostatin analogue. *Neurology*. 2007; 69: 969-73.
14. Jhavar BS, Fuchs CS, Colditz GA, Stampfer MJ. Sex steroid hormone exposures and risk for meningioma. *J Neurosurg*. 2003; 99: 848-53.
15. Newton HB, Slivka MA, Stevens C. Hydroxyurea chemotherapy for unresectable or residual meningioma. *J Neurooncol*. 2000; 49: 165-70.
16. Phillips LE, Koepsell TD, van Belle G, Kukull WA, Gehrels JA, Longstreth WT, Jr. History of head trauma and risk of intracranial meningioma: population-based case-control study. *Neurology*. 2002; 58: 1849-52.
17. Sanson M, Cornu P. Biology of meningiomas. *Acta Neurochir (Wien)*. 2000; 142: 493-505.
18. Rao S, Sadiya N, Doraiswami S, Prathiba D. Characterization of morphologically benign biologically aggressive meningiomas. *Neurol India*. 2009; 57: 744-8.
19. Bollag RJ, Vender JR, Sharma S. Anaplastic meningioma: progression from atypical and chordoid morphotype with morphologic spectral variation at recurrence. *Neuropathology*. 2010; 30: 279-87.
20. Bozkurt M, Gökmez C, Okçu M et al. Paraplegia due to missed thoracic meningioma after lumbar spinal decompression surgery: A case report and review of the literature. *Dicle Medical Journal*. 2014; 41: 210-3.
21. Jaaskelainen J. Seemingly complete removal of histologically benign intracranial meningioma: late recurrence rate and factors predicting recurrence in 657 patients. A multivariate analysis. *Surg Neurol*. 1986; 26: 461-9.
22. Braunstein JB, Vick NA. Meningiomas: the decision not to operate. *Neurology*. 1997; 48: 1459-62.
23. Buhl R, Nabavi A, Wolff S et al. MR spectroscopy in patients with intracranial meningiomas. *Neurol Res*. 2007; 29: 43-6.
24. Saloner D, Uzelac A, Hetts S, Martin A, Dillon W. Modern meningioma imaging techniques. *J Neurooncol*. 2010; 99: 333-40.
25. Pereira-Filho Nde A, Soares FP, Chemale Ide M, Coutinho LM. Peritumoral brain edema in intracranial meningiomas. *Arq Neuropsiquiatr*. 2010; 68: 346-9.
26. Louis DN, Perry A, Reifenberger G et al. The 2016 World Health Organization Classification of Tumors of the Central Nervous System: a summary. *Acta Neuropathol*. 2016; 131: 803-20.
27. Ichinose T, Goto T, Ishibashi K, Takami T, Ohata K. The role of radical microsurgical resection in multimodal treatment for skull base meningioma. *J Neurosurg*. 2010; 113: 1072-8.
28. Landeiro JA, Goncalves MB, Guimaraes RD et al. Tuberculom sellae meningiomas: surgical considerations. *Arq Neuropsiquiatr*. 2010; 68: 424-9.
29. Shukla D, Behari S, Jaiswal AK, Banerji D, Tyagi I, Jain VK. Tentorial meningiomas: operative nuances and perioperative management dilemmas. *Acta Neurochir (Wien)*. 2009; 151: 1037-51.
30. Paiva-Neto MA, Tella OI, Jr. Supra-orbital keyhole removal of anterior fossa and parasellar meningiomas. *Arq Neuropsiquiatr*. 2010; 68: 418-23.
31. Hastürk AE, Basmacı M, Canbay S et al. Intracranial Meningiomas: Analysis of 56 Patients. *Türk Nöroşirürji Dergisi* 2011, Cilt: 21, Sayı: 1, 1-7 1. 2011; 21: 1-7.
32. Lee JY, Niranjan A, McInerney J, Kondziolka D, Flickinger JC, Lunsford LD. Stereotactic radiosurgery providing long-term tumor control of cavernous sinus meningiomas. *J Neurosurg*. 2002; 97: 65-72.
33. Ojemann SG, Sneed PK, Larson DA et al. Radiosurgery for malignant meningioma: results in 22 patients. *J Neurosurg*. 2000; 93 Suppl 3: 62-7.
34. Kyritsis AP. Chemotherapy for meningiomas. *J Neurooncol*. 1996; 29: 269-72.
35. Gupta V, Su YS, Samuelson CG et al. Irinotecan: a potential new chemotherapeutic agent for atypical or malignant meningiomas. *J Neurosurg*. 2007; 106: 455-62.
36. Chamberlain MC, Tsao-Wei DD, Groshen S. Temozolomide for treatment-resistant recurrent meningioma. *Neurology*. 2004; 62: 1210-2.
37. Chamberlain MC, Tsao-Wei DD, Groshen S. Salvage chemotherapy with CPT-11 for recurrent meningioma. *J Neurooncol*. 2006; 78: 271-6.