

PRESENTACIÓN DE CASO

Hidrocefalia normotensa. Presentación de un caso

Normal Pressure Hydrocephalus. Case Presentation

María Octavina Rodríguez Roque¹ Didiesdle Herrera Alonso² Ada Sánchez Lozano² Marines Herrera Rodríguez²

¹ Dirección Provincial de Salud, Cienfuegos, Cienfuegos, Cuba, CP: 55100

² Hospital General Universitario Dr. Gustavo Aldereguía Lima, Cienfuegos, Cienfuegos, Cuba, CP: 55100

Cómo citar este artículo:

Rodríguez-Roque M, Herrera-Alonso D, Sánchez-Lozano A, Herrera-Rodríguez M. Hidrocefalia normotensa. Presentación de un caso. **Medisur** [revista en Internet]. 2017 [citado 2021 Ago 21]; 15(1):[aprox. 6 p.]. Disponible en: <http://medisur.sld.cu/index.php/medisur/article/view/3399>

Resumen

La hidrocefalia normotensa, también conocida como hidrocefalia crónica del adulto, se produce habitualmente en personas mayores debido a un aumento de líquido cefalorraquídeo en las cavidades cerebrales, sin que por lo general se produzca un aumento de la presión intracraneal, pero que puede llegar a dañar el cerebro. Por tales razones se presenta el caso de una paciente de 67 años de edad, mestiza, casada, fumadora inveterada que comenzó a sufrir caídas frecuentes sin causa aparente, apraxia a la marcha, trastornos esfinterianos y perseverancia. Luego de visitar varias especialidades durante un periodo de cuatro años, sin encontrar diagnóstico, acudió a consulta de neurología refiriendo empeoramiento de los trastornos de la marcha, trastornos esfinterianos y caídas muy frecuentes. Se inició protocolo de investigación por sospecha clínica de hidrocefalia normotensa, que fue constatada por tomografía axial computarizada simple de cráneo, mediante la que se observó dilatación del tercer ventrículo sin visualizar el cuarto, con circunvoluciones y surcos borrados. Mediante resonancia magnética nuclear se comprobó la hidrocefalia. Se realizó ingreso con tratamiento médico y quirúrgico. Se seleccionó la válvula adecuada en base a las características hidrodinámicas del sistema derivativo. Se logró la corrección de la hidrocefalia normotensa. Esta presentación tiene por objetivo actualizar los aspectos clínicos, diagnósticos y terapéuticos de esta entidad nosológica.

Palabras clave: hidrocéfalo normotenso, diagnóstico clínico, tomografía, presentación de caso

Abstract

Normal Pressure Hydrocephalus, also known as Adult Chronic Hydrocephalus is usually produced in elder people due to an increase of cerebrospinal fluid in brain cavities, in general without an increase of intracranial pressure, but which can damage the brain. For such reasons, the case of a 67 year old mestizo, married patient is presented. She is an inveterate smoker who started suffering frequent falls without apparent cause, motor apraxia, sphincter disorders and perseverance. After consulting various specialties during a period of four years without diagnosis, she came to the Neurology consultation office reporting a deterioration of walking disturbances, sphincter disorders and very frequent falls. A research protocol was started due to the clinical suspect of normal pressure hydrocephalus which was confirmed by simple CT scan. It showed a dilation of the third ventricle without visualizing the fourth with effacement of convolutions and furrows. Through a Magnetic Resonance hydrocephalus was corroborated. She was admitted with medical and surgical treatment. An adequate valve was selected considering the hydrodynamic characteristics of the derivative system. Normal pressure hydrocephalus was corrected. This presentation is aimed at updating clinical diagnostic and therapeutic aspects of this nosological entity.

Key words: hydrocephalus, normal pressure, clinical diagnosis, tomography, case report

Aprobado: 2017-01-05 14:13:21

Correspondencia: María Octavina Rodríguez Roque. Dirección Provincial de Salud. Cienfuegos. vdprimero@dps.cfg.sld.cu

INTRODUCCIÓN

La hidrocefalia normotensa, también conocida como hidrocefalia crónica del adulto, se produce habitualmente en personas mayores y está causada por un aumento de líquido cefalorraquídeo en las cavidades cerebrales, sin que por lo general se produzca un aumento de la presión intracraneal, pero que puede llegar a dañar el cerebro.¹

En 1964, Salomón Hakim publicó la descripción clínica de una serie de tres pacientes que presentaban un cuadro de demencia progresiva, alteraciones de la marcha y una dilatación variable del sistema ventricular que se acompañaba de una presión del líquido cefalorraquídeo (LCR), evaluada mediante manometría lumbar, normal. Los tres pacientes presentaron una recuperación neurológica completa después de la implantación de una derivación interna de LCR.

Uno de los problemas que presenta esta enfermedad para establecer un diagnóstico correcto es identificar los principales síntomas que produce, frecuentes en otras enfermedades propias de las personas mayores.¹⁻³

Para su adecuado diagnóstico deben estar presentes al menos tres de los siguientes síntomas:

- Deterioro cognitivo con pérdida de memoria, falta de atención y apatía.
- Demencia.
- Incontinencia urinaria y fecal.
- Trastornos de la marcha.

La hidrocefalia normotensa o hidrocefalia crónica del adulto (HCA) es una entidad que se manifiesta en sus formas completas por un cuadro de demencia progresiva, alteraciones de la marcha e incontinencia de esfínteres.³⁻⁵

Para el diagnóstico es importante tener en cuenta, personas con trastornos de la marcha y episodios de caídas sin demostrar causa aparente. El trastorno de la marcha no es solo uno de los síntomas iniciales, sino que también es una de las manifestaciones clínicas más características de este síndrome.

Algunos autores han descrito las alteraciones encontradas como "apraxia de la marcha".^{6,7}

Sin embargo, hay que señalar que no se ha

establecido un patrón de marcha típico para este síndrome. Los pacientes con una HCA pueden manifestar alteraciones de la marcha que oscilan desde la simple inestabilidad hasta una imposibilidad total para la deambulación. En fases iniciales del síndrome, el paciente puede presentar una deambulación enlentecida, con dificultad para iniciar la marcha o realizar los giros.^{8,9}

En casos más avanzados, el paciente suele presentar, aunque no de forma invariable, una ampliación de la base de sustentación, pasos cortos, una menor elevación de los pies al caminar y una flexión.⁸⁻¹⁰

Las alteraciones cognitivas y conductuales de los pacientes con una HCA incluyen una serie de cambios mentales, en general de inicio insidioso, caracterizados de forma casi patognomónica por una alteración inicial de la memoria reciente.^{10,11} De manera progresiva, a las alteraciones de memoria se añaden alteraciones en diversas capacidades cognitivas como las funciones ejecutivas, velocidad en el procesamiento de la información, praxis constructiva, funciones visuoespaciales y cambios en el comportamiento. Los déficits cognitivos de estos pacientes presentan características de tipo fronto-subcortical, con ausencia de signos de afasia y agnosia típicos de aquellos pacientes con una disfunción cortical predominante.¹¹⁻¹³

También se han descrito alteraciones de la atención y concentración, desorientación temporal y espacial, desorganización del grafismo (escritura y dibujo), enlentecimiento y una alteración más específica de las funciones frontales o ejecutivas. El deterioro cognitivo conduce a una dependencia progresiva y variable para las actividades de la vida diaria. El patrón conductual de los pacientes con HCA viene dominado por una falta de espontaneidad e iniciativa, bradipsiquia, apatía, indiferencia y trastornos de la concentración y fácil distractibilidad.¹⁴⁻¹⁶

El trastorno de esfínteres suele iniciarse con una micción imperiosa, seguida de una incontinencia vesical esporádica. Inicialmente, estos síntomas suelen ser atribuidos a problemas prostáticos en el hombre o ginecológicos en las mujeres.¹⁷ En los casos más avanzados, la incontinencia pasa a ser continua y puede acompañarse, en un número reducido de casos, de incontinencia del esfínter anal.^{17,18} Es necesario enfatizar en que el trastorno de esfínteres, junto con las alteraciones

de la marcha, son los síntomas clínicos que revierten con mayor rapidez después de la colocación de una derivación de LCR.^{19,20}

El diagnóstico oportuno permite establecer el protocolo de estudio y tratamiento a los pacientes con sospecha de HCA.²¹

El objeto de esta presentación es realizar una revisión para actualizar los aspectos clínicos, diagnósticos y terapéuticos de la HCA.

PRESENTACIÓN DEL CASO

Paciente femenina, de 67 años de edad, mestiza, casada, fumadora inveterada con antecedentes de bronquitis crónica, que comenzó a sufrir caídas frecuentes sin causa aparente, apraxia a la marcha, trastornos esfinterianos y perseverancia. Luego de visitar varias especialidades durante un periodo de cuatro años, sin encontrar diagnóstico, acudió a consulta de neurología del Hospital General Universitario Dr. Gustavo Aldereguía Lima, de Cienfeugos, refiriendo empeoramiento de los trastornos de la marcha de los cuales sufría, trastornos esfinterianos y caídas muy frecuentes.

Se inició protocolo de investigación por sospecha clínica de hidrocefalia normotensa ante el cuadro

encontrado.

Al examen físico se comprobó:

- Trastornos de la marcha con caídas frecuentes y alteraciones de tipo apraxia de la marcha y astasia.
- Trastornos esfinterianos de tipo incontinencia de esfínter vesical.
- Perseveración, trastornos de la atención y de la concentración.
- Signos de disfunción fronto temporal.

Exámenes complementarios

Hemoquímica: dentro de los parámetros normales.

Estudio neuropsicológico: a favor de deterioro cognitivo leve, con alteraciones en la programación, atención, memoria, perseverancia, disminución de su capacidad de respuesta y alteraciones del oído fonemático.

Se indicó TAC de cráneo simple: SH15 6356. Se comprobó en ella dilatación del tercer ventrículo sin visualizar el 4to ventrículo, con circunvoluciones y surcos borrados. Se comprobó hidrocefalia. (Figuras 1 y 2).

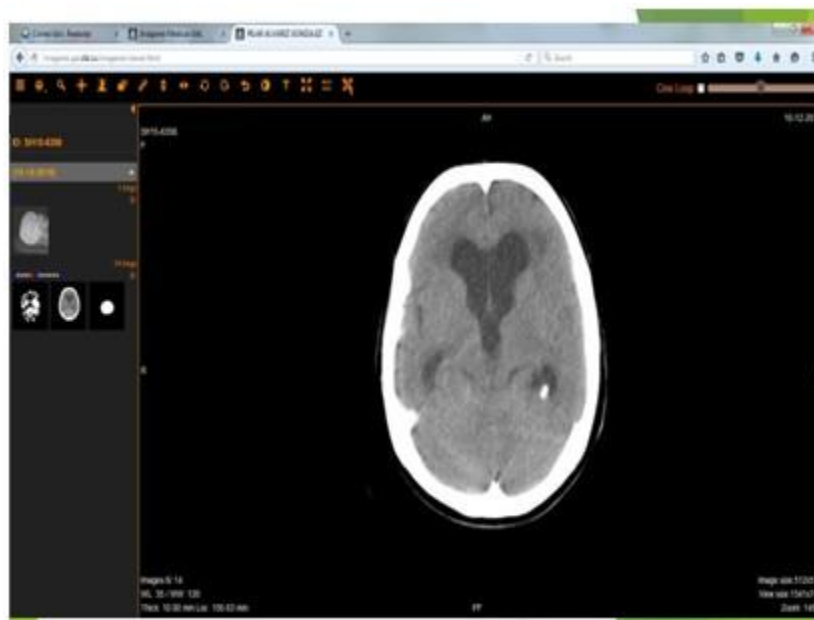

Figura 1: Tomografía de cráneo simple. Se observa dilatación del tercer ventrículo sin visualizar el cuarto, con circunvoluciones y surcos borrados.

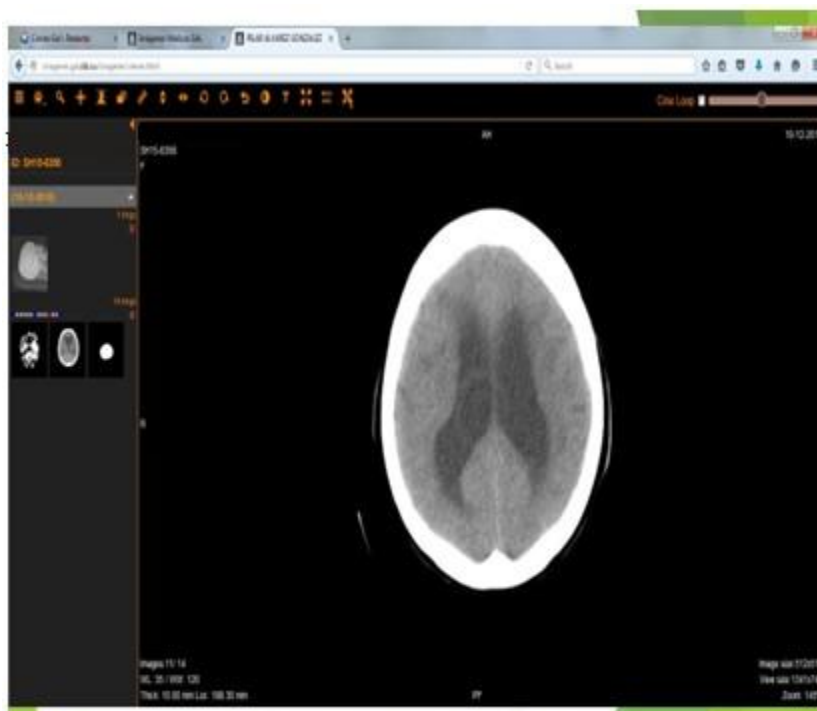


Figura 2. Tomografía de cráneo simple. Se observa dilatación de los ventrículos laterales con circunvoluciones y surcos borrados, se comprueba hidrocefalia obstructiva.

Se realizó ingreso en Servicio de Neurología y se impuso tratamiento médico. Se evaluó con neurocirugía para tratamiento quirúrgico. Se seleccionó la válvula adecuada en base a las características hidrodinámicas del sistema derivativo y se concluyó como una hidrocefalia normotensa o crónica del adulto que se logró corregir.

DISCUSIÓN

El síndrome de Hakim Adams, o hidrocefalia normotensa, se debe tener en cuenta ante un cuadro progresivo de alteración de la marcha, trastornos esfinterianos y demencia, principalmente en pacientes mayores de 65 años.^{1,10,11}

Se caracteriza por presentar dilatación ventricular con presión de líquido cefalorraquídeo (LCR) normal o baja. Clínicamente presenta una tríada constituida por alteración de la marcha, trastornos esfinterianos y alteraciones neurocognitivas.¹⁻¹⁸

Se estima que las demencias afectarán a 81 millones de personas en el mundo para el 2040, y que la incidencia del síndrome de Hakim Adams actualmente corresponde al 10 % de las demencias. En USA la prevalencia es de 0,2-1.8 cada 100 000 por año. En Japón, el 1 % de los mayores de 65 años padece este síndrome, la prevalencia estimada es de 21.9/100 000 habitantes. Se ha detectado entre el 9 y el 15 % de los pacientes internados en hogares geriátricos.¹⁸

El problema de salud que constituye la HCA, si tenemos en cuenta su prevalencia de 0,2 -5,5 casos nuevos /100 000 habitantes y una prevalencia de 0,03 en menores de 65 años y de 0,2 a 2,9 en mayores de 65 años, se debe tener presente, si estas representan el 6 % de todas las demencias.^{18,19}

El cuadro clínico puede presentarse con demencia o trastornos cognoscitivos, así como alteraciones de la marcha y el equilibrio.^{18,19}

En un paciente con demencia, no es difícil de detectar si se conocen los elementos necesarios, así como la diversidad de criterios para cada una de las manifestaciones de la enfermedad. Quizás sea el facultativo en la atención primaria de salud el que generalmente realiza este diagnóstico; sin embargo, es necesario definir el tipo de enfermedad demencial que padece el paciente, lo cual puede hacerse en la atención primaria, pero corresponde más a centros de atención secundaria, que cuentan con determinados medios para el diagnóstico definitivo.^{18,19}

En aras de brindar un servicio de salud más completo y de un mejor aprovechamiento de los recursos, se deben aplicar estos criterios y conducir por una vía más rápida al paciente con demencia.^{19,20}

La HCA es una entidad en la cual pensar con la disminución progresiva de la reabsorción del LCR en personas de más de 65 años, por lo que resulta obvio el aumento de la prevalencia en esta entidad la cual debe incluirse en el diagnóstico diferencial de las demencias o del estudio de pacientes con deterioro cognitivo.²⁰ El aumento de la esperanza de vida de la población y la evidencia de que los mecanismos de reabsorción de LCR se alteran a medida que aumenta la edad, debe alertar al clínico sobre la posibilidad de este síndrome.²¹

La coexistencia de varios procesos en un mismo paciente incrementa la posibilidad de encontrar casos en los que el deterioro cognitivo tenga un origen múltiple.²² El diagnóstico de una alteración en la dinámica del LCR puede aportar una mejoría clínica, fundamentalmente en la marcha y en el control de esfínteres, y permite que mejore la calidad de vida del paciente y de su entorno familiar.^{23,24}

Los objetivos clínicos deben centrarse en un diagnóstico precoz y oportuno del síndrome HCA, ya que permite realizar los estudios necesarios y la orientación terapéutica correcta así como la optimización del tiempo y el tratamiento quirúrgico.^{25,26}

Con respecto al deterioro cognitivo y los criterios CIE-10 (OMS, 1994), tienen una orientación más epidemiológica, por lo que suelen ser usados en estudios y ensayos clínicos.²⁷ Enfatizar aspectos tales como que la duración de la clínica debe ser mínimamente de 6 meses y especifica déficits adicionales tales como alteraciones del control

emocional, motivación, capacidad de juicio, procesamiento de información y cambio de comportamiento social.²⁷ Se sintetizan en:

Criterio G1: Existen:

1. Deterioro de memoria, como:

- Alteración de la capacidad de registrar, almacenar y recuperar información nueva.
- Pérdida de contenidos mnésicos relativos a la familia o al pasado.
- Se debe especificar la gravedad del deterioro, desde leve, que es un umbral para el diagnóstico e implica interferencia con el rendimiento y actividad de la vida diaria, a moderado o grave.

2. Deterioro del pensamiento y del razonamiento, con afectación de planificación y organización, y del procesamiento general de la información:

- Reducción en el flujo de ideas.
- Dificultad para prestar atención a más de un estímulo a la vez.
- Dificultad para cambiar el foco de atención.
- Se debe especificar la gravedad del deterioro, desde leve, que es un umbral para el diagnóstico e implica interferencia con el rendimiento y actividad de la vida diaria, a moderado o grave.

Criterio G2: Se mantiene conciencia clara. Posibilidad de la superposición delirio/demencia.

Criterio G3: Existe deterioro del control emocional, motivación o un cambio en el comportamiento social manifestado al menos por una de las siguientes conductas: labilidad emocional, irritabilidad, apatía o embrutecimiento en el comportamiento social.

Criterio G4: Los síntomas del criterio G1 están presentes al menos durante seis meses. (OMS, 1994)²⁷

El tratamiento de la **hidrocefalia normotensa** es quirúrgico y consiste en la colocación de una derivación a través de la cual se elimina el exceso de líquido cefalorraquídeo de los ventrículos cerebrales.^{28,29}

Los pacientes registran una notable mejoría después de la intervención, los buenos resultados posquirúrgicos superan el 80 %, con

un índice de complicaciones muy bajo, si se aplican protocolos estrictos de diagnóstico y se selecciona la válvula de una forma adecuada en base a las características hidrodinámicas del sistema derivativo.^{29,30}

La HCA es una de las pocas demencias tratables y con frecuencia reversibles, por ello la importancia de su reconocimiento.

REFERENCIAS BIBLIOGRÁFICAS

- Hakim S. Algunas observaciones sobre la presión del LCR. Síndrome hidrocefálico en el adulto con "presión normal" del LCR [Tesis Doctoral]. Bogotá: Universidad Javeriana. Facultad de Medicina; 1964.
- Hakim S, Adams RD. The special clinical problem of symptomatic hydrocephalus with normal cerebrospinal fluid pressure. Observations on cerebrospinal fluid hydrodynamics. *J Neurol Sci.* 1965 ; 2 (4): 307-27.
- Adams RD, Fisher CM, Hakim S, Ojemann RG, Sweet WH. Symptomatic occult hydrocephalus with "normal" cerebrospinal fluid pressure. A treatable syndrome. *N Engl J Med.* 1965 ; 273: 117-26.
- Black PM. Idiopathic normal-pressure hydrocephalus. Results of shunting in patients. *J Neurosurg.* 1980 ; 52: 371-7.
- Greenberg JO, Shenkin HA, Adam R. Idiopathic normal pressure hydrocephalus: A report of 73 patients. *J Neurol Neurosurg Psychiatry.* 1977 ; 40: 336-41.
- Vanneste J, Augustijn P, Dirven C, Tan WF, Goedhart ZD. Shunting normal-pressure hydrocephalus: do the benefits outweigh the risks? A multicenter study and literatura review. *Neurology.* 1992 ; 42 (1): 54-9.
- Sahuquillo J, Rubio E, Codina A, Molins A, Guitart JM, Poca MA, et al. Reappraisal of the intracranial pressure and cerebrospinal fluid dynamics in patients with the so-called "normal pressure hydrocephalus" syndrome. *Acta Neurochir (Wien).* 1991 ; 112 (21): 50-61.
- Krauss JK, Droste DW, Bohus M, Regel JP, Scheremet R, Riemann D, et al. The relation of intracranial pressure B-waves to different sleep stages in patients with suspected normal pressure hydrocephalus. *Acta Neurochir (Wien).* 1995 ; 136 (3-4): 195-203.
- Sahuquillo J, Rubio E, Poca MA, Molins A, Codina A. Alteraciones de la hidrodinámica del líquido cefalorraquídeo. Hipertensión intracraneal. Hidrocefalia. In: Codina A, editors. *Tratado de Neurología.* Barcelona: ELA; 1994. p. 561-72.
- Lobato RD, Lamas E, Cordobés F, Muñoz MJ, Roger R. Chronic adult hydrocephalus due to uncommon causes. *Acta Neurochir(Wien).* 1980 ; 55 (1-2): 85-97.
- Albeck MJ, Skak C, Nielsen PR, Olsen KS, Borgesen SE, Gjerris F. Age dependency of resistance to cerebrospinal fluid outflow. *J Neurosurg.* 1998 ; 89 (2): 275-8.
- Hakim S, Venegas JG, Burton JD. The physics of the cranial cavity, hydrocephalus and normal pressure hydrocephalus: mechanical interpretation and mathematical model. *Surg Neurol.* 1976 ; 5: 187-210.
- Drapkin AJ, Sahar A. Experimental hydrocephalus: cerebrospinal fluid dynamics and ventricular distensibility during early stages. *Childs Brain.* 1978 ; 4 (5): 278-88.
- Stolze H, Kuhtz-Buschbeck JP, Drucke H, Drucke H, Johnk K, Illert M, Deuschl G. Comparative analysis of the gait disorder of normal pressure hydrocephalus and Parkinson's disease. *J Neurol Neurosurg Psychiatry.* 2001 ; 70: 289-97.
- Blomsterwall E, Svantesson U, Carlsson U, Tullberg M, Wikkelsö C. Postural disturbance in patients with normal pressure hydrocephalus. *Acta Neurol Scand.* 2000 ; 102 (5): 284-91.
- Fisher CM. Hydrocephalus as a cause of disturbance of gait in the elderly. *Neurology.* 1982 ; 32 (12): 1358-63.
- Lying-Tunell U, Lindblad BS, Malmlund HO, Persson B. Cerebral blood flow and metabolic rate of oxygen, glucose, lactate, pyruvate, ketone bodies and amino acids in patients with normal pressure hydrocephalus before and after shunting and in normal subjects. *Acta Neurol Scand.* 1977 ; 64 (Supl): 338-9.
- de Pedro-Cuesta J, Virués-Ortega J, Vega S, Seijo Martínez M, Saz P, Rodríguez F, et al. Prevalence of dementia and major dementia

- subtypes in Spanish populations: a reanalysis of dementia prevalence surveys, 1990-2008. *BMC Neurology*. 2009 ; 9: 55.
19. Hernández Valero E, Rodríguez Roque MO. El diagnóstico etiológico del síndrome demencial. *Medisur [revista en Internet]*. 2006 [cited 23 Feb 2015] ; 4 (1): [aprox. 6p]. Available from: <http://www.medisur.sld.cu/index.php/medisur/article/view/181>.
20. Caltagirone C, Gainotti G, Masullo C, Villa G. Neurophysiological study of normal pressure hydrocephalus. *Acta Psychiatr Scand*. 1982 ; 65 (2): 93-100.
21. Stambrook M, Cardoso E, Hawryluk GA, Eirikson P, Piatek D, Sicz G. Neuropsychological changes following the neurosurgical treatment of normal pressure hydrocephalus. *Arch Clin Neuropsychol*. 1988 ; 3 (4): 323-30.
22. García Pallero M. Hidrocefalia crónica del adulto [Internet]. Madrid: Hospital La Princesa; 2014. [cited 23 Feb 2015] Available from: <http://neurocirugia-princesa.net/sesiones-residentes/hidrocefalia-cronica-del-adulto/>.
23. Guzmán López S. Fundamentos para el ejercicio de la Medicina. México, DF: Manual Moderno; 2012.
24. Rabadan A, Martín R, García MV, Freue R. Síndrome de Hakim Adams: evaluación de la calidad de vida luego de la cirugía. *Rev Argent Neuroc*. 2015 ; 29 (2): 76-9.
25. Gajardo J, Abusleme MT. Plan nacional de demencias: antecedentes globales y síntesis de la estrategia chilena. *Rev Médica Clínica Las Condes*. 2016 ; 27 (3): 286-96.
26. Cordero N, Román Cutillas AM, Jorques Infante AM, Olivares Granados G, Saura Rojas JE, lañez Velasco B, et al. Hidrocefalia crónica del adulto: diagnóstico, tratamiento y evolución. Estudio prospectivo. *Neurocirugía*. 2013 ; 24 (3): 93-101.
27. Organización Mundial de la Salud. CIE-IO. Décima revisión de la Clasificación Internacional de las Enfermedades. Trastornos mentales y del comportamiento. Criterios diagnósticos de investigación. Geneva: OMS; 1994.
28. Eide PK, Sorteberg W. Diagnostic intracranial pressure monitoring and surgical management in idiopathic normal pressure hydrocephalus: a 6-year review of 214 patients. *Neurosurgery*. 2010 ; 66 (1): 80-91.
29. Eide PK, Brean A. Cerebrospinal fluid pulse pressure amplitude during lumbar infusion in idiopathic normal pressure hydrocephalus can predict response to shunting. *Cerebrospinal Fluid Res*. 2010 ; 70 (5):
30. Sellal F, Becker H. Potentially reversible dementia. *Presse Med*. 2007 ; 36 (2 Pt 2): 289-98.