

Manejo con cinco antihipertensivos en paciente con pubertad precoz. Reporte de caso

Maria Camila Ruiz-Rivera¹, Víctor Clemente Mendoza-Rojas²

RESUMEN

Introducción: la hiperplasia suprarrenal congénita por deficiencia de 11-beta-Hidroxilasa es una enfermedad autosómica recesiva poco frecuente, y en estadios avanzados sus complicaciones cardiovasculares exigen un manejo aún más complejo.

Presentación del caso: paciente masculino que inicia pubarca a los 2 años de edad, por lo que se diagnostica hiperplasia suprarrenal congénita por deficiencia de 11-beta-Hidroxilasa, y subsecuente hipertensión desde sus 5 años. Consulta a los 8 años de edad por una intoxicación alimentaria que desencadena una insuficiencia adrenal. Adicionalmente se diagnostica pubertad precoz periférica, melanodermia, hipopotasemia e hipertrofia ventricular izquierda. Requiere manejo con hidrocortisona a dosis de estrés y uso de cinco antihipertensivos.

Discusión: el tratamiento determina el pronóstico del paciente; al no realizarse el manejo oportuno puede producirse pubertad precoz e hipertensión arterial con complicaciones irreversibles como deterioro de la talla final y la hipertrofia ventricular izquierda respectivamente.

PALABRAS CLAVE

Esteroides 11-beta-Hidroxilasa; Hiperplasia Suprarrenal Congénita; Hipertensión; Insuficiencia Suprarrenal; Pubertad Precoz

¹ Estudiante de medicina IX semestre, Universidad Industrial de Santander, Bucaramanga, Colombia.

² Médico pediatra endocrino. Profesor Asistente Departamento de Pediatría Universidad Industrial de Santander, Hospital Universitario de Santander, Bucaramanga, Colombia.
Correspondencia: Maria Camila Ruiz-Rivera; camila-ruiz@outlook.com

Recibido: junio 03 de 2017

Aceptado: noviembre 22 de 2017

Cómo citar: Ruiz-Rivera MC, Mendoza-Rojas VC. Manejo con cinco antihipertensivos en paciente con pubertad precoz. Reporte de caso. *Iatreia*. 2018 Jul-Sept;31(3): 305-311. DOI 10.17533/udea.iatreia.v31n3a09.

SUMMARY

Management with five antihypertensives in patient with precocious puberty. Case report

Introduction: Congenital adrenal hyperplasia due to 11 beta-hydroxylase deficiency is an infrequent autosomal recessive disease and the associated cardiovascular complications in the advanced stages make the management even more complex.

Case presentation: A male patient who starts pubarche at 2 years old, therefore, he is diagnosed with congenital adrenal hyperplasia due to 11 beta-hydroxylase deficiency, and subsequent hypertension from age 5. At eight-years-old, he is hospitalized for a foodborne illness that causes adrenal insufficiency. Additionally, he is diagnosed with peripheral precocious puberty, melanoderma, hypokalemia and left ventricular hypertrophy. He required stress dose of hydrocortisone and five antihypertensives.

Discussion: Treatment determines a patient's prognosis. Therefore, once precocious puberty and hypertension produce irreversible complications such as deterioration of the final height and left ventricular hypertrophy respectively, the management is extremely difficult.

KEY WORDS

Adrenal Hyperplasia, Congenital; Adrenal Insufficiency; Hypertension; Precocious Puberty; Steroid 11 beta-Hydroxylase

INTRODUCCIÓN

La hiperplasia suprarrenal congénita (HSC) hace parte de un grupo de errores metabólicos heredados de forma autosómica recesiva, producto de una mutación genética en una de las enzimas participantes en la síntesis del cortisol. El déficit de cortisol genera una retroalimentación positiva hacia el eje hipotálamo-hipófisis, estimulando la producción de ACTH y esta a su vez, conlleva a un aumento en el número de células de la corteza adrenal (1, 2).

La principal causa de HSC se debe a la deficiencia de 21-alfa-hidroxilasa y representa aproximadamente el 95 % de los casos (3). En segundo lugar, está la

deficiencia de 11-beta-hidroxilasa (11OH) ocasionada por un defecto en la CYP11B1, codificada en el cromosoma 8q21, afecta aproximadamente a uno de cada 200.000 nacidos vivos (4). Cuando hay déficit de 11OH se acumula 11-desoxicorticosterona (DOCA) y 11-desoxicortisol. Debido a que el primero es uno de los mineralocorticoides con menor actividad, en altas concentraciones produce hipernatremia, retención hídrica e hipertensión arterial (HTA) con hipopotasemia, además de valores bajos de renina. Adicionalmente, el bloqueo enzimático de 11OH conlleva a exceso de andrógenos y síntesis periférica de testosterona (5, 6).

La presentación clínica del hiperandrogenismo en pacientes femeninas, es la virilización de sus genitales externos aun en etapa prenatal, mientras que en la población masculina debuta años más tarde como una pubertad precoz periférica (7). Aunque la hipertensión se atribuye a un exceso de DOCA, puede aparecer varios años después del nacimiento; incluso de forma paradójica, un recién nacido puede presentar pérdidas de sal y choque hipovolémico (8).

PRESENTACIÓN DEL CASO

Paciente escolar masculino de 8 años, quien a sus 2 años de edad presentó aparición de vello púbico y fue evaluado por el servicio de endocrinología pediátrica. El servicio encontró bajos niveles de cortisol y elevadas concentraciones de DOCA, 17-hidroxiprogesterona y 11-desoxicortisol, por lo que se hizo el diagnóstico de HSC por deficiencia de 11OH. A sus cinco años de edad, se hallaron cifras tensionales altas. Fue manejado de forma ambulatoria con prednisolona (5 mg/día), enalapril (20 mg/12h) y nifedipino (10 mg/8h). Debido a sus condiciones sociales difíciles, tiene poca adherencia farmacológica y controles médicos irregulares. Acude al servicio de urgencias por una intoxicación alimentaria de 24 horas de evolución. Nació a término de las 38 semanas de gestación, con peso de 2.800 g y talla de 52 cm, sin complicaciones durante el parto. Aparentemente, no hay consanguinidad de los padres y su talla genética es 168 cm (- 1 DE).

Al examen físico de ingreso al servicio de urgencias pediátricas, se encuentra tensión arterial de 161 /100 mmHg (percentil \geq 99 más 5 mmHg), frecuencia cardíaca de 88 latidos por minuto, frecuencia respiratoria de 24 por minuto, peso de 33 kg, talla de 139,5

cm (entre +1 y +2 DE), IMC 17,07 (entre 0 y +1 DE). Se observa hiperpigmentación generalizada de areola, genitales, manos, encías y codos (Figura 1). Además, se documenta acné en cara y espalda, soplo cardíaco

sistólico grado III/V audible en foco aórtico y abdomen blando con Bloomberg negativo. En genitales presenta vello púbico Tanner 4, pene de 11 cm x 1,5 cm y volumen testicular de 3 mL (Figura 2).

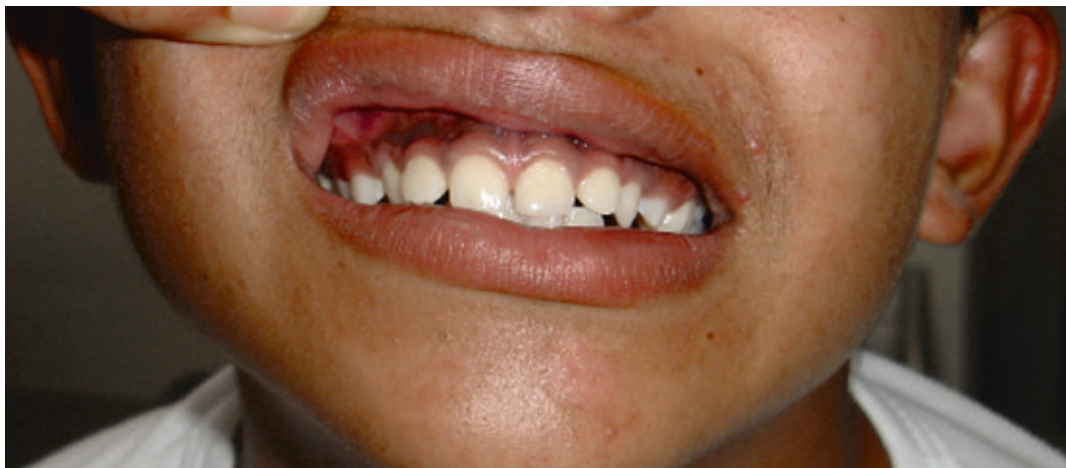

Figura 1. Se observa la hiperpigmentación en encías y acné en área peribucal

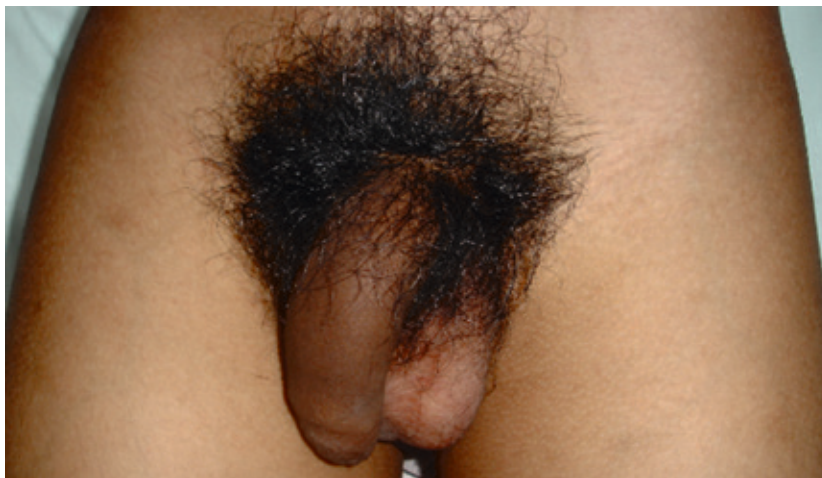

Figura 2. Genitales masculinos externos. Se observa vello púbico Tanner 4, pene de 11 cm x 1,5 cm y volumen testicular de 3 mL

Los laboratorios iniciales muestran un hemograma (Hemoglobina 14,5 g/dL y hematocrito 39,8 %), creatinina (0,65 mg/dL), BUN (17,48 mg/dL), glicemia (72 mg/dL), sodio (137 mmol/L) y uroanálisis normales.

Evidencia hipopotasemia (2,6 mmol/L) e hipocloremia (95 mmol/L), cortisol bajo (32 ng/mL con valores de referencia 50-250 ng/mL), renina plasmática baja (4,38 con valores de referencia 20-55 μ UI/mL) y un

electrocardiograma con hallazgos compatibles con la hipopotasemia (Figura 3). La edad ósea revisada por el método de Greulich y Pyle es de 17 años (Figura 4). En la ecografía renal y de vías urinarias se observa un aumento del tamaño de las glándulas adrenales con diferenciación corticomedular, aspecto más ensanchado de la izquierda, sin evidencia de lesiones

focales. El ecocardiograma demostró una cardiomiopatía hipertrófica concéntrica ventricular izquierda no obstructiva, con un aumento de la raíz aórtica e insuficiencia valvular pulmonar leve, sin signos de hipertensión pulmonar. La biomicroscopía del fondo de ojo y agudeza visual se encuentran normales.

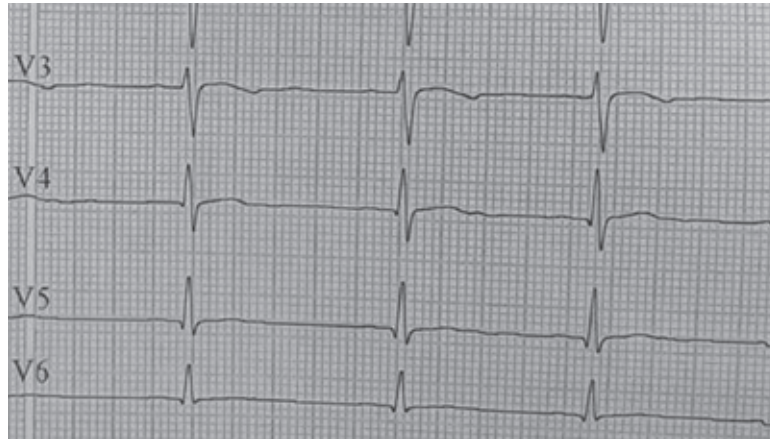


Figura 3. Derivaciones precordiales del electrocardiograma. Onda P aplanada con acortamiento PR. En V3 inversión de la onda T y en V4-V6 aplanamiento de la onda T, hallazgos compatibles con hipopotasemia

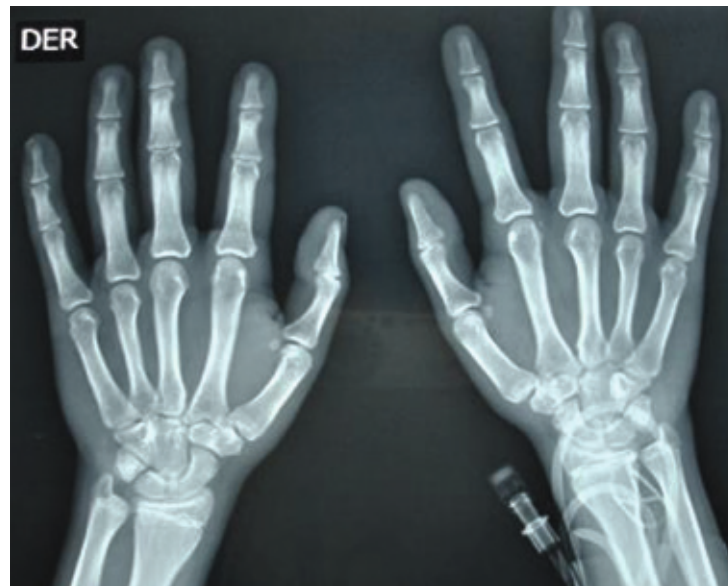

Figura 4. Se observa una edad ósea avanzada por el método de Greulich y Pyle correspondiente a 17 años

Se diagnostica insuficiencia adrenal e hipertensión arterial severa en un paciente con HSC por deficiencia de 11OH mal controlada, se cambia la prednisolona por hidrocortisona a dosis de estrés (100 mg/m²/día) en infusión continua. Se inicia reposición electrolítica por la hipopotasemia con cloruro de potasio al 4 %. Se evalúa al paciente y se encuentra mejoría de los síntomas iniciales y laboratorios de control que muestran mejoría en los niveles de potasio (3,29 mmol/L) con función renal conservada. Se administra enalapril y nifedipino para el control de las cifras tensionales, sin obtener mejoría. Por esta razón, se escalona y se llega a control de cifras posterior al séptimo día de hospitalización con cinco antihipertensivos: enalapril (20 mg/12h), amlodipino (10 mg/12h), prazosin (1 mg/8h), losartán (50 mg/día) y espironolactona (25 mg/6h). Se intenta retirar gradualmente antihipertensivos para disminuir la polifarmacia, no obstante, debido a la tendencia de cifras tensionales en el límite superior se da egreso con los cinco antihipertensivos. Por la imposibilidad de hidrocortisona oral se maneja ambulatoriamente con prednisolona (5 mg/día) y recomendación de bajo consumo de sal, así como recomendaciones para prevenir la insuficiencia adrenal.

Por la situación geográfica y las condiciones socioeconómicas del paciente, no ha tenido controles regulares y ha requerido el uso de todos los antihipertensivos y la prednisolona oral a igual dosis. No ha vuelto a tener crisis adrenales de acuerdo a la comunicación telefónica con los familiares y está pendiente realizar el estudio de la mutación genética.

DISCUSIÓN

La prevalencia de HTA crónica es de tan solo 1,6 % en la población infantil de los Estados Unidos (9) y sus principales causas son los síndromes de exceso de mineralocorticoides (4). El exceso de DOCA en la HSC por déficit 11OH genera incremento del volumen plasmático y de la sensibilidad de la musculatura de las arteriolas. Por eso, hasta dos terceras partes de los pacientes, desarrollan HTA crónica infantil y lo hacen usualmente en la etapa de lactante o preescolar (10). En el caso presentado al momento del diagnóstico de la HSC no tenía HTA. Tres años más tarde se detectó e inició manejo antihipertensivo. Sin embargo, por el tratamiento inadecuado, se produjo la HTA severa

que requirió el uso de cinco antihipertensivos simultáneos para controlar las cifras tensionales. Adicionalmente, como describe Menon *et al.*, la hipertrofia ventricular izquierda dificulta más el manejo de la hipertensión (11).

La complicación más frecuente de la HTA crónica no controlada en niños es la hipertrofia ventricular izquierda (12). En el caso presentado, se detectaron las alteraciones ecocardiográficas correspondientes a este diagnóstico, similares a las descritas por Ramirez *et al* (13). Debido a la severidad y cronicidad de la HTA, era pertinente evaluar la existencia de otras complicaciones. Se realizaron los exámenes necesarios y no se encontraron hallazgos en órgano blanco como retinopatía hipertensiva, falla renal y/o ataque isquémico transitorio descritos en otras series (11, 14).

La hipopotasemia usualmente tiene manifestaciones clínicas como fatiga, debilidad muscular, parálisis y alteraciones electrocardiográficas (15). Se evidenció en el caso presentado una hipopotasemia moderada sin los síntomas anteriormente mencionados, pero sí se observaron los cambios electrocardiográficos, similares a los reportados por Rustagi *et al.* (16). La hipopotasemia se relaciona con la sobre estimulación del receptor de mineralocorticoide, lo cual produce eliminación de potasio en el túbulo contorneado distal y reabsorción de sodio. Cifras tensionales altas y valores bajos de potasio, son individualmente inhibidores de la síntesis de la renina a nivel yuxtaglomerular (6), lo que explica la HTA con la actividad de la renina plasmática baja presente en nuestro caso. Por ello se recomienda incluir antihipertensivos ahorradores de potasio como la espironolactona.

En la síntesis de ACTH se produce paralelamente la hormona estimulante de melanocitos, que en altas concentraciones como ocurre en la HSC, puede ocasionar una pigmentación en piel y mucosas, denominada melano-dermia (17). Su expresión típica es una hiperpigmentación en pliegues de flexión dorsales de las manos, pies, codos, cicatrices y en las encías (16, 18), compatible con los hallazgos al examen físico en el caso.

En la pubertad normal, la gonadarquia inicia con el aumento del volumen testicular, estimulado por la secreción GnRH a nivel hipotalámico (19). Sin embargo, en el caso, el volumen testicular es prepuber asociado al aumento del tamaño del pene y vello púbico

avanzado, lo que es indicativo de una pubertad precoz periférica. El exceso de andrógenos por déficit de 11OH, puede virilizar in útero un feto 46XX y producir un fenotipo con ambigüedad genital; en fetos 46XY, el exceso de androstenediona principalmente conlleva a la pubarquia temprana. El tratamiento irregular de corticoides permitió el progreso rápido de la pubertad precoz. Su crecimiento acelerado es evidente por una talla alta para su talla media parental, característica de la pubertad precoz verdadera. El paciente tenía una edad ósea muy avanzada propia de etapas donde el crecimiento óseo está finalizando, lo que permite inferir la repercusión negativa que este proceso tendrá en la talla final del paciente, como describió Cesario *et al.*, (20).

Se han descrito frecuentes mutaciones del gen que codifica CYP11B1 asociadas la deficiencia de 11OH, especialmente entre judíos marroquíes (21). Sin embargo, la mutación R384X hallada recientemente en Colombia por Matallana *et al.*, (22) no había sido descrita. Está pendiente del resultado genético de esta familia, con la posibilidad de hallar un patrón genético propio en la población colombiana.

CONFLICTOS DE INTERESES

Ninguno por declarar.

REFERENCIAS BIBLIOGRÁFICAS

1. Alonso M, Ezquieta B. Hiperplasia suprarrenal congénita no clásica o tardía. *Rev Esp Endocrinol Pediatr.* 2012;3(Supl): 61-73.
2. Turcu AF, Auchus RJ. Adrenal steroidogenesis and congenital adrenal hyperplasia. *Endocrinol Metab Clin North Am.* 2015 Jun;44(2):275-96. DOI 10.1016/j.ecl.2015.02.002.
3. Speiser PW, Azziz R, Baskin LS, Ghizzoni L, Hensle TW, Merke DP, et al. Congenital adrenal hyperplasia due to steroid 21-hydroxylase deficiency: an Endocrine Society clinical practice guideline. *J Clin Endocrinol Metab.* 2010 Sep;95(9):4133-60. DOI 10.1210/jc.2009-2631. Erratum in: *J Clin Endocrinol Metab.* 2010 Nov;95(11):5137.
4. Melcescu E, Phillips J, Moll G, Subauste JS, Koch CA. 11Beta-hydroxylase deficiency and other syndromes of mineralocorticoid excess as a rare cause of endocrine hypertension. *Horm Metab Res.* 2012 Nov;44(12):867-78. DOI 10.1055/s-0032-1321851.
5. Labarta Aizpún JL, Arriba Muñoz A, Ferrández Longás Á. Hiperplasia suprarrenal congénita. *Protoc Diagn Ter Pediatr.* 2011;1:117-28.
6. Parsa AA, New MI. Low-renin hypertension of childhood. *Endocrinol Metab Clin North Am.* 2011 Jun;40(2):369-77, viii. DOI 10.1016/j.ecl.2011.01.004.
7. Herrera-Gómez A. Hiperplasia suprarrenal congénita: origen de trastornos del desarrollo y diferenciación sexual. *Medicas UIS.* 2015;28(1):125-32.
8. Fardella C. Hiperplasia suprarrenal congénita. *Rev Chil Pediatr.* 2001;72(5):408-15. DOI 10.4067/S0370-41062001000500003.
9. Kit BK, Kuklina E, Carroll MD, Ostchega Y, Freedman DS, Ogden CL. Prevalence of and trends in dyslipidemia and blood pressure among US children and adolescents, 1999-2012. *JAMA Pediatr.* 2015 Mar;169(3):272-9. DOI 10.1001/jamapediatrics.2014.3216.
10. White PC, Curnow KM, Pascoe L. Disorders of steroid 11 beta-hydroxylase isozymes. *Endocr Rev.* 1994 Aug;15(4):421-38.
11. John M, Menon SK, Shah NS, Menon PS. Congenital adrenal hyperplasia 11beta-hydroxylase deficiency: two cases managed with bilateral adrenalectomy. *Singapore Med J.* 2009 Feb;50(2):e68-70.
12. National High Blood Pressure Education Program Working Group on High Blood Pressure in Children and Adolescents. The fourth report on the diagnosis, evaluation, and treatment of high blood pressure in children and adolescents. *Pediatrics.* 2004 Aug;114(2 Suppl 4th Report):555-76.
13. Ramires Tosatti J, Silva de Souza H, Tosatti A. Congenital adrenal hyperplasia due to 11-beta-hydroxylase deficiency. *Arq Bras Cardiol.* 2005 Dec;85(6):245-91. DOI 10.1590/S0066-782X2005001900008.
14. Kacem M, Moussa A, Khochtali I, Nabouli R, Morel Y, Zakhama A. Bilateral adrenalectomy for severe hypertension in congenital adrenal hyperplasia due to 11beta-hydroxylase deficiency: long term follow-up. *Ann Endocrinol (Paris).* 2009 Apr;70(2):113-8. DOI 10.1016/j.ando.2008.12.005.

15. Zieg J, Gonsorcikova L, Landau D. Current views on the diagnosis and management of hypokalaemia in children. *Acta Paediatr.* 2016 Jul;105(7):762-72. DOI 10.1111/apa.13398.
16. Rustagi VT, Khadilkar VV, Khadilkar AV. Hypokalaemic paralysis in a 15-year-old boy with 11 β -hydroxylase deficiency. *J Pediatr Endocrinol Metab.* 2011;24(7-8):553-4.
17. Barrett KE, Barman SM, Boitano S, Brooks H. The Adrenal Medulla & Adrenal Cortex. In: Ganong's Review of Medical Physiology. 25th ed. United States: McGraw-Hill Education; 2016. p. 351-73.
18. Ben Charfeddine I, Riepe FG, Kahloul N, Kulle AE, Adala L, Mami O, et al. Two novel CYP11B1 mutations in congenital adrenal hyperplasia due to steroid 11 β hydroxylase deficiency in a Tunisian family. *Gen Comp Endocrinol.* 2012 Feb;175(3):514-8. DOI 10.1016/j.ygcen.2011.12.017.
19. Latronico AC, Brito VN, Carel JC. Causes, diagnosis, and treatment of central precocious puberty. *Lancet Diabetes Endocrinol.* 2016 Mar;4(3):265-74. DOI 10.1016/S2213-8587(15)00380-0.
20. Cesario SK, Hughes LA. Precocious puberty: a comprehensive review of literature. *J Obstet Gynecol Neonatal Nurs.* 2007 May-Jun;36(3):263-74.
21. Curnow KM, Slutsker L, Vitek J, Cole T, Speiser PW, New MI, et al. Mutations in the CYP11B1 gene causing congenital adrenal hyperplasia and hypertension cluster in exons 6, 7, and 8. *Proc Natl Acad Sci U S A.* 1993 May;90(10):4552-6.
22. Matallana-Rhoades AM, Corredor-Castro JD, Bonilla-Escobar FJ, Bonilla-Escobar BV, Mejia de Baldejena L. Hiperplasia suprarrenal congénita por déficit de 11-Beta-hidroxilasa: Descripción de una nueva mutación, R384X. *Colomb Med.* 2016; 47(3):172-75

